This is a digital copy of a book that was preserved for generations on library shelves before it was carefully scanned by Google as part of a project to make the world's books discoverable online.

It has survived long enough for the copyright to expire and the book to enter the public domain. A public domain book is one that was never subject to copyright or whose legal copyright term has expired. Whether a book is in the public domain may vary country to country. Public domain books are our gateways to the past, representing a wealth of history, culture and knowledge that's often difficult to discover.

Marks, notations and other marginalia present in the original volume will appear in this file - a reminder of this book's long journey from the publisher to a library and finally to you.

Usage guidelines

Google is proud to partner with libraries to digitize public domain materials and make them widely accessible. Public domain books belong to the public and we are merely their custodians. Nevertheless, this work is expensive, so in order to keep providing this resource, we have taken steps to prevent abuse by commercial parties, including placing technical restrictions on automated querying.

We also ask that you:

+ *Make non-commercial use of the files* We designed Google Book Search for use by individuals, and we request that you use these files for personal, non-commercial purposes.

+ *Refrain from automated querying* Do not send automated queries of any sort to Google's system: If you are conducting research on machine translation, optical character recognition or other areas where access to a large amount of text is helpful, please contact us. We encourage the use of public domain materials for these purposes and may be able to help.

+ *Maintain attribution* The Google "watermark" you see on each file is essential for informing people about this project and helping them find additional materials through Google Book Search. Please do not remove it.

+ *Keep it legal* Whatever your use, remember that you are responsible for ensuring that what you are doing is legal. Do not assume that just because we believe a book is in the public domain for users in the United States, that the work is also in the public domain for users in other countries. Whether a book is still in copyright varies from country to country, and we can't offer guidance on whether any specific use of any specific book is allowed. Please do not assume that a book's appearance in Google Book Search means it can be used in any manner anywhere in the world. Copyright infringement liability can be quite severe.

About Google Book Search

Google's mission is to organize the world's information and to make it universally accessible and useful. Google Book Search helps readers discover the world's books while helping authors and publishers reach new audiences. You can search through the full text of this book on the web at `http://books.google.com/`

MEDICAL SCHOOL
LIBRARY

BEITRÄGE

ZUR

KLINISCHEN CHIRURGIE

MITTEILUNGEN AUS DEN CHIRURGISCHEN KLINIKEN

ZU

Basel Breslau Budapest Freiburg Genua Heidelberg Innsbruck Leipzig München Prag Rostock Strassburg Tübingen Würzburg Zürich

UND DEN CHIRURGISCHEN ABTEILUNGEN

DES

Städtischen Krankenhauses in Altona Frankfurt a. M. Karlsruhe Augusta-Hospitals in Berlin Allgemeinen Krankenhauses in Hamburg Diakonissenhauses in Stuttgart Kantonspitals in Münsterlingen

Herausgegeben von

O. v. Angerer (München) **B. v. Beck** (Karlsruhe) **C. Brunner** (Münsterlingen)
P. v. Bruns (Tübingen) **V. Czerny** (Heidelberg) **C. Garrè** (Rostock)
V. v. Hacker (Innsbruck) **O. Hildebrand** (Basel) **P. Kraske** (Freiburg)
F. Krause (Altona) **R. U. Kroenlein** (Zürich) **H. Kümmell** (Hamburg)
H. Lindner (Berlin) **O. Madelung** (Strassburg) **J. v. Mikulicz** (Breslau)
G. F. Novaro (Genua) **J. Réczey** (Budapest) **L. Rehn** (Frankfurt a. M.)
C. Schönborn (Würzburg) **K. Steinthal** (Stuttgart) **F. Trendelenburg** (Leipzig)
A. Wölfler (Prag)

Redigiert von

P. v. BRUNS

ACHTUNDZWANZIGSTER BAND

MIT 56 ABBILDUNGEN IM TEXT UND FÜNFUNDZWANZIG TAFELN.

TÜBINGEN
VERLAG DER H. LAUPP'SCHEN BUCHHANDLUNG
1900.

Alle Rechte vorbehalten.

UNIV OF CALIF
MEDICAL SCHOOL

DRUCK VON H. LAUPP JR IN TÜBINGEN

Inhalt des achtundzwanzigsten Bandes.

ERSTES HEFT

ausgegeben im August 1900.

Seite

Aus dem Städtischen Krankenhause in Frankfurt a. M

I. Ueber Myositis ossificans traumatica. Von Dr. Otto Rothschild, Assistenzarzt. (Hierzu Tafel I—VI) 1

Aus der Freiburger chirurgischen Klinik.

II. Die Ursachen der statischen Schenkelhalsverbiegung. Von Dr. O. Manz, Privatdocent und Assistenzarzt. (Hierzu 2 Abbildungen im Text) 29

Aus der Rostocker chirurgischen Klinik.

III Klinische und anatomische Beiträge zur Kenntnis des Morbus Basedowii. Von Dr. E. Ehrich, Assistenzarzt der Klinik. (Hiezu Tafel VII—IX) 97

Aus der Prager chirurgischen Klinik.

IV. Ueber die Jodkaliumbehandlung der menschlichen Aktinomykose. Von Dr. Viktor Lieblein, Assistenten der Klinik 198

Aus der Breslauer chirurgischen Klinik.

V. Ein Beitrag zur Lehre von der Jodoformvergiftung. Von Dr. Willy Anschütz, Assistenzarzt 233

Aus der Rostocker chirurgischen Klinik.

VI. Zur Kasuistik der Darmlipome. Von Dr. Langemak, Volontärarzt der Klinik 247

Aus der Züricher chirurgischen Klinik.

VII. Klinischer Beitrag zur Kenntnis der Aethernarkose. Von Dr. Johanna Gunning 253

21326

Seite

ZWEITES HEFT

ausgegeben im September 1900.

Aus der Freiburger chirurgischen Klinik.

VIII. Ueber Analfisteln mit epithelialer Auskleidung. Von Dr. Paul Meisel, Assistenzarzt. (Hierzu Tafel X) 293

Aus der Züricher chirurgischen Klinik.

IX. Ueber Operation und Erfolge der Dickdarm-Resektion wegen Carcinom. Von Dr. Alfred Zimmermann. (Mit 15 Abbildungen) 303

Aus der Heidelberger chirurgischen Klinik.

X. Ueber Pfählungsverletzungen. Von Dr. Sigmund Stiassny. (Mit 2 Abbildungen) 351

Aus der Heidelberger chirurgischen Klinik.

XI. Zur Neurolyse und Nervennaht. Von Dr. Hugo Kramer. (Mit 7 Abbildungen.) (Schluss folgt) 423

Aus der Strassburger chirurgischen Klinik.

XII. Ueber Hautemphysem nach Schussverletzung. Von Dr. Friedrich Schaefer, Stabsarzt, kommandiert zur Klinik 493

Aus der Innsbrucker chirurgischen Klinik.

XIII. Ueber die Erfolge der Unterbindung der Vena saphena nach Trendelenburg bei Varicen der unteren Extremitäten. Von Dr. Johann Grzes, k. u. k. Regimentsarzt im Corps-Artillerie-Regiment Nr. 11, Operationszögling der Klinik 501

Aus der Innsbrucker chirurgischen Klinik.

XIV. Die Verwendung gestielter, mit der Hautseite gegen die Nasenhöhle gekehrten Gesichtslappen zur partiellen Rhinoplastik. Von Dr. V. v. Hacker. (Mit 10 Abbildungen) 516

Aus der Innsbrucker chirurgischen Klinik.

XV. Zur operativen Behandlung der Blasenektopie. Von Dr. Georg Lotheissen, Privatdocent und Assistent der Klinik. (Hierzu Tafel XI u. XII) 528

Aus der Heidelberger chirurgischen Klinik.

XVI. Weiterer statistischer Bericht über die an der Heidelberger Klinik beobachteten Appendicitisfälle. Von Dr. Hermann Kaposi, Assistenzarzt der Klinik 539

Seite

DRITTES HEFT

ausgegeben im Oktober 1900.

Aus der Heidelberger chirurgischen Klinik.

XVII. Zur Neurolyse und Nervennaht. Von Dr. Hugo Kramer. (Mit 2 Abbildungen.) (Schluss) 581

Aus der Tübinger chirurgischen Klinik.

XVIII. Ueber Cirkulationsstörungen im Gehirn nach Unterbindung der Vena iugularis interna. Von Dr. P. Linser, Assistenzarzt . 642

Aus der Tübinger chirurgischen Klinik.

XIX. Ein geschwulstartiger Varix im Gebiet der Vena saphena. Von Dr. O. Loos, Oberarzt im Inf.-Reg. Nr. 126, kommandiert zur Klinik. (Mit 1 Abbildung) 654

Aus der Tübinger chirurgischen Klinik.

XX. Ueber Trauma und Gelenktuberkulose. Von Dr. B. Honsell, Privatdocent und Assistenzarzt 659

Aus der Tübinger chirurgischen Klinik.

XXI. Ueber die Behandlung brandiger Brüche mit primärer Darmresektion. Von Prof. Dr. F. Hofmeister, erstem Assistenzarzt der Klinik. (Mit 2 Abbildungen) 671

Aus der Tübinger chirurgischen Klinik.

XXII. Zur Diagnostik der malignen Strumen. Von Dr. Otto Hahn, Assistenzarzt. (Mit 2 Abbildungen) 706

Aus der Tübinger chirurgischen Klinik.

XXIII. Kriegschirurgische Erfahrungen aus dem südafrikanischen Kriege 1899/1900. Von Prof. Dr. H. Küttner. (Mit 13 Abbildungen und Tafel XIII—XXV) 717

AUS DEM

STÄDTISCHEN KRANKENHAUSE

ZU FRANKFURT a. M.

CHIRURG. ABTEILUNG: PROF. DR. L. REHN.

I.

Ueber Myositis ossificans traumatica.

Von

Dr. **Otto Rothschild,**
Assistenzarzt.

(Hierzu Tafel I—VI.)

Unter dem Namen Myositis ossificans werden zwei Krankheitsbilder zusammengefasst, die sich in gewisser Beziehung sehr ähnlich, in anderer streng von einander geschieden sind: Die Myositis ossificans progressiva und die Myositis ossificans traumatica. Bei beiden verläuft der Verknöcherungsprocess unter demselben klinischen Bilde, ferner gleichen sie sich bis zu einem gewissen Grade in Bezug auf die traumatische Entstehung, und allem Anschein nach beruhen auch beide Processe auf derselben pathologisch-anatomischen Grundlage. Hingegen unterscheiden sie sich prinzipiell durch ihre Lokalisation. Die Myositis ossificans progressiva wurde zuerst bekannt durch kasuistische Mitteilungen von Testelin, Hawkins, Danbressi, Wilkinson u. A., dann wurde sie von Münch-

meyer[1]) genauer beschrieben und unter dem Namen einer Myositis ossificans multiplex progressiva von der Gruppe der multiplen Osteome Virchow's abgetrennt. Man versteht darunter eine in der Jugend, oft schon im Kindesalter beginnende, nach und nach immer weiter fortschreitende und schliesslich viele Muskelgruppen befallende Erkrankung, die zunächst zu einer teigigen, oft schmerzhaften Schwellung von Muskeln, Fascien, Sehnen, Bändern und Periost und endlich zu einer Verknöcherung der befallenen Gewebe führt. Die Krankheit hat ausnahmslos einen höchst chronischen Verlauf und schreitet stets sprungweise fort. Oft scheint der Process jahrelang stillzustehen, um dann wieder plötzlich um sich zu greifen. In der Regel beginnt nach Ziegler die Erkrankung in den Nacken-, Rücken- und Thoraxmuskeln und verbreitet sich von da aus auf den übrigen Körper. Jedoch bleiben Herz, Zwerchfell, Sphinkteren, Zunge, Kehlkopfmuskulatur und Genitalien in allen Fällen verschont. Wenn schliesslich die ganze Rückenmuskulatur in eine einzige Knochenmasse verwandelt ist, der Thorax seine Ausdehnungsfähigkeit verloren hat, die Kiefer-, Schulter-, Hüftgelenke u. s. w. ankylotisch geworden sind, dann geht der Kranke infolge von Bewegungsmangel, Störung der Respiration und der Ernährung elend zu Grunde.

Charakterisiert ist die Myositis ossificans progressiva durch multiple Knochenbildungen, die teils in den Muskeln und Sehnen entstehen, teils als Exostosen vom Skelett entspringen, und unterscheidet sich durch die Generalisierung des Processes wesentlich von der Myositis ossificans im engeren Sinne, bei der sich die Erkrankung auf einen Herd beschränkt.

Während bei der zuvor besprochenen Krankheitsform in der Anamnese von den betreffenden Patienten häufig nur geringfügige Traumen zur Entstehung ihres Leidens in Beziehung gebracht werden, so dass man oft darüber im Zweifel ist, inwieweit ein kausaler Zusammenhang besteht, spielen Verletzungen bei der Entstehung der isoliert in einem Muskel auftretenden Ossifikation eine bedeutende Rolle, so dass sie als Myositis ossificans traumatica bezeichnet werden kann. Bei letzterer unterscheidet man zwei Hauptgruppen: die nach oft sich wiederholenden, leichten Irritationen und die nach einem einmaligen schweren Trauma sich ausbildenden Verknöcherungen.

In den meisten Fällen handelt es sich um häufig wiederkehrende, wenn auch an sich unbedeutende Reizungen, die zu Sugillation

1) Münchmeyer. Ueber Myositis ossificans progr. Zeitschrift für rationelle Medicin. Vol. 34.

und Schwellung der Weichteile führen. Dahin gehören die Verknöcherung der Adduktoren, die bei Artilleristen häufiger gefunden wird und die Billroth gelegentlich eines von ihm publicierten Sektionsprotokolles[1]) mit dem Namen Reitknochen belegt hat. Dieselben hängen manchmal fest mit dem Schambein zusammen, bisweilen besitzen sie eine Art von pseudoligamentöser oder faserknorpliger Artikulation, so dass wahrscheinlich das Periost des Schambeins bei der Genese der Reitknochen wesentlich beteiligt ist. Auch sind von Ludewig[2]) Verknöcherungen im linken Vastus externus beschrieben worden, die durch Aufschlagen des Säbelkorbes bei anhaltendem Gallopieren auf Pferden mit harten Rücken entstanden sind. Zur gleichen Kategorie gehören die sog. Exercierknochen, worunter man bekanntlich die durch Anschlagen des Gewehrlaufes gegen den Oberarm hervorgerufene Osteombildung in den Muskelansätzen des linken Armes, besonders des Deltoides, versteht, die zur Zeit des alten preussischen Exercierreglements häufig beobachtet wurde. Düms, Ludewig, Meinhold, Josephsohn u. A. haben zahlreiche derartige Beobachtungen in der „Deutschen militärärztlichen Zeitschrift" veröffentlicht[3]).

Im Gegensatze zu diesem allgemein bekannten Krankheitsbilde der Reit- und Exercierknochen, bei denen das Spezifische gerade in der Wiederholung der traumatischen Insulte liegt, scheint die Form der Myositis ossificans, die sich nach einem einmaligen Trauma entwickelt, nach den spärlichen in der Litteratur darüber vorhandenen Notizen ziemlich selten vorzukommen.

Meistens sind es Traumen schwerer Art und zwar heftige Kontusionen, an die sich unsere Krankheit anschliesst[4]). Aber auch im Anschluss an Frakturen haben sich unter dem klinischen Bilde einer Muskelverknöcherung verlaufende Zustände entwickelt, indem durch die Anhäufung von Callus um die Bruchenden beträchtliche Knochenmassen nicht nur unmittelbar am Knochen, sondern bis tief in die Muskulatur hinein sich bildeten[5]). Diesen Zustand hat van Heekeren

1) Deutsche Klinik. Jahrgang 1855. Nr. 27.

2) Deutsche militärärztl. Zeitschr. 15. Jahrgang. Heft 10.

3) Villaret hat 83 Fälle von Exercierknochen zusammengestellt und Hasse (Med. Ztg. des Vereins für Heilkunde in Preussen 1832. Nr. 3) fand Exercierknochen unter 600 Rekruten, die über ½ Jahr gedient hatten, 18mal.

4) Der von Salmann (Inaug.-Dissert. Berlin 1893) mitgeteilte Fall ist der einzige, in dem ein voraufgegangenes Trauma mit Sicherheit auszuschliessen war.

5) Virchow. Cellularpathologie. pag. 404.

(De osteogenesi praeternaturali) unter dem Namen Callus luxurians beschrieben, zugleich wies van Heekeren nach, dass die Callusmasse sich zuweilen deutlich in der Richtung der Muskel- und Sehnenansätze entwickelt. Ausser dieser Entstehungsart durch luxuriierende Callusbildung kommen auch Muskelverknöcherungen nach Frakturen vor, wenn scharfe Bruchenden oder einzelne Fragmente in das Muskelfleisch hineingetrieben oder gar ganze Muskelbäuche in der Bruchspalte eingeklemmt werden. Diese Knochenmassen sind meist sehr locker und porös und stellen dornartige, in den Muskel ragende Gebilde dar, die später öfters der Resorption verfallen[1]). Virchow[2]) hält es für sehr wahrscheinlich, dass eine Callusmasse später selbständig wachsen kann; besonders dann, wenn sie neuen, mechanischen Reizungen ausgesetzt ist, sollen aus dem umgebenden periostartigen Bindegewebe ebenso wie an einem normalen gereizten Knochen sich neue Knochenschichten anbilden können. Immerhin sind diese Fälle von Myositis ossificans im Anschluss an einen Knochenbruch recht selten. Ein Beispiel für diesen Entstehungsmodus liefert ein in der kgl. chirurgischen Klinik in Berlin beobachteter Fall von Ossifikation des Brachialis internus nach Abreissung des Processus coronoideus ulnae.

Bei Durchsicht der in der Litteratur veröffentlichten Fälle von traumatischer Myositis ossificans, die in kurzen Referaten am Schlusse dieser Arbeit zusammengestellt sind, ergiebt sich mit Rücksicht auf die Häufigkeit des Befallenseins der einzelnen Muskeln folgende Reihenfolge: Unter den 25 Fällen waren der Quadriceps 10mal, der Brachialis internus 7mal, der Ileopsoas 3mal, der Biceps 2mal befallen. Für Osteombildung im Triceps, Digastricus, Glutaeus maximus und Zwerchfell existiert je eine Beobachtung. Mit Ausnahme von 6 Fällen, unter denen 5mal ein voraufgegangenes Trauma nicht erwähnt und 1mal ein solches mit Bestimmtheit auszuschliessen war, wurde die Krankheit stets auf Kontusionen zurückgeführt, so dass letzteren mit Recht in der Aetiologie eine grosse Bedeutung beigelegt wird, und zwar hat sich die Affektion im Quadriceps meist an Hufschlag, die in den Armmuskeln an angestrengtes Turnen (Armwelle) angeschlossen.

Abgesehen von Fällen, die ganz symptomlos verlaufen und erst bei der Sektion als interessanter Nebenbefund entdeckt werden[3]),

1) Pitha-Billroth. Handbuch. II. 2. § 779.

2) Virchow. Die krankhaften Geschwülste. Bd. 2.

3) Billroth. Ueber den Reitknochen. Deutsche Klinik Nr. 27. —

ist der klinische Verlauf etwa folgender: Nach einer heftigen Kontusion entwickelt sich eine schmerzhafte Schwellung und Sugillation des betroffenen Muskels, denen meist keine besondere Aufmerksamkeit geschenkt wird, da die Entzündung und der Bluterguss in der Regel sich zurückbilden und wieder vollkommen normalen Verhältnissen Platz machen. In vereinzelten Fällen jedoch führt der im Muskel sich abspielende entzündliche Process zu Schwielenbildung, die als solche deutlich palpiert werden kann. Diese Schwiele nimmt nach und nach eine immer festere Konsistenz an und fühlt sich schliesslich knochenhart an. Hand in Hand mit dieser Osteombildung im Muskel, die in bald kürzerer, bald längerer Zeit, gewöhnlich aber in wenigen Wochen nach erlittenem Trauma zu Stande kommt, geht die den Patienten vor Allem auffallende Bewegungsbeschränkung im benachbarten Gelenke, bedingt durch den mit der Ossifikation gleichzeitig einhergehenden Verlust an kontraktiler Muskelsubstanz.

In Bezug auf die Genese der Myositis ossificans sind verschiedene Theorien aufgestellt worden, ohne dass es bisher einer derselben gelungen wäre, sich allgemeine Anerkennung zu verschaffen. Cahen[1]) denkt im Hinblick auf die mit der Myositis ossificans progressiva öfters vergesellschaftete Mikrodaktylie (Helferich) an Störung der Knochenanlage und die Cohnheim'sche Theorie der embryonalen Keimanlage. Ein Trauma soll die Gleichgewichtsverhältnisse der verschiedenen Gewebsarten stören und die vorhandenen Keimanlagen zum Wachstum anregen.

Ziegler[2]) nimmt für die traumatische sowohl wie die progressive Form eine anomale angeborene Beschaffenheit des Bindegewebes der Muskeln, Fascien, Sehnen und Bänder an, indem ihnen eine Eigenschaft verliehen sei, die sonst nur dem Periost zukomme.

Analog dem von Pirogoff erbrachten experimentellen Nachweise, dass das Blutextravasat für die Regeneration der Muskeln und Sehnen bei subkutaner Zerreissung von grösster Bedeutung ist, teilt Düms[3]) ihm in der Genese der Myosis ossificans eine wichtige Rolle zu. Er hält es jedoch für wahrscheinlich, dass sich die in den Coagulis eingeschlossenen Blutbestandteile an der Gewebsneu-

---

Mascarel. Bull. de la soc. anatom. de Paris. 1840—41. — Konetschke u. A.

1) Cahen. Ueber Myositis ossificans. Deutsche Zeitschr. für Chir. Bd. 31.

2) Ziegler. Lehrbuch der pathol. Anatomie. 1892.

3) Düms. Ein Exercierknochen im r. Deltamuskel als Ursache einer Reflexneurose. Deutsche militärärztl. Zeitschr. 1887.

bildung nicht aktiv beteiligen, sondern dass es nur auf die reizende Beschaffenheit des Blutcoagulums ankomme, ähnlich wie der Sequester bei der Nekrose den neoplastischen Process anrege und unterhalte. Ist nun einmal, so fährt er etwa fort, durch Gefässzerreissung ein Extravasat im Muskel entstanden, so wird es bei Ruhigstellung des betreffenden Gliedes unter normalen Verhältnissen resorbiert. Treten aber zu dem reizenden Einfluss, den der Erguss während seiner Resorption auf die Umgebung ausübt, wiederholt dieselben Schädlichkeiten, die das erste Extravasat veranlassten, oder ähnliche hinzu, so entstehen neue Blutungen im Gewebe und die Reize summieren sich. Andererseits verursachen die Läsionen (Reiten, Gewehrgriffe) ihrerseits wieder einen Reizzustand, woraus schliesslich ein entzündlicher Process resultiert. Für die Entstehung von Knochen aus dem entzündeten Gewebe nimmt Düms eine lokale und individuelle Disposition zu Hilfe, wiewohl er damit keine Erklärung gegeben zu haben eingesteht.

Auf wie schwachen Füssen diese Hypothese steht, erleuchtet schon daraus, dass sie nur auf die Reit- und Exercierknochen passt, sich hingegen nicht auf die nach einmaligem Trauma entstehende Form der Myositis ossificans anwenden lässt. Ausserdem bespricht Düms auch die Möglichkeit der Versprengung eines Knochenstückchens in die Muskulatur hinein als Folge der Verletzung und der Entwicklung eines Muskelosteoms von diesem versprengten Knochenstücke aus.

Schuh[1]) glaubt an eine aktive Beteiligung der Coagula an der Gewebsneubildung, indem sie sich organisieren und das so neu entstehende Bindegewebe den Boden für die Ossifikation abgebe.

Wieder Andere sprechen sich dahin aus, dass der Muskel infolge der Kontusion seine Kontraktionsfähigkeit, somit seine Funktion einbüsse und darauf durch Uebergang in ein einfacheres Gewebe reagiere, in dem sich alsdann der Ossifikationsprocess abspiele.

Rasmussen[2]) endlich nimmt bei seinen Fällen an, dass zugleich mit dem Muskel auch das Periost verletzt worden sei, und dass die Verknöcherung des Muskels eigentlich ihren Ursprung vom Periost genommen habe.

Dieser letzte Erklärungsversuch bietet Gelegenheit, nachträglich auf einen Punkt einzugehen, welcher zur Sichtung vorliegender Fragen von grossem Belang ist. Es treten nämlich zwei in Bezug auf Ge-

1) Schuh. Pathologie und Therapie der Pseudoplasmen.
2) Hospital Tidende. R. III. Bd 2.

nese durchaus verschiedene Krankheiten unter dem Bilde einer ossificierenden Myositis in die Erscheinung, die eigentliche Myositis ossificans, d. h. die primär im Muskel entstehende Verknöcherung, die in gar keinem oder nur losem Zusammenhang mit dem Periost steht und die vom Periost ausgehende, erst sekundär in den Muskel hineinwuchernde Knochengeschwulst. Letztere Form, bei der es sich also um Exostosenbildung handelt, entsteht mit Vorliebe nach Frakturen sowie nach Kontusionen, die eine Periostzerreissung zur Folge hatten. Bei Besprechung der Differentialdiagnose soll dieser Punkt noch genauer beleuchtet werden.

In allen bisher veröffentlichten Arbeiten bilden den Kernpunkt, über den die lebhaftesten Meinungsverschiedenheiten bestehen, die beiden Fragen: Ist die Myositis ossificans als eine Geschwulstbildung oder als eine Entzündung aufzufassen? Liegt der primäre Sitz der Erkrankung in der eigentlichen Muskulatur oder im intermuskulären Bindegewebe?

In beiden Fragen konnte bis jetzt eine Einigung nicht erzielt werden, vermutlich eine Folge davon, dass die Autoren ihre Untersuchungen in verschiedenen Stadien der Erkrankung anstellten. Seit Münchmeyer[1]) unterscheidet man im Verlaufe der Myositis ossificans drei Stadien:

I. Das Stadium der Infiltration des inter- und intramuskulären Bindegewebes, in dem eine Schwellung des Muskels und ein reaktives Oedem zustande kommt.

II. Das Stadium der bindegewebigen Induration, in dem es zunächst zu einer Wucherung, später zu einer Schrumpfung des Bindegewebes kommt. Hier kann der Process seinen Abschluss finden (Münchmeyer, Nicoladoni); schreitet er aber fort, so resultiert

III. das Stadium der Ossifikation, von einzelnen Knochenkernen ausgehend, die nachträglich mit einander verschmelzen.

Vielfach war der Process zur Zeit der mikroskopischen Untersuchung bereits im Endstadium angelangt, das natürlich zur Klarstellung oben erwähnter Streitfragen ganz ungeeignet ist. Vielmehr können nur Präparate aus möglichst frühen Stadien ein neues Licht auf die strittigen Punkte werfen. Je nachdem aber die Untersuchung im ersten Beginn der Erkrankung oder auf der Höhe der Bindegewebswucherung angestellt wurden, ergaben sich aus den mikrosko-

1) Zeitschrift für ration. Medicin 1869.

pischen Bildern verschiedene Deutungen und eben diesem Umstande ist es wahrscheinlich zum grossen Teile zuzuschreiben, dass sich noch keine einheitliche Auffassung Bahn brechen konnte.

Virchow und mit ihm die meisten älteren Autoren neigen der Ansicht zu, dass die Myositis ossificans auf der Grenze zwischen Entzündung und Geschwulstbildung steht, ohne dass sich eine scharfe Grenze finden lässt. Neuere Pathologen betonen mehr den geschwulstartigen Charakter, so Ziegler, Birch-Hirschfeld u. A. Auch Cahen schliesst sich auf Grund der in seinen Fällen beobachteten „vielgestaltigen Art der Ossifikation" dieser Auffassung an.

Als Hauptvertreter der Gegenpartei verfechten Grawitz[1]) und Salman in seiner aus der chirurgischen Klinik in Berlin hervorgegangenen, unter den Auspicien von v. Bergmann und Nasse entstandenen Arbeit[2]) die Auffassung, dass die Myositis ossificans eine Entzündung darstellt. S. stützt diese Anschauung teils auf klinische, teils auf mikroskopische Beobachtungen. Unter den ersteren zieht er zur Beweisführung den öfters mit Temperatursteigerung einhergehenden, akuten Beginn mit Schwellung und Druckempfindlichkeit des Muskels heran; von letzteren hebt er hervor die Quellung der Muskelfasern, die anfängliche Trübung und den späteren Zerfall derselben, die kleinzellige Rundzelleninfiltration des Bindegewebes in der Umgebung der parenchymatösen Veränderungen, besonders in der Nachbarschaft der Gefässe und endlich die Erweiterung der letzteren.

Einen mehr vermittelnden Standpunkt nimmt Lexer[3]) ein. Er findet den geschwulstartigen Charakter deutlich ausgeprägt durch die Zellproliferation und das Fortschreiten derselben vom Perimysium extern. zwischen die allmählich zu Grunde gehenden Muskelfasern. Trotzdem glaubt er, nicht mit der gleichen Bestimmtheit wie Cahen für die Auffassung des Processes als wahrer Geschwulstbildung eintreten zu können; denn je kürzere Zeit erst das Anfangsstadium überschritten sei, um so mehr trete die entzündliche Bindegewebsproliferation in den Vordergrund.

Obwohl nun ein grosser Teil der Autoren seit der Arbeit von

---

1) Grawitz. Atlas der patholog. Gewebelehre 1893.

2) a. a. O.

3) Lexer. Das Stadium der bindegewebigen Induration bei Myos. ossif. progr. Archiv für klin. Chir. 1895.

Mays[1]) auf dem Standpunkt steht, dass wir es hier mit einer Geschwulstbildung zu thun haben, wird an dem alten Namen der Muskelentzündung festgehalten, der seiner Zeit der Erkrankung beigelegt wurde in der Annahme, es handle sich um einen entzündlichen Process.

In der weiteren Frage, ob die Veränderungen in den Muskelfasern oder im intermuskulären Bindegewebe den primären Vorgang darstellen, stellen sich die Autoren wie folgt: Cahen[2]) war bei einigen seiner Fälle in der glücklichen Lage, den Process in einer Entwicklungsphase untersuchen zu können, die ihm gestattete, neben fertigen Ossifikations-Zonen an anderen Stellen die Veränderungen des intermuskulären Bindegewebes mit den Uebergängen zur Knorpel- und Knochenbildung zu studieren. Hiervon mag später die Rede sein; an dieser Stelle interessieren uns vor Allem seine auf Veränderungen des Muskelgewebes gerichteten Beobachtungen. C. fand die Muskelfasern vielfach durch Bindegewebszüge auseinandergedrängt. An den Muskelfasern selbst konstatierte er Degenerationserscheinungen wie hyaline Entartung, Verlust der Querstreifung, Zerfall in Querscheiben etc. Auf Grund dieser Befunde neigt er der Ansicht zu, dass die Knochenbildung mit einer aktiven Wucherung des interstitiellen Gewebes in direktem Zusammenhange stehe, während die Atrophie der Muskulatur erst sekundär infolge der schweren Ernährungsstörung sich hinzugeselle.

In gleichem Sinne äussert sich Ziegler[2]). Die Muskelfasern verfallen rein passiv der Atrophie oder Degeneration, da sie durch die im Perimysium sich bildenden Knochenmassen verdrängt und durch die Feststellung der Knochen in einer bestimmten Stellung ausser Stande gesetzt sind, sich zu kontrahieren. Auch Lexer[2]) kommt nach seinen mikroskopischen Befunden bei einem Falle von progressiver Myositis ossificans zu dem Resultate, dass es sich in dem der Ossifikation vorangehenden Stadium vorwiegend um eine vom intermuskulären Bindegewebe ausgehende Zellwucherung handelt. Er hält die einfache und degenerative Atrophie der Muskelfasern in seinen Präparaten für unzweifelhaft sekundär. Aehnlich wie in der Peripherie von Geschwülsten fand er sie nur in der Uebergangszone, wo die erkrankten Muskelbündel schon von gewuchertem Perimysium umgeben waren. Diesem sowie dem von Salman be-

1) Virchow's Archiv. Bd. 74.
2) a. a. O.

reits publicierten, von Lexer nochmals mikroskopisch nachuntersuchten Falle waren gemeinsam: Vermehrung des interstitiellen Gewebes mit Atrophie der Muskelbündel, ferner ein zellreiches Keimgewebe mit den Uebergängen zu Knorpelzellen und Osteoblasten. Das Stadium der fibrösen Induration sei demnach charakterisiert durch Wucherung des intermuskulären Bindegewebes und Bildung eines zellreichen indifferenten Gewebes unter gleichzeitigem Schwunde der Muskelelemente im Bereiche der Wucherung. Lexer's Ausführungen gipfeln in dem Satze, dass das intermuskuläre Gewebe der primäre Sitz der Krankheit ist und die Muskelfasern erst sekundär der Atrophie verfallen.

Im Gegensatz zu Ziegler, Cahen und Lexer vertreten Salman und Grawitz den Standpunkt, dass der Untergang des Muskelgewebes nicht infolge der Bindegewebswucherung und Knochenbildung eintritt, dass es sich vielmehr um einen primär im Parenchym sich abspielenden Process handelt. Ihren Ausführungen schliesst sich auch Bremig an.

Salman stützt seine Ansicht auf die gewichtige Beobachtung, dass er in seinen Präparaten bereits die Muskulatur zerstört fand, ehe überhaupt die Bindegewebswucherung und die Knorpel-, resp. Knochenbildung begonnen hat. Während er bei seinen aus dem Anfangsstadium der Erkrankung stammenden Schnitten bereits hochgradige Degenerationserscheinungen der Muskulatur vorfand, sah er im interstitiellen Gewebe gerade da, wo die Veränderungen im Parenchym am ausgesprochensten waren, nur geringe Rundzelleninfiltration, hingegen keine Wucherung. Letztere konnte er vielmehr nur in solchen Präparaten konstatieren, in denen es bereits zur Bildung von Knorpel und Knochen gekommen war, und zwar fand er sie stets im „Zerfallgewebe", worunter Salman das nach Zerstörung der Muskelfasern zurückbleibende, aus lockeren Bindegewebsbündeln, Fibrillen, Sarkolemmschläuchen und Detritusmassen bestehende Gewebe versteht. Auch konnte Salman eine Ernährungsstörung der Muskulatur durch Druck von Seiten des Knochengewebes ausschliessen, da er Muskulatur und Knochen stets durch eine ziemlich dicke Schicht lockeren Bindegewebes getrennt fand.

Ebenso verwirft Grawitz die Annahme einer aktiven Wucherung des Bindegewebes, weil er in keinem Präparate Teilungsfiguren fand — die Kerne im Bindegewebe lagen auch nicht so dicht bei-

1) a. a. O.

einander, dass man eine amitotische Abschnürung annehmen konnte — und weil die im Bindegewebe liegenden Muskelfasern zum Teil noch deutliche Querstreifung aufwiesen. Auch sah er quergestreifte Bündel in ebenso breite Streifen fibrillärer Struktur auslaufen, die ihrerseits teils in Binde-, teils in Fettgewebe sich fortsetzten, und die in letzterem liegenden Kerne sollen den Muskelkernen völlig geglichen haben. Ja, es gelang ihm sogar, noch eine Strecke weit in die Membran des Fettkörpers hinein Querstreifung nachzuweisen. Grawitz hält somit Atrophie des Muskels für nicht gleichbedeutend mit Untergang seines Gewebes, sondern für Ueberführung in einen morphologisch einfacheren Zustand.

Auch Bremig's[1]) mikroskopische Befunde stimmen mit denen von Grawitz und Salman überein: Degenerationserscheinungen von Muskelfasern, wo eine Vermehrung des interstitiellen Gewebes noch gar nicht nachzuweisen war. Die Auffaserung der quergestreiften Muskulatur zu feinen Fibrillen, die alsdann in fibröses Gewebe übergehen (analog Grawitz' Untersuchungsresultaten) in Verbindung mit der Zellvermehrung im interstitiellen Gewebe drängen Bremig zu der Annahme, dass der Process seinen Ausgang von der Muskulatur nimmt.

Was die Knochenbildung im Muskel betrifft, so sind heute wohl die von Cahen zuerst ausführlich wiedergegebenen Beobachtungen allgemein acceptiert. Man erkennt an geeigneten Schnitten die allmähliche Umwandlung der gewucherten Bindegewebszellen in grosse runde Formen und dieser wiederum in Knorpelzellen mit grossen Kapseln und bläschenförmigem Kerne. Der Knorpel wird zum Teil nach dem bekannten endochondralen Typus durch Osteoblasten zerstört und durch Knochen ersetzt; daneben aber kommt noch eine direkte Knochenbildung aus Bindegewebe vor, und zwar herrscht im Beginne der Erkrankung der Typus der endochondralen, auf der Höhe des Processus der Typus der periostalen Knochenbildung vor, wie auch von Salman und Lexer bestätigt wird.

Nach den wenigen bisher mitgeteilten Fällen von traumatischer Myositis ossificans, insbesondere mit Rücksicht auf die nur recht spärlich bei dieser Krankheit publicierten mikroskopischen Untersuchungsbefunde und die dabei einander widerstreitenden Auslegungen dürfte eine Bereicherung der Kasuistik um zwei auf der chirurgischen Abteilung des städtischen Krankenhauses in Frankfurt a. M. beobachtete Fälle der Mühe verlohnen.

1) Inaug.-Dissert. Greifswald 1897.

Chr. A., Musiker, 38 Jahre alt, früher angeblich immer gesund, wurde am 6. Sept. 1899 von einer Droschke überfahren und danach alsbald ins städtische Krankenhaus eingeliefert. Seinen Angaben zufolge war ihm ein Rad des Wagens, als er, durch Glatteis zu Fall gebracht, auf dem Rücken dalag, über den rechten Oberarm und die rechte Brust gefahren.

Status: Kräftig gebauter Mann mit mässig entwickelter Muskulatur und sehr geringem Fettpolster. Keine besonderen Drüsenschwellungen. Sensorium leicht benommen. Starker Alkoholgeruch aus dem Munde. Temperatur normal. Puls von normaler Frequenz, regelmässig, gut gespannt. Brust- und Bauchorgane weisen normale Verhältnisse auf. Urin: ohne pathologische Beimengungen. Die Vorderfläche des rechten Oberarmes und die rechte Brustseite sind ödematös geschwollen und auf Druck äusserst empfindlich. Die Haut daselbst zeigt oberflächliche Abschürfungen. Am Arm, Rippen und Schlüsselbein ist keine Fraktur nachweisbar.

8. XII. Inzwischen hat sich das Bild insofern verändert, als die Weichteile des rechten Oberarmes stark geschwollen und die ganze rechte Infraclaviculargrube im Vergleich zur gesunden Seite vollkommen ausgefüllt ist. Man fühlt in der Tiefe deutliche Fluktuation. Die Haut auf der Beugeseite des Oberarmes zeigt ausgedehnte Sugillationen. — 20. XII. Durch Massage wurde die Schwellung an Brust und Arm ebenso wie die Blutunterlaufungen an letzterem zum Schwinden gebracht. Hingegen wird heute zum ersten Male eine brettharte Infiltration der Beugemuskulatur am distalen Ende des Oberarmes und eine Behinderung in der Streckfähigkeit des Unterarmes konstatiert. — 18. I. 1900. Trotz täglicher Uebungen an orthopädischen Apparaten erfolgen gar keine Fortschritte in der Motilität. Der Vorderarm kann nur bis zu 60° gebeugt und nicht über 140° gestreckt werden. Die Infiltration im Bereiche der Beugemuskeln des rechten Armes stellt einen mit der Muskulatur fest verwachsenen, gegen den Humerus absolut unverschieblichen Tumor von höckeriger Oberfläche und knochenharter Konsistenz dar, der von der Ellenbeuge an bis handbreit oberhalb des Gelenkes sich erstreckt. Derselbe hat etwa spindelförmige Gestalt. Er ist in seiner Mitte ca. 6 cm breit und verjüngt sich nach oben und unten zu. Von seinem distalen Ende scheint eine schmale Knochenspange nach der Ulna hin zu laufen. Da der Musculus biceps über die Geschwulst hinwegzieht, was sich auch durch elektrische Reizung desselben konstatieren lässt, kann man den Tumor nicht mit der wünschenswerten Genauigkeit abtasten. Auf Grund dieses Befundes wird die Diagnose auf Myositis ossificans des Musc. brachialis internus gestellt. Das Röntgenbild bestätigt das Vorhandensein einer Knochenbildung an der Beugeseite des Vorderarmes und zeigt ausserdem aufs deutlichste den Zusammenhang derselben mit dem Humerus. (Vgl. Taf. I.)

Am 6. II. unternahm Prof. Rehn die Operation. Unter Esmarch'scher Blutleere wird in der Richtung der Längsachse der Extremität auf

der Beugeseite des rechten Oberarmes ein von der Mitte desselben bis zur Ellenbeuge reichender Hautschnitt gemacht. Es wird zunächst der Biceps mit Haken nach innen gezogen, und dann die sehr dünne, darunterliegende Muskelschichte des Brachialis internus von ihrer knöchernen Unterlage abgelöst und mit Haken nach aussen gehalten. Nunmehr liegt die Knochengeschwulst frei zu Tage; dieselbe hat eine unebene, höckerige Oberfläche, sitzt dem Humerus breitbasig auf und erstreckt sich etwa von der Mitte des Oberarmes bis zur Ellenbeuge, woselbst der Tumor sich in einen knochenharten, offenbar die ossificierte Brachialissehne vorstellenden Strang fortsetzt, der zur Ulna hin verläuft. Die Geschwulst ist allseitig scharf abgegrenzt. Von der distalen Hälfte des Brachialis int. ist, wie erwähnt, nur mehr eine ganz dünne Schicht vorhanden. Die Entfernung der Geschwulst wird in der Weise bewerkstelligt, dass sie nach Durchtrennung der verknöcherten Sehne an ihrem unteren Ende vom Humerus abgemeisselt wird, worauf es mittelst eines untergeschobenen Elevatoriums leicht gelingt, dieselbe in toto abzuhebeln und mit einigen Scherenschlägen zu entfernen. Die Oberfläche des Knochens erscheint nunmehr so rauh und uneben, dass sie zunächst den Eindruck erweckt, als sei zugleich mit dem Osteom ein Teil der Rindenschicht mit abgebrochen worden. In Wirklichkeit handelt es sich jedoch um Auflagerungen des Oberarmknochens, nach deren Abmeisselung das intakte Periost zu Gesicht kommt. Nach Jodoformierung der Wunde werden einige Muskel- und Hautnähte gelegt und nur der untere Wundwinkel offengelassen, durch den ein Jodoformgazestreifen herausgeleitet wird. Fixierender Verband.

10. II. Die Wunde sieht reaktionslos aus. Entfernung des Tampons. — 14. II. Patient beginnt heute mit Uebungen an orthopädischen Apparaten. — 26. II. Die Wunde ist vollkommen verheilt. Die Heilgymnastik wird täglich fortgesetzt. Bis jetzt sind noch keine erheblichen Fortschritte in der Motilität zu konstatieren. — 13. III. Entlassung. Auf der Vorderfläche des rechten Oberarmes findet sich eine glatte, 15 cm lange Narbe. Beugemuskulatur nicht atrophisch. Von dem früher vorhandenen Tumor ist nichts mehr zu fühlen[1]). Aktive Beugung und Streckung im Ellbogengelenk beinahe bis zur Norm möglich. Patient, der Geiger von Beruf ist, ist in der Führung des Bogens in keiner Weise behindert.

Das exstirpierte Stück stellt eine knochenharte, mit zackigen, unregelmässigen Rändern versehene, 10 cm lange, in der Mitte 3 cm breite und $6^1/_2$ cm im Umfang messende Geschwulst dar. Dieselbe ist ziemlich platt und hat eine annähernd spindelförmige Gestalt, insofern sie nach beiden Enden hin sich bedeutend verjüngt. Die dem Oberarmknochen zugekehrte Seite ist von glatter Beschaffenheit, während die dem Biceps zugewandte

1) Infolge eines Versehens wurde leider verabsäumt, eine nochmalige Röntgenaufnahme zu machen.

Oberfläche ein höckeriges Aussehen hat und mit Fortsätzen versehen i die teils in Form von Dornen entspringen, teils kammartig sich erhebe

Zur mikroskopischen Untersuchung wurden kleine Stücke vom Ran des Knochens samt einer dünnen, ihnen anhaftenden Muskelschicht g nommen. Zur Entkalkung wurde zunächst die von Ziegler neuerdin empfohlene schweflige Säure, und als diese nicht zum Ziele führte, ei Phloroglucin-Salpetersäure-Mischung verwendet. Sämtliche Stücke wurd in Celloidin eingebettet und die Schnitte mit Hämatoxylin-Eosin gefärl

Die Befunde von verschiedenen Stellen entnommener Stücke sind übereinstimmend, dass sie gemeinsam beschrieben werden können (ver Tafel III und IV). Bei schwacher Vergrösserung lassen sich an den Pr paraten drei Zonen unterscheiden: Muskulatur, Bindegewebe, Knoche Bei oberflächlicher Betrachtung der Muskelschicht fällt zumeist auf, da sie die Eosinfärbung nur sehr schlecht, stellenweise gar nicht angenor men hat. Bei stärkerer Vergrösserung zeigen sich hier alle mögliche verschiedenen Stadien der Degeneration nebeneinander. Während e Teil der Muskelfasern normale Breite besitzt, sind andere teils zu schmal Streifen reduciert, teils glasig aufgequollen, von homogenem Ausseh und zeigen das Bild der wachsartigen Degeneration. Die Querstreifu ist nur mehr an vereinzelten Stellen erhalten. Im grössten Teile d Präparates lässt sich vielmehr ein Zerfall der Fasern konstatieren. Zu Teil findet man eine longitudinale Auffaserung, wobei der wellige Verla der einzelnen Fibrillen auffällt, zum Teil Zerfall in Querscheiben infol von Abschnürung der kontraktilen Substanz in scheibenförmige Gebilc Vielfach hat sich sogar die Muskelfaser in ihre elementarsten Bestan teile aufgelöst, sodass an Stelle der Fibrillen sich eine feinkörnige Su stanz befindet und der Sarkolemmschlauch nur noch mit diesem Detrit gefüllt erscheint. Auch das Sarkolemma, das teilweise eine deutlic Kernvermehrung aufweist, ist hier und da in die Zerstörung mit hinei bezogen, wodurch an den betreffenden Stellen die Muskelfasern ihre Ko touren einbüssen. Ganz regellos liegen die Muskelfasern in den ve schiedenen Stadien ihrer Zerstörung durcheinander, sodass z. B. hoc gradig degenerierte an fast normale unmittelbar angrenzen. Was d intermuskuläre Bindegewebe betrifft, so differiert der Befund, je nachde man eine mehr oder weniger vom Knochen entfernte Stelle ins Au fasst. Während am Rande des Präparates, d. h. dem dem Knocheng webe entgegengesetzten Ende eine nur geringe Vermehrung des Bind gewebes sich nachweisen lässt, überwiegt das intermuskuläre Gewebe der Nachbarschaft des Knochens sehr erheblich, und zwar nimmt die Ve mehrung des Zwischengewebes auf dem Wege zum Knochen hin ziemli allmählich zu. Es zeigt einen lockeren Bau, ist mässig zellreich; d Zellen sind teils rund, teils spindelförmig. Um die Gefässe herum bestel geringe Leucocyteninfiltration.

Die zweite aus Bindegewebe bestehende Zone ist von der soeben b

schriebenen nicht scharf getrennt. Während sie bei schwacher Vergrösserung lediglich aus fibrillärem Gewebe zu bestehen scheint, ergiebt sich bei stärkerer Vergrösserung, dass sich hier und dort doch ganz vereinzelte, zu schmalsten Fibrillen reducierte Muskelfasern vorfinden, die nur mehr durch ihre Eosinfärbung kenntlich sind. Dieser Bezirk stellt somit nur das Endstadium der zugleich mit der Annäherung an den Knochen konstatierbaren Vermehrung des intermuskulären Gewebes auf Kosten der eigentlichen Muskelsubstanz dar. Hand in Hand mit der Zunahme des Bindegewebes geht aber auch eine Veränderung in seiner Struktur. Es nimmt eine strafffaserige Beschaffenheit an, besteht aus dichtgedrängten, schlangenförmig verlaufenden Faserzügen und wird ungemein zellreich.

Hieran gliedert sich die dritte Zone, die das Bild eines spongiösen Knochens darbietet mit vielfach verzweigten Knochenbalken, welche Markraumbildung und Havers'sche Kanäle erkennen lassen. In unmittelbarer Nähe des Knochens verlieren die Bindegewebszellen mehr und mehr ihre spindelförmige Gestalt, werden kubisch und lassen ihre Umbildung zu Osteoblasten deutlich erkennen. Abgesehen von der Wucherung der letzteren, die in Form eines epithelähnlichen Besatzes den Knochenbalken anliegen, unterscheidet sich die osteoide Substanz in keiner Weise von normalen Knochen. Das Markgewebe, das mit dem den Knochen umgebenden Bindegewebe an mehreren Stellen zusammenhängt, ist sehr zellreich, weist aber keinen besonderen Reichtum an Gefässen auf. Reste von Muskelfasern sind nicht aufzufinden.

Auch in diesem Falle entwickelte sich also, ebenso wie in den meisten bisher beschriebenen, im Anschluss an ein schweres Trauma eine Muskelschwiele, die in relativ sehr kurzer Zeit zur Verknöcherung führte. Der Operation, bei der nicht nach den Helferich'schen Prinzipien (siehe später) verfahren, sondern lediglich das Osteom entfernt wurde, folgte bis heute kein Recidiv.

Wie sich schon von vornherein annehmen liess, kann dieser Fall zur Lösung der Frage über die primäre Enstehung der Krankheit nicht beisteuern. Denn in einem solch vorgerückten Stadium lässt sich bei fertig ausgebildeten Zuständen nicht mehr entscheiden, was primär, was sekundär ist. Jedenfalls verdient aber folgendes hervorgehoben zu werden: In unseren Präparaten lässt sich durchgehends eine mehr weniger erhebliche Zunahme des intermuskulären Bindegewebes konstatieren; es finden sich Muskeldegenerationen vor von einfachem Verlust der Querstreifung bis zum Zerfall in die elementarsten Bestandteile; der Knochen steht nirgends in direktem Kontakt mit der Muskulatur, sondern ist von ihr stets durch einen

Bindegewebswall getrennt; der Knochen entsteht direkt aus gewebe durch Umbildung der Bindegewebszellen in Osteo d. h. nach periostalem Typus, der im Endstadium der Myosit ficans vorzuherrschen pflegt.

Ph. K., 45 Jahre alt, war, von einer vor mehreren Jahren d machten Lungentzündung abgesehen, immer gesund. Am 20. Dez wurde er von einer hinter ihm herkommenden Pferdebahn umge und während er am Boden lag, fuhr ihm das Vorderrad eines sch ladenen Kohlenwagens über den linken Fuss. 10 Wochen lang la in Krankenhäusern, wo er mit Umschlägen, Bädern und Massage delt wurde. Da er aber nach beendeter Kur wegen starker Schmerz von der Achillessehne um beide Malleolen herum nach dem Fussrücke strahlten, arbeitsunfähig war, liess er sich am 3. III. 1900 auf die chirur Abteilung des städtischen Krankenhauses in Frankfurt a/M. aufne

Status: Kräftig gebauter Mann mit gut entwickelter Muskulatu geringem Panniculus adiposus. Innere Organe ohne Besonderheiten. peratur und Puls normal. Urin sauer, kein Eiweiss, kein Zucker. — linke Unterschenkel ist vom Mittelfuss bis über die Malleolen hinaus matös geschwollen. Ueber die Knöchel gemessen beträgt sein Ur 1 cm mehr wie an der entsprechenden Stelle am rechten Beine. Konturen in der Fussgelenkgegend sind verschwommen. Bewegunge Talo-Crural- und im Talo-Calcaneo-Naviculargelenk sind unbehin Während die rechte Achillessehne deutlich sichtbar ist, kann sie am li Bein selbst bei Streckung des Knies und Dorsalflexion des Fusses w der Inspektion noch Palpation zugänglich gemacht werden. An i Stelle fühlt man eine breite, knochenharte Masse, die v Calcaneus entspringt und von da der Richtung der Achi sehne entsprechend nach aufwärts verläuft, um 3 Querfinger breit o halb des Fersenbeinhöckers anscheinend in die Beugemuskulatur Fusses überzugehen. Nach rechts und links ist das eigentümli Gebilde nicht scharf abzugrenzen.

Die Beschwerden des Pat. bestehen in den in der Anamnese schilderten Schmerzen und in einem beim Herumgehen sich rasch e wickelnden Oedem des Fusses.

Das Röntgenbild ergiebt, genau dem Achillessehnenverlauf entspr chend, einen Knochenschatten, der an seinem distalen Ende unmittelb in die Konturen des Calcaneus übergeht. (Vergl. Taf. II.)

Unter diesen Umständen musste die Diagnose auf Verknöcherung d Achillessehne oder Exostose des Calcaneus gestellt werden, und mit Rüc sicht auf die seit Wochen bestehende Arbeitsunfähigkeit des Patient und die Erfolglosigkeit einer konservativen Therapie entschloss sich Pro Rehn zu einem operativen Eingriff, der am 12. III. vorgenommen wurd

Zunächst wird vom Uebergang der Ferse in die Sohlenfläche an auf

wärts längs der medialen Seite der Geschwulst eine 15 cm lange Incision gemacht und alsbald, um einen besseren Zugang zu gewinnen, parallel dazu ein entsprechender Schnitt auf der lateralen Seite hinzugefügt. Nachdem die zwischen den beiden Schnitten liegende, den Tumor bedeckende Haut von diesem abgelöst und mit einem Haken in die Höhe gezogen ist, liegt das Operationsgebiet frei zu Tage. Es zeigt sich nun, dass von der Achillessehne nur mehr wenig erhalten, dass vielmehr der grösste Teil derselben durch eine knochenharte, gegen ihre Umgebung unverschiebliche, in das Gewebe der Achillessehne fest eingebettete Masse substituiert ist. Es wird nunmehr die knöcherne Einlagerung mit einem Meissel vom Fersenbein losgetrennt und dann hauptsächlich auf scharfem Wege aus dem noch spärlich vorhandenen normalen Sehnengewebe ausgelöst, was mit grossen Schwierigkeiten verbunden ist und nur unter partienweiser Abtragung der verknöcherten Teile gelingt. Zum Schlusse wird die rauhe Calcaneusoberfläche geglättet und die Wunde ohne Drainage vernäht. Lagerung des Unterschenkels auf Volkmann'scher Schiene.

22. III. Normaler Verlauf. Die Wunde sieht reaktionslos aus. Entfernung der Nähte. Weglassen der Schiene. — 12. IV. Pat. ist seit dem 4. IV. ausser Bett und kann schon ganz gut umhergehen. Wunde glatt verheilt. Pat. übt täglich im orthopädischen Institut. — 17. IV. Heute erfolgt die Entlassung. Die Gegend der Achillessehne ist noch etwas infiltriert, fühlt sich aber im Uebrigen normal an. In einem nochmals aufgenommenen Röntgenbild fehlt der in dem früheren konstatierte Knochenschatten in der Achillessehne (vergl. Taf. II). Die alten Schmerzen sind ganz verschwunden, ebenso das Oedem am Fusse. Jedoch klagt Pat. zur Zeit noch über geringe Schmerzen über dem Reihen.

Zur mikroskopischen Untersuchung wurden Stückchen entnommen, die Sehnen- und Knochengewebe enthielten, um Untersuchungen über die Art der Knochenentstehung anstellen zu können. Sämtliche Stücke wurden in Celloidin eingebettet und die Schnitte in Hämatoxylin-Eosin gefärbt.

Auch an diesen Präparaten lassen sich 3 Formen von einander abgrenzen (vergl. Taf. V und VI). Der grösste Teil wird ausgefüllt von einem sehr fettreichen, offenbar in Wucherung begriffenen Sehnengewebe. Von einer genaueren Beschreibung desselben mag hier Abstand genommen werden, da es im Uebrigen normaler Sehne vollkommen gleicht.

Schon bei schwacher Vergrösserung hebt sich von dem eosingefärbten Sehnengewebe der intensiv blaugefärbte Knorpel ab. Sehr deutlich kann man an der Grenze die Entstehung des Knorpels aus Bindegewebe studieren. Die langgestreckten, spindelförmigen Zellen werden allmählich dicker und nehmen eine mehr runde Form an. Diese Zellen umgeben sich mit Kapseln und schliessen bläschenförmige Kerne ein, bis schliesslich der fertige, normale Knorpel zu Tage tritt.

Als dritte Zone folgt eine Knochenschicht, die das Bild eines spon-

giösen Knochens zeigt, in dem Knochenbalken und Markräume mite abwechseln. Die Knochenbalken sind unregelmässig angeordnet, a Rändern mit Osteoblasten besetzt. Das Markgewebe ist sehr kernre zeichnet sich durch grossen Reichtum an Blutgefässen aus. Das Ve des Knorpels und des Knochens zu einander ist sehr verschiede einigen Stellen erstreckt sich zwischen beiden ein schmaler Streifen armen Bindegewebes, der eine scharfe Grenze zwischen beiden G arten bildet. An den meisten Stellen aber geht der Knorpel gan mählich in Knochen über, ohne dass sich eine genaue Grenze ziehen Vielfach liegen Knorpel und Knochen ganz regellos durcheinander, erstreckt sich ein Strang von Korpelzellen bis tief in die Knochensul vor, bald finden sich unverändert aussehende Knorpelzellen scheinbar Zusammenhang mit ihrem Mutterboden im Knochenmark vor. Auch man in manchen jungen Knochenbalken mit Kapseln umgebene Kn zellen liegen. An geeigneten Stellen, wo ein allmählicher Ueber stattfindet, lässt sich die Entstehung von osteoidem Gewebe aus Kn gut erkennen: die Knorpelzellen verlieren zunächst ihre Kapseln, we kleiner und schmäler, gleichzeitig verdichtet sich die Zwischensubs und wird undurchsichtiger. Hier geht also die Ossifikation nach e n chondralem Typus, entsprechend der embryonalen Knochenbild vor sich.

Während bei der progressiven Form der ossificierenden Myo ausser den Muskeln auch Fascien und Sehnen betroffen wer scheint eine nach einem Trauma isoliert in einer Sehne auftrete Verknöcherung zum mindesten eine Seltenheit zu sein. Denn den gangbaren modernen Lehrbüchern der pathologischen Anato (Ziegler, Birch-Hirschfeld[1]) und der Chirurgie (Köni Tillmanns) ist dieses Krankheitsbild gar nicht erwähnt, und s weit ich die Litteratur zurückverfolgen konnte, war es mir ni möglich, auch nur einen einzigen unserem Falle analogen auf z finden. Immerhin ist es wahrscheinlich, dass derartige Fälle bere beobachtet wurden, da eine Verknöcherung des Sehnengewebes i Prinzip dasselbe darstellt wie eine Ossifikation des Muskels, die stets vom intermuskulären Gewebe ihren Ausgang zu nehmen pfleg

Nach Adrien Schmit[1]) sollen folgende Krankheiten differentia diagnostisch in Betracht kommen: Myositis ossificans progressiva, My ositis syphilitica, Muskelhernien, Muskelenchondrome, Muskelfibrom

1) Birch-Hirschfeld erwähnt nur beiläufig das Vorkommen vo Sehnenverknöcherungen in der Nähe chronisch ankylosierender Gelenken zündungen.

2) Adrien Schmit. De l'ostéome des muscles de la cuisse chez le cavaliers. Revue de Chirurgie 1890.

Bei der ausgebildeten Form der progressiven Myositis ossificans ist eine Verwechslung unmöglich wegen der für diese Erkrankung charakteristischen Multiplicität, während im Beginne derselben natürlicherweise keine Entscheidung gefällt werden kann. Schmit irrt aber, wenn er als differentialdiagnostisches Moment die spontane Entstehung der Myositis ossificans progressiva im Gegensatz zu den in der Aetiologie der lokalisierten Myositis ossificans stets vorhandenen Traumen betont. Denn thatsächlich werden, wie schon früher hervorgehoben, auch bei der progressiven Form häufig von den Patienten Traumen irgend welcher Art beschuldigt.

Die Aehnlichkeit mit der Myositis syphilitica besteht darin, dass auch diese regelmässig begrenzte, im Muskel unverschieblich festsitzende Geschwülste bildet. Zur Unterscheidung dient bei der luetischen Form die Anamnese das gleichzeitige Vorhandensein anderer auf Lues zu beziehender Erscheinungen, der Effekt einer antisyphilitischen Behandlung und vor Allem das Fehlen der knochenharten Konsistenz.

Eine Verwechslung mit Muskelhernien ist kaum denkbar wegen ihrer weichen, teigigen Beschaffenheit und ihrer Formveränderung bei Muskelkontraktionen. Trotzdem soll Josephsohn, den Angaben von Seydeler und Favier zufolge in diesen Irrtum verfallen sein.

Die Gefahr einer Verwechslung mit Muskelenchondromen und Muskelfibromen endlich kommt wegen ihrer grossen Seltenheit kaum in Betracht. Behauptet doch P. Reclus, dass eine absolut einwandfreie Beobachtung von Muskelfibromen überhaupt nicht existiere; vielmehr handle es sich in den veröffentlichten Fällen um Sarkome oder fibröse Muskeldegeneration.

Mit gleichem Rechte wäre hier noch die einfache Muskelschwiele anzureihen, die ebenso wie die syphilitische durch ihre relativ weiche Konsistenz im Gegensatz zu der Knochenhärte der Myositis ossificans traumatica kaum jemals Veranlassung zu einem Irrtume geben dürfte. Unseres Erachtens sind derartige Ueberlegungen überhaupt mehr theoretisch ausgeklügelt. In praxi wird man die in ihrem Endstadium angelangte Myositis ossificans auf Grund der knochenharten Beschaffenheit der Geschwulst wohl stets diagnosticieren können, sobald wir den Begriff soweit fassen, dass wir darunter jede Knochenbildung in einem Muskel verstehen. Sobald wir jedoch unter ossificierender Myositis nur die primär im Muskel entstandenen Osteome begreifen und hiervon die Knochenneubildungen trennen, die vom Periost des benach-

barten Knochens aus sich entwickeln und erst sekundär in die kulatur vordringen, beginnen die Schwierigkeiten in der Diagn Denn beide Krankheitsbilder sind wegen des gleichen klinischen laufes und wegen der schwierigen Palpation der tiefen Muskel kaum zu unterscheiden. Ein Beispiel hierfür liefert der von Ma bei einer Sektion erbrachte Nachweis, dass es sich bei den Münchmeyer[2]) und Gerber[3]) intra vitam als Myositis ficans diagnosticierten Fällen um Exostosen bzw. um Verknöche der Fascien handelte. Unter Umständen wird die Verschieblicl des Tumors gegen den Knochen resp. das Fehlen desselben den wünschten Aufschluss geben. Am sichersten aber führt heutzu die Röntgenphotographie zum Ziele, wie es auch die bei unseren Fä aufgenommenen Skiagramme deutlich veranschaulichen (vergl. T und II). Denn wir dürfen primär im Muskel entstandene Verk cherung diagnosticieren, wenn bei der Durchleuchtung mit Röntg strahlen die Knochenkonturen normal sind und getrennt davon Muskel ein Knochenschatten sich zur Darstellung bringen lässt. giebt jedoch das Röntgenbild einen Zusammenhang zwischen K chen und Muskel, so versagt für die Diagnostik auch dieses Mit da dem Bilde nicht zu entnehmen ist, ob es sich um eine in Muskel vorgedrungene Exostose handelt oder ob ein primäres M kelosteom nachträglich mit dem Knochen in Verbindung getreten Bis zu einem gewissen Grade kann in dieser Frage die Anamn als Wegweiser dienen, indem die Entwicklung einer Knocheng schwulst im Anschluss an eine Fraktur die ersterwähnte Entstehung art wahrscheinlicher macht. Wie schwierig aber eine sichere En scheidung in diesem Punkte ist, geht schon daraus hervor, dass selbst bei der Autopsie in vivo oft schwer zu entscheiden ist, u welche von beiden Erkrankungen es sich handelt, wenn das Osteo mit dem Periost in direkter Verbindung steht. Ist allerdings die Verbindung eine fibröse, so spricht das für die primäre Entstehun im Muskel, während eine Durchwucherung des letzteren mit Knochen massen senkrecht zu seinem Faserverlauf zur Annahme einer Exo stose berechtigt.

Die Prognose bei der operativen Therapie hängt wesentlich da von ab, ob der Tumor mit dem Periost zusammenhängt oder nicht Im letzteren Falle sind bisher keine Recidive beobachtet worden

1) Mays. Die sog. Myosit. ossif. progr. Virchow's Archiv. Bd. 74.
2) Münchmeyer. Myos. ossif. progr. Zeitschrift für rat. Med. Bd. 34.
3) Gerber. Myos. ossif. progr. Inaug.-Dissert. Würzburg 1875.

wohl aber im ersteren, so z. B. bei dem in der Berliner kgl. Klinik operierten Falle einer Myositis ossificans des Brachialis internus nach Abreissung des Proc. coronoid. ulnae, bei einem der von Cahen aus der Greifswalder Klinik publicierten Fälle u. a. m. Wenn aber auf der einen Seite die Gefahr eines Recidives bei Durchsicht der diesbezüglichen Litteratur nicht allzusehr in Betracht zu kommen scheint, so wird andererseits das Resultat öfters durch nachträglich auftretende Kontrakturen vereitelt. Denn wiederholt findet sich die Angabe, dass der Erfolg durch Retraktion der Narbenmassen und dadurch verursachte Funktionshemmung im benachbarten Gelenke sehr beeinträchtigt wurde.

Therapeutisch sind gegen die Myositis ossificans, ehe das Stadium der Verknöcherung erreicht war, öfters mit Erfolg Massage und die Resorption befördernde Arzneimittel angewendet worden. Timan[1]) hat bei 2 Fällen von ausgebildetem Reitknochen durch Massage in dem einen vollkommene Heilung, in dem anderen bedeutende Besserung erzielt. Diese Mitteilung steht in der Litteratur ebenso vereinzelt da wie die beiden von Rasmussen beschriebenen Fälle, die spontan ausgeheilt sein sollen. Im Allgemeinen lässt sich wohl der Grundsatz aufstellen, dass man nur in den Stadien der Entzündung und der darauf folgenden bindegewebigen Induration mit Massage, Resorbentien, elastischer Umschnürung und dergleichen einen Versuch anstellen soll. Sobald es zur Knochenbildung gekommen ist, liegt das einzige Heil in einem operativen Eingriff, und zwar wird die Indikation zu diesem gegeben durch die meist erhebliche Bewegungsstörung. Bei den isoliert im Muskel sitzenden Osteomen gestaltet sich die Operation sehr einfach, indem es sich lediglich um Exstirpation der Knochenmasse handelt. Bei den mit dem Periost zusammenhängenden Formen hingegen empfiehlt Helferich, um Recidiven vorzubeugen, ein radikaleres Vorgehen und stellt folgende Regeln auf[1]):

1) Es soll nicht allein die Knochenschwellung, sondern wo möglich die anatomische Region, der Muskel in ganzer Dicke exstirpiert werden, mindestens aber so weit, als nur die geringsten Ausläufer der eigentümlich schwieligen Veränderung im Muskel sich finden.

2) Das scheinbar normale Periost soll wenigstens 1 cm breit in der Umgebung der am Knochen haftenden Knochenschwellung mitexstirpiert werden.

1) Deutsche militärärztl. Zeitschr. Jahrgang 6. Heft 12.

2) Citiert bei Cahen. Ueber Myos. ossif. (a. a. O.).

3) Der blossliegende Knochen soll nach Wegbrechen der schwulst und der Entfernung des Periostes nicht nur geglättet, dern durch flaches Wegmeisseln bis tief in die kompakte Rinde ein von allem Pathologischen befreit werden.

Anhangsweise folgen kurze Referate über die bisher in de teratur niedergelegten Fälle von isoliert in einem Muskel auftr der Myositis ossificans [1]).

A. W. Otto (Seltene Beobachtungen zur Anatomie, Physiologi Pathologie gehörig. Heft I. 1816).

„Unter mehreren nicht unbeträchtlichen Knochenkonkrementer Muskeln besitze ich auch ein ungewöhnlich grosses aus dem Zwerchm Es fand sich bei einem etwa 40jährigen Manne, der an langwieriger W sucht verstorben war und dessen Sektion sonst nichts Besonderes ge hatte“ ..... „Das Knochenkonkrement sass im rechten muskulösen des Zwerchfells neben der Hauptverästelung des rechten Zwerchfel ven“ ..... „Es bildete eine grosse dicke und feste Knochenschuppe 2 Zoll lang, auf der breitesten Stelle über 1 Zoll breit und überall 2 Linien, in der Mitte aber 1/4 Zoll dick war; an den meisten St war es noch mit einer Lage einer knorpligsehnigten Masse umgebe welcher sich die Muskelfasern endigten. Von dieser knorpligsehn Masse gereinigt und getrocknet wiegt dies seltene Knochenkonkre beinahe 1/2 Loth.“

Schuh (Pathologie und Therapie der Pseudoplasmen. 1854).

Sch. beschreibt eine Knochenbildung im Vastus externus einer I Die mit dem Knochen innig verfilzten Muskeln waren in der Umge in eine weisse, callöse, von erweiterten Venen durchzogene Masse wandelt. Muskeln und Knochen bildeten ein maschiges Balkenwerk, von weiten Gefässschlingen begrenzt war. Von den fibrösen Masse den knöchernen war ein allmählicher Uebergang. Z. T. war die Mu substanz fettig entartet; man sah keine Querstreifung, nur bandar dicht mit Fettkügelchen besetzte Teile. Sch. hält es in diesem Fall zweifellos, dass zwischen die Muskeln aus den erweiterten Gefässen „zu Bindegewebe organisierendes Blastem“ abgesetzt wurde, welches Muskeln allmählich verdrängte, ihre Stelle einnahm und verknöchert

Rokitansky (Patholog. Anatomie 1856. Bd. II) beschreibt e ansehnlichen, walzenförmigen Knochen schwammiger Struktur aus linken Biceps brachii einer Frau.

---

1) Nach Fertigstellung dieser Arbeit wurden von Rammstedt (I Beiträge. 1900) zwei weitere Fälle aus der Hallenser Klinik publiciert, leider keine Berücksichtigung mehr finden konnten.

v. Pitha (Wochenblatt der k. k. Gesellschaft der Aerzte in Wien. 1863).

P. stellt 2 Soldaten vor, die, während sie turnen lernten und das sogenannte Wellenschlagen forcierten, heftige Schmerzen im Verlaufe der Mm. brachiales interni verspürten und 6—8 Wochen später, der eine eine einseitige, der andere eine beiderseitige Verknöcherung des M. brachialis internus darboten. Die Ossifikation als solche wurde durch chemische und mikroskopische Untersuchung nachgewiesen. Das Periost war „vom nächstliegenden Knochen als Fortsetzung entlehnt. Der Muskelkörper war völlig verknöchert, während sich die Sehne noch weich anfühlte".

Barth (citiert in R. Volkmann: Die Krankheiten der Muskeln und Sehnen. Pitha-Billroth, Handbuch. II, 2).

B. legte der Pariser anatomischen Gesellschaft eine 24 cm lange, 7 cm im Umfang messende Knochenneubildung im Rectus femoris vor. Sie fiel mit chronischer deformierender Hüftgelenksentzündung derselben Seite zusammen.

Sangalli (citiert bei Virchow: Die krankhaften Geschwülste Bd. II. Original nicht angegeben) erwähnt einen spongiösen Knochen aus dem mittleren Teil des M. digastricus.

Podratzky (Wochenblatt der k. k. Gesellschaft der Aerzte in Wien. 1873).

P. stellt einen Soldaten vor, bei dem sich schon 8 Tage nach angestrengtem Turnen (Armwelle) eine sehr harte, empfindliche Geschwulst im r. Brachialis internus nachweisen liess. Die Geschwulst war anfangs deutlich elastisch und scheinbar fest mit dem Humerus verwachsen. Die Sehne des Biceps lief darüber hinweg. Das Ellenbogengelenk stand im rechten Winkel und konnte weder aktiv noch passiv gestreckt werden. Bei einer nach 3 Wochen in Chloroformnarkose vorgenommenen gewaltsamen Streckung gab die Kontraktur plötzlich unter knirschendem Geräusche nach. P. nimmt an, dass dabei die Sehne vom Muskel abgerissen ist. Von da ab wurde die Beweglichkeit im Ellbogengelenk immer freier, aber der Brachialis int. wurde knochenhart.

Billroth (Billroth-Winiwarter. Chirurg. Pathologie und Therapie).

B. sah eine Verknöcherung im unteren Teile des Biceps brachii ziemlich rasch auftreten bei einem Soldaten, der sich während des Turnens bei der sog. Armwelle eine Quetschung an dieser Stelle zugezogen hatte.

Ebstein (Osteom des l. Hüftbeines und des Musc. psoas. Virchow's Archiv Bd. 51).

E. giebt ein ausführliches Sektionsprotokoll über einen an Paralyse gestorbenen Pat. mit einem Osteom des linken Hüftbeines und des Musc. psoas. Der geisteskranke Pat. soll früher angegeben haben, dass die Geschwulst im Anschluss an einen Fall oder Stoss entstanden sei, dass

er sie schon seit seiner Kindheit bemerke, sie ihm aber nie Beschw gemacht habe. „Bei der Untersuchung der linken Hüftbeingrube fi nächst auf, dass die Fascia iliaca verdickt und stark, nicht überall g mässig vorgetrieben war, sowie ferner, dass die Muskelbündel des psoas dieser Seite durch die ..... Knochengeschwulst, welche übi selbst von einer dünnen Lage von Muskelbündeln überzogen war, einandergedrängt waren. Der M. ileopsoas sin. zeigte im allgemeine rote Farbe, wie der der anderen Seite, nur an einzelnen Stellen, d Muskelbündel über Spitzen, Kanten und Vorsprünge des Tumors hi gingen, zeigte der Muskel eine gelbliche Färbung. Untersuchte mai die Muskelfasern mikroskopisch, so zeigten sie eine hochgradige, f Entartung." Von der folgenden ausführlichen Beschreibung der Kno geschwulst sei nur erwähnt, dass sie sich aus zwei von einander getre Teilen zusammensetzte. Von diesen entsprang der erstere von de nersten, obersten Teile des linken Hüftbeines, während der zweite der Lendenwirbelsäule in Gelenkverbindung stand. Aus den epikritis Bemerkungen sei folgendes hervorgehoben: E. ist der Ansicht, dass vom Hüftbein entspringende Osteom, welches die Fasern des Ileo auseinanderdrängte, als Reiz auf diesen Muskel gewirkt hat, und infolge dieser Reizung sich in und aus dem Bindegewebe dieses Mu der bewegliche Teil des Osteoms gebildet hat. Dieser Teil des Ost sei daher als Muskelosteom im wahren Sinn des Wortes aufzufassen

Busch (Die Osteoblastentheorie auf normalem und pathologisc Gebiet. Deutsche Zeitschrift für Chirurgie Bd. X).

B. erwähnt mit wenigen Worten ein im Privatbesitz v. Lang beck's befindliches Präparat von Verknöcherung des Musculus ps „Eine mächtige Knochenmasse beginnt mit breiter Insertion in der rec Darmbeingrube und setzt sich von dort, das Hüftgelenk überbrück bis zum Trochanter minor fort, an dem sie wieder mit breiter Inser haftet."

Konetschke (Ein Fall von pathologischer Knochenneubildt Wiener med. Presse 1882. Nr. 27).

Ein 42 Jahre alter Arbeiter fiel auf die linke Gesässgegend, wel darauf stark anschwoll und blaue Verfärbung zeigte. Nach längerer Z wurde er wieder arbeitsfähig, fühlte jedoch in der linken Hinterba ein wurstförmiges Gebilde, das ihn in keiner Weise belästigte. 12 Ja später erkrankte er an Typhus und trat in Behandlung von Konetsch In einem handtellergrossen Decubitalgeschwür der linken Hinterbacke f K. ein Knochenstück blossliegen, das er etwa folgendermassen beschrei Vom unteren Ende des Kreuzbeins zog, genau der Faserrichtung Glutaeus maximus folgend und in diesen Muskel eingebettet, eine ha Geschwulst nach abwärts und endete 10 cm unterhalb der linken T

chanterspitze an der hinteren, inneren Seite des Femur. Der Tumor war ziemlich oberflächlich gelegen, walzenförmig, deutlich verschieblich und hatte einen Durchmesser von 4—6 cm und eine Länge von 22 cm. Der mittlere Teil der Geschwulst lag, von Weichteilen entblösst, in der Decubituswunde frei zu Tage. Er war der ganzen Länge nach von Knochen gebildet, jedoch nicht in der ganzen Dicke, indem hier einzelne Teile aus schwieligem Bindegewebe bestanden.

Weinlechner (Parostosen und Odontome. Wiener med. Blätter. 1883. Nr. 48).

Bei einem 57jährigen Kutscher entwickelte sich im Anschluss an einen Hufschlag innerhalb 3 Wochen an der Vorderfläche des rechten Oberschenkels eine 16 cm lange, 8 cm breite, knochenharte, unverschiebliche Geschwulst.

Meinhold (Osteom im Musculus extensor cruris quadriceps. Deutsche Militärärztliche Zeitschrift 1887).

Der Traingemeine P. erhielt während seines Kommandos zum Manöver einen Hufschlag gegen die Innenseite des rechten Oberschenkels. Da Anschwellung und Schmerzen nicht zu erheblich waren, konsultierte er erst nach 3 Wochen einen Arzt, der folgenden Befund erhob: An der vorderen und inneren Seite des rechten Oberschenkels, etwa zwei Finger breit über dem Condylus internus beginnend, erstreckte sich eine harte, der Form nach ziemlich dreikantige Geschwulst bis zur Mitte des Oberschenkels hinauf in einer Länge von etwa 14 cm. Dieselbe war scheinbar fest mit dem Knochen verbunden. Es bestand keine besondere Schmerzhaftigkeit, nur mässige Behinderung des Ganges. Die Diagnose wurde auf Periostitis traumatica gestellt und Bettruhe und Priessnitzumschläge angeordnet. Ca. 6 Wochen nach erlittenem Trauma erfolgte die Exstirpation des Tumors. „Die in derbes Bindegewebe eingebettete Geschwulst lag zwischen drei Bäuchen des Quadriceps, zwischen Rectus und Vastus internus und auf dem Vastus medius, stand also mit dem Femur, der bei der Operation gar nicht zu Gesicht kam, in keiner Verbindung. Die Wunde heilte in 14 Tagen ohne jegliche Störung und ist der betreffende Mann seit langem wieder dienstfähig."

Rasmussen (Hospital Tidende. R. III.. Bd. I.)

R. beschreibt zwei Fälle von Verknöcherung des Brachialis internus. Nach einer heftigen Anstrengung entwickelte sich im Verlaufe dieses Muskels eine schmerzhafte Anschwellung nebst mangelhafter Beweglichkeit im Ellbogengelenk. Neun Monate später fand sich, 8 cm unterhalb der Insertion des Deltoides anfangend, eine Verdickung des Humerus in Form einer fingerdicken Hervorragung, die sich nach aufwärts allmählich verlor.

Cahen (Ueber Myositis ossificans. Deutsche Zeitschrift für Chirurgie. Bd. 31).

Fall 1. Ein 35jähriger Arbeiter wurde durch einen Hufschlag linken Oberschenkel verwundet, wonach sich eine starke Anschwellu bildete. Nach Abheilung der Wunde blieb eine faustgrosse Anschwellu zurück, die an Härte zunahm und Pat. bei Bewegungen sehr belästig Die vier Wochen nach erfolgtem Trauma vorgenommene Untersuchu ergab an der Aussenseite des linken Oberschenkels in seinem unter Drittel eine hühnereigrosse Geschwulst, welche bis 3 Querfingerbreit obe halb der Kniegelenkslinie sich erstreckte. Sie war von ovaler Forn knochenharter Konsistenz, unregelmässiger Begrenzung, gegen den Femu nur wenig verschieblich. Beugung des Kniegelenks bis 75° möglich Sechs Wochen nach Entfernung des Tumors zeigte sich bereits ein Reci div, nach dessen operativer Beseitigung Patient geheilt blieb.

Fall 2. Bei dem 19jährigen Patienten, der vor drei Wochen einen Hufschlag gegen den rechten Oberschenkel erhalten hatte, fand sich in der Mitte desselben eine handflächenbreite, etwa 10 cm lange, harte Geschwulstmasse, die der Vorderfläche des Femur fest aufsass. Die Begrenzung des Tumors war unregelmässig, die Oberfläche uneben. Man fühlte deutlich die über die Geschwulst hinwegziehende Quadricepsmuskulatur. Die Bewegungen im Kniegelenk waren nur wenig behindert. Nach ausgiebiger Entfernung der Geschwulst erfolgte die Heilung ohne Zwischenfall.

Fall 3. Bei einem 20jährigen jungen Mann hatte sich durch Hufschlag eine handflächengrosse, harte Geschwulst im linken Quadriceps entwickelt. Bei einer 4 Wochen später vorgenommenen Untersuchung war die Bewegungsbeschränkung eine sehr ausgedehnte. Eine weitere Beobachtung war nicht möglich, da Patient sich der Behandlung entzog.

Fall IV. Der 21jährige Knecht F. B. wurde von einem Hufschlag gegen die Vorderfläche des rechten Armes getroffen. Der Arm schwoll unter den Zeichen eines Blutergusses an und konnte weder völlig gebeugt, noch gestreckt werden. Sechs Wochen später fand sich an der Innenseite des rechten Oberarmes, dem unteren Drittel entsprechend, eine unregelmässige, ca. 12 cm lange, knorpelharte, auf der Unterlage federnde Spange. Vom Biceps deutlich abgrenzbar, schob sie sich flach unter die Muskulatur desselben bis zu seiner Sehne ein. Es bestand starke Bewegungshemmung im Ellbogengelenk. Nach vorheriger querer Durchtrennung des Biceps wurde der ganze Brachialis internus im Zusammenhang mit dem Periost entfernt und dann der Bicepsbauch wieder vernäht. Trotz sorgfältigster Gymnastik bildete sich eine Beugekontraktur aus, welche die Extension sehr beschränkte.

Salman (Ueber die Myositis ossificans. Inaug.-Dissertation. Berlin 1893).

Der 13jährige Junge verspürte, nachdem er sich Tags zuvor noch ganz wohlbefunden hatte, eines Morgens beim Erwachen heftige Schmer-

zen in der rechten Leistengegend und Unfähigkeit, das rechte Bein zu bewegen. In der nächsten Zeit entwickelte sich daselbst eine Geschwulst und das Bein geriet in eine pathologische Stellung. Nur unter lebhaften Schmerzen konnte Patient gehen. 17 Tage nach Beginn der Erkrankung erfolgte die Aufnahme in die Bergmann'sche Klinik. Die Untersuchung ergab folgendes: Es bestand eine 2 querfingerbreit unterhalb des r. Ligamentum Pouparti beginnende und nach oben etwa handbreit über dasselbe sich erstreckende Verwölbung, über der die Haut abhebbar und mässig gerötet war. Der Tumor war etwas druckempfindlich, scheinbar fluktuierend. Das rechte Hüftgelenk stand in Flexion, Adduktion und Aussenrotation fixiert. Bewegungen waren in demselben aktiv gar nicht, passiv nur unter Schmerzen ausführbar. Die Wirbelsäule bot keine Besonderheiten dar. Bei der Operation zeigte sich eine völlige Degeneration des Ileopsoas. An seiner Stelle fanden sich weiche, speckähnliche, mit dem Finger auslösbare Massen, dazwischen noch deutliche Reste von Muskelgewebe. Mitten im degenerierten Muskelgewebe, besonders in dem der Darmbeinschaufel anliegenden Muskelbauch, fanden sich linsen- bis markstückgrosse Einlagerungen von Knochen. Es erfolgte völlige Heilung nach gründlicher Entfernung alles Krankhaften.

Bremig (Ueber Myositis ossificans. Inaug. Dissertation. Greifswald 1897).

Fall 1. Der 18jährige Patient erhielt mit einer eisernen Stange einen Schlag gegen den rechten Oberarm, wonach sich eine Anschwellung einstellte, die sich beständig vergrösserte. Drei Wochen später erfolgte die Aufnahme in die Helferich'sche Klinik. Am rechten Arm sah man schon äusserlich in der Mitte der äusseren Bicipitalfurche eine leichte Hervorwölbung der Haut, hervorgerufen durch einen dem Humerus lateral aufsitzenden, knochenharten Höcker von platter, scharfkantiger Form. Es erfolgte die Operation nach den Helferich'schen Principien.

Fall 2. Dem 17 Jahre alten Patienten war ein schwerer Sack auf das linke Knie gefallen, das sofort anschwoll und schmerzte. Bei seiner 3 Tage später erfolgten Aufnahme in die Helferich'sche Klnik wurde ein starker Kniegelenkserguss konstatiert, der auf Kompression ganz zurückgieng. Einen Monat nach dem Trauma entwickelte sich an der inneren unteren Seite des linken Oberschenkels eine Auftreibung, die bis zur Grenze zwischen mittlerem und unterem Drittel reichte. Die Auftreibung ergab sich bei der Operation als morsche Knochenbildung, die sich leicht mit dem Meissel abhebeln liess.

Fall 3. Der 19jährige Patient hatte vor 7 Wochen von einem Pferde einen Schlag auf die Aussenseite des linken Oberschenkels erhalten, wonach sich eine Anschwellung daselbst entwickelte, die sich nach einem Fall auf die betreffende Stelle noch vergrösserte. Bei seiner Aufnahme in die Greifswalder Klinik wurde am linken Oberschenkel eine

diffuse Anschwellung an der vorderen und äusseren Seite des unteren zwe Drittels konstatiert. Im linken Kniegelenk bestand ein mässiger Erg Die Muskulatur war diffus schwielig infiltriert, jedoch schien eine p ostitische Verdickung des Femur vorzuliegen. Beugung im Knie ni ganz bis zu 90° möglich. Nach 10tägiger konservativer Behandlu fühlte man eine cylindrische, knochenharte Verdickung des Oberschenk in seinen mittleren zwei Dritteln, die schalenartig über dem Femur la Bei der Operation, die in Abmeisselung der Knochenschale vom ober Kniegelenksrecessus bis fast zum Trochanter major bestand, zeigte sic dass der Tumor den grössten Teil des Vastus medius, externus und Tei des Subcruralis umfasste.

Rathke (Ueber die Ursache des gelegentlichen Auftretens voi Knorpel bei der Myositis ossificans. Archiv für Entwicklungsmechanil der Organismen. Bd. 2).

Der 28jährige Steuermann X. gab an, dass ihm vor etwa 3 Wochen eine Segelstange aus beträchtlicher Höhe auf die Aussenseite des rechten Oberschenkels gefallen sei. Derselbe sei sofort stark angeschwollen, doch habe die anfänglich pralle Beschaffenheit der Geschwulst allmählich einer zunehmenden Härte Platz gemacht. Die Untersuchung ergab eine handbreit über der Patella beginnende, bis über die Mitte des Oberschenkels hinaufreichende Geschwulst, welche an der Vorder- bezw. Aussenseite des Schenkels dem Knochen breitbasig aufsass. Sie schien sich diffus in die über sie hinwegziehenden Muskeln zu erstrecken und bot überall die gleiche, harte Konsistenz dar. Die Operation bestand in Exstirpation der Knochengeschwulst.

AUS DER

FREIBURGER CHIRURGISCHEN KLINIK

DES PROF. DR. KRASKE.

II.

Die Ursachen der statischen Schenkelhalsverbiegung[1]).

Von

Dr. **O. Manz,**
Privatdocent und Assistenzarzt.

Im statistischen Abschnitte seiner bekannten, grundlegenden Arbeit berührt Hofmeister[2]) die auffallende Thatsache, dass unter den 33 Kranken, bei welchen er oder seine Gewährsmänner eine „statische" Coxa vara, eine „Coxa vara adolescentium" erkannt

1) Anm. bei der Korrektur. Diese Arbeit wurde bereits im Dezember vorigen Jahres der Freiburger medicinischen Fakultät als Habilitationsschrift vorgelegt. Ich bemerke dies deshalb, weil F. Bähr auf dem diesjährigen Chirurgenkongress Ansichten über Coxa vara vorgetragen hat, welche sich z. T. mit dem, was auf den folgenden Blättern dargelegt werden soll, berühren. Da mir die Publikation des Vortrags im neuesten Hefte von Langenbeck's Archiv erst während der Drucklegung zu Gesicht kommt — vorher waren mir nur die knappen Andeutungen eines kürzlich erschienenen Referates (Münchener med. Wochenschrift) bekannt geworden — kann ich auf seine interessanten Bemerkungen nicht mehr näher eingehen.

2) Diese Beiträge. Bd. 12. S. 276.

hatten, nicht weniger als 19, d. h. 57% Feldarbeiter waren. Schl
wir, wie billig, noch seine beiden Gärtner an, so kommen wi
gar auf 63%. Hofmeister bescheidet sich bei dem Geda
dass die Landbevölkerung überhaupt eine hervorragende Rol
der Frequenz der Tübinger Klinik spiele, also auch in der
liegenden Statistik überwiegen dürfe, ohne dass wir berechtigt w
hieran besondere Ueberlegungen zu knüpfen. Wenn v. Miku
unter 90 Fällen von Genu valgum nur 3 Feldarbeiter zählt, so
dies nach Hofmeister's Ansicht an der grossstädtischen Ar
Wiener Krankenmaterials: eine Zusammenstellung der Tübir
X-Beine, meint er, würde kaum andere Verhältniszahlen erg
als die seiner Coxae varae; einer Berufsart eine eigentüm
Bedeutung für die letzteren beizumessen, bestände keine Ursac

Sehr anders urteilt bekanntlich Kocher[1]). Eine „Be
krankheit der Wachstumsperiode" nennt er das Leiden, dessen
er in die Pathologie eingeführt zu haben glaubte. Unter den
Kranken seiner ersten Veröffentlichung waren zwei ihres Zeic
Käser, der dritte ein Landarbeiter, dessen spezieller Arb
weise der Autor ehedem — der Fall war vor langen Jahren von
behandelt worden — nicht nachgefragt hatte. Dass auch Angehö
anderer Berufszweige von analogen Störungen befallen werden
nen, wusste er, da er jene Abhandlung begann, noch nicht, und
er hinterher die ersten Tübinger Fälle kennen lernte, bestritt
deren Uebereinstimmung mit den seinigen, reklamierte die Beze
nung „Coxa vara" lediglich für die letzteren und hielt an der
Titel seiner Arbeit kundgegebenen Auffassung fest. Letzteres
er im wesentlichen auch, als er später, mit Hofmeister's A
führungen vertraut geworden, die enge Zusammengehörigkeit
dessen „Gruppe II" mit den eigenen Beobachtungen anerkannte[2]).

Hier in Freiburg, in einer Stadt von 50—60000 Einwohn
dürfte das Krankenmaterial der chirurgischen Klinik in Bezug
seine Zusammensetzung etwa die Mitte halten zwischen dem gr
städtischen Wiens und dem mehr ländlichen Tübingens. Durch e
Vergleichung mehrerer Jahrgänge habe ich ermittelt, dass ungef
der vierte bis dritte Teil unserer Patienten den bäuerlichen Gemein
der Umgegend angehört. Trotzdem stellt sich die Proportion
das Genu valgum nicht viel anders, als bei Mikulicz: unter

1) Deutsche Zeitschrift für Chir. 38. S. 521 ff.
2) Ebenda. 38. S. 544 ff.
3) Ebenda. 40. S. 419 und 422. S. auch 42. S. 508 f.

27 Fällen dieses Leidens, welche im Lauf der letztvergangenen zehn Jahre hier zur Beobachtung kamen, findet sich nur einmal ein „Feldarbeiter" verzeichnet. Und wenn ich als weiteres naheliegendes Vergleichungsobjekt die statischen Plattfüsse desselben Zeitraumes heranziehen darf, so bilden auch hier die ländlichen eine verschwindende Minderheit: 25 auf 286. Selbstredend machen diese Zahlen nicht den Anspruch, exakt zu sein. Die Notizen eines poliklinischen Journals sind hiefür viel zu summarisch. Ob z. B. der gegenwärtig in der Stadt beschäftigte Dienstknecht, welcher seiner Plattfüsse wegen die chirurgische Ambulanz aufsucht, vordem auf dem Lande gearbeitet hat, vielleicht eben zu der Zeit, in welche der Beginn seines Leidens fällt — das erfahren wir hier natürlich nicht. Ebensowenig, ob eine junge Landwirtstochter, die wir selbstredend unter der Rubrik der Feldarbeiter verzeichnen, ihre Plattfüsse thatsächlich auf dem Felde und nicht etwa in Haus und Schule erworben hat. Es ist wohl möglich, dass die Fehler hüben und drüben sich aufheben; und wenn auch nicht — der Kontrast zwischen den allgemeinen und den uns berührenden speciellen Verhältnisziffern ist so gross, dass keine denkbare Korrektur ihn merklich beeinflussen wird, und wir deshalb nicht ohne Grund erstaunt sein dürfen, wenn unter den 8 Fällen einwandfreier statischer Coxa vara, welche seit der Entdeckung des neuen Krankheitsbildes in unserer Anstalt behandelt wurden, die Krankengeschichte bei 4 ausdrücklich von Feldarbeit berichtet. Wenngleich ich nun so kleinen Zahlen gegenüber von einer zufälligen Fügung nicht ohne weiteres absehen durfte, so erschien es mir immerhin der Mühe wert, einen Blick in die bisherigen Veröffentlichungen zu werfen, ob etwa anderwärts Aehnliches bemerkt sein möchte. Natürlich wandte ich mich zunächst an Hofmeister und fand jenen Passus, der, mit grösseren Ziffern rechnend, ein übereinstimmendes Resultat mitteilte. Zuguterletzt stellte ich alle mir zugänglichen, die litterarisch nachzuweisenden sowohl, als die eigenen Fälle von Coxa vara übersichtlich zusammen (nur diejenigen von Coxa vara „adolescentium"; die der Kinder muss hier selbstverständlich aus dem Spiele bleiben): es sind ihrer 79. 32 unter ihnen betreffen Bauern, 2 Gärtner und 7 Landmädchen; in Summa waren also 41 der Patienten landwirtschaftlich thätig. D. h. die grössere Hälfte aller Erkrankungen fällt diesem einen Arbeitszweige zu, sämtliche übrigen Professionen müssen sich in die andere, kleinere Hälfte teilen.

Als Feldarbeiter sind gezählt: 1) alle, welche die Krankengeschichte

als Bauern oder Bauernmädchen bezeichnet, 2) aus ländlichen Gemeinden stammende Personen, bei welchen ein Beruf nicht ausdrücklich notiert ist; hierher gehören vor allem Müller's Fälle, welche ich um so beruhigter hinzurechnen konnte, als ein Vergleich zwischen Hofmeister's Tabelle (Beitr. XII, 261 ff.) und seiner eingangs citierten Zusammenfassung (S. 276) ergiebt, dass auch er, dem Genaueres über die betreffenden Patienten bekannt war, sie hinzugerechnet hat; ihre Heimatorte sind ja in der That, wie ich mich belehren liess, durchweg kleine Dörfer. Einfache „Arbeiter" oder „Tagelöhner" sind nicht inbegriffen — wofern nicht ein besonderer Hinweis auf landwirtschaftliche Arbeit vorlag, wie bei dem „Tagelöhner" Maydl's, der sein Trauma sich beim „Erntetanz" acquiriert hat. Ausgeschlossen sind dann selbstredend alle, von denen eine spezielle Berufsthätigkeit überliefert wird. Zweifellos wird hierdurch unsere Statistik der Feldarbeit nicht vollkommen gerecht. Sind doch die meisten jener Handwerker ebenfalls ländlicher Herkunft, und dürften wir daher wohl annehmen, dass auch sie häufig genug, dass sie vielleicht zeitenweise, vielleicht gerade in der massgebenden Lebensperiode ausschliesslich in der Landwirtschaft thätig waren. Immerhin können wir damit natürlich nicht rechnen — brauchen es auch nicht zu thun, da ja die obenstehenden Minimalwerte schon deutlich genug sprechen. Auch Kocher's beide Käser habe ich nicht den Bauern zugerechnet, da deren Beschäftigung sich von eigentlicher Feldarbeit doch erheblich zu unterscheiden scheint.

Wenn wir uns speciell nach denjenigen Berufen umsehen, die gewöhnlich in den Statistiken der „Belastungsdeformitäten" den Vortritt haben, so erscheint es in der That frappant, wie schlecht sie hier wegkommen. „Bäckerbein" übersetzen wir das Genu valgum und erkennen damit einen hervorragenden Einfluss dieses Gewerbes für diese Erkrankungsform an — in unserer Liste findet sich ein Bäcker. Und ebenso vermögen wir den zahllosen plattfüssigen Kellnern gegenüber nur einen namhaft zu machen, der an Coxa vara litt [2]).

Noch ein anderes Faktum möchte ich, ehe ich diese kurze Uebersicht verlasse, anzumerken nicht versäumen. Einem Engländer, der neuerdings über Coxa vara schrieb, ist es bereits aufgefallen, dass bei einseitiger Erkrankung das linke Bein bevorzugt wird. Unter den 68 Fällen einseitiger Coxa vara, welche meine Zusammenstellung enthält, finde ich nur 20mal die rechte, 48mal dagegen die linke Hüfte erkrankt — finde also die von Stoker ohne stützende

1) Vgl. Brühl. Ueber Coxa vara. Bonner Dissert. 1895. S. 35.
2) Stoker. Brit. med. Journ. 1898. 26. Nov. S. 1601.

Zahlen mitgeteilte Wahrnehmung in überraschender Weise bestätigt. —

Auch eine umfangreiche klinische Statistik hat im Grunde keine selbständige, entscheidende Bedeutung, sondern nur die Aufgabe, der Erforschung ursächlicher Zusammenhänge Fingerzeige zu geben, sie in engere, bestimmtere Bahnen zu lenken. Für eine so kleine Beobachtungsreihe, wie die unsrige, gilt dies natürlich in doppeltem Masse, und dürfen wir daher ihren Ergebnissen nur dann einen gewissen Wert beilegen, wenn dieselben auch an sich einleuchtend erscheinen, sich auch deduktiv auf eine einfache und ungezwungene Weise erklären. Als Facit unserer Uebersicht aber — kaum brauche ich es ausdrücklich zusammenzufassen — ergiebt sich Folgendes: Die Coxa vara adolescentium ist eine Erkrankung, welche Angehörige der verschiedensten Berufsarten befallen kann, die aber eine ausgesprochene Vorliebe für den Bauer an den Tag legt, oder — was so ziemlich auf eines hinausläuft — die Coxa vara wird durch eine Schädlichkeit erzeugt, die bei jeglicher Art körperlicher Arbeit sich geltend machen kann, bei der Feldarbeit jedoch sich in ganz besonderem Umfange geltend macht. Vermögen wir eine solche Schädlichkeit nachzuweisen, können wir obendrein Gründe finden, welche die Bevorzugung der linken Hüfte gerade für die bäuerliche Thätigkeit verständlich machen — dann dürfen wir wohl annehmen, dass unsere kleine Statistik uns richtig geleitet hat, und dass, wenn sich nach Jahren Hunderte von Fällen dieses Leidens zum Vergleiche darbieten, die ihr entnommenen Proportionen im wesentlichen ihre Geltung behalten werden.

Die Lehre von der Coxa vara oder — allgemeiner gesprochen — von der statischen Schenkelhalsverbiegung hat vor unseren Augen drei Etappen ihrer Entwicklung durchgemacht. Zuerst hörten wir durch E. Müller[1]) von einem im Pubertätsalter auftretenden Hüftleiden, welches sich in einer Verkürzung des betreffenden Beines, hochstehendem grossem Trochanter, sowie in Bewegungsbeschränkungen, namentlich der Abduktion und Rotation, darstellen sollte. Das Fehlen ausgesprochener Entzündungssymptome, das Fehlen eines Traumas, jedenfalls eines äquivalenten Traumas bewies, dass es sich nur um den Effekt statischer Einflüsse, um eine Belastungsdeformität handeln konnte. Die positiven Merkmale wurden dann und nur dann befriedigend erklärt, wenn das Leiden in den Schenkelhals verlegt, eine Richtungsänderung desselben nach abwärts angenommen ward. Ein durch Resektion gewonnenes Präparat demonstrierte die

1) Diese Beiträge. 4. S. 137 ff.

letztere ad oculos.

Bald darnach gesellte sich zu diesem ersten ein zweites Krankheitsbild, welches, von anderen vorbereitet, durch die fast gleichzeitig erschienenen Aufsätze Kocher's und Hofmeister's [1]) fes Linien erhielt. Es teilte die Charaktere des früheren, Müller'sche: Hinzu aber traten — und zwar koordiniert — in erster Lin die auswärts rotierte Stellung des Beines nebst gehemmter Innenrotation und ferner — wenigstens in Kocher's Fällen — Streckstellung mit behinderter Flexion. Dem erweiterten Komplex der klinischen Erscheinungen musste notwendig ein komplicierterer anatomische Befund entsprechen, und Kocher's berühmt gewordene Resektionspräparate zeigten sinnfällig, was aus jenen ersteren bereits erschlosser werden konnte: eine Halsverbiegung nach unten und hinten, verbunden mit einer Drehung um die Längsachse.

Die dritte Stufe endlich betrat — vielleicht ohne sich dieses Sinnes der betreffenden Mitteilungen deutlich bewusst zu sein — ebenfalls Hofmeister in derselben Publikation. Er erzählt [2]) von einem Kranken, dessen linkes Bein zwar stark nach aussen gedreht stand, wie bei so vielen anderen seiner Patienten, dagegen weder Trochanterhochstand, noch Adduktionsstellung, noch Abduktionsbeschränkung aufwies, sondern gerade im Gegenteil abduciert stand und nicht adduciert werden konnte. Er schlägt für die durch dieses eine Beispiel repräsentierte, eigenartige Deformität den Namen „Coxa valga" vor und spricht damit die Vermutung aus, hier möchte die Verbiegung, oder vielmehr die frontale Komponente derselben im Gegensatz zur Coxa vara statt nach unten nach oben erfolgt sein. Des weiteren schliesst er seiner Gruppe I, d. h. den Fällen reinen Trochanterhochstands, und der Gruppe II, bei welcher der letztere sich mit Aussenrotation verbindet, noch als eine weitere Gruppe drei Kranke an, bei welchen der Trochanterhochstand von Einwärtsdrehung begleitet war, spricht indessen von ihnen einfach referierend, ohne eine Deutung des seltsamen Bildes zu unternehmen. Wir kommen auf diese Dinge zurück; einstweilen möchte ich nur hervorgehoben haben, dass bereits Hofmeister neben den zahlreichen Fällen, welche er den beiden fixierten „Species" der Coxa vara unterordnen konnte, vereinzelte Exemplare andersartiger, seltener, als „Ausnahmen" imponierender Schenkelhalsverbiegungen gesehen und damit dieser Lehre eine neue Perspektive eröffnet hat.

1) L. c.

2) Diese Beiträge. 12. S. 260. 270 und 296.

Ebenso hat er bereits einen wichtigen Rangunterschied zwischen den beiden massgebenden Krankheitsbildern festgestellt und zwar zu Gunsten des jüngeren, von welchem das ältere an klinischer Bedeutung weit überflügelt worden ist: auf 44 Fälle seiner zweiten zählte Hofmeister nur 8 seiner ersten Gruppe, und die im Laufe der letzten Jahre hinzugetretenen neueren Mitteilungen haben an diesem Verhältnisse nichts geändert: der „Typus", die eigentlich klassische Form der Coxa vara ist die Verbiegung nach unten und hinten.

Wir hier in Freiburg haben ausschliesslich Fälle dieser Art kennen gelernt.

Im folgenden gebe ich eine Uebersicht derselben nebst kurzen Notizen über die Behandlung und deren Resultat:

1. Fr. D., 18 J., Küfer. Sehr hochgradige doppelseitige Coxa vara. Keilförmige Resektion des Schenkelhalses beiderseits. Ueber das Resultat vgl. S. 36 Anm. 1.

2. K. K., 19 J., Schlosser. Starke Coxa vara sinistra. Nur wenige Tage in der Klinik.

3. K. L., 20 J., Landwirt. Hochgradige Coxa vara sinistra. Lineäre Osteotomie des Schenkelhalses. Gute Stellung in Ankylose.

4. A. Schn., 15 J., Mechanikerstochter (vom Lande). Mittelstarke Coxa vara dextra. Lineäre Osteotomie. Gute Stellung; beschränkte Beweglichkeit nach allen Richtungen.

5. M. H., 18 J., Landwirt. Mässige Coxa vara sinistra. Extension; Gypsverband. Gute Stellung, guter Gang.

6. H. K., 19 J., Bäcker. Coxa vara sinistra leichteren Grades, Coxa valga (?) dextra. Extension, Massage. Patient kommt mit Krücken, verlässt die Klinik ohne Stütze.

7. M. Sch., 22 J., Landwirtstochter. Coxa vara dextra. Keilförmige Osteotomia subtrochanterica. Gute Stellung in Ankylose.

8. H. W., 18 J., Landwirt. Coxa vara sinistra leichten Grades. Extension, Massage. Gute, fast normale Funktion.

Am frappantesten trat das Symptom der Auswärtsrotation bei jenem Kranken hervor, bei welchem mein hochverehrter Chef, Herr Hofrat Kraske — ich benütze diese Gelegenheit, ihm für die Ueberlassung des klinischen Materials, sowie für sein freundliches Interesse an dieser Arbeit bestens zu danken — zum erstenmal das von ihm angegebene Operationsverfahren, die keilförmige Resektion des verbogenen Schenkelhalses, ausgeführt hat. Liess man den Mann ein Bein in Knie und Hüfte beugen, so berührte die Ferse den anderen Oberschenkel; zu knieen vermochte er nur

mit gekreuzten Unterschenkeln — genau wie der Patient, den H meister in seiner ersten Arbeit in dieser Stellung abgebildet hat

Indessen wollen wir uns mit der Kasuistik der „typischen" Cc vara nicht länger aufhalten, wobei doch nur sattsam Wiederholtes wiederholen wäre. Dagegen möge es mir gestattet sein, bei c III. Gruppe, der atypischen Schenkelhalsverbiegung, etwas verweilen. Hier wissen wir einstweilen noch so wenig, dass jed auch nur bescheidene Beitrag nicht unwillkommen sein wird.

Von einigen anatomischen Präparaten, welche einen vergrö serten Neigungswinkel des Schenkelhalses zeigen, hat schon 189 also 4 Jahre vor Hofmeister's Arbeit, Lauenstein[2]) berichte Eines derselben weist er ausdrücklich der Rachitis zu. Bei den andere beiden handelt es sich um Oberschenkelamputationstümpfe; anam nestische Anhaltspunkte über ihre Herkunft waren nicht vorhanden

Ebenfalls anatomische Beiträge lieferte in neuester Zeit Albert[3]) und zwar in verhältnismässig reicher Auswahl. In der Sammlung des Wiener anatomischen Museums entdeckte er eine ansehnliche Zahl von Oberschenkelknochen, welche eine mehr weniger ausgesprochene, zuweilen sehr hochgradige Vergrösserung des Hals-

1) Taf. VI, Fig. 5. Mit Rücksicht auf eine Bemerkung in Hofmeister's letzter Publikation (Beiträge. 21. S. 325) nehme ich Veranlassung, kurz über das Endresultat dieser Operation zu berichten. Bei einer neulich vorgenommenen Nachuntersuchung des betreffenden Patienten (Nr. 1 der Uebersicht) wurde folgender Befund erhoben: An beiden Beinen kräftige Muskulatur, namentlich links. Rechtes Bein $1^1/_2$ cm länger als das linke; rechte Spina ossis ilei anterior superior ebensoviel tiefer. Beide Beine etwas nach aussen rotiert (die rechte Patella steht um ca. 50°, die linke um ca. 30° nach aussen). Hochstand des rechten Trochanters 4—5 cm; des linken etwa ebensoviel. Passive Bewegungen (ohne Narkose) rechts: Flexion bis zum Winkel von 135°, Abduktion um 20°, Adduktion um 27°, Innenrotation um 10° möglich; starke Aussenrotation leicht ausführbar; links: Flexion bis zu 80°, Abduktion um 23°, Adduktion um 33°, Innenrotation um beinahe 30° möglich, so dass die Patella fast ganz nach vorn zu bringen ist; der äussere Fussrand etwas schwerer als rechts, aber immer noch auffallend leicht auf die Unterlage zu drücken. Der Gang des Mannes hat kaum mehr etwas Auffallendes; er kann ohne Kreuzen der Unterschenkel bequem sitzen. Auch beim Knien kreuzt er sie nicht, muss aber noch die Fersen fest zusammenpressen. Aehnlich, wenn auch nicht so ausgesprochen, geschieht letzteres beim Bücken. Sein Küferhandwerk treibt er nur noch nebenbei, dagegen schafft er tüchtig auf dem Felde. Also ein gewiss sehr befriedigendes Resultat in Anbetracht der überaus schweren Deformierung.

2) Archiv für klin. Chir. 40. S. 248.

3) Zur Lehre von der sogenannten Coxa vara u. valga. Wien 1899. S. 28 ff.

neigungswinkels erkennen liessen. Bei fast allen aber war diese Veränderung nur Teilerscheinung einer allgemeineren, über grössere Abschnitte des Skeletts, ja über das gesamte Skelett sich erstreckenden Störung. Zunächst sehen wir Fälle spinaler Kinderlähmung, welche zu weitgehenden Atrophien und Formveränderungen am Knochengerüste der erkrankten Seite, am Becken sowohl, als am Beine, geführt hatten. Analoge Zustände finden wir ohne Lähmung schon bei erheblich verminderter Aktivität, wie sie durch frühzeitige Kniegelenkserkrankungen verschuldet wurde. Auch eine Osteomyelitis des Darmbeins hat unter anderen Verbildungen ein „Collum valgum" zuwege gebracht. Dass die Rachitis uns hier begegnet, erwarten wir: von den beiden Beispielen dieser Gattung überrascht namentlich das zweite, einem rachitischen Zwerge entstammende: wenig fehlt, dass hier die Schenkelhälse gegen den Schaft überhaupt keinen Winkel mehr bilden, einfach seine Richtung fortsetzen. Ein Fall von Osteomalacie, einer von multipler Exostosenbildung reihen sich an. Den Schluss bildet die Coxa valga bei Luxation der anderen Hüfte und bei Genu valgum — letztere durch ein paar sehr charakteristische Bilder repräsentiert.

Von all diesen Formen interessieren uns am meisten die zuerst und die zuletzt erwähnte, jene, weil bei einem gelähmten, schlaff herabhängenden Beine, auf welches keine andere Kraft, als die eigene Schwere einwirkt, eine Streckung des Schenkelhalses so unmittelbar verständlich ist (vgl. Lauenstein's Amputationsstümpfe), diese aus einem anderen Grunde.

Schon vor längeren Jahren hat Neudörfer in einer bekannten Arbeit[1]) darauf aufmerksam gemacht, dass das Femur eines X-Beinigen einen verkleinerten Halsneigungswinkel, also, wie wir uns heute ausdrücken, einen gewissen Grad von Coxa vara aufzuweisen pflege; ja, er glaubte hierin die primäre Veränderung, glaubte hierin die Ursache des Genu valgum erkennen zu dürfen. Bei einem an X-Beinen leidenden Kellner, der neulich in unserer Klinik behandelt wurde, konstatierte ich einen ausgesprochenen Trochanterhochstand beiderseits und veranlasste deshalb eine Röntgenaufnahme seiner Hüftgelenke. Das schöne Bild[2]) zeigte nun in der That eine deutliche Coxa vara, aber nicht jene Form, die sich

1) Deutsche Zeitschrift für Chir. 24. S. 369 ff.

2) Für die freundliche Herstellung dieser und einiger anderen Röntgenaufnahmen bin ich meinem Kollegen, Herrn Dr. Pertz, zu Danke verpflichtet.

in einem verkleinerten Neigungswinkel des ganzen Halses ausspricht, sondern eine wirkliche bogenförmige Krümmung desselben mit nach oben gerichteter Konvexität. Diese Coxa vara kann nun kaum als primäre Deformität angesehen werden, und somit erginge es uns, wenn wir die Hüfte des X-Beinigen ins Auge fassen, ganz ähnlich, wie bei Betrachtung seines Fusses: ebenso wie wir hier bald Klumpfuss, bald Plattfuss konstatieren, fände sich dort sowohl Coxa vara als valga. Aber während am Fusse sich dieses Nebeneinander leicht versteht, der Klumpfuss ebenso einfach als der Plattfuss erklärt werden kann, liegen für die Hüfte die Verhältnisse zweifellos komplicierter; es würde uns zu weit von unserer Aufgabe entfernen, auf dieses Problem näher einzugehen, und wir müssen uns damit begnügen, seiner gedacht zu haben.

Eine Thatsache dagegen ist für uns von besonderer Wichtigkeit: eine rein statische und primäre Coxa valga als einzige, für sich bestehende Erkrankung findet sich unter den Präparaten Albert's nicht, und wir fragen: kommt eine solche überhaupt vor? — 1896 operierte Lauenstein[1]) einen jungen Menschen an linksseitiger Coxa vara und entdeckte bei der Obduktion des Kranken eine auffallende Veränderung auch des rechten Schenkelshalses, eine ausgesprochene Verbiegung nach hinten und oben, also ein Beispiel von Coxa valga, wie wir es schöner nicht wünschen können, und das Detail der Anamnese, des Befundes macht es wenn gleich nicht zweifellos, so doch in hohem Grade wahrscheinlich, dass wir sie hier in der That als primäre, rein statische Affektion vor uns sehen. In vivo war die Diagnose vermutlich nicht gestellt worden; wenigstens berichtet Lauenstein nur, dass auch das rechte Hüftgelenk — bei normal stehendem Trochanter — in seiner Beweglichkeit gestört war; über die Art der Störung jedoch, ob sie Eigentümlichkeiten darbot, welche auf die specielle Form der Verbiegung schliessen lassen konnten, erfahren wir nichts. Lauenstein erinnert sich bei dieser Gelegenheit an einen von Ogston[2]) geschilderten Fall merkwürdiger Funktionsstörung — ein Oberschenkel schnellte, sobald er stark flektiert wurde, plötzlich in ausgesprochene Aussenrotationsstellung — und wirft die Frage auf, ob nicht auch hier eine Coxa valga vorgelegen haben möchte; bestimmtere Anhaltspunkte zu solcher Annahme bietet der Befund nicht.

Der einzige Fall, bei welchem klinisch eine Coxa valga

1) Münchener med. Wochenschr. 1897. S. 1487.

2) Practitioner. 1896. I. S. 357 ff.

angenommen wurde, ist der schon erwähnte Hofmeister's[1]). Freilich spricht seine Krankengeschichte von einer im Kindesalter durchgemachten Rachitis, und es lässt sich der Gedanke nicht völlig von der Hand weisen, dass eine bereits aus jener Zeit überkommene Verbildung in den Pubertätsjahren nur weiter entwickelt und schmerzhaft geworden ist. Wenn wir aber im Status nichts von anderweitigen rachitischen Veränderungen finden, wenn wir uns die Entwicklung des Hüftleidens erzählen lassen — eine Vorgeschichte, die aufs Haar lautet, wie die fast stereotyp gewordene der Coxa vara — dann werden wir doch eher geneigt sein, hier mit einer neuen Affektion eigener Art, einer statischen Coxa valga zu rechnen, und der ehedem überstandenen Rachitis nur etwa den Rang eines „disponierenden Momentes" zuzuweisen. (Die Frage der „Spätrachitis" v. Mikulicz's werden wir später berühren.)

Gegenwärtig befindet sich ein junger (18jähriger) Bursche in unserer Anstalt, mit der Diagnose einer tuberkulösen Coxitis eingewiesen. Einer seiner Brüder hat an einem — wahrscheinlich lupösen — Gesichtsausschlag, sowie an einer Beinaffektion gelitten und ist früh gestorben; sonst ist in seiner Familie nichts nachweisbar, was an Tuberkulose denken liesse. Er selbst war immer gesund bis zum Oktober vorigen Jahres, wo er, in einer Fabrik (früher hat er auf dem Lande gearbeitet) mit dem Umwälzen schwerer Säcke beschäftigt, plötzlich Schmerzen in der rechten Schenkelbeuge verspürte, die ihn darnach nicht wieder verliessen, zuweilen auch bis zum Knie ausstrahlten. Eine bald darnach vorgenommene ärztliche Untersuchung konstatierte auch Druckempfindlichkeit der Gelenkgegend unmittelbar unterhalb des Poupart'schen Bandes. Dagegen keinerlei Schmerzhaftigkeit bei Stoss auf Trochanter oder Sohle. Bald traten Bewegungsbeschränkungen hinzu, und bereits im Februar dieses Jahres wurde von dem behandelnden Arzte ein Befund erhoben, der ziemlich genau mit demjenigen bei der Spitalaufnahme (April) übereinstimmt und der sich auch seither nicht nennenswert verändert hat.

Der Kranke zeigt einen durchaus guten allgemeinen Ernährungszustand, gesunde Atmungsorgane und Nieren. Er hinkt auf dem rechten Beine. Von hinten betrachtet, springt die rechte Trochantergegend nicht nur nicht in abnormer Weise vor, sondern erscheint eher abgeflacht. Bei Rückenlage fällt eine ausgesprochene Auswärtsdrehung und eine deutliche Verlängerung des rechten Beines auf

1) S. 34, Anm. 2.

(ca. 2 cm). Da die Spina rechts ca. 3—4 cm tiefer steht als links, der rechte Trochanter aber gut fingerbreit über der Roser'schen Linie, so erweist sich die Verlängerung als eine scheinbare, und hinter ihr versteckt sich eine reelle Verkürzung von 1—2 cm, die auch durch direkte Messung bestätigt wird (Entfernung des Malleolus extern. von der Spina ossis ilei superior links 84,0 cm, rechts nur 82,5 cm). Keine abnorme Lendenlordose. Die Beweglichkeit des Hüftgelenks erscheint fast vollkommen aufgehoben, nur ein wenig Abduktion und Rotation erhalten. Bei Druck an der typischen, dem vorderen Kapselteile entsprechenden Stelle äusserte der Kranke in der ersten Zeit mässigen Schmerz, jetzt nicht mehr. Eine Schwellung konnte von uns nie bemerkt werden. Sehr erheblich ändert sich das Bild der Bewegungsbeschränkungen in der Narkose. Ausser einer geringen Einbusse an Flexion sind die sagittalen Bewegungen frei, die Abduktiongrenze der linken Seite gegenüber sogar erweitert. Desgleichen die der Aussenrotation. Der äussere Fussrand kann rechts wesentlich leichter auf den Tisch gedrückt werden, als links, dagegen erreicht die Adduktion rechts nur 17°, während wir sie links bis 34° treiben können, ohne am Becken zu rücken. Bei der Innenrotation kann, wenn wir mit dem gestreckten Beine manipulieren, die Patella nicht völlig nach vorn gebracht werden, bei Beugung in Knie und Hüfte eben bis in die Sagittalebene, aber keinen Grad weiter. Eine am Anfang der Bewegungsversuche bemerkbare, rauhe Krepitation nahm bei deren Fortsetzung mehr und mehr ab. Der Kranke, der eine Reihe von Wochen hindurch extendiert, in letzter Zeit massiert worden ist, befindet sich gegenwärtig sehr wohl, hat Appetit, schläft gut, ist den ganzen Tag auf den Beinen, steigt Treppen ohne besondere Beschwerde. An der Stellungsanomalie, an der Bewegungsbeschränkung hat die bisherige Therapie so gut wie nichts geändert.

Ist das nun wirklich eine tuberkulöse Coxitis? Der Mangel sicherer anamnestischer Anhaltspunkte und sonstiger, objektiv nachweisbarer tuberkulöser Affektionen, das ausgezeichnete Allgemeinbefinden, das Lebensalter — schon das sind Momente, die, wenn auch nicht direkt gegen jene Annahme, so doch sicherlich nicht sehr zu ihren Gunsten sprechen. Der Verlauf vollends wäre sehr merkwürdig. Eine tuberkulöse Hüftentzündung, in diesen Jahren entstanden, bis zur Krepitation, zum Trochanterhochstand entwickelt und dann mit ein paar Wochen Extension ohne Schiene, ohne Gypsverband geheilt — das lässt sich kaum zusammenreimen. Aber wir hörten von einem Trauma.

Sprengel[1]) hat auf dem letzten Chirurgenkongress einen Kranken gezeigt, bei welchem er die Diagnose einer Coxa vara traumatica, d. h. einer traumatischen Epiphysenlösung mit nachfolgender Verkrümmung, für gesichert hält. Jetzt steht das Bein adduciert. Vor Jahren aber, als der Vortragende den Patienten kurz nach der Verletzung sah, konstatierte er eine Abduktionsstellung. Sprengel meint nun auf Grund früherer Erfahrungen[2]), dass im Wachstumsalter auch ganz leichte Traumen eine solche Epiphysenlösung verschulden können. Ein so leichtes aber und speciell ein so geartetes, wie es in unserem Falle vorlag, eine forcierte Bewegung des eigenen Körpers ohne jede äussere Gewalt — kann das nicht. Auch würden wir einen Bruch auf dem Röntgenbilde erkennen; das Ergebnis unseres Röntgenbildes aber ist durchaus negativ und schliesst somit ihn selbst, sowie auch eine traumatische Arthritis deformans aus, mit welcher der ohnedies kaum rechnen wird, welcher von dem raschen Stillstand bezw. Rückgang der Erscheinungen gehört hat.

Wie nun aber, wenn wir an eine statische Verbiegung denken? — Die Druckempfindlichkeit an der Vorderseite des Gelenks ist natürlich kein Hindernis: wir kennen die „Points douloureux" des Plattfusses, und auch bei Coxa vara ist ein Druckschmerz im „akuten Stadium" wiederholt konstatiert[3]). Und die Krepitation? Schon Müller[4]) nahm an einem seiner Patienten „zuweilen ein deutliches Krachen" bei Hüftbewegungen wahr, und trotzdem hat die Resektion gezeigt, dass keine Coxitis, sondern eine Verbiegung vorlag[5]). Ein „Krachen", das ist in der That der Charakter auch unserer Krepitation, und auch hier war sie inkonstant: ich glaube nicht, dass man dergleichen bei einer beginnenden, einer Abduktionscoxitis finden wird; wenn überhaupt, so krepitiert sie weicher, aber ständig. Wird dagegen ein fixiertes Gelenk in Narkose kräftig bewegt, so ist jenes Symptom die Regel und verständlich genug.

Auf der anderen Seite enthalten Krankheitsgeschichte und Befund soviel, was direkt auf eine Coxa vara hindeuten könnte, dass wir nicht anstehen würden, diese Diagnose zu adoptieren, hätten wir

1) Verh. der deutschen Gesellschaft für Chir. 1899. S. 625.

2) Ebenda. 1898. S. 510 ff.

3) S. Kocher. Deutsche Zeitschrift für Chir. 42. S. 510 oben.

4) Diese Beiträge. 4. S. 147.

5) S. auch Strubel. Heidelberger Dissert. 1893. S. 7. Ebenso haben wir selbst bei unseren Coxa vara-Fällen gelegentlich Krepitation gefühlt (4 und 5).

nicht mit ein paar scheinbar geringfügigen, in Wahrheit vielleicht bedeutungsvollen Differenzen zu rechnen. Eine Spreizstellung, mag sie noch so unbedeutend sein, eine Beschränkung der Abduktion, mag sie noch so geringen Grad erreichen, und endlich eine Abflachung der Trochantergegend an Stelle der Prominenz — die Summe dieser Züge ist im Bilde der Coxa vara kaum unterzubringen. Dagegen werden sie alle plausibel, wenn wir von einer Verbiegung des Schenkelhalses ausgehen, welche mit der Coxa vara die Konvexität nach vorn gemein hat, an Stelle der aufwärts gerichteten dagegen eine solche nach unten zeigt — von der Coxa valga. Dass eine Aufwärtskrümmung zu gehemmter Adduktion führen wird, wenn eine Abwärtsbiegung die Abduktion beschränkt, dass ein vergrösserter Halsneigungswinkel die Hüfte zurücktreten lässt, wenn ein verkleinerter sie vortreibt, scheint auf der Hand zu liegen. Ebenso, dass die von der gemeinsamen Rückwärtsbiegung abhängigen Symptome übereinstimmen. In der That hat Hofmeister seinem Fall Wielath mit Recht jenen Namen beigelegt, so wird man es vielleicht nicht zu kühn finden, wenn auch wir den unsrigen anreihen; zeigt er doch, wenngleich weniger stark ausgeprägt, durchaus analoge Merkmale.

Nur ein Trochanterhochstand, wie wir ihn feststellen, wurde von Hofmeister nicht beobachtet. Schliesst er etwa die Coxa valga aus? Kaum, da es sich um eine so geringe Differenz handelt. Schon die Rückwärtsbiegung als solche hebt den Trochanter über die schräg verlaufende Roser'sche Linie. Die Aufwärtsbiegung thut es, wie wir uns leicht vorstellen können, ebenfalls, und wenn dieser letztere Hochstand durch Abduktion des Kopfes auch weniger ausgeglichen werden kann, so muss er doch nicht, oder doch nicht vollständig ausgeglichen werden.

Dass eine Röntgenaufnahme trotz vorsichtiger Anordnung ein positives Ergebnis nicht geliefert hat, wird uns ebenfalls nicht beirren. Liegt hier, wie wir vermuten, thatsächlich eine Coxa valga vor, so ist es eine Coxa valga leichtesten Grades, und dass eine solche einem diagnostischen Hilfsmittel leicht entgehen wird, welches auch bei gröberen Veränderungen grosse Vorsicht erheischt, um nicht zu täuschen, versteht sich leicht.

Uebrigens ist der geschilderte Fall nicht der einzige seiner Art, der in unserer Klinik beobachtet wurde. Ein 16jähriger Gärtnerbursche, der vor $2^1/_2$ Jahren hier lag, bot Symptome, welche mit den soeben besprochenen fast aufs Haar sich decken. In seiner

Anamnese fehlt sogar die Verletzung vollständig, das Leiden soll sich seiner eigenen Angabe nach ganz spontan und allmählich entwickelt haben. Vor kurzem hatte ich Gelegenheit, ihn wieder zu untersuchen: eine ganz geringe reelle Verkürzung und Atrophie des betreffenden Beines ist alles, was von jener Erkrankung übrig blieb.

Ein 19jähriger Bäcker, der vor $1^1/_2$ Jahren von uns behandelt wurde, erinnert lebhaft an Lauenstein's Patienten, insofern im Verein mit einer zweifellosen Coxa vara der einen Seite sich auf der andern, der rechten Seite analoge Veränderungen fanden, nur an Stelle der Adduktions- die Abduktionskontraktur. Die rechtsseitige Affektion führte er auf ein Trauma zurück, die andere nicht.

Schliesslich möchte ich in diesem Zusammenhange noch eines Befundes Erwähnung thun, dessen Hergehörigkeit allerdings recht zweifelhaft erscheint, der aber auf alle Fälle, wie ich glaube, für unsere Frage lehrreiche Winke giebt. Vor ein paar Monaten fiel ein 16jähriger Wirtssohn die Kellertreppe hinab. Eine Blutunterlaufung der linken Hüftgegend war unmittelbar nach der Verletzung das einzige objektiv nachweisbare Symptom, und es musste deshalb befremden, dass der Verletzte seitdem so gut wie nicht mehr zum Gehen zu bringen war. Wollte er den linken Fuss mit ganzer Sohle aufsetzen, so äusserte er lebhaften Schmerz in der Hüfte. Desgleichen bei Druck auf den grossen Trochanter. Da der junge Mensch — er wurde vor kurzem erst in unsere Klinik aufgenommen — durchaus keinen vertrauenerweckenden Eindruck machte, da er obendrein hoch versichert war, würde man bei dem Mangel deutlich hervortretender objektiver Veränderungen sich leicht zur Annahme einfacher Simulation haben verleiten lassen. Allein etwas Objektives fand sich doch. Nicht die merkbare Atrophie der linken Oberschenkelmuskeln meine ich, welche ja auf die lange absolute Schonung des Gliedes zurückgeführt werden konnte, sondern eine leichte Hemmung der Abduktion und namentlich der Adduktion, die schon deshalb berücksichtigt werden musste, weil sie auch in der Narkose nachweisbar blieb und zu der leichten Abduktionsstellung, der geringen scheinbaren Verlängerung, welche das kranke Bein gewöhnlich zeigte, nicht schlecht stimmte.

Ob wir auch hier eine Coxa valga leichtester Art, eine Andeutung, wenn ich so sagen darf, von Coxa valga vor uns haben? Möglich; es zu behaupten gestattet die Dürftigkeit des objektiven Befundes natürlich nicht. Wir können uns wohl vorstellen, dass ein

Trauma, eventuell auch ein anderer Reiz, die Knorpelfuge in solchem Sinne beeinflusst, ihr eine gewisse Tendenz zur Valgusstellung verleiht und dadurch Symptome, wie die geschilderten, erzeugt. Vielleicht sind solche geringfügigen Störungen häufiger als man denkt, und trägt nur ihre Geringfügigkeit die Schuld, dass sie selten der ärztlichen Beobachtung zugänglich werden; vielleicht fallen auch sie zuweilen der Diagnose einer Coxitis — mit oder ohne Fragezeichen — anheim, wie es ehedem der Coxa vara ergangen ist. Ebensogut aber kann die Vernarbung von Weichteilszerreissungen jene Anomalien verursacht haben. Wir wissen, welche Bedeutung solche Folgezustände einfacher Kontusionen für die Schulterkontraktur besitzen. Mit Bezug auf die Hüfte hört man kaum von ihnen. Und doch ist nicht einzusehen, weshalb sich hier nicht gelegentlich Aehnliches ereignen sollte, mag immerhin die so wesentlich verschiedene Anatomie dieses Gelenks und seiner Nachbarschaft verhindern, dass es so häufig geschieht und so folgenschwer wird, wie an der Schulter. Ich halte es in der That nicht für ausgeschlossen, dass durch derartige Zustände Halsverbiegungen vorgetäuscht werden können, und namentlich, wenn es sich nicht um die typische Coxa vara, sondern um die verwandten, atypischen Verbildungen handelt, wird man gut thun, bei der Differentialdiagnose dieser Möglichkeit zu gedenken.

In der ätiologischen Deutung seines Falles Wielath, beziehungsweise dessen anatomischer Grundlage ist Hofmeister[1]) selbst sehr vorsichtig. Er meint nur, dass wir hier kaum an eine „Belastungsdeformität" denken dürften, und erinnert an die überstandene Rachitis des Patienten. Ganz analog urteilt auch Albert[2]): während er im Gegensatz zu Alsberg[3]) die Bedeutung der Coxa vara adolescentium als eines klinischen Krankheitsbildes verteidigt, hält er die Coxa valga oder, wie er lieber sagt, das „Collum valgum" für einen lediglich anatomischen Zustand, ein begleitendes Symptom verschiedenartiger Erkrankungen. Nachdem wir indessen schon betont haben, dass wir der überstandenen Rachitis bei dem Kranken Hofmeister's kein allzu grosses Gewicht beilegen, und indem wir uns gleichzeitig an Lauenstein's und die geschilderten eigenen Fälle erinnern, werden wir uns vielleicht hierbei doch nicht beruhigen, sondern uns doch noch einmal fragen, ob nicht — so unwahrscheinlich uns das auch auf den ersten Blick vorkommen mag — ob nicht

1) L. c. S. 28.
2) Zeitschrift für orthopäd. Chir. 6. S. 120 f.
3) Alsberg l. c.

am Ende doch bei dieser seltenen Form der Schenkelhalsverkrümmung analoge Faktoren, wie bei der typischen, wirksam gewesen sein können, ob sich nicht auch eine Konvexität nach unten auf Belastungseinflüsse zurückführen lässt, ob wir nicht etwa doch der Coxa vara adolescentium als einem klinischen Begriffe auch eine klinische „Coxa valga adolescentium" gegenüberstellen dürfen. Wir wollen indessen die Antwort auf diese Frage einem späteren Zusammenhange vorbehalten, um uns zunächst wieder zur Coxa vara selbst zurückzuwenden. —

Ich habe bereits einer neueren Arbeit gedacht, welche auch sie aus der Reihe der klinischen Termini streichen und lediglich anatomisch fassen möchte. Da es wünschenswert erscheint, dass wenigstens die neu eingeführten Ausdrücke, welche neue Ergebnisse ärztlicher Forschung bezeichnen sollen, allgemeingiltig, durchaus in übereinstimmendem Sinne gebraucht werden, so thut Albert gewiss Recht daran, auch seinerseits dieser — sachlich ja irrelevanten — Angelegenheit ein Wort zu widmen; es geschieht zu Gunsten der bisherigen Auffassung, im Gegensatz zu Alsberg's Standpunkt. Allerdings erscheinen seine Argumente nicht ganz durchschlagend. Denn man wird Alsberg beistimmen müssen, wenn er in einer kürzlich erschienenen Erwiderung[1]) nachweist, dass dieselben sich eigentlich nur auf ein Stadium der Erkrankung, das akute, das schmerzhafte beziehen, dass sie nicht der Coxa vara, sondern nur der Coxa vara contracta entsprechen. Der Gesichtspunkt, von dem aus auch ich an einer klinischen Coxa vara allgemeiner Geltung festhalten möchte, ist ein anderer.

Alsberg exemplificiert auf das Genu valgum: würde man, meint er, den Namen Coxa vara einem bestimmten Krankheitsprocess reservieren, so „dürfte man auch ein Genu valgum nicht mehr als solches bezeichnen, wenn es als Folge einer Arthritis deformans, einer Tuberkulose, Osteomyelitis oder Condylenfraktur aufgetreten ist". Das thut man auch in der Regel nicht. Von einem Kranken, dessen Knie, an Tuberkulose erkrankt, eine Winkelkontraktur mit nach innen liegendem Scheitel angenommen hat, wird man nicht sagen, dass er an Genu valgum leide; er leidet an Kniegelenkstuberkulose, die unter anderen Erscheinungen auch jene Stellungsanomalie herbeigeführt hat. Liegt ein ausgeheilter Process vor, so wird man die Herkunft der Deformität ebenfalls durch ein erläutern-

1) Zeitschrift für orthopäd. Chir. 7. S. 368 f.

des Wort hervorheben oder von einer „Kontraktur, bezw. Ankylose in Valgusstellung“ sprechen. Finde ich dagegen in einem Krankenjournal die Diagnose Genu valgum schlechthin, ohne Zusatz, so bin ich überzeugt, nichts anderes, als ein statisches oder allenfalls ein rachitisches X-bein vor mir zu haben. Mit andern Worten, wir gestatten uns wohl, den — zunächst — anatomischen Begriff eines Genu valgum auch in den klinischen Wortschatz aufzunehmen zur Bezeichnung jenes Leidens, dessen wichtigstes, dominierendes Symptom er darstellt, und fürchten keineswegs, dass er dadurch untauglich werde, auch unter den Symptomen und Folgezuständen anderer, speciellerer Krankheitsprocesse aufzutreten. Und ebenso mögen wir denn auch dabei bleiben, wenn wir von einer Coxa vara ohne weiteres hören, uns einen im übrigen gesunden jungen Burschen vorzustellen, bei dem der Eintritt in angestrengtere körperliche Thätigkeit jene eigentümlichen Störungen hervorgebracht hat; erst wenn wir erfahren, dass der Patient die Pubertätsjahre noch nicht erreicht hat, denken wir an Rachitis; an eine andere Aetiologie vollends erst dann, wenn sie uns ausdrücklich mitgeteilt wird.

Für das theoretische Studium der Coxa vara aber thun wir schon deshalb gut daran, von ihrer Erscheinung als einfacher „Belastungsdeformität“ auszugehen, weil, genau genommen, jene von Alsberg aufgeführten Erkrankungen fast durchweg unter den Begriff der „Disposition“ fallen, welche den eigentlichen ätiologischen Faktoren nur die Arbeit erleichtert. Bei Lichte besehen ist jede Coxa vara eine „statische“, nur dass die in Frage kommenden mechanischen Einwirkungen bequemeres Spiel haben, wenn sie einen bereits von Krankheit heimgesuchten Knochen, als wenn sie einen völlig oder doch leidlich normalen treffen. —

Man hat sich mit diesen mechanischen Momenten schon mannigfach beschäftigt. Denn dass es damit nicht gethan ist, der Coxa vara den Titel einer „Belastungsdeformität“ zu verleihen, dass man sich im einzelnen fragen muss, welche speciellen Kraftwirkungen gerade diese und keine anderen Veränderungen zuwege bringen, liegt auf der Hand.

Die geringste Schwierigkeit macht natürlich das Verständnis der Abwärtsbiegung. Stellen wir uns einen Gewölbebogen vor[1]), aus einem Material bestehend, das wohl verbogen, nicht aber gesprengt werden kann, und nehmen an, dass auf seinen Scheitel (a) eine Last

1) Zur Erläuterung mag ein Schema dienen, welches ich Redten-

drücke, welcher seine Widerstandskraft nicht gewachsen ist, so wird die unmittelbare Folge naturgemäss eine Abflachung dieser Scheitelpartie (b) sein, die unter Umständen sich bis zur Konvexität nach unten (c) steigern kann. Eine solche Abflachung der Mitte aber ist — feststehende Widerlager vorausgesetzt — nicht denkbar, ohne dass an den seitlichen Abhängen irgendwo die Wölbung sich mehrt, eine stärkere Konkavität nach unten sich ausbildet.

Beim aufrecht Stehenden erkennen wir in der Querachse des Beckens zusammen mit den beiden Schenkelhälsen leicht jenen Bogen wieder: seine Last ist das Gewicht des Rumpfes. Stellt sich nun aus irgend welchen Gründen ein Missverhältnis zwischen dieser Last und der Tragkraft des Bogens ein, wird der Rumpf für sie relativ zu schwer, so erhält auch hier die Scheitelgegend die Tendenz zu sinken, sich abzuflachen, und da sich innerhalb des Beckens selbst entsprechende Formveränderungen nicht oder jedenfalls nicht leicht vollziehen können, so müssen zunächst die Hüftgelenke herhalten; eine Abduktionsbewegung führt den gewünschten Affekt herbei: der Bogen wird thatsächlich flacher, das Becken gleitet tiefer. Abduktion im Gelenk bedingt nun eigentlich auch Abduktion des Femurschaftes, Spreizung der Beine. In unserm Falle aber repräsentieren die Beine die Pars fixa, repräsentieren sie die festen Pfeiler, auf welchen der Bogen ruht; sie verändern ihre Stellung nicht. Eine „kompensatorische" Zunahme der seitlichen Wölbung wird deshalb auch hier unabweisbares Erfordernis. Und sie tritt thatsächlich ein — entweder dadurch, dass beiderseits der Winkel zwischen Hals und Schaft oder derjenige zwischen Kopf und Hals verkleinert, oder endlich dadurch, dass der Hals in seiner Kontinuität abwärts gebogen wird; für das Endresultat ist es natürlich gleichgiltig, welche der genannten Modalitäten im einzelnen Falle zur Ausbildung kommt. Jede für sich, noch mehr natürlich ihre Kombinationen, bedeuten Adduktion des Femurschaftes an den Kopf, oder vielmehr — da

---

bacher (Leitf. zum Studium der mittelalterl. Baukunst, S. 66) entnehme:

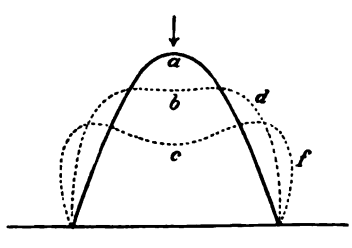

wir jenen als den feststehenden, diesen samt dem Becken als den beweglichen Teil ansehen müssen — eine Adduktion des Kopfes an den Schaft. Nun haben wir die verlangte Krümmungszunahme der Seitenteile: nun kann der Kopf abduciert, das Becken vom Druck des Rumpfes herabgeschoben werden: nun finden wir das eine Kardinalsymptom der Coxa vara, den sogenannten Trochanterhochstand. Den „sogenannten" — es bedarf nach dem Gesagten kaum einer Erläuterung, dass, wenn wir konsequent sein wollen, wir nicht von einem Hochstande des Trochanters, sondern von einem Tiefstande der Roser'schen Linie, d. h. von einem Tiefstande des Beckens sprechen müssen.

Ich habe des bequemeren Verständnisses wegen, zunächst von dem erfahrungsgemäss selteneren Falle doppelseitiger Coxa vara gesprochen. Indessen lässt sich das hier Erkannte leicht auf die einseitige übertragen. Ist nämlich jener Bogen ungleich gebaut, auf der einen Seite stärker, auf der andern schwächer, so wird die Ueberlast ihn natürlich auf der letzteren herunterdrücken; hier wird, mehr central, die Abflachung, hier auch, mehr seitlich, die kompensatorische Krümmungszunahme eintreten müssen, d. h. der grössere Anteil der letzteren; denn eine Krümmungszunahme geringeren Grades muss ja ergänzend auch irgendwo in der anderen Hälfte Platz greifen. Die Stelle nun, welche, wie wir sahen, der Abflachung bestimmt ist, das zu abducierende Hüftgelenk, wird im allgemeinen beiderseits gleich widerstandsfähig oder, besser gesagt, gleich widerstandsunfähig sein. Allein da die gleichzeitige Krümmungsvermehrung des Halses die Conditio sine qua non einer Abduktion des Kopfes darstellt, so wird auch letztere selbstredend auf derjenigen Seite zustande kommen, wo der Hals, aus irgend einem Grunde nachgiebiger geworden, sich leichter krümmen lässt.

Ebenso wie ungleiche Widerstandskraft der betreffenden Skelettteile kann auch — und dies ist wohl das häufigere Vorkommen — ungleiche Verteilung des Gewichts zur einseitigen Verbiegung führen. Steht eine Wölbung derart, dass die Schwerlinie ihrer Last nicht mehr durch ihren Scheitel geht, sondern nach einer oder der anderen Seite fällt, so erkennt man ohne besonderen Beweis, dass nun ein analoges Missverhältnis vorliegt wie vorhin, und dass auf der Seite die Coxa vara sich entwickeln wird, nach welcher die Last gravitiert.

Ich bin ausführlicher geworden, als es einer so oft berührten Sache angemessen erscheinen dürfte. Allein ich finde — soweit ich die Publikationen übersehe — dass man sich im allgemeinen damit

begnügt, auf diese Abwärtsbiegung unter dem Einfluss des Körpergewichts als auf etwas schlechthin Evidentes hinzuweisen, und sich eine genauere Schilderung des Hergangs erspart. Es dürfte daher vielleicht keine müssige Aufgabe gewesen sein, einmal diese Selbstverständlichkeit analysiert, das Detail dieser Entwicklung verfolgt zu haben.

Wer sie sich klar gemacht hat, ist dann gewiss berechtigt, gelegentlich — was speziell zu Unterrichtszwecken sich empfiehlt — von ihr abzusehen, einen Fall von Coxa vara als etwas Gegebenes, fertig Vorliegendes zu fassen, die anatomisch hervorstechende Halsverbiegung durchaus in den Vordergrund zu stellen und die Abduktion des Kopfes als einen nachträglichen, „kompensatorischen" Vorgang anzusehen, welcher das kranke Bein vor dauernder Adduktionsstellung bewahrt, ihm seine Parallellage wiedergiebt[1]). Nur darf man nicht vergessen, dass dies eine zu bestimmtem Zweck geschaffene Konstruktion ist. Für ein Bein, das auf dem Untersuchungstisch ausgestreckt vor uns liegt, lässt sich die Gefahr, in jene Adduktionsstellung zu geraten, gewiss supponieren, für das Bein des stehenden Arbeiters kaum. Für dieses ist zweifellos die Abduktion des Kopfes der primäre, die adducierende Verbiegung des Halses der sekundäre Vorgang — ich brauche kaum hervorzuheben, dass hier die Ausdrücke „primär" und „sekundär" nicht im Sinne einer zeitlichen, sondern einer logischen Folge verstanden sein wollen.

Auf einfache und einleuchtende Weise hat Hofmeister in seiner ersten Arbeit dargethan[2]), wie bei einmal eingetretener Deformierung die Bedingungen für deren Weiterschreiten immer günstiger werden. In der That genügt ein Blick auf seine Parallelogramme der Kräfte, um uns zu überzeugen, dass, je weiter der Schenkelhals abwärts gebogen wird, umsomehr er an Fähigkeit verliert, dem Druck der Rumpflast Widerstand zu leisten; die in seine eigene Richtung fallende Komponente dieses Drucks wird kleiner und kleiner, die zu ihr senkrechte, die eigentlich verbiegende, immer grösser.

Ganz entsprechende Schemata könnten uns ebenso einfach belehren, wie sehr schon eine willkürlich abducierte Stellung des Beins dem deformierenden Einfluss der Rumpflast Vorschub leistet; auch mit ihr wächst naturgemäss die abwärtsdrückende Komponente auf

1) S. de Quervain (Semaine médicale 1898. S. 46 rechts unten: „compensation de la position vicieuse du col") u. A.

2) Diese Beiträge. 12. S. 287.

Kosten des „Seitenschubs“ und thatsächlich wissen wir, dass kein Arbeiter im „Stillgestanden“, mit geschlossenen, parallelen Beinen sein Werk verrichtet, sondern sich einen sicheren Stand zu schaffen sucht, indem er sie mehr weniger spreizt.

Auch das Verständnis der gehemmten Abduktion, welche die regelmässige Begleiterin einer Abwärtsbiegung darstellt, scheint zunächst am Wege zu liegen. Dass ein Bein, welches in Wahrheit bereits abduciert steht, keiner normalen Abduktion mehr fähig sein wird, sagt man sich leicht, und Hofmeister fand mit Recht ungeteilte Zustimmung, als er in seiner ersten Publikation schrieb [1]: „Der Gelenkkopf steht schon bei normaler Stellung (oder bei besonders hohem Grade von Deformität sogar bei leichter Adduktion) des Beines an der äussersten Grenze der Abduktion, es ist also nach dieser Richtung die Exkursion schon völlig verbraucht, wenn der Fuss sich von der Mittellinie noch gar nicht entfernt hat.“ Dieser Satz klingt so einleuchtend, dass man zunächst wohl geneigt sein mag, auf eine nähere Erläuterung zu verzichten. Und doch ist sie notwendig, namentlich wenn wir die spezielle, die Massangabe in Betracht ziehen, welche er enthält. „Die äusserste Grenze der Abduktion“ — d. h. der Gelenkkopf darf sich eine bestimmte Strecke weit in der Frontalebene abwärts drehen, darf mit einem bestimmten Stücke seiner Gelenkfläche nach unten aus der Pfanne heraustreten — dann wird ihm Halt geboten: diese äusserste Grenze aber ist für den normal gestellten, wie für den herabgebogenen Kopf dieselbe: auf welche Art er sie erreicht, durch willkürliche Bewegung oder durch Verbildung, gilt gleich; nur überschreiten darf er sie nicht. Warum aber das? Es hat sich so viel geändert in der Gestaltung dieses Gelenks, dass wir nicht ohne weiteres annehmen dürfen, der Apparat der Abduktionshemmung habe keinerlei Modifikation erfahren. Es wird soviel „kompensiert“ bei dieser wie bei anderen Belastungsdeformitäten, dass wir auch hier eine solche Möglichkeit nicht ohne positive Gegengründe von der Hand weisen dürfen, sondern uns die Erscheinung noch etwas genauer ansehen müssen.

Um die Hemmung im kranken Gelenke zu begreifen, ist natürlich Klarheit über die des gesunden das erste Erfordernis. Die Form der Gelenkflächen selbst als zweier leidlich kongruenten Kugelsegmente kommt hier unter keinen Umständen in Betracht (vergl. als Gegensatz die Dorsalflexion des Sprunggelenks). Dagegen hat

1) Loc. cit. S. 279.

man gemeint, der Oberschenkel könne soweit abduciert werden, bis der Schenkelhals an den oberen Pfannenrand stosse [1]). Neuere Anatomen glauben daran nicht mehr. „Je vois bien", schreibt Poirier [2]), „que les auteurs invoquent souvent la rencontre de deux surfaces osseuses pour expliquer l'arrêt d'un mouvement articulaire, mais la démonstration de cette commode assertion me paraît encore à donner. Il resterait certainement sur l'os, si malléable, quelque trace d'un contact si fréquemment renouvelé [3]), et sur le col fémoral, pas plus qu'en bien d'autres points où semblable contact a été invoqué, je ne vois rien . . . . Dans l'extension normale l'abduction est vite limitée par la tension du faisceau ilio-prétrochantinien. Dans la flexion qui relâche ce faisceau, le mouvement d'abduction prend une grande étendue et il est limité par la tension du ligament pubofémoral, bien avant que les os aient pu se rencontrer." Also der Bandapparat ist es, welcher der Abduktion eines gesunden Oberschenkels ihre Grenze setzt.

Ist nun nicht etwa — genau wie seine normale Lage die normale Abduktion eines normalen Beines hemmt — ist nicht ebenso seine durch die Knochendeformität veränderte Anordnung als eine, vielleicht als eine wichtige Ursache der veränderten, der pathologisch gesteigerten Hemmung anzusprechen? — So sehr sich diese Frage aufzudrängen scheint, war doch meines Wissens einer der neuesten Bearbeiter unseres Gegenstandes, Albert, der erste, der sie ernstlich aufgeworfen hat [4]). Er hat sie mit Nein beantwortet und dieses Nein begründet mit einem Schema, gegen dessen Richtigkeit sich nichts einwenden lässt [5]). Stellt man ein Femur in so starke Ad-

1) S. Henke. Anatomie und Mechanik der Gelenke. Leipzig 1863. S. 209 unten. Einer der folgenden Sätze steht übrigens hierzu im Widerspruch.

2) Traité d'Anatomie humaine. I. S. 668.

3) Die extreme Abduktion ist doch wohl keine so häufig wiederholte Bewegung und daher dieses Argument vielleicht nicht ganz stichhaltig. Doch kann ich die Hemmung der Abduktion durch den Bandapparat, wie sie in den folgenden Sätzen Poirier's dargestellt wird, an einem frischen Gelenkpräparate, welches Herr Prof. Keibel die Güte hatte, für mich anzufertigen — ich spreche ihm dafür meinen besten Dank aus — direkt beobachten. Sie tritt thatsächlich früher ein, als eine Knochenhemmung möglich ist.

4) Mit ein paar Worten gestreift und ohne genauere Begründung in einem Sinn beantwortet, der unserer sogleich zu motivierenden Anschauung ungefähr entspricht, findet sie sich bei van Wijk. Historisch-kritische Uebersicht der statischen Schenkelhalsverbiegung. Freiburger Dissert. 1897. S. 37 und bei de Quervain (Sem. médicale 1898. S. 46).

5) L. c. S. 12.

duktion, dass die beiden Ansatzstellen des Ligamentum Bertini [1]) mit dem Drehpunkt des Kopfes in eine gerade Linie zu liegen kommen, und führt nun dieses Femur weiter und weiter nach aussen, so überzeugt man sich, dass die Entfernungen zwischen Ursprung und Insertion jenes Bandes mit der zunehmenden Abduktion mehr und mehr abnehmen, also auch seine Spannung nicht vermehrt, sondern vermindert wird. Die Verkleinerung des Neigungswinkels bei Coxa vara aber, weit entfernt, dieses Verhältnis zu ändern, wirkt im Gegenteil auch ihrerseits im selben Sinne. Also dürfen wir, folgert Albert, für das Verständnis der Abduktionsbeschränkung den Bandapparat ignorieren. Ich meinesteils muss aus Albert's Figur eine andere Lehre ziehen. Mir sagt sie zunächst nur das eine, dass es das Ligamentum Bertini nicht ist, welches unter normalen Verhältnissen die Abduktion aufhält, auch nicht seine innerste Portion, das „faisceau ilio-prétrochantinien", welches z. B. Poirier speziell dafür verantwortlich macht.

Vielleicht erscheint es nicht unangebracht an dieser Stelle — ganz im Vorübergehen — den Bau der normalen Hüftgelenkskapsel in seinen wichtigsten Zügen ins Gedächtnis zurückzurufen — zumal wir auch später noch Anlass haben werden, uns mit ihr zu beschäftigen. Die Kapsel selbst stellt bekanntlich einen Schlauch dar, welcher, mit einem Ende am knöchernen Pfannenrande befestigt, über Schenkelkopf und -Hals herübergezogen und nun, als wäre er zu lang, eingestülpt wird, bis sein unteres Ende die Peripherie der Gelenkfläche erreicht und hier sich ansetzt. Zu ihrer Verstärkung dient nun einerseits ein Gürtel cirkulärer Fasern, welche den Schenkelhals in der Gegend des Kopfansatzes umkreisen, die — uns hier weniger interessierende — Zona orbicularis, dienen andererseits drei Längsbänder, welche am Becken entspringen und in einer zur Achse des Schenkelhalses schrägen Richtung nach dem oberen Femurende herüberziehen. Unter ihnen hat von jeher eines den präparierenden Anatomen durch seine exorbitante Mächtigkeit in Erstaunen gesetzt: fächerartig von der Spina ossis ilei inferior zur Linea intertrochanterica herüberstrahlend, wird es bekanntlich seines Verlaufes wegen als Ligamentum ileo-femorale, nach seinem Entdecker als Ligamentum Bertini, im Hinblick endlich auf seine Anordnung als Y-förmiges Band (Bigelow) bezeichnet. Es zerfällt in zwei Portionen, von denen die eine mehr horizontal zum oberen Ende der

1) Natürlich der vertikalen Portion, deren femoraler Ansatz am unteren Ende der Linea intertrochanterica liegt.

Linea intertrochanterica, d. h. in die Nähe der grossen Trochanterspitze zieht, die andere, mehr vertikal herabsteigend, das untere Ende der Linie vor dem kleinen Trochanter erreicht. Die letztere ist es, welcher wir soeben in dem Citate aus Poirier als dem „faisceau ilio-prétrochantinien" begegnet sind, während die erstere von diesem Anatomen als „faisceau ilio-prétrochantérien" unterschieden wird. Indessen auch die anderen beiden, weniger berühmt gewordenen Längsbänder besitzen eine ansehnliche Stärke, so dass wir keineswegs berechtigt sind, bei Betrachtung der Kapselmechanik von ihnen abzusehen. Am horizontalen Schambeinast entspringend, verläuft das Ligamentum pubo-femorale schräg unter dem Schenkelkopf und -Halse hindurch und endigt, nachdem es einen Teil seiner Fasern an die Zona orbicularis abgegeben, in einem Grübchen, welches sich unmittelbar vor dem kleinen Trochanter findet (Poirier); es hält also im ganzen eine Richtung von vorn innen nach hinten aussen ein, und gerade im entgegengesetzten Sinne, von hinten innen nach vorn aussen, streicht das Ligamentum ischio-femorale oberhalb des Schenkelhalses vom Sitzbein zur Innenfläche des grossen Trochanters.

Das erstere ist es, welches für uns massgebende Bedeutung besitzt. „Il se tend dans l'abduction", bemerkt Poirier bei der ersten Beschreibung ohne Vorbehalt, und sind wir daher erstaunt, dass er in späterem Zusammenhange dieses Band nur für den gebeugten Oberschenkel als Abduktionshemmung gelten lässt. Ich kann an einem frischen Bänderpräparat des Hüftgelenks einen Unterschied nicht erkennen: mag ich in gebeugter, mag ich in Streckstellung abducieren, stets stosse ich schliesslich auf das gespannte pubo-femorale Band (nebst benachbarter Kapselpartie). Auch wenn wir auf einem leicht zugänglichen Bilde, auf Fig. 457 im 1. Bande von Toldt's Anatomischem Atlas, das Hüftgelenk in der normalen Streckstellung des Stehenden betrachten, haben wir kaum nötig, uns des Albert'schen Schemas zu erinnern: ein Blick genügt, uns zu überzeugen, dass das Bertin'sche Band die fragliche Aufgabe nicht übernehmen kann, das letztere vielmehr dem sich schräg unter dem Schenkelkopf und -Hals herüberspannenden Ligamentum pubo-femorale zufallen muss [1]); und zwar wird seine Spannung — darauf möchte ich

1) Vgl. auch König. Lehrbuch der spec. Chir. 6. Aufl. III. S. 386. — Eine gewisse — ganz indirekte — Beteiligung des Ligamentum Bertini kommt nur dadurch zu Stande, dass der unterste Teil seines medialsten Bündels sich dem femoralen Ende des Ligamentum pubo-femorale anlegt und in dessen Ver-

speziell aufmerksam machen — nicht nur durch die wachsende Entfernung der Insertionsstellen, sondern auch durch die Wölbung des aus der Pfanne heraustretenden Kopfes bedingt. Das Ligamentum ischio-femorale, das ja oberhalb des Schenkelhalses verläuft, kommt selbstredend hier nicht in Betracht.

Wie stellt sich nun dieser Kapselbandapparat zur Coxa vara? Bringt die Verbiegung des Schenkelhalses nach unten bedeutungsvolle Modifikationen auch an ihm hervor oder nicht? Denken wir uns einmal einen festanliegenden, aus unelastischem Stoffe hergestellten Aermel vorn zugenäht, sodass er einen geschlossenen Sack bildet, ziehen ihn zunächst über den gestreckten Arm möglichst weit herauf und merken uns die Stelle, die wir erreichen. Nun versuchen wir den im Ellenbogen und Handgelenk gebeugten Arm in diesen selben Aermel einzuführen. Es wird nur mit Mühe durch starken Zug gelingen, sein oberes Ende bis zur alten Stelle hinauf zu zwingen, und nun haben wir folgendes Bild: auf der dorsalen, der konvexen Fläche des Armes liegt der Aermel äusserst straff an; nur am distalen Ende findet sich eine lockere Partie: „der Fundus" des Sackes mit der Naht, der, auf die Rückseite des Armes verlagert, seiner Form wegen sich nicht anzuschmiegen vermag und nun eine Art Anhängsel darstellt. Auf der volaren, der konkaven Seite verläuft der Kontur des Aermels weniger gekrümmt, als der des Arms, vielleicht sogar gestreckt, ebenfalls stark gespannt. Kein Wunder: der Sack umschliesst nun einen grösseren Kubikraum, als er vordem gethan; zu dem des Armes, der ungefähr derselbe geblieben ist, kommt noch ein Stück leeren Raumes, welches halbmondförmig zwischen Arm und Aermel eingeschaltet liegt. Und im Gegensatz dazu hat er selber einen gewissen Verlust erlitten, da seine unterste, locker anhängende Partie für die Rechnung — zum Teil wenigstens — wegfällt.

Ohne Zwang, glaube ich, lässt sich, was wir bei diesem primitiven Experiment beobachten, auf die Hüftkapsel übertragen; dass hier der Sack statt mit einer Naht durch einen festen Boden, die Pfanne, geschlossen ist, verschlägt natürlich nichts: im Gegenteil, die starre Unnachgiebigkeit dieses Teils der Sackwand fördert sogar die Störung. Jeder Anatom weiss, dass die Dehnbarkeit der Verstärkungsbänder eine sehr geringe ist — darauf beruht ja ihre physiologische Bedeutung — und jeder Anatom weiss, wie eng bei

laufsrichtung hineingelangt. Das ändert natürlich an der Auffassung der Sache selbst nichts.

extendiertem Gelenke die Hüftkapsel dem Femurhals anliegt. Die Torsion des gesamten ligamentösen Apparates, wie sie sich in dem spiraligen Verlaufe der drei Längsbänder ausspricht, bewirkt schon normalerweise ein solches Mass von Spannung, dass der Kopf in der Pfanne auch dann festgehalten wird, wenn nach Eröffnung der Gelenkhöhle die durch ein berühmtes Experiment erwiesene Wirkung des Luftdrucks wegfällt [1]). Wird nun der in dieser festen, engen Hülle steckende Schenkelhals abwärts gebogen, was geschieht? Die Länge des oberen, des konvexen Halsrandes nimmt zu, die kaum dehnbare Kapsel kann nicht folgen, sie zerrt daher am oberen Pfannenumfange und zieht Pfanne samt Becken nach aussen. Dass ein Teil der oberen Halspartie schon bei normaler Gelenklage in die Pfanne eintritt, haben bereits die ersten Untersucher von Coxa vara-Präparaten angenommen [2]), und wenn neuerdings Hofmeister's Röntgenaufnahmen [3]) eine Verlängerung des oberen Halskonturs, soweit er ausserhalb der Pfanne verläuft, nicht nachzuweisen vermochten, so mag immerhin ein Teil der Schuld dem Umstande zufallen, dass das Röntgenbild die Konvexität nach vorn, welche bei jenen Fällen ebenfalls bestand, vernachlässigt: die Hauptursache ist sicherlich die genannte, dass eben ein Stück des Halses in der Pfanne verschwunden oder, richtiger ausgedrückt, die letztere ein Stück weit über jenen weggezogen worden ist. Denn in Wahrheit muss jener obere Rand infolge der Verbiegung verlängert sein, und ist diese Verlängerung an den Resektionspräparaten direkt festgestellt und gemessen worden [4]). Das Röntgenbild beweist also nur, dass die Kapsel diese Verlängerung nicht mitmacht. Wird nun die Pfanne in angedeuteter Art teilweise auf den Hals verlagert, so ist sie natürlich nicht mehr so vollkommen ihrem Gegenüber adaptiert, wie vordem, als sie es mit dem kongruenten Kopfe zu thun hatte, es entsteht ein Raumverlust, der anderweitig gedeckt werden muss und schon an sich eine Erweiterung, folglich auch eine Tensionszunahme der Kapsel herbeiführt. Die Pfanne selbst aber nimmt weiterhin den unteren Kapselansatz auf ihrem Wege mit und versetzt dadurch wiederum einen Teil der Kapsel, den unteren, um das Ligamentum pubofemorale gelagerten, in Spannung. Somit finden wir hier wieder,

1) Siehe Poirier l. c. I. S. 656, 661 und 668.

2) Vergl. Müller l. c. S. 140.

3) Diese Beiträge. Bd. 21. S. 305 f.

4) Vergl. Müller l. c. S. 139. — Kocher. Deutsche Zeitschrift für Chir. Bd. 38. S. 537.

was der Versuch gezeigt hat: vermehrten Rauminhalt, vermehrte Spannung nicht nur der konvexen, nein, erst recht der konkaven Seite. Tritt, wie dies ebenfalls anatomisch nachgewiesen ist [1]), zu der Verbiegung noch eine Verlängerung des ganzen Halses, so wirken diese Faktoren doppelt und dreifach.

Nun haben wir bereits darauf hingewiesen, dass schon ein normal sitzender Femurkopf, wenn das Bein gespreizt wird, mit dem unteren Teil der Gelenkfläche die Pfanne verlässt und gegen die untere Partie der Kapsel andrängt, sie vortreibt und dehnt bis zur physiologischen Grenze. Für den abwärts gebogenen Kopf einer Coxa vara gilt dies natürlich in der Potenz. Schon in der Parallellage der Beine steht in der Regel ein Teil seiner Oberfläche ausserhalb der Pfanne, und in umso grösserer Ausdehnung tritt er beim Versuch der Abduktion hervor. Umso rascher aber auch und schärfer prallt er gegen die Kapsel, die, aus den geschilderten Gründen pathologisch straff, seiner Weiterbewegung eine frühe Schranke setzt [2]), so dass wir also die Abduktionsbeschränkung bei Coxa vara als ein Produkt der allgemein vermehrten Kapseltension einerseits und der veränderten Richtung des Kopfes andererseits anzusehen hätten. Hofmeister hat zuweilen bei Bewegungsversuchen direkt ein Gefühl des „Anstossens" gehabt und es vermutungsweise auf eine Knochenhemmung zurückgeführt: ich halte für möglich, dass der gegen das harte Ligament getriebene Kopf sich ebenfalls in solcher Art fühlbar machen kann.

Anders liegt die Sache für die Adduktion. Hier, wo es sich um die konvexe Seite der Halskrümmung handelt, giebt es einen solchen Anprall des Kopfes an die Kapsel nicht; tritt er doch kaum jemals, und, wenn es geschieht, erst spät und nur zum kleinsten Teile aus der Pfanne heraus. Wir werden daher die Adduktion noch frei finden, wo die Abduktion längst eingeschränkt, vielleicht aufgehoben ist — wie dies in der That häufig genug beobachtet wird. Andere Fälle zeigen, dass auch die erstere beeinträchtigt sein kann, ebenso wie jede andere Gelenkbewegung, und wir müssen hiefür dann die Ten-

1) Vergl. Kocher. Ebenda. S. 536.

2) Auch Albert (l. c. S. 23 f.) bemerkt gelegentlich der Beschreibung eines Falles, dass der untere Teil der Kapsel (auffallenderweise nennt er speziell das Ligamentum ischio-capsulare, welches doch seinem Verlaufe nach hier kaum in Betracht kommen kann) durch die Vorwölbung des nach unten gerichteten Kopfes gespannt wird, schenkt aber diesem Umstande keine weitere Beachtung.

sionszunahme der Kapsel allein verantwortlich machen; übrigens ist auch in solchem Falle die Abduktionshemmung naturgemäss die grössere.

Durch die vorstehenden Ueberlegungen scheint mir jedenfalls die Möglichkeit erwiesen, dass jenes wichtige Symptom der Coxa vara, die Abduktionshemmung, demselben Apparate zur Last fällt, welcher auch der normalen Spreizung ihre Grenze setzt, der Kapsel samt ihren Ligamenten, und ich zweifle nicht, dass eine grosse Zahl von Fällen in dieser Weise sich ausreichend erklärt. Dass wir für andere auch mit einer Knochenhemmung zu rechnen haben, ist damit gewiss nicht ausgeschlossen, und zwar hängt, ob der eine oder andere Mechanismus Platz greift, meines Erachtens nicht so sehr vom Grade der Verbiegung, als von ihrer speciellen Form ab. Ich kann mir eine relativ leichte Coxa vara denken, bei welcher aber der Hals durch einen Knochenvorsprung oder eine andere Eigentümlichkeit seiner pathologischen Gestalt beim geringsten Spreizungsversuch sofort gegen das Becken stösst, und kann mir ebensowohl vorstellen, wie auch bei einer starken Verbiegung das Halsstück, welches schon bei Parallellage der Beine in die Pfanne aufgenommen ist, sehr wohl noch einen Zuwachs erhalten könnte, wenn nicht zuvor der Kopf durch den Widerstand der unteren Kapsel aufgehalten und dadurch weitere Abduktion verhindert würde. Letzteres trifft z. B., wie man gerne zugeben wird, für diejenigen Schenkelhälse zu, bei welchen die Biegung, ja Knickung direkt an der Kopfepiphysengrenze erfolgt ist, dergestalt, dass der herabgerutschte Kopf, nach unten „pilzhutartig" überstehend, aus der Pfanne herausragt (vgl. Albert's Fig. 9, die zwar eine rachitische Coxa vara zeigt, aber das Gesagte gut illustriert; die Provenienz der Verbildung ist ja hier, wo nur eine mechanische Folge der letzteren verstanden werden soll, gleichgiltig[1]).

Man hat auch überlegt, ob die Muskulatur nicht beteiligt sein könne. Albert[2]) hat gezeigt, dass die Abduktion zwar eine stärkere Dehnung der antagonistischen Adduktoren bewirkt; dass dieser Effekt

1) Auf die Beseitigung einer Knochenhemmung geht ein operatives Verfahren aus, welches von v. Mikulicz mit Erfolg geübt wird (vgl. Henle. Verh. der deutschen Gesellschaft für Chir. 1899. I. S. 67). Vielleicht darf indessen darauf hingewiesen werden, dass die hierzu notwendige Kapseleröffnung und die Verminderung ihres Inhaltes um das abgemeisselte Stück schon ihrerseits etwas dazu. beitragen mögen, die Bewegungen wieder freier zu machen.

2) L. c. S. 13.

jedoch durch die Verkleinerung des Neigungswinkels zum Teil wieder aufgehoben und überhaupt niemals so bedeutend wird, dass er der grossen Dehnbarkeit dieser Muskelfasern gegenüber ins Gewicht fallen könnte. Wir meinen hier natürlich die gesunde und normal funktionierende Muskulatur. Dass eine entzündliche Reizung derselben, ein reflektorischer Krampfzustand auch die Abduktion, wie jede andere Bewegungsart, einschränken kann, ist selbstverständlich. Wir wissen, dass, wie der Plattfuss, so auch die Coxa vara ein mehr akutes, ein „Schmerz"stadium besitzt. Untersuchen wir zu dieser Zeit, so werden wir leicht unzutreffende Schlüsse machen und, worauf zuerst Kraske[1]) nachdrücklich hinwies, erst durch die Narkose eines Besseren belehrt werden. Namentlich sind es Flexionshemmungen, welche in ihr mehr weniger zu verschwinden pflegen. Allein auch die übrigen erscheinen beim Chloroformierten oft vermindert, und es ist deshalb ein endgültiges Urteil über einen solchen Zustand nicht möglich, ohne dass wir durch jenes Mittel die „scheinbare" Hemmung von der „reellen", anatomisch begründeten trennen.

Dass indessen auch für die letztere Weichteile als hemmendes Moment in Betracht kommen müssen, hat bereits Hofmeister erkannt; es darf, erklärt er in seiner letzten Arbeit[2]), „auch die in Narkose persistierende Beschränkung der Beweglichkeit nicht ohne weiteres allein auf Rechnung der abnormen Knochenform gesetzt werden". Er wurde mit einer gewissen Notwendigkeit zu dieser Annahme gedrängt, wenn er bei der Nachuntersuchung seines reichen Materials auf zahlreiche, z. T. verblüffende Beispiele von „Spontanheilung", von Rückgang auch hochgradigster Bewegungsstörungen stiess und durch die Röntgenstrahlen bestätigt fand — was ja nicht Wunder nehmen konnte —, dass die Knochendeformität im wesentlichen die alte geblieben war. Hofmeister erblickt nun den nicht auf aktiver Muskelspannung beruhenden Weichteilswiderstand in einer nutritiven Verkürzung derselben, wie sie so häufig als Folge anhaltender abnormer Gelenkstellungen beobachtet wird, und stützt sich dabei auf Wahrnehmungen bei seinen Operationen, welche allerdings das Vorkommen derartiger nutritiven Verkürzungen ausser Zweifel stellen. Ob wir aber solche sekundären Vorgänge für alle Fälle voraussetzen und damit der citierten, in Hofmeister's erster Publikation vertretenen Annahme völlig ent-

1) Centralblatt für Chirurgie. 1896. S. 123 f. — S. auch schon Müller l. c. S. 138.

2) Diese Beiträge. Bd. 21. S. 337 f.

sagen sollen, dass schon die Deformität als solche, die abnorme Hals- und Kopfstellung an sich jene Bewegungsstörungen bedingen? Ich glaube nicht. Die vorstehenden Ausführungen haben meiner Meinung nach eine solche Möglichkeit erwiesen, haben im einzelnen physikalisch begründet, was Hofmeister damals mehr summarisch, mehr als logisches Postulat ausgesprochen hat, und leisten gleichzeitig seinen neueren Erfahrungen Genüge: sie schreiben dem Kapselbandapparat, also Weichteilen, einen massgebenden Einfluss für die typische Bewegungsstörung zu und machen dadurch den beobachteten Rückgang schwerer Erscheinungen verständlich [1]). Denn mögen diese Ligamente anfänglich noch so hartnäckig widerstreben, allmählich geben sie den dauernd andrängenden Kräften doch nach, dehnen sich schliesslich doch.

Ganz beiläufig möchte ich noch eines Passus bei Alsberg [2]) gedenken, der uns an der Hand einiger Schemata daran erinnert, dass bei ausgebildeter Coxa vara die abducierten Muskeln durch gegenseitige Annäherung ihrer Insertionen teilweise lahm gelegt werden, dass demnach zur Behinderung des Abduciertwerdens noch ein Unvermögen des Abducierens tritt. Grosse Bedeutung hat dieser Umstand namentlich in diagnostischer Hinsicht kaum. Betrifft er doch auschliesslich die aktive Beweglichkeit des kranken Beines. Für die passive, auf deren Prüfung wir unser Urteil in erster Linie stützen müssen, kommt er natürlich nicht in Frage. —

Wie wir sahen, stösst das mechanische Verständnis der Coxa vara, soweit sie eine einfache Abwärtsbiegung des Schenkelhalses darstellt, auf keine besonderen Hindernisse. Allein wir wissen ja, dass diese Form nicht als ihr „Typus" gelten darf, dass letzterer eine gleichzeitige Rückwärtsbiegung erfordert, die zuweilen derart in den Vordergrund treten kann, dass hinter ihren Symptomen diejenigen der Abwärtskrümmung fast verschwinden. Dieser Rückwärtsbiegung hat sich unter den Autoren mit besonderer Wärme Kocher angenommen. Zeigten doch auch seine Resektionspräparate neben der Konvexität nach oben eine besonders handgreifliche nach

1) Vielleicht darf ich daran erinnern, dass das Eintreten nutritiver Verkürzung eine bereits bestehende Bewegungsbeschränkung voraussetzt, und dass hierbei der Gedanke an das „akute Stadium" uns nicht völlig befriedigen kann — namentlich wenn wir die spezielle Art der Bewegungsbeschränkung ins Auge fassen.

2) L. c. S. 117 ff.

vorn, und überdies jene Drehung um die Längsachse des Schenkelhalses, welche — von vorn gesehen — seine Peripherie von unten nach oben bewegt zu haben scheint. Kocher erklärt nun, wie folgt[1]): Bei den jungen Menschen, von welchen die Präparate stammten, pflegte durch Erschlaffung der übermüdeten Muskulatur eine rein passive Fixation des Beckens einzutreten, dergestalt, dass die Schwerlinie der Rumpflast hinter die Drehungsachse des letzteren, also hinter die Verbindungslinie der Zentren beider Schenkelköpfe verlegt und das hinten überfallende Becken durch das Bertin'sche Band festgehalten werden musste. Dieses starke Ligament nun, durch das Gewicht des zurücksinkenden Rumpfes mächtig gespannt und auf das coxale Ende des auswärts rotierten Femurs gepresst, zog dasselbe in die geschilderte Biegung und Drehung hinein. Zwei von Kocher's Patienten waren, wie schon erwähnt, Käser. Er hat nun in Erfahrung gebracht, dass dieses Gewerbe eigenartige Kraftanforderungen stellt, welchen er eine massgebende ätiologische Bedeutung zuschreibt. Diese Burschen müssen „sehr schwere, grosse und flache Milchbutten" oder auch schwere Käse umhertragen oder auch stundenlang in einem „gewaltigen Käsekessel" umrühren, vor welchem sie, um nahe genug heran zu dringen, mit stark auswärts gedrehten Füssen stehen. Ob die zuerst genannten Thätigkeiten sehr lebhaft zu Gunsten von Kocher's Theorie sprechen, möchten wir beinahe bezweifeln — wofern wir nämlich recht haben mit der Annahme, dass jene Käse- und flachen Milchbutten, deren Inhalt nicht verschüttet werden darf, nicht etwa auf Kopf und Schulter, sondern mit gesenkten Armen vor den Betreffenden hergetragen werden. Dass hierbei eine Muskelerschlaffung, die Voraussetzung der passiven Bänderfixation, statthaben kann, ohne dass der Träger zusammenklappt, dass nicht vielmehr in solchem Augenblick die gesammte Muskulatur „zusammengerissen" werden muss, lässt sich schwer denken. Auch unserer Meinung nach ist eine Anstrengung, wie die geschilderte, wohl darnach angethan, die Ausbildung einer Coxa vara zu fördern — aber, wie ich glaube, aus einer anderen mechanischen Ursache, als der von Kocher angenommenen — wovon wir bald zu sprechen haben werden. Viel plausibler erscheint Kocher's Hypothese, wenn er an das lange Stehen mit auswärts rotierten Beinen denkt. Da ist dies Hintenübersinken des Beckens nach Erschlaffung der Muskulatur sehr wohl vorstellbar, und ebenso vor-

1 Vgl. deutsche Zeitschrift für Chir. Bd. 38. S. 534 f. u. Bd. 40. S. 420.

stellbar, wie aus diesem Hintenübersinken eine Kocher'sche Coxa vara entsteht: eine „Drehung" des Kopfs nach ab- und rückwärts. Dürfen wir aber diese Erklärung auf alle, ja auch nur auf die Mehrzahl der Fälle ausdehnen? Nur ein Teil der bisher gewonnenen, fast durchgehends einer hochgradigen Deformität entsprechenden Präparate zeigt die von Kocher so sehr betonte Torsion. Müller, Lauenstein, Hofmeister sahen an den ihrigen nichts dergleichen, und auch Albert erwähnt in der Beschreibung seiner Fig. 7 — der einzigen, die eine einfache statische Coxa vara darstellt — eine solche nicht. Ziehen wir aber die klinische Beobachtung zu Rate und suchen nach dem Symptom der Hyperextension, der Flexionsstörung (auch in Narkose!), welche nach Kocher das klinische Korrelat der Torsion darstellt, so werden wir oft genug vergebens suchen[1]) und damit an der relativen Häufigkeit und an der principiellen Bedeutung der letzteren noch mehr irre werden. Mit der Torsion aber fällt eine wesentliche, wenn nicht die wesentlichste Stütze von Kocher's Hypothese. Auch müssen wir das excessive Mass der Verkrümmung, wie es in Kocher's Präparaten zu Tage tritt, wohl berücksichtigen. Wird der Schenkelhals durch Vermittelung des Bertin'schen Bandes vom Becken nach hinten und unten gebogen und verdreht, so muss doch das Becken selbst, muss der Rumpf diese Bewegung mitmachen, eigentlich ihr vorangehen, und wir müssten wohl annehmen, dass die Betroffenen sich auch mit der stärksten kompensatorischen Kyphose nicht mehr vor dem Falle retten könnten, wenn an einem so stark verbogenen Femurende, wie wir es z. B. auf Kocher's Fig. 5 erkennen, das Becken, immer noch hintenübersinkend, durch das Lig. Bertini weiter und weiter ziehen sollte. Und noch etwas giebt zu denken. Wenn wir Nicht-Schweizer, denen so leicht kein Käser begegnen wird, uns nach Berufen umsehen, bei denen analoge Stellungen, d. h. gespreizte Beine, hintenübersinkendes Becken, häufig und andauernd eingenommen werden, so kommen uns zuerst wohl die Kellner ins Gedächtnis. In einem solchen abgematteten Jungen, der, seit frühem Morgen auf den Beinen, zur späten Nachtzeit immer noch stehen und warten muss, finden wir das prägnanteste Beispiel jener passiven Fixation des Beckens. Folgerichtig dürften wir erwarten, dass gerade aus den Gasthäusern, in welchen uns die Plattfüsse und X-Beine auf Schritt und Tritt begegnen, auch das Gros der Coxa vara-Fälle stammen.

1) S. Hofmeister. Diese Beiträge. Bd. 21. S. 315 f.

würde. Wir erinnern uns aber, dass die Litteratur nur einen an Coxa vara leidenden Kellner kennt.

Wir sehen, so scharf gedacht auch Kocher's Hypothese erscheint, so sehr sie für einzelne, ausgewählte Fälle recht haben mag — ihrer Verallgemeinerung stehen doch Bedenken entgegen, die wir nicht ungehört lassen dürfen. Jedenfalls sind wir berechtigt, uns zu überlegen, ob die Charaktere der „typischen" Coxa vara nicht auch auf andere mechanische Momente zurückgeführt werden können, und wenn wir dabei theoretisch zu einem positiven Ergebnis gelangen, dieses mit unserem Beobachtungs- und litterarischen Material zu konfrontieren.

Hofmeister hat in seiner ersten Publikation[1]) die „vom Becken quer zum Trochanter hinübergespannte" Muskulatur für die Rückwärtsbiegung des Halses verantwortlich gemacht, und auch Kocher[2]) meinte ehedem: „Solange die Muskeln nicht ermüdet sind, trägt die forcierte Auswärtsrotation, welche das Individuum im Interesse einer breiteren Stütze für seinen Körper beim Tragen schwerer Lasten wählt, dazu bei, dass die hinteren Hüftgelenksmuskeln den Trochanter rückwärts ziehen und dem Schenkelhals eine rückwärts konkave Biegung mitteilen". Viele haben sich dieser Anschauung angeschlossen. Dagegen geht aus einer Bemerkung in Kocher's[1]) zweiter Arbeit hervor, dass er selbst bald aufgehört hat, einer derartigen Wirkung der Aussenrotatoren grösseres Gewicht beizulegen. Und in der That ist eine solche nicht leicht verständlich. Noch am ehesten, wenn wir des Käsers gedenken, der so nahe an den grossen Kessel herantreten muss, um darin rühren zu können. Ihm mag unter Umständen die normale Aussendrehung seines Gelenks nicht genügen; seine Rotatoren mögen weiter und weiter am Trochanter zerren, um höhere Grade derselben zu forcieren, und so mag es denn schliesslich zu jener Verbiegung des Halses kommen. Wie steht es aber mit den anderen Patienten, für welche so besondere Verhältnisse nicht vorliegen? — Um dem lastenden Körper eine breitere Stütze zu geben, sucht — nach Kocher's vorhin citierter Bemerkung — der Arbeiter seine Füsse möglichst weit auswärts zu drehen. Zweifellos erhält durch eine solche Bewegung die Standfläche zunächst einen gewissen Zuwachs, allein ein Blick auf das nebenstehende Schema belehrt uns, dass nicht etwa Proportionalität zwischen den beiden Grössen besteht. Im Ge-

1) Diese Beiträge. Bd. 12. S. 288.

2) Deutsche Zeitschrift für Chir. Bd. 40. S. 422 f.

genteil. Die Linien ad und bc sollen die Achsen der Füsse markieren, die wir uns zunächst parallel gestellt denken. abcd erscheint

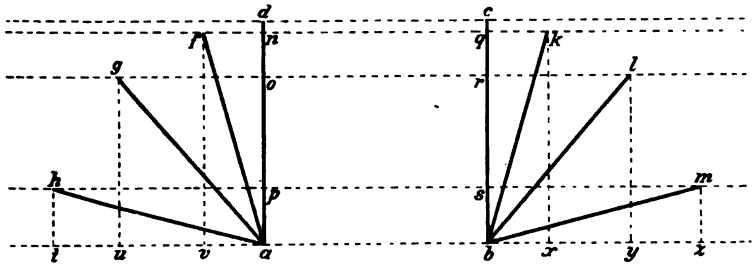

dann als die Unterstützungsfläche des Körpers, in welche das Lot seines Schwerpunktes fallen muss. Nun mögen die Füsse, d. h. die Linien ad und bc um die Punkte a und b nach aussen gedreht werden, und mögen wir sie an drei willkürlich gewählten Etappen aufhalten, also etwa in der Lage af, ag und ah links, in bk, bl, bm rechts, und uns fragen, wieviel die Stützfläche in jeder derselben gewonnen hat. In der ersten der bezeichneten Lagen natürlich die kongruenten Dreiecke anf und bqk oder, was dasselbe heisst, ihre Summe, das Rechteck anfr, in der zweiten das Rechteck avgn, in der dritten endlich apnt. Wir brauchen kaum einen Sinus oder Cosinus zur Hülfe zu rufen, um zu erkennen, dass der Flächenzuwachs mit zunehmendem Rotationswinkel anfänglich grösser und grösser, dann aber, nachdem er einen bestimmten Maximalwert überschritten hat, wieder kleiner und kleiner wird, um schliesslich, wenn der rechte Winkel erreicht ist, auf Null zusammenzusinken; und schon hieraus dürften wir die Lehre ziehen, dass, wer durch Auswärtsdrehung der Füsse die Sicherheit seines Standes zu erhöhen sucht, seiner Absicht wiederum entgegenwirkt, sobald er diese Drehung über ein gewisses Mass steigert. Dies um so mehr, als die Verminderung der Standfläche, welche die Aussenrotation ja ebenfalls mit sich führt — auf unserer Figur durch die Reihenfolge der Rechtecke nqcd, orcd und pscd ausgedrückt — fortgesetzt zunimmt. Während sie bei der ersten Stellung der Vergrösserung gegenüber kaum in Betracht kommt (vgl. die Rechtecke nqcd und anfo), ist sie in der zuletzt gewählten so viel grösser, als diese (vgl. pscd mit apht), dass die betreffende Person zweckmässiger ihre Füsse in paralleler Lage gelassen hätte, statt sie in diese Aussenrotation zu bringen. Und noch eines geht aus diesem Schema hervor, dass nämlich dieser reducierende Effekt der letztgenannten Stellung um so mehr in

den Vordergrund tritt, je weiter ad von bc entfernt angenommen wird, d. h. je weiter die Beine gespreizt werden. Die Rechtecke anfr, acgu u. s. f. bleiben immer gleich. Die Rechtecke nqcd, orcd dagegen wachsen proportional der wachsenden Entfernung. Der stehende und unter schwerer Last schwer einhergehende Arbeiter aber spreizt seine Beine thatsächlich — ebenfalls zur Verbreiterung der Standfläche — und hat natürlich keinen Anlass, diesen Vorteil durch allzu forcierte Auswärtsrotation wieder zu beeinträchtigen. Dasjenige Mass der letzteren, welches die Exkursion seines Hüftgelenks erlaubt, genügt ihm sicherlich.

Den Aussenrotatoren die Schuld an der Rückwärtsbiegung des Halses beizumessen, finden wir also kaum einen stichhaltigen Grund. Ueberhaupt sind wir meiner Meinung nach erst dann berechtigt, uns für dieselbe nach einem neuen, eigenen Erklärungsprinzip umzusehen, wenn wir vergebens eine Möglichkeit gesucht haben, es demjenigen unterzuordnen, welches uns die Abwärtsbiegung sowohl verständlich macht. Darin erscheint Kocher's Theorie vom Einfluss der passiven Fixation der Annahme Hofmeister's überlegen, dass sie nicht die einzelnen Komponenten der Deformität gesondert zu deuten strebt, sondern letztere als ein Ganzes, Einheitliches fasst und von einem Punkte aus beleuchtet. Allein da, wie wir sahen, diese Hypothese nur eine beschränkte Anwendbarkeit besitzen dürfte, fragen wir uns doch, ob wir nicht auf dem Wege, den nach Müller's Vorgang Hofmeister eingeschlagen, aber, wie ich glaube, nicht bis ans Ende verfolgt hat, zu Vorstellungen gelangen, welchen eine allgemeinere Geltung zuerkannt werden darf.

Von der inkonstanten Torsion wollen wir vorläufig absehen, um ihrer in anderem Zusammenhange wieder zu gedenken, und uns einstweilen nur mit den anatomischen Kardinalcharakteren beschäftigen, die nach Uebereinstimmung aller massgebenden Autoren zum Bilde der typischen Coxa vara gehören, der Abwärts- und Rückwärtsbiegung.

Unser Erstes sei hierbei, diese Unterscheidung fallen zu lassen. Wie kommen wir dazu, einen Bewegungsvorgang in Komponenten zu zerlegen, bevor wir ihn uns in toto angesehen und geprüft haben, ob eine solche Zerlegung zum Verständnis notwendig oder auch nur wünschenswert erscheint? Was zwingt uns, unter allen Umständen auf eine frontale und eine horizontale Fläche zu projicieren? oder, exakter ausgedrückt, auf eine durch Femurachse und Kniebasis gelegte Ebene (welche bei gestreckter Hüfte mit der frontalen zusammenfällt) und in eine zweite, zu dieser senkrechte, welche na-

türlich im Stehen horizontal verlaufen muss. Man kann antworten: die klinische Beobachtung. Wir haben einerseits Trochanterhochstand und Verkürzung, andererseits Auswärtsdrehung konstatiert; von zwei verschiedenen Ausgangspunkten sind wir zu unserem anatomischen Bilde der Coxa vara gelangt. Gut, nun aber haben wir dieses anatomische Bild; als etwas Einheitliches besteht es in unserer Vorstellung, liegt es vielleicht in unseren Händen, sofern wir uns etwa im Besitze eines der seltenen Präparate befinden und es fehlt — zunächst wenigstens — jede Veranlassung, das Gewonnene wieder aufzugeben, zum Zwecke des genetischen Verständnisses das Vereinigte wieder zu lösen. Der pathologisch-anatomische Vorgang, dessen Resultat uns vorliegt, hat sich weder in der frontalen noch in der horizontalen[1]) Ebene abgespielt, der Schenkelhals ist weder abwärts noch rückwärts gekrümmt worden. Vielmehr sehen wir einen Bogen, der, nach unten sich öffnend, in einer Fläche gelegen ist, welche, zwischen die horizontale und frontale eingeschaltet, mit beiden Winkel bildet. Diese Winkel können sehr verschieden sein, und darauf in erster Linie beruht die grosse Zahl von Unterschieden und Nuancen, welche das beobachtete Material aufweist.

Wäre es nun denkbar, dass diese Ebene, welcher der Bogen der ausgebildeten Coxa vara angehört, ehedem, als die Deformität sich entwickelte, vertikal, d. h. in die Richtung der Schwere gestellt zu werden pflegte, und zwar gerade bei den Gelegenheiten, bei welchen der Einfluss der Körperlast besonders wirksam wurde, bei angestrengter, ermattender Arbeit — dürften wir, sage ich, mit einer solchen Möglichkeit oder gar Wahrscheinlichkeit rechnen, dann wäre unsere Aufgabe erfüllt. Wir hätten nichts weiter nötig, als uns alles dessen noch einmal zu erinnern, was oben bei der Besprechung der einfachsten Form der Coxa vara, der reinen Abwärtsbiegung, vorgebracht worden ist: das Gewicht des Rumpfes, welches hier in der Frontalebene den Schenkelkopf herunterdrückte, den Hals verbog, es hätte nun in ganz derselben Art, mit ganz demselben Erfolg, nur in einer anderen Ebene gewirkt.

Experimentell können wir der genannten Voraussetzung ohne Weiteres genügen: bringen wir an einem Skelett das herunterhängende Femur in Flexionsstellung, so haben wir, was wir brauchen. Das Femur nimmt gewissermassen — sit venia verbo — seine Fron-

1) Die Bezeichnungen sind natürlich in dem oben erläuterten Sinne zu verstehen, also speziell auf das Femur bezogen.

talebene mit in die neue Lage und hier bildet diese einen Winkel mit einer senkrecht zum Horizont durch den Schenkelhals gelegten Ebene, mit welcher sie vordem, bei gestrecktem Hüftgelenk zusammengefallen war. In dieser letzteren aber wirkt die Schwere: will die Rumpflast den Schenkelhals verbiegen, und ist sie relativ gross genug, es zu können, so muss sie ihn in dieser Ebene verbiegen. Der Vorgang selbst vollzieht sich dann in der uns sattsam bekannten Weise. Der belastete Kopf wird in die Abduktion gedrängt, der Hals krümmt sich „kompensatorisch", erhält eine Konvexität nach oben. Auch hier wird dies um so leichter zu Stande kommen und um so stärkere Grade erreichen, je weiter das gebeugte Bein gleichzeitig abduciert wird. Bringen wir nun, nachdem der Process abgelaufen, die Verkrümmung ausgebildet ist, das Femur wieder in seine normale vertikale Lage zurück, so werden wir uns nicht wundern, nunmehr sowohl den Trochanter hoch und das Bein verkürzt, als auch das letztere auswärts gedreht zu sehen. Was in jener Beugestellung des Oberschenkels als einfache Abwärtsbiegung entstanden ist, imponiert nun als Biegung nach unten und hinten.

Was soll nun aber eine Deutung, die ein gebeugtes Femur voraussetzt? Dass ein Arbeiter einen Oberschenkel emporzieht und ihm gleichzeitig das Körpergewicht zu tragen giebt — das ist ein Fall, der relativ selten sich ereignen wird[1]). Wenn der Betreffende freilich ein ankylotisches Knie mit nach vorn gerichtetem Scheitel hat oder aber einen alten, schlecht geheilten Femurbruch — für einen solchen ist ja der nach vorn und aussen springende Winkel charakteristisch — derlei abnorme Zustände bringen es allerdings mit sich, dass bei aufrechter Haltung ein Oberschenkel flektiert und belastet wird. Unsere Klinik besitzt ein paar Präparate, die in diesem Zusammenhange nicht uninteressant erscheinen werden, drei Femora, etwa in der Mitte der Diaphyse gebrochen und in Winkelstellung solid verheilt, so dass die betreffenden Verletzten sicherlich die gebrochenen Beine — wohl mit einer hohen Sohle oder dgl. armiert — wieder ausgiebig zur Stütze verwenden konnten. Leider ist über ihre Herkunft nichts Näheres bekannt; vermutlich stammen sie von Leichen, welche im Operationskurse verarbeitet worden sind. Eines derselben nun erinnert lebhaft an dasjenige, welches neuerdings Joachimsthal[2]) beschrieben und abgebildet hat: Der Winkel der Bruchstelle wendet seinen

1) Vergl. das Arbeiten mit dem Spaten.

2) Volkmann's klin. Vorträge. Neue Folge. Nr. 215. S. 13 f.

Scheitel nach aussen, und der Neigungswinkel des Schenkelhalses ist kleiner als die Norm (ca. 110°). Wenn wir daran denken, dass wir in der häufigen Abduktionsstellung, wie sie ein Arbeiter einzunehmen pflegt, schon eine Disposition zur Abwärtsbiegung erkennen mussten, so wird es uns nicht überraschen, dass ein Oberschenkel, der ständig in beträchtlicher Abduktion gehalten werden musste, um eine Kreuzung der Beine zu verhüten, einen abwärts gebogenen Hals zeigt[1]). (Die Frage nach der histologischen Möglichkeit solcher sekundären Deformierungen werden wir später berühren.) Vielleicht noch bedeutungsvoller sind jedoch die beiden anderen Femora. Bei oberflächlicher Betrachtung wird man möglicherweise nichts Auffälliges an ihnen bemerken. Sehen wir sie uns jedoch aufmerksam von oben an, so wird uns eine leichte Rückwärtsverbiegung des Halses nicht entgehen — namentlich wenn wir einen normal gebauten oder den eben besprochenen, nur abwärts gebogenen Hals daneben halten. Bei diesen beiden Brüchen richtet sich die Spitze des Bruchwinkels nur wenig seitwärts, dagegen in sehr ausgesprochenem Masse nach vorn, so dass das obere Fragment nur leicht abduciert, dagegen stark flektiert gestanden haben muss. Ein Kommentar zu diesen Befunden ist nach dem eben Ausgeführten kaum notwendig.

Gleichviel, das sind seltene Fälle, Kuriositäten — beredt für unsere Anschauung sprechend, aber natürlich unzulänglich, sie wirklich zu rechtfertigen. Es giebt jedoch Gelegenheiten genug, bei welchen auch ein normales Femur gebeugt zu werden pflegt und gleichzeitig die Rumpflast tragen muss. Ein prägnantes Beispiel habe ich eben in dem Augenblicke, da ich dies niederschreibe, vor Augen. Unter meinem Fenster sind zwei junge Arbeiter damit beschäftigt, das Dach eines gegenüberliegenden Hauses zu reparieren — ihre Oberschenkel sehe ich ständig in der bezeichneten Lage. Warum? Weil sie zur Verrichtung ihrer Arbeit sich bücken oder knieen müssen.

Das Bücken und das Knieen, namentlich das erstere, das sind in der That keine konstruierten Specialfälle, das sind Stellungen, welche im Gebiete körperlicher Arbeit eine so bedeutende Rolle spielen, dass wir sie nicht ignorieren dürfen, wenn wir uns mit den statischen Verhältnissen eines solchen Körpers beschäftigen. Es ist

1) Das Röntgenbild lässt auch eine ganz geringe Verschiebung des zum oberen Kopfumfang emporsteigenden Knochenbälkchensystems nach aussen nicht verkennen.

einseitig, sich den Handwerker stets in aufrechter Haltung vorzustellen, diese zu einer — oft unausgesprochenen, aber selbstverständlichen — Prämisse aller unserer mechanischen Schlüsse zu machen. Wir haben diese Gewohnheit vom Genu valgum und Pes valgus mitgebracht und sie ohne Weiteres auf unsere neue „Belastungsdeformität" übertragen. Zweifellos bietet zur Ausbildung eines X-Beins, eines Plattfusses der aufrechte Stand dieselben, vielleicht sogar grössere Chancen — die typische Coxa vara entsteht, nach meiner Meinung wenigstens, beim Gebückten[1]), beim Knieenden. Auf die Haltung des Rumpfes bei diesen beiden Positionen kommt es natürlich nicht an. Die Last ist dieselbe, ob er, aufgerichtet, unmittelbar auf den Schenkelhälsen ruht, oder, vorwärts geneigt und von den gespannten Glutäen festgehalten, mit Hilfe der letzteren sein Gewicht auf jene wirken lässt. Die Stellung des Oberschenkels zum Horizont, zur Vertikalen — das ist das Massgebende. Dass diese beim Knieen eine wesentlich geänderte ist, bedarf keines Hinweises. Aber bei dem weitaus wichtigeren Bücken? Man kann doch wohl den Rumpf herabneigen, ohne die Kniee zu flektieren, also ohne den Oberschenkel in seiner Lage zum Horizonte erheblich zu verschieben[2]). Gewiss kann man das. Nur wird man nicht weit kommen und nur wird man's nicht lange aushalten. Versuchen wir's, ein Taschentuch bei gestreckten Knieen vom Boden aufzuheben: wer kein Akrobat ist und auf solche Dinge eingeübt, wird Mühe genug haben und nur durch eine forcierte, höchstens wenige Minuten zu ertragende Spreizung der Beine zum Ziele kommen. Versuchen wir's weiterhin, auch nur in mässig gebückter Stellung längere Zeit auszudauern, längere Zeit zu arbeiten:

1) Ein nicht uninteressanter Fingerzeig für die Wichtigkeit gebückter Arbeit fände sich auch — wenn es eines solchen überhaupt bedürfte — in einer Bemerkung Hofmeister's (Beitr. 12. S. 257 f): im Hinblick auf die grosse Schwierigkeit, mit der Hand den Boden zu erreichen, wenn man die Beine nicht spreizen kann, ist er erstaunt, dass einzelne seiner Patienten mit hochgradiger Coxa vara das überhaupt noch zu Stande bringen, und findet die Erklärung in einer besonderen Biegsamkeit der Lendenwirbelsäule, welche diese Leute kompensatorisch ausgebildet haben. Uebrigens bleibt ihnen, beiläufig bemerkt, wenn sie auch damit nicht mehr zum Ziele kommen, noch als ultimum refugium dasselbe Mittel, welches ihnen das Sitzen und Knien ermöglicht: Kreuzung der Beine.

2) Eine gewisse leichte Schrägstellung macht der beim Bücken vorwärts verlegte Schwerpunkt des Körpers übrigens auch für das gestreckte Bein notwendig.

bald werden unversehens unsere Kniee, wenn auch nur leicht, gebeugt, unsere Oberschenkel aus ihrer vertikalen in eine mehr schiefe Lage übergeführt sein. Die Erklärung liegt nahe genug. Im ersten Falle reicht die Beugungsmöglichkeit der Hüfte und Lendenwirbelsäule einfach nicht hin, um die Hand zum Boden gelangen zu lassen, und die Flexion im Knie dient zunächst zur Kürzung des Weges. Weiterhin kennt jeder, der Soldat gewesen ist, die Anstrengung, den Schmerz, welchen — bei lange dauerndem „Stillgestanden" z. B. — die Spannung des „durchgedrückten" Knies hervorruft. Ein durchgedrücktes Knie aber ist, wie man sich ohne Weiteres überzeugen kann, mit dem Versuche, längere Zeit gestreckten Beins gebückt zu stehen, immer verbunden und deshalb diese Stellung auf die Dauer kaum erträglich — was auch für unser zweites Beispiel gilt, sich schon beim mässigen Bücken geltend macht.

Der Arbeiter aber muss sich tief bücken und muss in gebückter Haltung verharren können. Deshalb ist er im ersteren Falle absolut, im zweiten wenigstens relativ gezwungen, ausser der Hüfte auch die Kniegelenke zu beugen. Wir brauchen nur eine Arbeitsstätte aufzusuchen, wo das Objekt der Thätigkeit tief unten, etwa auf der Erde liegt — durchweg können wir da die geschilderte Haltung sehen: gebeugte Hüften, gebeugte Kniee, schräge Oberschenkel.

Und die gebückte Arbeit ist eine schwere Arbeit. Wir haben kaum nötig zu fragen — aber wenn wir es thun, so werden wir hören, wie sauer dem Anfänger, dem 14- oder 15jährigen Bauernburschen, gerade sie fällt, wie rasch er ermüdet, wie er sich nur mit Mühe wieder aufrichtet und wie sehr ihn darnach die Glieder schmerzen. Muss ja doch, um das Vornüberfallen des Rumpfes zu verhindern, und namentlich um ihn aus der gebückten Haltung wieder zu erheben, die dazu berufene Muskulatur sich gewaltig anstrengen, sodass es nur zu plausibel erscheint, wenn sich ihrer schliesslich eine Art Krampfzustand bemächtigt, und dass man sich geradezu vorstellen kann, wie durch diese stark gespannten Muskeln das Becken samt dem Rumpfe förmlich auf die Schenkelköpfe gepresst und dadurch die Druckwirkung noch gesteigert wird.

Sollte übrigens jemand Bedenken tragen, die Entstehung einer Belastungsdeformität überhaupt einer ganz speziellen, nur temporär eingenommenen Körperhaltung zuzuschreiben, so möge er sich der neueren Skoliosetheorien erinnern, welche die triftigsten Gründe dafür beigebracht haben, dass dieses Leiden speziell auf den Schreibakt, auf das fehlerhafte Sitzen der Kinder beim Schreiben zurück-

zuführen ist, dass man von ihm geradezu als von einer „Schulkrankheit“ (Kocher) oder „Sitzkrankheit“ (Staffel) gesprochen hat. Was bei ihr anerkannt werden muss, warum sollte es für die Coxa vara von vornherein ausgeschlossen sein? — Wir unterschreiben es vielmehr unbedenklich, wenn Kocher den Einfluss einer bestimmten Beschäftigung, einer bestimmten Körperhaltung auch hier so stark betont [1]); nur meinen wir eine andere Haltung, als er.

Um eine etwas genauere Vorstellung zu gewinnen über die verschiedenen statischen Verhältnisse des Hüftgelenks, bezw. des coxalen Femurendes bei den in Frage kommenden Positionen, mass ich bei einer Anzahl junger Leute mit normalem Knochenbau die Winkel, welche die Stellung des Oberschenkels zum Becken und vor allem zur Richtung der Schwere, d. h. zur vertikalen präzisieren; und zwar geschah dies zunächst für die aufrechte, dann für eine leicht gebückte, weiterhin für die uns am meisten interessierende, die tiefgebückte Körperhaltung. Zum Zweck der beiden letztgenannten Messungen liess ich die Versuchspersonen zunächst auf einem etwa in Kniehöhe befindlichen Schemel, darnach auf dem Boden Hantierungen vornehmen, forderte sie auf, es sich hierbei möglichst bequem zu machen und stellte mittelst eines einfachen Winkelmasses die betreffenden Werte fest. Auf absolute Genauigkeit dürfen sie natürlich keinen Anspruch machen. Eine solche ist aber für unseren Zweck auch überflüssig; auf ein paar Grade hin oder her kann es dabei nicht ankommen. Uebrigens war ich, beiläufig bemerkt, oft erstaunt, wie sehr bei ganz verschieden grossen und verschieden gebauten Menschen erhobene Befunde übereinstimmten. Aus der Summe der Einzelbeobachtungen zog ich das Mittel, trat mit diesen Durchschnittszahlen an das Skelett des Hüftgelenks heran und konnte ihm auf Grund derselben leicht die Stellungen geben, welche denjenigen des Lebenden korrespondierten.

Bestimmt wurden für jede der genannten Haltungen zunächst die von der Femurachse mit der Roser-Nélaton'schen Linie einerseits, mit der vertikalen andererseits gebildeten Winkel; weiterhin diejenigen der Kniebeugung, der Abduktion und Aussenrotation. Die Bestimmung des Kniebeugungswinkels wäre für unseren nächsten Zweck eigentlich überflüssig; im Interesse anschaulicherer Vorstellung jedoch habe ich auch ihn beigefügt.

Der Winkel nun zwischen der Roser'schen Linie und dem

1) Vgl. Deutsche Zeitschrift für Chir. Bd. 38, S. 544 f.

Femur — da er genauen Aufschluss über die wichtigste Komponente der Gelenkstellung giebt, über die Flexion, wird man kaum etwas dagegen haben, ihn zu bequemerer Handhabung einfach als den „Hauptwinkel des Gelenkes“ [1]) zu bezeichnen — dieser Hauptwinkel betrug für die aufrechte Haltung im Durchschnitt 133°, für die leicht gebückte 108°, für die stark gebückte 63°, zeigt also, wie sich von selbst versteht, eine ständige Abnahme; auffallend ist der grosse Sprung vom vorletzten zum letzten Werte; er scheint darzuthun, dass beim Bücken zunächst mehr die Lendenwirbelsäule, bei höheren Graden mehr das Hüftgelenk in Aktion tritt. Der „Femurneigungswinkel“ — auch dieser Ausdruck möge uns im Interesse der Kürze gestattet sein, um das Verhältnis der Femurachse zur Vertikalen zu bezeichnen — der Femurneigungswinkel stieg bei den drei Etappen von 4° auf 17° auf 42° — die umgekehrte Stufenfolge, wie vorhin, aber auch hier die grosse Differenz zwischen den beiden letzten Zahlen. Dass der Abduktionswinkel für die tiefgebückte Haltung der leicht gebückten gegenüber etwas grösser ausfallen wird, vermuten wir; wir würden sogar noch einen erheblicheren Unterschied erwarten, als denjenigen der gefundenen Werte 14° und 22°. Die Aussenrotation zeigt als Mittelwerte 27°, 30° und 30° [2]). Der Knie-

1) Vielleicht darf ich diesen Winkel auch für die Messung von Kontrakturen u. dgl. empfehlen. Indem man den Drehpunkt des Winkelmasses auf die Trochanterspitze, den einen Schenkel desselben auf das Femur anlegt und den anderen nach der Spina anterior superior dirigiert, ist er sehr bequem bestimmbar — wohl bequemer bestimmbar und sicherer einen Irrtum ausschliessend, als derjenige der gewöhnlichen Methode, welche das Verhältnis der Femurachse zur horizontalen Unterlage misst und dazu eine sorgfältige, vorschriftsmässige Lagerung des Kranken erfordert. Natürlich kann man nur dann vom Trochanter selbst ausgehen, wenn er an normaler Stelle steht; sonst muss man sich die Roser'sche Linie erst markieren — was ja ebenfalls kaum als Komplikation empfunden werden wird.

2) Die Masse für die Abduktion und Aussenrotation sind begreiflicherweise die am wenigsten exakten, namentlich das letztere. Die Auswärtsdrehung wird ja durch den Winkel bestimmt, welchen der Fuss mit der Sagittalebene bildet: schon das ergibt Fehler für unsere Fälle, da bekanntlich ein gebeugtes Bein auch im Kniegelenk Drehbewegungen ausführen kann. Ueberdies sind gerade hier die individuellen Unterschiede recht gross: ein Teil der Versuchspersonen drehte den Fuss so gut wie gar nicht, ein anderer drehte ihn sehr stark auswärts. Nun, für unseren Zweck, der ja nur allgemein theoretischer Natur ist, bleiben die obigen Zahlen immerhin verwendbar. Denn so gross oder so klein kann die Aussenrotation niemals werden, um die durch den Femurneigungswinkel bestimmte Situation grundsätzlich zu ändern; sie wirkt nur modificierend.

winkel endlich beträgt 180°, bezw. 162°, bezw. 118°; das geringe Mass für das tiefe Bücken springt in die Augen und korrespondiert gut mit dem für diese Stellung ermittelten grossen Femurneigungswinkel.

Haben wir die genannten Winkel bestimmt, so ist, wie gesagt, nichts weiter von nöten, als sie aufs Skelett zu übertragen: die Vertikalebene, die bei dieser Gelenkstellung durch die Achse des Halses gelegt wird, ist diejenige, in welcher die Körperlast ihn zu verbiegen sucht. Beiläufig bemerkt, erscheint der Abduktionswinkel, so hoch sein Einfluss auf den Grad der Verbiegung auch angeschlagen werden muss, hier, wo es sich nur um deren Richtung handelt, sehr nebensächlich, sodass er wohl vernachlässigt werden dürfte. Denn eine einfache Ueberlegung würde uns klar machen, dass durch Abduktion an dem Verhältnis des Schenkelhalses zur Vertikalen nichts geändert wird; wohl aber durch die Aussenrotation[1]). Hier beschreibt er einen Kegelmantel, sodass seine Vertikalebene ihn in jedem Stadium der Drehung etwas anders schneidet, und ist deshalb dieser Winkel, mag er auch gegenüber dem Femurneigungswinkel sehr zurücktreten, nicht ausser Acht zu lassen.

Dass diese ganze vorstehende Darlegung schematisiert, die einfachsten Verhältnisse aus der Komplikation der realen Fälle herausschält, um eine theoretische Einsicht zu gewinnen, brauche ich kaum besonders hervorzuheben. Derselbe Arbeiter wird ja auch bei derselben Arbeit nicht immer genau dieselbe Haltung einnehmen, nicht immer genau im selben Masse sich bücken, und wenn ich auch glaube, dass diese Unterschiede bei weitem nicht so gross sind, als man zunächst wohl denkt — wissen wir doch von uns selber, dass wir bei typischen Handlungen, wie beim Schreiben, unserem

1) Sehr bequem kann man sich diesen Gegensatz versinnlichen, indem man sich aus einer Visitenkarte ein schematisches Femur, d. h. ein Kartonstückchen von dieser Form:



ausschneidet, dessen längerer Schenkel natürlich dem Schafte, dessen kürzerer dem Halse samt Kopf entsprechen soll. Steckt man nun den „Hals" in einen Schlitz einer anderen Karte — und zwar in seiner Längsrichtung, aber unter beliebigem Winkel — und stellt letztere Karte senkrecht zum Horizonte, so erkennt man sofort, dass Bewegungen, welche der Abduktion entsprechen, ausführbar sind, ohne die Karte aus der Vertikalstellung zu rücken, dass aber bei einer Drehung des „Schaftes" dies in der That geschieht. Genau ebenso ergeht es der „Verbiegungsebene".

Körper eine ziemlich konstante Stellung geben — trotzdem stört jenes Moment natürlich eine exakte Rechnung. Dazu kommt die innere Struktur des Knochens, die gewiss nicht ohne erheblichen, modifizierenden Einfluss ist (wir werden von ihr später noch zu sprechen haben), insofern ihre Verschiedenheit eine verschiedene Widerstandskraft verschiedener Bezirke bedingt, u. a. m. — kurz, selbst wenn wir einen zur typischen Coxa vara prädestinierten Knaben bei seiner schweren, gebückten Arbeit beobachten könnten, wir vermöchten ihm die Art der zu erwartenden Krümmung nicht zu prophezeien. Den Grad natürlich erst recht nicht. —

Sollte es dagegen, wie ich hoffe, gelungen sein, auf dem angegebenen Wege zu einem befriedigenden theoretischen Verständnisse der „typischen" Schenkelhalsverbiegung zu gelangen — einer wichtigen Frage sind wir doch noch die Antwort schuldig: warum ist gerade diese Form die typische? Wie kommt es, dass sie der einfachen Abwärtsbiegung gegenüber an Häufigkeit so ausserordentlich überwiegt? Erinnern wir uns doch, dass schon Hofmeister's Zusammenstellung ein Verhältnis von 44 : 8 ergab, und dass auch die spätere Litteratur im selben Sinne spricht. Wenn wir nun auch glaubten, der gebückten Arbeitshaltung zu ihrem Rechte verhelfen, ihre bisher zu wenig gewürdigte Bedeutung hervorheben zu müssen, so sind wir auf der anderen Seite weit entfernt, diese Bedeutung zu übertreiben, eine Proportion zwischen ihr und dem genannten statistischen Verhältnisse aufstellen zu wollen. Anzunehmen, es werde 5—6mal soviel gebückt, als aufrecht gearbeitet, wäre absurd.

Liesse sich aber erweisen, dass jene erstere Stellung für die Halsverbiegung überhaupt, für die Halsverbiegung als solche besonders günstige Bedingungen setze, günstigere, als jede andere — dann wäre das Rätsel gelöst. Zwei Momente sind es in erster Linie, welche die gebückte Haltung charakterisieren: die Beugung des Hüftgelenks und der schräg liegende Oberschenkel. Dass jedes dieser beiden Momente eine Sache für sich ist, keines das andere a priori bedingt, brauche ich kaum zu betonen. Zunächst, da es sich nur darum handelte, die Richtung der typischen Verbiegung zu erklären, hatten wir es nur mit dem zweiten, mit der Lage des Oberschenkels zum Horizonte, zu thun. Nun aber, wo wir der soeben aufgeworfenen Frage näher treten wollen, werden wir vielleicht gut daran thun, auch das erste, den allgemeinen Zustand des flektierten Hüftgelenks, etwas näher ins Auge zu fassen.

Schon einmal hatten wir Anlass, von seinem Kapselbandapparat zu sprechen; ich brauche deshalb auf dessen Anordnung nicht mehr zurückzukommen. Suchen wir nun am anatomischen Präparate, das wir zunächst in Streckstellung gebracht haben, die uns bekannten starken Bänder auf, so finden wir sie alle drei in beträchtlicher Spannung. Spiralig den Schenkelhals umschlingend, legen sie sich ihm eng an, drücken sie gleichzeitig die Gelenkflächen fest aufeinander. Nun bringen wir das Gelenk in steigende Grade von Beugung: mehr und mehr löst sich die Windung, löst sich die Spannung der Ligamente — dergestalt, dass wir die vordem zusammengepressten Gelenkflächen schliesslich bis 2 cm von einander entfernen können, vorausgesetzt dass wir, eingedenk des Weber'schen Versuches, den Gelenkraum an einer kleinen Stelle eröffnet und der Luft Eintritt verschafft haben. Poirier reproduciert [1]) zwei instruktive Schemata Welcker's, welche die Aufdrehung der Bänder, sowie die hiedurch ermöglichte Auslösung des Kopfes darstellen und das eben Mitgeteilte in eindringlicher Weise erläutern. Das Maximum der Lockerung ist erreicht, wenn Femur und Becken etwa im rechten Winkel zu einander stehen. Blickt man bei dieser Stellung von unten auf das Hüftgelenk (vergl. Poirier I, Fig. 545), so sieht man die vom Sitzbein und Schambein zum Femur verlaufenden Ligamente parallel gestellt und zwischen ihnen eine breite Fläche „dünnerer Kapsel", welcher der Schenkelkopf aufliegt.

Wir dürfen nun billigerweise fragen, ob die Konfiguration der Kapsel bei extendiertem Gelenk, diese Hals und Kopf umspannenden starken Bänder — ob diese nicht ausser ihrer eigentlichen Funktion für die Gelenkmechanik vielleicht noch eine für unsere Frage bedeutungsvolle Nebenarbeit leisten; ob sie nicht für den Schenkelhals einen besonderen Halt, eine besondere Stütze darstellen, eine Art Schienenapparat, von weitem an das Blumentopfgitter erinnernd, mit welchem Esmarch seine resecierten Kniegelenke fixiert. Ein kräftiger Knochen, normal belastet, bedarf natürlich einer solchen Stütze nicht. Aber ein schwacher, dem man mehr zumutet, als er leisten kann, wird es vielleicht gerne annehmen, wenn ihm seine Nachbarn, die Ligamente, zur Erfüllung dieser Aufgabe behilflich sind.

So stark und straff nun aber diese Bänder auch sein mögen, trotzdem dürfen wir nicht vergessen, dass sie eben doch aus weichem, flexiblem Material bestehen und daher nicht ohne weiteres mit Schie-

1) L. c. I. S. 661.

nen verglichen werden dürfen — sollen sie deren Funktion übernehmen, so muss das auf eine besondere Art geschehen. Eine gewisse Opposition der gespannten Kapsel gegen eine Halsverbiegung nahmen wir schon früher wahr, als wir sie in erster Linie für die Bewegungshemmung des bereits deformierten oberen Femurendes verantwortlich machten. Ist dies nun das Maximum des ihr Erreichbaren? Ein naheliegender Vergleich hat uns damals erläutert, wie ein verbogener Hals notwendig die Kapsel ausdehnen und ihre Spannung steigern muss, sintemal er mehr Raum beansprucht, als ein normaler. Könnte nun die Sache nicht etwa so liegen, dass in der Regel die extendierte Kapsel eine nennenswerte Dehnung überhaupt nicht gestattet, dass sie dem Knochen das Plus an Raum, welches er haben muss, um sich krümmen zu können, einfach nicht gönnt und damit eine merkbare Formänderung unmöglich macht? Wenn wir der häufigen „Rissfrakturen" gedenken; wenn wir uns erinnern, dass — nach v. Meyer's massgebender Anschauung wenigstens — nicht einmal beim statischen Plattfuss eine Dehnung der plantaren Bänder nachzuweisen ist, dass das Fussgewölbe nicht einsinkt, sondern umfällt, seitlich über die gespannten Ligamente herabrutscht; wenn wir weiterhin bedenken, dass auch am Knie die abnorme Belastung nicht etwa, wie man ehedem irrtümlich angenommen, die inneren Bänder streckt, sondern den Knochen biegt — alle diese Reminiscenzen, meine ich, werden uns einen solchen hartnäckigen und erfolgreichen Widerstand auch bei unseren Hüftbändern nicht allzu wunderbar erscheinen lassen. Natürlich wird letzterer um so kräftiger, je stärker das Gelenk extendiert, je stärker die Kapsel torquiert und gespannt wird, und, wofern wir mit dieser Anschauung recht hätten, erstünde daraus ein weiteres Bedenken, dem Einflusse der „passiven Fixation des Beckens" allgemeine Bedeutung zuzugestehen; sie setzt ja eine extreme Streckung des Gelenkes voraus.

Wie anders jedoch, wenn wir die Hüfte beugen! Nun ist die Kapsel schlaff und weit, nun kann der Schenkelhals sich verbiegen und krümmen, wie er will: er wird immer noch genügenden Raum finden. Giebt ihm also die Lage des Femurs beim Bücken die Tendenz, in bestimmtem Sinne sich zu deformieren, so giebt ihm die Flexionsstellung des Gelenks die Möglichkeit, dieser Tendenz zu folgen.

Noch aber muss ich einem Einwand begegnen, den allerdings nur erheben wird, wer sich keine exakte Vorstellung von der ver-

änderten Situation des gebeugten Gelenkes macht. Die Regel ist, dass, wer in gebückter, namentlich in tief gebückter Haltung auf dem Boden arbeitet, seine Oberschenkel abduciert. Denn es fiele natürlich viel schwerer, über die geschlossenen und gebeugten Kniee hinweg, als zwischen den gespreizten Beinen hindurch zu hantieren. Nachdem wir nun aber wissen, dass die Abduktion den unteren Kapselteil, speciell das pubo-femorale Band mehr weniger anspannt, nachdem wir gesehen haben, dass hierdurch wohl in erster Linie die Spreizung bei bereits ausgebildeter Coxa vara gehemmt wird, so könnte man sich vielleicht zu dem Zweifel verleiten lassen, ob eine Körperhaltung, welche sich mit Abduktion der Beine verknüpft, denn wirklich zur Abwärtsbiegung des Halses disponieren kann. Allerdings vermag die Spannung jenes Bandes und seiner Nachbarschaft sehr wohl ein solches Hindernis für das Herabtreten des Kopfes abzugeben, aber nur so lange, als es noch unter Hals und Kopf verläuft. Thut es das, wenn wir uns bücken? Nun, wir haben ja Durchschnittsmasse ermittelt, welche uns die Winkelstellung des Hüftgelenks für diesen Fall bestimmen. Uebertragen wir sie noch einmal auf unser Bänderpräparat, bringen wir es zunächst in eine dem leichten Bücken entsprechende Flexion von etwa 108° bei 17° Femurneigungswinkel, dann in die für uns viel wichtigere Stellung: Hauptwinkel 63°, Femurneigungswinkel 42° — so finden wir beidemale, am deutlichsten im letzteren Falle, annähernd die Verhältnisse wieder, welche uns das citierte Bild Poirier's (l. Fig. 545) gezeigt hat: das Ligamentum pubo-femorale liegt nach vorne, ist, wenn ich so sagen darf, dem sinkenden Schenkelkopf aus dem Weg gegangen und mag nun immerhin sich anspannen, es wird dessen Tiefertreten nicht stören. Sein Gegenüber ist nun die zwischen Ligamentum pubo- und ischio-femorale gelegene „schwache Kapselpartie", und diese obendrein entspannt: freier kann ihm die Bahn kaum gemacht werden[1]). —

Indessen sind doch Umstände denkbar, unter welchen — ausnahmsweise — dem gespannten pubo-femoralen Bande für die Entwickelung unserer Deformität eine nicht unwichtige Rolle zufallen mag.

Der schon einmal erwähnte Kranke, bei welchem zum ersten

1) Besteht gleichzeitig Aussenrotation, so trägt — wovon man sich am Bänderpräparate leicht überzeugen kann — sie noch weiter zur Erschlaffung gerade der unteren Kapselteile bei und begünstigt deshalb auch ihrerseits die Verbiegung.

Male Krske's[1]) Operation ausgeführt worden ist, macht über die Vorgeschichte seines Leidens Angaben, die uns in diesem Zusammenhange vielleicht interessieren. Nachdem er während seiner Schulzeit häufig auf dem Felde gearbeitet hatte, kam er zu einem Küfer in die Lehre. Seine Beschäftigung war hier im wesentlichen von dreierlei Art: Fässer schleppen und auf den Wagen heben, den Wagen ziehen und stossen, gefüllte Bütten auf dem Rücken tragen. Stellen wir uns nun einen Menschen vor, der z. B. ein schweres Fass vor sich her zu tragen hat — welche Haltung nimmt er ein? Nach der Seite, nach abwärts und nach vorn gestreckt, fassen die Arme ihre Bürde und lehnen sie, um nicht das ganze Gewicht allein aushalten zu müssen, an den Körper, etwa in die Leistengegend. Dabei ist der Rumpf — je nach der Breitenausdehnung des Fasses einer-, dem Gewichte andererseits — leicht vorgeneigt, aufrecht oder sogar etwas nach rückwärts gelehnt — letzteres trotz einer gewissen Flexion des Hüftgelenks, die niemals fehlt. Die Oberschenkel nämlich, welche sich schwerfällig vorwärts schieben, werden nicht nur zur Verbreiterung der Standfläche gespreizt, sondern auch permanent gebeugt: während beim gewöhnlichen Gange ein Bein jeweils erst dann die Körperlast übernimmt, wenn es nach der leichten, zum Schritte nötigen Flexion wieder in die Strecklage zurückgekehrt ist, bleibt hier ein gewisses Mass von Beugung dauernd bestehen. Und wie sich der junge Küfer beim Fässerschleppen und -heben hält, ganz ähnlich — ich brauche das kaum im einzelnen auszuführen — hält er sich, wenn er an der Deichsel seines Wagens zieht oder seine Bütte auf den Rücken gebunden hat — und ganz ähnlich hält sich vielleicht auch — wofern ich Kocher's Andeutungen richtig verstehe — der Käser, welcher die schweren, breiten Milchgefässe vor sich hertragen muss. Bei all diesen Arbeiten befindet sich also der Schenkelhals der Schwere gegenüber dauernd in jener Situation, die wir als Grundlage der „typischen" Coxa vara ansehen zu dürfen glauben. Auf der andern Seite aber reicht, da bei den geschilderten Rumpfhaltungen der Hauptwinkel des Gelenks ein relativ grosser ist, jene Beugung nicht hin, um das durch Abduktion straffe pubo-femorale Band vollkommen unter dem Halse hervorzuziehen. Was hat das für Konsequenzen?

Suchen wir einen biegsamen Stab um einen starren herumzubiegen, so wird der erstere dann eine einfache, bogenförmige Krüm-

1) Vergl. S. 35.

mung erfahren, wenn seine Achse senkrecht zu der des letzteren verläuft. Ist dies nicht der Fall, bilden beide einen mehr weniger spitzen Winkel, nähern sich etwa gar der parallelen Lage, dann wird natürlich kein einfacher Bogen, es wird eine Spirale resultieren: keine „Fascia circularis", wenn wir uns an Bezeichnungen unserer Verbandlehre erinnern dürfen, sondern, eine „Dolabra repens". Nehmen wir nun eine Stellung des Hüftgelenks an, etwa wie sie Toldt auf Figur 461 (Bd. I) abbildet, bei welcher die Aufdrehung der Kapsel keine vollständige ist, das Ligamentum pubo-femorale noch schräg unter Kopf und Hals durchzieht, doch so, dass der grösste Teil des Kopfs bereits auf den „dünnen Kapselteil" zu liegen kommt, und nehmen ferner an, dass das betreffende Individuum seine Schenkel stark abduciere und damit jenes Band spanne, kurz, bringen wir das Hüftgelenk in eine Lage, wie wir sie soeben aus einer bestimmten Körperhaltung abgeleitet — so können wir uns wohl vorstellen, wie das Ligament den herabtretenden Kopf eben noch an der Seite aufhält und zwingt, seinen Weg zu modificieren: da Band und Hals unter spitzem Winkel gegeneinander verlaufen, so wird dieser sich um jenes herumschlagen, wie die Rebe um ihren Stock. Eine spiralige Verbiegung, eine „Torsion" wird das Ergebnis sein. Nun, wir kennen diese Torsion. Kocher, wie wir wissen, hat sie uns zuerst gezeigt, und auch an später untersuchten Präparaten ist sie wiederholt konstatiert worden. Unter letzteren erscheint mit Rücksicht auf das eben Gesagte eines besonders bemerkenswert, welches von Nasse[1]) dem Chirurgen-Kongress 1897 demonstriert worden ist. Es stammte von einem Kranken, welcher, an doppelseitiger hochgradiger Coxa vara leidend, auf der einen Seite operiert und infolge einer Wundinfektion gestorben war. Hier wurde das andere, nicht operierte Hüftgelenk vollständig, samt Kapsel und Bändern herausgenommen, und man erkannte eine ganz exorbitante Verbiegung und Verdrehung dergestalt, dass der Kopf den Trochanter minor berührte: zwischen beiden zeigte sich nun — dies ist der Punkt, den ich hervorheben möchte — die Kapsel geradezu eingeklemmt. Ob wir uns wohl täuschen, wenn wir in diesem eingeklemmten Kapselstück gerade das pubo-femorale Band zu finden vermuten? Wäre dem so, so hätten wir in diesem Präparat eine hübsche Illustration zu dem eben Ausgeführten. Der Stab, der „Kern", um welchen der Hals herumgebogen worden, und der den anderen Präparaten ohne

1) Verh. der deutschen Gesellschaft für Chir. 1897. I. S. 61.

Kapsel fehlt, hier wäre er am Orte seiner Wirkung erhalten.

Etwas könnte nun der vorstehenden Erklärung wohl entgegen gehalten werden: mag die Torsion uns immerhin nur in einem Teil, vielleicht im kleineren Teil der Fälle begegnen — ihre relative Häufigkeit erscheint doch gross genug, um uns bedenklich zu machen, ob wir sie stets auf so specielle Körperhaltungen, auf so specielle Arbeiten zurückführen dürfen. Mögen die geschilderten Thätigkeiten immerhin von besonders anstrengender Art sein und ein schwaches Skelett besonders gefährden, es lässt sich doch nicht läugnen, dass sie in quantitativer Hinsicht nicht gerade viel bedeuten: wir hätten deshalb nichts dagegen, wenn wir zum Verständnis der Torsion nicht allein, nicht ausschliesslich auf sie angewiesen wären. Das ist auch in der That nicht der Fall.

Auch die Statik der einfachen, gebückten Haltung giebt Anhaltspunkte, welche eine Torsion recht wohl begreiflich machen können. In seiner letzten Arbeit gebraucht Hofmeister[1]) für gewisse hochgradige Formen der Coxa vara den sehr bezeichnenden Ausdruck der „Einrollung": Der Kopf hat scheinbar die Tendenz, sich in den Hals „einzurollen". Wie geht das zu? Zunächst, müssen wir uns vorstellen, drückt die Rumpflast, von der oberen Pfannenpartie aus angreifend, den Kopf selbst abwärts, folgt ihm aber nicht, sondern rückt — während das Längenwachstum in der Knorpelfuge weiter läuft, ja vielleicht in gesteigertem Masse weiterläuft — rückt, sage ich, dem Zug des Bandapparates gehorchend, ihre Angriffsstelle weiter auf den sich verlängernden oberen Halsumfang hinaus; nachdem sie dann den nunmehr betroffenen Teil herabgedrückt, schiebt sie jene Stelle wiederum ein Stück lateralwärts u. s. f. — dass dieser Vorgang de facto ein kontinuierlicher ist, den ich nur hier des bequemeren Verständnisses wegen als einen diskontinuierlichen schematisiert habe, bedarf kaum einer besonderen Betonung. Das Resultat desselben, die „Einrollung", ist natürlich ein einfacher, nach oben, bezw. nach oben und vorn konvexer Bogen nur dann, wenn die Stellung des Halses zur Vertikalen während der ganzen Entwicklung im wesentlichen ungeändert bleibt. Dies dürfen wir freilich keineswegs für alle Fälle voraussetzen, müssen es im Gegenteil erklärlich finden, wenn der betreffende Arbeiter, nachdem der Beginn der Verbiegung bereits eine etwas veränderte Gelenkkonfiguration geschaffen, beim Bücken seine Oberschenkel etwas anders stellt, als er bis dahin

1) Diese Beiträge. Bd. 21. S. 305.

gethan, und wieder und wieder anders, entsprechend dem Fortgang der anatomischen Wandlung. Vergegenwärtigen wir uns nun den eben analysierten Vorgang der „Einrollung" noch einmal, nun aber unter der Annahme, dass während desselben die relative Richtung der verbiegenden Kraft zum Halse stets, und zwar — aus naheliegendem Grunde — stets im selben Sinne geändert wird, so ergiebt sich die Spirale, die Torsion von selbst. Somit erkennen wir, dass nicht nur die „typischen" Formveränderungen der „typischen" Coxa vara, die Ab- und Rückwärtsbiegung, sondern auch die inkonstante Torsion auf eine einfache und ungezwungene Art erklärt wird dadurch, dass wir mit Körperhaltungen rechnen, welche eine schräge Lage des Oberschenkels bedingen, in erster Linie mit der gebückten. Gleichzeitig haben wir uns zu überzeugen geglaubt, dass die letztere nicht nur für jene bestimmte Art der Deformität, sondern auch — weil sie mit Flexion des Gelenks, mit Kapselentspannung verbunden sind — für die Verbiegung als solche, für ihre Möglichkeit die grössten Chancen bietet, so sehr, dass wir uns beinahe wundern, wie Coxae varae mit einfacher Abwärtsbiegung, die also den aufrechten Stand voraussetzen, überhaupt entstehen können. Nun, es sind ihrer wenige genug, und müssen wir bei ihnen wohl mit individuellen Eigentümlichkeiten rechnen, vielleicht mit einer relativ grösseren Schlaffheit des Kapselbandapparats. Hier fallen ja scheinbar geringe Differenzen schon beträchtlich ins Gewicht. —

So zweifellos übrigens die gebückte Haltung diejenige ist, welche neben der aufrechten für den körperlich Arbeitenden die grösste Bedeutung besitzt, so kommen doch für manche Thätigkeiten auch andere in Betracht, welchen wir ebenfalls einen — wenngleich flüchtigeren — Blick gönnen müssen.

Wir haben bereits das Knieen erwähnt: auch bedarf es hier kaum mehr als einer Erwähnung. Die Lage des Femurs zur Vertikalen, zum Becken ist — wenn auch die Durchschnittswinkel im einzelnen etwas abweichen — durchaus analog derjenigen bei tiefgebückter Haltung, und kann daher alles, was für sie gilt, auch auf das Knieen übertragen werden.

Etwas genauer dagegen müssen wir uns diejenige Position ansehen, welche gewöhnlich als „Hockstellung" bezeichnet wird: bei ihr liegen die dem Kniegelenk benachbarten Teile des Ober- und Unterschenkels aufeinander, die Fersen sind erhoben, der Körper ruht sehr elastisch, federnd auf den Fussspitzen. Meine Versuchsperso-

nen haben auch sie eingenommen, und zwar nicht, wie es der Turner thut, mit gestrecktem Rumpf, die Arme nach vorne geworfen — sondern als wenn sie in dieser Stellung auf dem Boden zu arbeiten hätten, stark vornübergeneigt. Das Winkelmass bestätigte, was schon der Augenschein lehrt, dass wir es hier fast durchweg mit einem Femurneigungswinkel von über 1 R. zu thun haben. Ich habe Winkel bis zu 128° gemessen [1]), meist waren sie etwas kleiner, ganz selten gerade gleich 1 R., so dass das Femur in der Horizontalebene lag; einen noch kleineren Winkel fand ich nie. Als Mittelwert ergaben sich 102°.

Was sagt nun dieser grosse Femurneigungswinkel? — Wir brauchen uns nur wieder an das Skelett zu wenden, und ohne weiteres leuchtet ein, dass bei einem Femurneigungswinkel von über 90°, d. h. wenn die Oberschenkelachse von hinten unten nach vorn oben nicht, wie in allen bisher besprochenen Fällen, von hinten oben nach vorn unten verläuft — dass nun Zug und Druck ihren Platz getauscht haben, dass jener dehnend auf den unteren — hier höher liegenden — Kontur des Halses wirkt, dieser dagegen zusammendrängend auf den oberen, der hier tiefer getreten ist. Die mit Hockstellung wohl ausnahmslos verbundene Aussenrotation des Femurs steigert, wie uns ebenfalls ein Blick auf das Skelett lehrt, dies umgekehrte Verhältnis noch weiter und trägt die Schuld, dass die abwärtskonvexe Komponente, welche der verbogene Hals, in die Strecklage zurückgekehrt, erkennen lässt, noch mehr sich ausprägt, als es ohne sie geschehen wäre: mit anderen Worten, theoretisch kommen wir solchermassen zu einem anatomischen Bilde, welches uns von gewissen Präparaten her geläufig ist, welches vielleicht auch einem oder dem anderen klinischen Status zu Grunde gelegt werden darf — zur Coxa valga. Wir erinnern uns dabei beiläufig, dass der eine unserer Patienten ein Gärtnerlehrling war, und, wenn irgend eine, so ist es die Arbeit des Gärtners, welche häufig genug in „Hockstellung" verrichtet wird.

Ich verkenne nicht, dass diese mechanische Deutung der Coxa

1) Dieser maximale Wert wurde bemerkenswerterweise bei einem jungen Menschen gefunden, der das Pflästererhandwerk betreibt, also eine Profession, welche, wie vielleicht keine zweite, die Hockstellung bevorzugt. Die Femurneigung war übrigens beiderseits nicht gleich; sie betrug rechts 115°, links zeigte sie die genannte Winkelgrösse von 128°. Das Hauptgewicht des Körpers ruht bei den in Hockstellung verrichteten Hantierungen dieses Gewerbes auf dem linken Bein.

valga noch sehr in der Luft schwebt, auf durchgehende Geltung keinerlei Anspruch erheben darf; verkenne auch nicht, dass eine solche überhaupt verfrüht erscheinen kann, so lange wir auf ein so geringes Material angewiesen sind, so lange es einen ganz unanfechtbaren Fall reiner, primärer „Coxa valga adolescentium" nicht giebt. Immerhin deutet er wenigstens auf deren Möglichkeit hin, zeigt wenigstens einen Weg, auf dem wir uns eine solche zunächst kaum verständliche Bildung doch einigermassen verständlich zu machen vermögen. —

Was dagegen Hofmeister's dritte Gruppe — Innenrotation und Abwärtsbiegung — betrifft, so gestehen wir, dass wir mit dieser Deformität nichts anzufangen wissen. Irgend eine Haltung des arbeitenden Menschen vorzustellen, die sie erklärt, erscheint unmöglich. Gewiss wird oft genug ein Bein rückwärts gestreckt, dann aber hat es kaum je einen nennenswerten Teil der Rumpflast zu tragen, die vielmehr fast völlig auf dem andern, gekrümmt vorgesetzten Beine ruht [1]). Uebrigens sind die wenigen hierher gehörigen Fälle alle mit Komplikationen behaftet, welche sie für allgemeinere Folgerungen kaum brauchbar machen (einer der Kranken hatte ehedem einen Abscess in unmittelbarer Nähe des Hüftgelenks, ein anderer war ausgesprochener Cretin [2]) und die dritte Patientin hochgradige Hysterica), sodass wir diesen Modus der Schenkelhalsverbiegung auch jetzt noch, wie es Hofmeister gethan, in Hinsicht einer genetischen Deutung wohl unbedenklich ignorieren dürfen und uns an dem Versuche genügen lassen, die übrigen Formen derselben einem einheitlichen und einfachen Erklärungsprinzipe unterzuordnen. Lassen wir einen Menschen, ausgehend von der aufrechten Haltung, sich tiefer und tiefer bücken und schliesslich in Hockstellung übergehen, so ergiebt sich eine zusammenhängende Kette von Positionen, deren jede die durch den Schenkelhals gelegte Vertikalebene in einen anderen Winkel zur Femurachse bringt. Ihr entspräche — rein theoretisch gedacht — genau eine Reihe möglicher Gestalten, welche der Schenkelhals unter dem de-

1) Vielleicht dass bei excessiver Knochenweichheit im Liegen, speziell im Liegen auf der Gegenseite Verhältnisse gegeben sind, unter welchen das Gewicht des vorn herüberfallenden Beines hinreicht, einen derartigen Effekt hervorzubringen.

2) Neuerdings hat sich thatsächlich herausgestellt, dass es sich hier um eine besondere cretinistische Deformität handelte; s. Hofmeister. Beiträge Bd. 21. S. 304.

formierenden Einfluss des Körpergewichts annehmen kann: von der einfachen Abwärtsbiegung angefangen, durch die verschiedenen Mischungen gleichzeitiger Ab- und Rückwärtsbiegung bis zur Coxa valga.

Für die Wirklichkeit — es wurde bereits darauf hingedeutet — existiert natürlich ein derartiger strenger Parallelismus nicht. Mag sie immerhin ihre wichtigste Direktive von ihm empfangen, so haben doch, wie wir sahen, auch andere Faktoren ein Wort dazu zu sagen. Die Lage der „Verbiegungsebene", so wie sie hier verstanden wird, d. h. die durch die Halsachse gelegte Wirkungsebene der Schwerkraft ist eine theoretische Abstraktion, für das allgemeine, genetische Verständnis der Coxa vara unerlässlich, mehr aber nicht. Irgend welche praktische Verwertung für den einzelnen Fall ist natürlich nicht denkbar.

Wie aber, wenn wir von der ätiologischen Betrachtung absehen und der fertigen ausgebildeten Coxa vara gegenüber treten? Hier finden wir doch eine Verbiegungs- oder Krümmungsebene konkreterer Art, nicht zusammenfallend mit der eben besprochenen, sondern das Produkt aus ihr und den anderen, mitbestimmenden ursächlichen Momenten (Stellungsänderung, Knochenstruktur u. s. w.), und es wäre in der That ein Fortschritt, könnten wir in Krankengeschichten oder doch in Sektionsprotokollen typischer Coxa vara-Fälle die Diagnose dadurch genauer präcisieren, dass wir den Winkel, welchen die Krümmungsebene des Halses mit dem Schafte bildet, ihr beifügen. Allein auch das ist ziemlich aussichtslos.

Am Lebenden zunächst kommen wir über das Allgemeinste nicht hinaus. Findet sich bei einem Patienten ein sehr beträchtlicher Trochanterhochstand neben geringer Aussenrotation, so liegt der Schluss nahe, dass die Krümmungsebene mit der Femurachse nur einen kleinen Winkel bildet; und umgekehrt, wenn das Bein stark auswärts gedreht ist, der äussere Fussrand auf dem Tische ruht und dabei der Trochanter nur um eine Kleinigkeit über der Roser'schen Linie steht — dann wird man mit Recht vermuten, dass sie annähernd senkrecht zu jener orientiert ist. Genaueres aber vermag uns der Vergleich der Komponenten nicht zu sagen. Gestatten sie doch nicht einmal auf ihre speziellen anatomischen Korrelate, der Trochanterstand auf die Abwärts-, die Aussenrotation auf die Rückwärtsbiegung irgendwie sichere Schlüsse; geschweige denn, dass mit ihrem Produkte etwas Exaktes festzustellen

wäre. Ganz vergeblich würden wir unsere Zuflucht zu den Röntgenstrahlen nehmen. Sie vermögen uns ja nur eine Komponente zu zeigen, die Abwärtsbiegung. Die Rückwärtsbiegung deuten sie höchstens an durch den Schattenriss eines auffallend prominenten Trochanter minor — für Messungen natürlich eine ungenügende Basis.

Aber nicht nur am Lebenden, auch am macerierten Femur wird eine Konstruktion der Krümmungsebene meist unüberwindlichen Schwierigkeiten begegnen. Torsion schliesst sie ohne weiteres aus, nicht etwa weil ein torquierter Schenkelhals keine bestimmte Krümmungsebene, sondern weil er, wie wir sahen, deren unendlich viele hat. Indessen auch, wo eine Torsion fehlt, wird sich nur äusserst selten ein so reines, von sekundären Modifikationen freies Bild darbieten, dass das Augenmass — denn auf dieses sind wir angewiesen — Befriedigendes zu leisten vermöchte.

Aus der Notwendigkeit dieser Resignation ergiebt sich noch eine Konsequenz, die ich kurz berühren muss. Vermittelst des „Kniebasiswinkels" hat Mikulicz die seitliche Femurverbiegung bei Genu valgum messen gelehrt; da ihr gegenüber andere Komponenten so gut wie völlig zurücktreten, hat er in jenem Winkel gleichzeitig einen Zahlenausdruck für den Grad der gesamten Deformität geschaffen und zwar einen solchen, der am Lebenden leicht bestimmbar und daher praktisch wertvoll ist. Die Vorzüge des „Kniebasiswinkels" finden sich bei seinem Verwandten, dem „Richtungswinkel" Alsberg's[1]), nur zum kleinsten Teile wieder, können sich der Natur der Sache nach nur zum kleinsten Teile wieder finden. Zunächst nimmt ihm die Unmöglichkeit, am Lebenden festgestellt zu werden, die klinische Bedeutung. Aber auch wenn wir uns auf das anatomische Präparat beschränken, so ist er eigentlich, insofern er nur die Varus-, die Adduktionsstellung ausdrücken will und kann, nur für die geringe Zahl von Fällen reiner Abwärtsbiegung ein schätzbares diagnostisches Mittel. Denn bei der typischen Coxa vara, wo die vorwärts konvexe Komponente gleichberechtigt, zuweilen dominierend hinzutritt, kann ein Bedürfnis, die „Varitas" für sich zu messen, kaum bestehen. Hier hätte ein „Richtungswinkel" nur dann Wert und Interesse, wenn er durch eine „Krümmungsebene" ergänzt werden könnte. Diese Kombination würde in der That einen sehr präzisen Ausdruck für Art und Grad der Verbiegung darstellen. Leider müssen wir darauf verzichten; die Gründe wurden

1) L. c. S. 111 ff.

soeben ausgeführt [1]). —

Schliesslich wäre noch über die Bewegungsbeschränkungen zu sprechen, welche als Folge der typischen Coxa vara aufzutreten pflegen. Hier sehen wir bekanntlich die Abduktionsstörung mit einer solchen der Innenrotation verbunden und erinnern uns, wie Hofmeister [2]) an der Hand eines sinnreichen Modells letztere auf ganz analogem Wege begreiflich zu machen sucht, wie er es bei der ersteren gethan. Auch hier ist aber die Erklärung mehr eine Projektion der am Beine konstatierten Veränderung ins Gelenk, eine Umsetzung, welche die eigentlichen Ursachen der Störung unaufgedeckt lässt. Wenn wir versuchten, den letzteren nachzugehen, so dürften wir ebenfalls an früher Erörtertes anknüpfen. Ein Vorwiegen oder gar eine Ausschliesslichkeit der Knochenhemmung wird uns bei der Innenrotation vielleicht noch weniger plausibel erscheinen, als bei der Abduktion, da an der Vorderseite des Gelenks die Pfanne weiter als an der Oberseite geöffnet ist. Auch hier werden wir in erster Linie den Kapselbandapparat berücksichtigen müssen; auch hier annehmen, dass die Verbiegung als solche seine gesamte Spannung vermehrt, und dass der gegen die gespannte Rückwand prallende Kopf die Schranke der Innenrotation darstellt. Welche Bedeutung dabei den Längsbändern zukommt, insbesondere dem Ligamentum ischio-femorale, dem man für die Einwärtsdrehung vielleicht eine ähnliche Rolle zuweisen möchte, wie dem Ligamentum pubofemorale für die Abduktion, wage ich nicht zu erörtern. Offenbar ist hier das Problem wesentlich difficiler. Wir brauchen nur das skelettierte Hüftgelenk von rückwärts zu betrachten, also etwa Fig. 546

1) Beiläufig bemerkt, wird man sich auch für des „Richtungswinkels" weitere Bestimmung, bei den komplicierten Verbiegungen der Arthritis deformans etc. — die ja Alsberg, die Coxa vara rein anatomisch fassend, alle heranzieht — das schliessliche Resultat seitlicher Deviation, gewissermassen die algebraische Summe der Teilkrümmungen zu ermitteln — auch für diese Bestimmung des Richtungswinkels wird man sich — Albert (l. c. S 10) hat sich bereits darüber geäussert — nicht allzu sehr erwärmen können. Es wird ja den Kliniker sicherlich interessieren, was bei einer Mehrzahl von z. T. einander entgegen wirkenden Richtungsänderungen für ein Endeffekt herauskommt, wie das Bein schliesslich steht: der Anatom dagegen will die Form selbst betrachten und analysieren. Für den Kliniker mag ein normaler Schenkelhals und einer, bei dem zwei entgegengesetzte Formanomalien sich in ihrer Wirkung aufheben, auf eins hinauslaufen: für den Anatomen gewiss nicht. Aber dem Kliniker ist mit einem nur am Skelette bestimmbaren Masse natürlich nicht geholfen.

2) Diese Beiträge. Bd. 12. S. 280 f.

bei Poirier oder noch besser Welcker's Schema (Fig. 547), um zu erkennen, wie verschieden die Spannungszunahme dieses Bandes durch verschiedene Lage der Verbiegungsebene beeinflusst wird, wie viel geringer sie ausfallen muss, wenn die vorwärts konvexe Komponente weit überwiegt, wie viel stärker im umgekehrten Falle, wo durch Verminderung des Neigungswinkels der periphere Kapselansatz weiter vom Becken abgerückt wird und ausserdem der Kopf so direkt vor das ischio-femorale Band zu liegen kommt, dass er, bei dem Versuche einer Innenrotation mit seinem hinteren Segmente aus der Pfanne heraustretend, sofort dessen Widerstand finden muss. Ferner brauche ich nur auf das durchaus verschiedenartige Verhalten der Aussenrotation hinzuweisen, die sich bald ebenfalls beschränkt, bald sogar erweitert findet — und man wird zugeben, dass hier komplicierte Verhältnisse vorliegen, welche wohl für ein gesondertes, eingehendes Studium die Unterlage bilden können. —

Wir sind am Ende unserer theoretischen Erwägungen angelangt und halten den Moment für gekommen, uns einer Frage zu erinnern, welche wir am Eingange dieses Aufsatzes unbeantwortet zurückgelassen haben. Vielleicht setzen uns jene in die Lage, ihr einigermassen Genüge zu leisten. Wir hatten konstatiert, dass die Coxa vara eine auffallende Vorliebe für Feldarbeiter an den Tag zu legen scheint, und hatten uns deshalb gefragt, ob deren Thätigkeit nicht etwa Schädlichkeiten in sich schliesse, welche in besonderem Masse zu diesem Leiden disponierten oder, richtiger ausgedrückt, ob sie diejenigen Schädlichkeiten, welche dies thun, in besonderer Stärke und Häufigkeit einwirken lasse. Nur unter der Bedingung, dass dieser Nachweis gelänge, wollten wir dem Resultate jener kleinen „Statistik" Vertrauen schenken. Nun, bücken muss sich jeder Arbeiter mehr weniger häufig und intensiv, und jeder Arbeiter kann eine Coxa vara acquirieren. Aber kaum für einen Beruf — dabei werden wir keinem Widerspruch begegnen — spielt diese Körperhaltung eine so massgebende Rolle, wie für den des Landwirts. Bei der Ernte tief unten am Boden die Sichel zu führen, die Kartoffeln aus der Erde zu nehmen u. a. m. — das sind häufig genug von ihm verlangte und sind, wie uns jeder Erfahrene versichern wird, wie wir es auch nach früheren Ausführungen nicht anders erwarten, seine anstrengendsten Leistungen, diejenigen, welche zuerst zur Ueberanstrengung werden und ein noch schwaches, jugendliches Skelett schädigen können. Sie allein schon dürften hinreichen, angesichts einer Deformität, zu welcher das Bücken dis-

poniert, diesem Berufe einen besonderen Rang anzuweisen, welchen er ihren pathologischen Verwandten, dem Plattfuss und X-Bein, gegenüber nicht beanspruchen darf. Und doch ist es damit nicht gethan.

Auch bei den meisten anderen bäuerlichen Thätigkeiten, beim Führen des Rechens, der Sense, des Spatens, der Hacke u. s. w. — auch hier beobachten wir eine zwar viel weniger tief, aber immer noch gebückte Körperhaltung, und zwar liegt die Sache hier in der Regel so, dass die beiden Beine sich verschieden verhalten, das eine gekrümmt, das andere gestreckt ist, oder doch das eine stärker, als das andere, gekrümmt. Das stärker gekrümmte aber pflegt dasjenige zu sein, welchem der Hauptanteil des Rumpfgewichtes zufällt, während das andere mehr weniger das „Spielbein" vorstellt.

Bei dieser Gelegenheit fällt uns ein Zusatz ein, welcher seiner Zeit unsere Frage nach der Sonderstellung der Feldarbeit begleitet hat. Wenn die verlangte ätiologische Deutung, meinten wir, auch plausible Gründe dafür einschlösse, dass gerade beim Feldarbeiter das linke mehr, als das rechte Bein bedroht ist — so würde dies ihren Kredit noch weiter steigern. Stoker[1]) führt die bereits von ihm konstatierte Erscheinung, dass unter den einseitigen Verbiegungen die linke Seite so sehr vorwiegt, auf den Umstand zurück, dass der rechtshändig Arbeitende das Hauptgewicht des Körpers auf dem linken Beine ruhen lässt. Hat er recht, und soll ein linkes Bein sich schon im Aufrechtstehen — da Stoker keine anderen Angaben macht, müssen wir annehmen, dass er diese Haltung voraussetzt — sich besonders leicht eine Halsverbiegung zuziehen können infolge der ihr zugemuteten übermässigen Belastung — wie viel leichter wird sich das bei den oben geschilderten Haltungen ereignen. Denn mag die Beugung des „Standbeines" immerhin nur eine geringfügige sein — wir wissen aus unseren Messungen, dass auch eine solche schon hinreicht, um die Bedingungen zur Ausbildung einer Coxa vara wesentlich günstiger zu gestalten. Und wenn gleich die in solchen Haltungen verrichteten Arbeiten im allgemeinen weniger anstrengen, als die anderen, so wird ein weicher Knochen doch auch hierbei unmittelbar leiden können, und jedenfalls wird unter dem Einflusse stärkerer Gewalt, beim tiefen Bücken, zuerst derjenige Schenkelhals nachgeben, der auch in der Zwischenzeit am meisten

1) L. c. Vergl. S. 32. Anm. 2.

auszuhalten hat. Uebrigens darf man wohl annehmen, dass auch der Tiefgebückte sein Gewicht nicht ganz gleichmässig auf beide Beine verteilt, dass meist das eine etwas stärker belastet wird, und dieses stärker belastete dürfte beim Rechtshändigen wiederum das linke sein.

In seiner letzten Mitteilung über Coxa vara erzählt Kocher[1]) von einem Kranken, welchem er wegen dieses Leidens die linke Hüfte resecierte. „Die Genese", schreibt er, „war eine ganz charakteristische. Der ganz gesunde und kräftige 16jährige Junge war völlig gesund, hatte die Schule bis zum 11. Jahre besucht, dann Landarbeit verrichtet, und seit seinem $12^1/_2$. Jahre war er zu schwerer Arbeit angehalten worden. Dieselbe bestand darin, dass er zuweilen von Morgens 6 bis Abends 10 Uhr auf den Beinen sein musste, um mit der Schaufel Kehricht in einen sehr hohen Wagen zu befördern, wobei er sich hauptsächlich auf das linke (jetzt kranke) Bein stützte, oder dass er schwere Kisten mit Asche hoch hinauf heben musste." Auch ich halte diese Genese für sehr charakteristisch, habe dabei aber vermutlich etwas anderes im Auge, als der Autor selbst. Er betont so sehr die Höhe des Wagens; wenn er seiner Lehre von der passiven Fixation des Beckens und ihrer ausschlaggebenden Bedeutung für die Coxa vara gedenkt, braucht er ja notwendig ein extendiertes Hüftgelenk; er wird also zur Stütze seiner Anschauung nur, wenn ich so sagen darf, die oberen Hälften der geschilderten Arbeiten verwerten, das Hineinschleudern der bereits gehobenen Lasten in den Wagen. Mir erscheint — abgesehen davon, dass ich speziell bei diesem steten Auf und Ab, diesem ununterbrochenen Spiel der Hüftmuskeln eine passive Fixation des Gelenks für kaum denkbar halte — gerade im Gegenteil der erste Abschnitt jener Arbeiten, das Emporheben der Bürde vom Boden, als der weitaus schwerere[2]) — wirkt das Gewicht doch an einem um so kürzeren Hebelarm, je weiter es nach oben gebracht wird — und ich suche daher hier die Ursache der Coxa vara. Ich führe diesen Fall an dieser Stelle an, weil ich in ihm eine sehr schöne, geradezu schematische Illustration zu der eben angedeuteten Entwickelung einseitiger Deformität erkenne. Meiner Meinung nach ist der schweren Aschenkiste in erster Linie die Schuld daran beizumessen, dass der Junge eine Coxa vara erworben hat; für ihre Lokalisation dagegen auf der linken

1) Deutsche Zeitschrift für Chir. Bd. 42. S. 510.

2) Vgl. hierzu auch den „jeune employé de commerce, obligé à soulever fréquemment des objects lourds", von welchem de Quervain (Semaine médicale 1898. S. 43 Mitte) berichtet.

Seite müssen wir das Kehrichtschaufeln verantwortlich machen.

Analoge Verhältnisse, wie sie dieser ausgewählte Fall wiederspiegelt, bilden, wie gesagt, für den landwirtschaftlichen Beruf die Regel, und wird man es daher verständlich finden, wenn wir uns versucht fühlen, in diesem Sinne — nur in diesem — eine über Kocher's erste Arbeit geschriebene Bezeichnung wieder aufzunehmen und die Coxa vara als eine „Berufskrankheit der Wachstumsperiode" anzuerkennen. Durfte man das Genu valgum ein „Bäckerbein" heissen, da doch verschiedene andere Gewerbe gleiches oder annähernd gleiches Recht zu solcher Namengebung besässen[1]) — dann dürfen wir auch dem prägnanten, aber etwas schwerflüssigen Ausdruck „statische Schenkelhalsverbiegung" einen handlicheren an die Seite stellen und die Coxa vara adolescentium als „Bauernbein" verdeutschen. — —

Mehr anhangsweise und in Kürze möchte ich noch das Kapitel streifen, welches eigentlich die Ergänzung der vorstehenden Ausführungen bildet. Wir haben uns mit der Mechanik der Coxa vara beschäftigt, haben einen Begriff zu gewinnen versucht, wie die Kräfte wirken, welche die Verbiegung zu Stande bringen: nach dem Objekte dieser Wirkungen aber, nach dem sich verbiegenden Schenkelhalse, haben wir uns noch nicht umgesehen. Nun ist es selbstverständlich, dass von dessen Beschaffenheit für das endliche Resultat ausserordentlich viel abhängt. Die geschilderten Kräfte arbeiten bei Millionen von Menschen, und wie wenige acquirieren thatsächlich eine Coxa vara! Da drängt sich der Gedanke ohne weiteres auf, die letzteren müssten Schenkelhälse eigener Art, abnorm schwache Schenkelhälse besitzen, und mit ihm die Frage, worin der Grund dieser Schwäche zu suchen ist. Dass bei einem mit Rachitis oder Osteomalacie behafteten Individuum, bei dem sich beliebige Teile des Skeletts verkrümmen können, auch die Schenkelhälse betroffen werden, ist nicht merkwürdig. Aber wir handeln hier von der Coxa vara adolescentium, von der „statischen" Coxa vara und sprechen mit diesen beiden Ausdrücken zunächst nur das Bekenntnis aus, dass uns die Einsicht in die Natur der genannten Insufficienz einstweilen abgeht; „statisch" sind ja im Grunde alle diese Verbiegungen, auch die rachitischen, auch die osteomalacischen. Es lag nahe, auch bei der Coxa vara adolescentium nach Spuren dieser beiden geläufigen Arten der Knochenerweichung zu forschen; zu

1) Vgl. v. Mikulicz. Archiv für klin. Chir. Bd. 23. S. 686.

untersuchen, ob dieselben nicht auch lokal beschränkt und gewissermassen in abgeschwächter Form auftreten könnten. Thatsächlich hat man bei der Coxa vara an beide geglaubt. Die Rachitis wurde allerdings nur per analogiam auf sie übertragen[1]): weil Mikulicz beim Genu valgum auf Grund makroskopischer und mikroskopischer Befunde eine „Spätrachitis" des unteren Femurendes konstatieren zu dürfen meinte, schloss man aus den ähnlichen Wirkungen auf eine ähnliche Ursache. Gesehen hat die Rachitis der Coxa vara bis heute niemand. Wohl aber entdeckte Kocher[2]) in dem von Langhans entworfenen, histologischen Bilde eines seiner Fälle direkte Merkmale einer osteomalacieartigen Krankheit und nahm deshalb an, dass seine Patienten an einer „juvenilen Osteomalacie" gelitten hätten. Doch setzt er eine solche, wie aus einer späteren Bemerkung hervorgeht[3]), nicht für alle Fälle voraus, glaubt vielmehr, dass auch eine normale, in lebhaftem Wachstum begriffene Epiphysenlinie hinreiche, um zur Coxa vara zu disponieren; die Epiphysenlinie nämlich und nur sie ist nach Kocher die Stelle der Verbiegung.

Eine Weiterbildung, eine schärfere Fassung dieser Lehre stellen Sudeck's[4]) neuerdings veröffentlichte Studien dar. Als eigentlichen Träger der Zugfestigkeit des Schenkelhalses und somit als Hauptwiderstand gegen den deformierenden Einfluss der Körperlast, erkennt er ein „Zugbogensystem", welches derart der übrigen Spongiosa eingelagert erscheint, dass seine Konvexität sich nach vorn und oben richtet. Nun bleibt die Stelle, an der es sich entwickelt, sehr lange, bis in die vorgerückten Pubertätsjahre hinein, knorpelig. Wird also vor dieser Zeit dem Schenkelhalse übermässige Belastung zugemutet, so wird er, da sein Hauptverteidiger, jenes Zugbogensystem, noch nicht zur Stelle ist, ihr nachgeben, und es wird, urteilt Sudeck, entsprechend der Lage dieses Systems die Verbiegung nach hinten und unten erfolgen, eine typische Coxa vara entstehen müssen. Dieser letztere Schluss erscheint nicht unanfechtbar. Warum soll sich der Hals in jener frühen Periode nicht auch einfach abwärts oder nach irgend einer anderen Richtung krümmen können? Zugbogensysteme, welche hier entgegenwirken, bestehen ja ebensowenig, und der Umstand, dass nach vorn oben und nur dahin sich später einmal ein solches

1) Vgl. Müller l. c. S. 143 f.
2) Deutsche Zeitschrift für Chir. Bd. 38. S. 548.
3) Ebenda. Bd. 40. S. 421.
4) Verh. der deutschen Gesellschaft für Chir. 1899. II. S. 381 u. f.

entwickeln wird, kann doch für den Knochen kaum ein Grund sein, sich gerade in dieser Ebene zu krümmen. Wir müssen dabei bleiben: Besonderheiten der inneren Knochenstruktur, pathologischer wie physiologischer Art, schaffen eine Disposition; für die Richtung der Verbiegung kommen sie sicherlich in Betracht, aber nur in zweiter Linie, als modificierende Momente: zunächst wird jene durch die Richtung der Kraft bestimmt. Aber auch von diesem Standpunkte aus gewinnt Sudeck's Beobachtung grosses Interesse. Durch die Beugung des Gelenks verliert ja der Schenkelhals den Halt, welchen, wie wir vermuten, der straffe Bandapparat der Extensionsstellung ihm gewährt. Er ist nun auf sich selbst angewiesen und hat daher ein solches Zugbogensystem, welches in die Wirkungsebene der Schwerkraft fällt, also nach vorn oben im Schenkelhalse sich wölbt, dringend nötig. Fehlt es noch, so wird er um so leichter erliegen. (Wollten wir uns auf einen sehr teleologischen Standpunkt stellen, so wären wir versucht, zu fragen, ob nicht die eigenartige Lage dieses Zugbogensystems auf die gebeugte Stellung von Haus aus berechnet ist.) Noch weiter, als Kocher und Sudeck, geht Joachimsthal[1]). Unter Hinweis auf sein Frakturpräparat nimmt er an, dass Knochen jedes Lebenstadiums, wofern er unter veränderte Druck- und Zugwirkung gesetzt wird, sich im Sinne einer Coxa vara verbiegen könne. Wobei jedoch zu bedenken ist, dass solche Coxae varae, welche in späterem Lebensalter sekundär nach Diaphysenbrüchen auftreten, wohl nie erhebliche Grade erreichen, immer mehr Andeutungen, als wirklich ausgebildete Deformitäten bleiben werden.

Weiter zu helfen zur Klärung dieser Frage vermögen natürlich nur neue anatomische Untersuchungen, und es erscheint deshalb jetzt, wo das Material noch so spärlich ist, die Mitteilung jedes neuen, auch nur einigermassen hier einschlagenden Befundes wohl nicht ungerechtfertigt. Ich möchte deshalb diesen Aufsatz nicht schliessen, ohne noch eines im Besitze unserer Klinik befindlichen Präparates Erwähnung zu thun, welches zwar weit entfernt, an Bedeutsamkeit denjenigen Kocher's, Nasse's, Hofmeister's an die Seite zu treten, dennoch vielleicht ein gewisses Interesse beanspruchen darf. Sehr vermutlich handelt es sich bei ihm um keine primäre Coxa vara. Doch verschlägt dies ja, wenn wir uns aufs anatomische Gebiet begeben, nicht viel. Ob ein Schenkelhals sich infolge bereits

1) L. c. S. 13.

vorhandener statischer Abnormitäten oder unter dem Gewicht eines normalen Körpers verbiegt — wofern es nur nicht auf Grund eines specifischen Knochenleidens geschieht — für die anatomische Betrachtung läuft das so ziemlich auf Eins hinaus.

Schwächegefühl im linken Bein, seit etwa zwei Monaten bestehend, später von Schmerzen in der Hüfte begleitet, hatten das 14jährige Bauernmädchen, von welchem das Präparat stammt, in die Klinik geführt. Ausserdem brachte es einen tuberkulösen Abscess hinter dem rechten Ohre mit, dem sich bald weitere tuberkulöse Erkrankungen anschlossen: sofort nach der Aufnahme ein Abscess im linken grossen Labium, ausgehend von einer Caries des Sitzbeins, dann eine schwere rechtsseitige Gonitis, welche zuerst zur Resektion, dann zur Amputation führte, endlich weitere Abscesse der Ohrgegend und des Halses. Auch die Lungen waren tuberkulös erkrankt. Nicht aber die linke Hüfte. Auswärts rotierte Stellung, Bewegungsbeschränkungen. namentlich der Rotation, Druckschmerz der Pfannengegend — das war alles, was sich feststellen liess, und die Autopsie — etwas über $1^1/_2$ Jahre nach ihrer Aufnahme erlag die Kranke ihrer schweren Tuberkulose — bestätigte, was schon zu ihren Lebzeiten angenommen worden war, dass es sich nicht um eine Coxitis, sondern um eine Schenkelhalsverbiegung handelte, freilich nur um eine Verbiegung geringsten Grades.

Vielleicht liegt darin ein gewisses besonderes Interesse, dass wir im Gegensatz zu den bisher anatomisch untersuchten, schweren „Resektionsfällen" hier leichteste Veränderungen vor uns sehen. Schade nur, dass es sich um kein gesundes Individuum handelte. Denn wenn auch eine Coxitis sicherlich nicht vorlag, so kann doch der elende Allgemeinzustand auch für das Hüftleiden von Bedeutung gewesen sein. Einen gewissen Schutz vor Irrtümern wird uns der Vergleich mit dem rechten Schenkelhalse bieten, der samt seiner Pfanne ebenfalls konserviert worden ist.

Eine — indirekte — Bedeutung für das Zustandekommen dieser Deformität müssen wir der Tuberkulose sogar mit grosser Wahrscheinlichkeit zuerkennen, speziell dem genannten, am Sitzbeinhöcker sich abspielenden Process, welcher kurz nach dem Eintritt der Patientin erkennbar wurde. Sehr vermutlich war er es, der zu abnormen Haltungen des Hüftgelenks führte, damit abnorme statische Verhältnisse und in ihnen die Ursache der Verkrümmung schuf.

Während eine Rückwärtsbiegung in unserem Präparate kaum angedeutet erscheint, ist die Abwärtsbiegung, ebenfalls im ersten Beginn fixiert, immerhin — namentlich beim Vergleich mit der anderen Seite — deutlich genug ausgeprägt, um nicht verkannt zu werden. Von Torsion findet

sich hier natürlich keine Spur. Der Schenkelkopf erscheint dem andern gegenüber etwas vergrössert, vornehmlich in seinem Breitendurchmesser. Seine Oberfläche trägt im ganzen normalen Knorpel, nur an der Vorderseite findet sich eine ca. $1^1/_2$ cm breite atrophische Zone.

Frontalschnitte, durch die Achse des Halses gelegt, zeigen uns einen bemerkenswerten Unterschied der beiden Epiphysenlinien: während wir sie rechts in ihrer ganzen Ausdehnung erhalten sehen, ist links der grössere Teil bereits geschwunden, nur das oberste Viertel etwa übrig, und ganz analoge Bilder finden wir auf Horizontalschnitten, welche ebenfalls durch die Achse des Halses geführt sind. Auch hier rechterseits noch eine komplete Knorpelfuge, links ein Rest, das hinterste Viertel der ursprünglichen Länge umfassend. Im übrigen zeigen beide Epiphysenlinien in ihrer makroskopischen Erscheinung keinerlei Differenz; die Richtung zur Knochenoberfläche[1]) ist hier wie dort dieselbe, ebenso die Zickzacklinie ihres Verlaufs. — Ueber die innere Architektur des Knochens unterrichten wir uns an einem nach J. Wolff's Vorschrift hergestellten Fournierschnitt und finden hier vor allem eine sehr ausgesprochene Verstärkung des Adams'schen Bogens; er besitzt stellenweise mehr als die doppelte Breite des anderseitigen und erstreckt sich auch etwas weiter kopfwärts. Das Trabekelsystem, welches von ihm zum Kopfe, zum Angriffspunkte der Körperlast, emporstrebt, erscheint um ein weniges lateralwärts gedreht, wohl entsprechend der leichten Verschiebung jenes Angriffspunktes infolge der Abwärtsbiegung[2]). Lateral von ihm liegt schon normalerweise ein Feld besonders lockerer Spongiosa; an unserem Schenkelhalse ist diese Eigentümlichkeit entschieden noch ausgesprochener.

Zur mikroskopischen Untersuchung wurden Scheiben des Schenkelkopfs nebst benachbarter Halspartie entkalkt, in Paraffin eingebettet und die gewonnenen Schnitte teilweise mit Hämatoxylin und Eosin, teilweise mit Hämatoxylin und neutralem Carmin gefärbt.

Viel Merkwürdiges zeigt das Mikroskop nicht. In beiden Präparaten finden wir eine etwas weitmaschige Spongiosa, gefüllt mit wesentlich lymphoidem Mark; die Fettzellen treten — am meisten in dem unmittelbar der Knorpelfuge angrenzenden Diaphysenteile — gegen die bekannten, polyedrischen Markzellen mit ihren teils grösseren, bläschenförmigen, teils kleinen, dunkeln, homogenen Kernen sehr zurück. Auch der Blutreichtum ist beiderseits gleich auffallend. Osteoklasten wie Osteoblasten fehlen hier wie dort absolut, dagegen finden sich hier wie dort verstreut einzelne — Tuberkel. Man ist erstaunt, in diesen Knochen, deren makroskopisches Aussehen nichts von Tuberkulose ahnen lässt, schliesslich doch auf deren Elemente zu treffen. Nun, thatsächlich handelt

1) Eine stärkere Konvexität des Verlaufes, wie Müller (l. c. S. 139) sie beschreibt, ist hier nicht angedeutet.

2) Vgl. S. 79.

sich's auch nur um eine terminale Eruption spärlicher, miliarer Knötchen, jedenfalls ohne Bedeutung für die Genese einer Deformität, die offenbar schon sehr viel länger bestanden hatte. (Auch in anderen Organen fanden sich laut Sektionsprotokoll miliare Tuberkel.)

Das Verhalten der Knorpelfuge, das im makroskopischen Bilde frappiert, wendet natürlich auch bei der mikroskopischen Betrachtung diesem Bezirke unser besonderes Interesse zu, und thatsächlich weist auch sie gewisse Unterschiede nach. Einmal ist die linke Knorpelfuge schmäler, als ihr Gegenstück, und dann erscheint die mangelhafte Ausbildung der Zellkolonnen am diaphysären Rande, die schon auf der rechten Seite bemerkbar wird, links entschieden noch ausgesprochener; von „Säulen" kann hier stellenweise kaum mehr die Rede sein: kleine, unregelmässige Haufen von Zellen vertreten sie. Einzelne vordringende Markräume mit den von ihnen gebildeten Knochenschalen, werden in den Randpartien des Epiphysenknorpels rechts wie links erkennbar; auch zeigt rechts wie links der letztere auf seinen beiden Grenzflächen einen beinahe ununterbrochenen, ganz schmalen Knochenüberzug, von dem aus gelegentlich einzelne Bälkchen sich abzweigen[1]). Dem Ende des linksseitigen, gekürzten Knorpels ist noch eine kleine Knorpelinsel vorgelagert, ein Ueberbleibsel der geschwundenen Fortsetzung; ganz unregelmässig in ihrer Begrenzung, lässt sie in ihrer inneren Struktur, in der Anordnung ihrer Zellen den Unterschied zwischen der epiphysären und diaphysären Randpartie eben noch erkennen.

In einer Richtung enttäuscht unser Präparat: die ausgesprochene Aussenrotationsstellung, die gestörten Drehbewegungen hatten eine deutlichere Rückwärtsbiegung erwarten lassen. Die Atrophie des vorderen Gelenkknorpels spricht lebhaft dafür, dass dieser Teil des Kopfs dauernd ausser Kontakt mit der Pfanne, dass somit die Auswärtsdrehung im wesentlichen im Gelenke selbst vor sich gegangen war. Sehr wahrscheinlich diente sie dazu, dem am Sitzbein sich entwickelnden Processe Raum zu gewähren und dadurch dem Kinde Schmerz zu sparen.

Bei alledem liegt hier eine Schenkelhalsverbiegung vor — denn die Abwärtsbiegung ist unverkennbar, ebenso die charakteristische Verstärkung des Adams'schen Bogens — ein Fall also, der etwa den Charakteren von Hofmeister's Gruppe I entspricht.

Wenn nun in einem abwärtsgebogenen Schenkelhalse die Epiphysenlinie sich partiell verliert, so erwarten wir, dass es zunächst

1) Vgl. Müller l. c. S. 139: „Die Grenze" — der Epiphyse; eine Knorpelfuge war in Müller's Präparat nicht mehr vorhanden — „setzt sich ziemlich scharf ab und ist dadurch noch deutlicher markiert, dass entlang der Grenze die Knochenbälkchen zu einer Linie angeordnet sind."

an der unteren, konkaven Seite geschieht. Am oberen, konvexen Umfange dagegen hat sie länger zu thun: da muss abnorm viel Knochen produciert werden, da wird sie erst zuletzt verschwinden dürfen. Und gerade hier finden wir in der That noch einen Rest. Dagegen wissen wir für die Persistenz eines solchen am hinteren Umfange keine Erklärung. Denn mag die Rückwärtsbiegung, die Konkavität nach hinten auch nur andeutungsweise vorhanden sein, mag sie bestritten werden — soviel ist sicher: eine Konkavität nach vorn besteht nicht; und nur eine solche würde jenen Befund motivieren. Wir müssen deshalb den letzteren einfach registrieren und von zukünftigen Studien Aufklärung erhoffen.

Dass übrigens auch dieser Rest der Knorpelfuge einem früheren Untergange geweiht ist, als die rechtsseitige, dafür spricht die bereits losgetrennte Insel, ferner die geringere Breite, und wenngleich bei dem annähernd 16jährigen Mädchen auch der letzteren, der rechtsseitigen, kein langes Leben mehr beschieden war — das Faktum bleibt bestehen und ist nicht uninteressant, dass hier frühzeitigerer Schwund der Epiphysenlinie und Verbiegung Hand in Hand gehen und dass ersterer nicht in der ganzen Fläche gleichzeitig eintritt, sondern allmählich von vorn unten nach hinten oben weiterschreitet.

Ich spreche absichtlich nur von der Koincidenz der beiden Erscheinungen; ob die Verbiegung durch den Körperdruck — zunächst rein mechanisch in langsamen, molekulären Verschiebungen sich äussernd — die Anomalie der Knorpelfuge nach sich zieht, oder ob die letztere als Ursache, jene als Folge anzusprechen ist, darüber getraue ich mir nicht, auf Grund dieser einen Beobachtung auch nur eine Vermutung zu hegen.

Jedenfalls aber ist — von den rein accidentellen, für uns bedeutungslosen Tuberkeln abgesehen — die Differenz der Epiphysenlinien das einzige positive Ergebnis unseres histologischen Bildes. Alle anderen Merkmale überschreiten kaum die Grenzen der Norm, stimmen jedenfalls mit den analogen des rechten Femurendes überein.

Wir teilen somit ziemlich das Schicksal der bisherigen Untersucher. Denn wenn wir aufrichtig sein wollen, so ist bis jetzt histologisch überhaupt nichts Massgebendes zu Tage gefördert worden. Auch den geringfügigen Anomalien gegenüber, welche bei Kocher die Vermutung einer „juvenilen Osteomalacie“ erweckten, erhebt sich doch der Verdacht, dass es sich um sekundäre Processe handelte; waren sie doch lediglich in der unmittelbar unter dem Knorpel gelegenen, mit ihm abgehobenen Knochenschicht nachweisbar, die bei

dem enorm deformierten Knochen vielleicht ausser Funktion gesetzt und damit den Folgen der Inaktivität anheim gegeben war.

Ich möchte daher — solange das Mikroskop nicht mehr bietet, als es bisher geboten hat — einstweilen mich zu der angeführten Stelle in Kocher's zweiter Abhandlung bekennen, dass eine besondere, primäre Erkrankung der Knochensubstanz für die Coxa vara nicht notwendig vorausgesetzt werden muss.

Auf die Frage nach dem Sitze der Verbiegung möchte ich nicht eingehen. Ob unser Präparat im Sinne Kocher's sprechen darf, der ihn so nachdrücklich in die Knorpelfuge und nur in sie verlegt, wage ich, wie gesagt, nicht zu entscheiden; die Anomalie ist hier graduell zu geringfügig. Immerhin wäre denkbar, dass dieser Befund späterhin, mit anderen Beobachtungen zusammengehalten, noch eine bestimmtere Deutung erfahren wird. Ich meinerseits darf umso eher auf die Erörterung dieser Frage verzichten und den sich Interessierenden auf Hofmeister's letzte Arbeit[1]) verweisen, als sie für den Hauptzweck dieser Zeilen ziemlich irrelevant erscheint: wenn wir versuchen, den ätiologischen Zusammenhang zwischen der Verbiegungsrichtung und der Richtung der verbiegenden Kraft festzustellen, kommt die Stelle, an welcher die letztere angreift, kaum in Betracht.

1) Diese Beiträge. Bd. 21. S. 307 f.

Druckfehler.

S. 35, Z. 20 v. u. lies „Osteotomie des Schenkelhalses".

S. 42, Z. 16 v. o. lies „In der That: hat" statt „In der That hat".

S. 42, Z. 14 v. u. lies „Adduktion" statt „Abduktion" und streiche „weniger".

AUS DER

ROSTOCKER CHIRURGISCHEN KLINIK

DES PROF. DR. GARRÈ.

III.

Klinische und anatomische Beiträge zur Kenntnis des Morbus Basedowii.

Von

Dr. E. Ehrich,

Privatdocent und erster Assistenzarzt der Klinik.

Hierzu Taf. VII—IX.

Die Ansicht, dass die Basedow'sche Krankheit der Ausdruck einer krankhaften Funktion der Schilddrüse sei, hat durch die zum Teil sehr günstigen Erfolge der operativen Eingriffe an diesem Organ mehr und mehr Anerkennung gefunden, sie wird sogar von vielen Autoren auf Grund dieser Erfolge geradezu für erwiesen betrachtet. Eine weitere Stütze schien diese Theorie durch eine Reihe anatomischer Untersuchungen der Schilddrüse bei M. Basedowii aus den letzten Jahren zu erhalten, durch den Nachweis eigenartiger histologischer Veränderungen an derselben, die im Sinne einer abnormen Drüsenthätigkeit gedeutet wurden.

Trotz dieser Ergebnisse ist nicht zu leugnen, dass wir von einer definitiven Lösung der Frage nach dem Wesen des Morbus Basedowii noch weit entfernt sind. Wenn die Schilddrüsentheorie

namentlich die grosse Mehrzahl der Chirurgen zu ihren Anhängern zählt, verhalten sich die internen Kliniker und besonders die Neurologen fast durchweg ablehnend gegen dieselbe, und damit gegen die Berechtigung der operativen Behandlung. Und so viel steht fest: die Einwände, die ihr gegenüberstehen, haben durch die chirurgischen Erfahrungen und die anatomischen Forschungen keine ausreichende Widerlegung erfahren. Andererseits gründet sich diejenige Theorie, die in erster Linie mit der eben genannten um den Vorrang streitet, die Ansicht, dass das Centralnervensystem der eigentliche Sitz der Erkrankung sei, auf eine Reihe sehr wichtiger Momente, so dass von einer Entwertung derselben durch die Vergiftungstheorie jedenfalls bisher nicht die Rede sein kann.

Die folgenden Untersuchungen sollen einen weiteren Beitrag zur Klärung der Pathogenese des Morbus Basedowii liefern. Das verwandte Material umfasst 8 Krankheitsfälle aus der Rostocker chirurgischen Klinik, deren Ueberlassung ich der Güte meines hochverehrten Chefs, Herrn Prof. Garrè, verdanke, und einen Fall aus der Greifswalder chirurgischen Klinik, dessen Benutzung mir von Herrn Prof. Bier in liebenswürdigster Weise gestattet wurde.

Ich gebe zunächst die ausführlichen Krankengeschichten wieder:

1. Fräulein M. R., 20 J. alt, aus Grabow. Der Vater ist an einem Leberleiden gestorben, Mutter und sämtliche Geschwister sind gesund. Vor 3 Jahren hat Patientin Diphtherie durchgemacht. Unmittelbar darauf übernahm sie, ohne sich erst genügend erholen zu können, eine sehr anstrengende Stellung. Seither will sie sich häufig elend und schwach gefühlt haben, leichter erregbar gewesen sein wie früher. Zeitweilig stellte sich Herzklopfen ein. Vor etwa $^3/_4$ Jahren wurde sie von Bekannten auf eine Anschwellung des Halses aufmerksam gemacht, die damals etwa halb so gross und von der gleichen Form war wie jetzt, die dann allmählich grösser geworden ist, seit 3 Monaten unverändert geblieben sein soll. Ungefähr gleichzeitig mit dem Auftreten der Schwellung am Halse wurde bemerkt, dass ihre Augen stärker vortraten. Im letzten Jahr hat sie viel an Magenkrämpfen und zeitweiligen Durchfällen gelitten. Das Herzklopfen hat sehr zugenommen. Ferner besteht sehr starke Neigung zum Schwitzen, Zittern in den Händen, so dass sie oft ihren Namen nicht leserlich schreiben kann. Die Geschwulst am Halse macht der Patientin keine wesentlichen Beschwerden. Bei schnellem Gehen und Treppensteigen stellt sich Atemnot ein.

Status (1. VII. 92): Patientin ist kräftig gebaut, gut genährt. Hautfarbe weiss, Schleimhäute blass. Sie spricht sehr schnell, stossweise und sehr aufgeregt. Dabei machen sich Zuckungen im Gesicht bemerk-

bar. Es besteht ein bedeutender Tremor der Hände. Die Atmung ist nicht beschleunigt. Die Augen stehen sehr stark vor, so dass die Lider nicht völlig geschlossen werden können. Pupillen gleich weit, reagieren gleichmässig. Die Augenbewegungen sind nach allen Richtungen hin frei ausführbar. Die Schilddrüse weist eine erhebliche Vergrösserung auf. Beide Seitenlappen haben etwa die Grösse eines grossen Hühnereies, der Isthmus Daumendicke. Die Drüse hat eine gleichmässig weiche Konsistenz, bietet nirgends Fluktuation. Bei Druck auf den rechten Lappen stellt sich Atemnot ein. Der Puls ist klein und frequent, ungefähr 110 in der Minute. Die Herztöne sind rein. Die Haut feucht. An der Nase und Oberlippe reichlich Schweissperlen.

7. VII. 92 Operation (Herr Geheimrat Madelung): Resektion der rechten Kropfhälfte. Durch einen Schnitt parallel dem M. sternocleidomastoideus wird der rechte Seitenlappen der Drüse freigelegt und unter sorgfältiger Unterbindung jedes sichtbaren blutenden Gefässes ausgeschält mitsamt einem bis zum Kehlkopf in die Höhe reichenden Processus pyramidalis. Bei der Durchtrennung des sehr blutreichen Isthmus sind zahlreiche Ligaturen nötig. Drainage mit Jodoformgaze. Naht. — 8. VII. Temperatur bis 38, 1° gestiegen, Puls 136. Stimme völlig klar. Keine Beschwerden. — 11. VII. Temperatur zur Norm abgesunken, Puls 112 bis 132. Herzklopfen nicht mehr aufgetreten. Tremor der Hände geringer. Exophthalmus etwas geringer. — 13. VII. Tampon und Nähte entfernt. Wunde reaktionslos, Puls 96. — 17. VII. Wunde fast vernarbt. Zeitweilig scheint es, als ob der Exophthalmus etwas zurückgegangen ist. Das Zittern der Hände ist geringer geworden. Pulsfrequenz wechselnd, 96 bis 116. Allgemeinbefinden gut. Entlassung. — 4. XI. 92. (4 Monate später): Patientin hat sich seit der Operation bedeutend wohler gefühlt. Das Herzklopfen tritt nur auf bei schnellem Gehen und beim Treppensteigen, ebenso hat sich das Angst- und Beklemmungsgefühl vermindert. Die Augen stehen unverändert stark vor. Der Rest der Schilddrüse hat sich nicht vergrössert, ist vielmehr eher etwas kleiner geworden. Das Zittern der Hände ist geringer. Der Puls ist weniger frequent (Anzahl nicht notiert). — Nach einer gütigen Mitteilung von Herrn Professor Martius, der Patientin 1 Jahr post operationem untersuchte, bestand damals eine deutliche Besserung der Krankheitserscheinungen, wenn sie auch noch fortbestanden. — Nachuntersuchung am 26. Januar 1900 (7 Jahre 6 Monate post oper.): Patientin berichtet, dass ihr Zustand sich ganz allmählich nach der Operation gebessert habe. „Ebenso allmählich, wie die Krankheit gekommen wäre, hätte sie sich auch wieder verloren". Sie meint, dass die Operation wohl den Eintritt der Besserung beschleunigt habe. Ein ganzes Jahr hätte sie noch zu Hause bleiben müssen, hätte sich immer noch sehr schwach gefühlt. Das Herzklopfen hätte sich von der Operation her verringert. Die Neigung zu Schweissausbrüchen sei noch lange Zeit

von Bestand geblieben, sie wäre oft ohne besonderen Anlass „wie aus dem Wasser gezogen gewesen". Die Besserung hat dann langsame, aber stetige Fortschritte gemacht. Sie fühlt sich jetzt ganz gesund und leistungsfähig und kann eine Stellung als Kassierin ohne besondere Anstrengung versehen. Sehr leicht erregbar ist sie allerdings immer noch, ferner ist ihr Schlaf sehr oft durch unruhige Träume gestört und daher nicht recht „erquickend". Im übrigen hat sie keinerlei Beschwerden. Das linke Auge, das weniger zurückgetreten sei, wie das rechte, thräne häufig.

Jetziger Befund: Guter Ernährungszustand. Etwas blasse Gesichtsfarbe. Links besteht noch ein Exophthalmus mässigen Grades, rechts nicht mehr. Unter der Operationsnarbe auf der rechten Halsseite ist kein Recidiv zu fühlen. Der linke Schilddrüsenlappen ist halbhühnereigross, ziemlich flach und zeigt eine weiche Konsistenz. Die Herzaktion ist ruhig, Töne rein. Pulsfrequenz zu Beginn der Untersuchung 104, später 92. Die Haut ist trocken. Tremor der Hände nicht mehr vorhanden. In ihrem psychischen Verhalten finden sich keine Anzeichen mehr, die an die frühere Erkrankung erinnern.

2. B. Le., Gärtner, 36 Jahre alt, aus Rostock. Der Vater ist an einem Magenleiden, die Mutter an einer Herzkrankheit gestorben. Letztere soll immer sehr an Kopfschmerzen gelitten haben. Eine Schwester hat eine ähnliche Anschwellung des Halses wie Patient. Die übrigen Geschwister sind gesund. Patient war früher ebenfalls ganz gesund, hat seiner Militärpflicht genügt. Seit 8 Jahren ist er verheiratet, hat keine Kinder. Vor 5 Jahren begann sich, ohne bekannte Ursache, eine Anschwellung auf der rechten Seite des Halses zu entwickeln. Ungefähr um die gleiche Zeit stellte sich Herzklopfen ein, das zunächst, bald schwächer, bald stärker, den Patienten nicht sehr belästigte. Ferner bemerkte er seit jener Zeit, dass seine Augen mehr hervortraten, er hatte häufig Flimmern vor den Augen. Auch Zittern in den Gliedern machte sich zeitweilig bemerkbar. In demselben Jahre machte Patient eine schwere Influenza durch, und seither sollen sich alle Krankheitserscheinungen wesentlich verschlimmert haben. Ferner trat die Neigung zu leichtem Schwitzen hinzu. Vor drei Jahren begannen sich die Zeichen von nervöser Reizbarkeit zu entwickeln, Patient litt hie und da an Kopfschmerzen. Um dieselbe Zeit soll die abnorme Verfärbung der Haut aufgetreten sein. Alle Krankeitssymptome haben dann im Laufe der letzten 3 Jahre noch zugenommen, nur der Kropf behielt die gleiche Grösse. Seit $^3/_4$ Jahren ist Patient durch sein Leiden arbeitsunfähig. Er ist ängstlich, schreckhaft, leicht gereizter Stimmung. Er kann nicht gut allein sein im Zimmer, nicht über einen freien Platz oder eine lange Strasse gehen, weil sich dann, unter stärkerem Herzklopfen, seine Angst vermehrt. Dasselbe ist der Fall bei allen gemütlichen Erregungen, wenn er viel spricht oder erzählen soll.

Er fühlt sich körperlich sehr schwach, schon kurze Gänge greifen ihn an. Beim Schreiben zittern ihm die Finger, nur die ersten Zeilen werden deutlich. Wenn aber „die Unruhe kommt", ist das Geschriebene nicht mehr leserlich. Er leidet häufig an Kopfschmerzen in der Stirngegend und im Genick, schläft schlecht, hat immer Durst. Der Appetit ist an manchen Tagen schlecht, an andern hat Patient Heisshunger. Der Stuhlgang ist meist retardiert, plötzliche Durchfälle sind nie aufgetreten. Er ist erheblich magerer geworden. Seit 3 Jahren befindet er sich in Behandlung der hiesigen medizinischen Poliklinik, und wurde von Herrn Professor Martius gelegentlich im Rostocker Aerzteverein als ein Fall von schwerem M. Basedowii vorgestellt. Unter den damals besonders hervorgehobenen Symptomen, die grösstenteils dem unten beschriebenen Aufnahmebefund entsprechen, mit der Ausnahme, dass kein Exophthalmus, wohl aber das Möbius'sche Zeichen konstatiert wurde, erwähne ich nur: Herabsetzung des Hautwiderstandes gegenüber dem konstanten Strom, Neigung zu Schweissbildung, verbunden mit subjektivem Wärmegefühl, ohne objektiv nachweisbare Temperaturerhöhung (nur einmal bei mehrtägigem Messen konnte eine Steigerung bis auf 38,2° konstatiert werden). Die Behandlung mit dem galvanischen Strom brachte keine Besserung.

Status (7. III. 95): Patient ist gross, sehr mager. Die Haut des ganzen Körpers hat ein dunkles, schmutzig bräunliches Kolorit. Das Pigment ist durchgehend gleichmässig verteilt. Die Augen stehen deutlich vor. Das Gräfe'sche Symptom besteht rechts in mässigem Grade, ist links weniger ausgeprägt. Das Möbius'sche Zeichen ist in geringem Grade, das Stellwag'sche nicht vorhanden. Pupillen gleich weit, reagieren gut. Auf der Stirn zahlreiche erweiterte Venen. Temporalgegend, Wangen eingesunken. Die Zunge wird zitternd vorgestreckt. Keine motorischen Störungen an ihr oder dem Gaumen. Der Hals ist schlank, zeigt sichtbare Pulsation der Carotiden. Es besteht eine mässige Vergrösserung der Schilddrüse, die beide Lappen, von je Hühnereigrösse, und den Isthmus in gleichem Grade betrifft. Sie ist konprimierbar, aber ziemlich derb. Blasendes Geräusch über derselben. Starke Pulsation beider Art. thyreoideae super. Larynxstenose besteht nicht. Der Spitzenstoss ist im 5. Intercostalraum fingerbreit nach aussen von der Mammillarlinie, stark hebend, deutlich sichtbar. Herzdämpfung nach rechts nicht verbreitert, der erste Ton über der Spitze ist unrein, über dem Ansatz der 3. linken Rippe besteht ein blasendes Geräusch. Pulszahl 110—126. Patient schwitzt meistens etwas. An allen ausgestreckten Extremitäten besteht ein schnellschlägiger Tremor; Knie- und Achillessehnenreflexe sind erhöht. Urin eiweissfrei. Körpergewicht 57½ kg.

14. III. 95 Operation (Herr Prof. Garrè): Exstirpation der rechten Schilddrüsenhälfte. Patient wird nur für den Hautschnitt mit Aether betäubt, die übrige Operation ohne Narkose ausge-

führt. Nach Freilegung des rechten Lappens wird zunächst die Art. thyreoidea sup. mit zugehöriger Vene unterbunden. Sie teilt sich vor ihrem Eintritt in die Drüse in zwei Aeste, die, beide rabenfederkieldick, in die Spitze bezw. den medialen Rand des Lappens hineingehen. Trotz der möglichst stumpfen Ausschälung und vorhergehenden Unterbindung aller sichtbaren Gefässe, blutet es überall ausserordentlich, wie aus einem Schwamm. Ligatur der Arteria thyreoidea inf. und Isolierung des N. recurrens. Die Verbindung der Drüse mit der Trachea ist ziemlich fest, und es blutet bei der Losschälung besonders stark aus zahlreichen spritzenden Arterien. Die Drüse wird am Isthmus gestielt, umstochen und abgeschnitten. Drainage, Naht.

15. III. Patient ist sehr aufgeregt, hat nicht geschlafen. Pulszahl: 137. Im Laufe des Tages steigt die Temperatur auf 39, 4°, Puls wird flatternd, unregelmässig. Patient hustet reichlich schaumiges Sputum aus. Eisblase aufs Herz. — 16. III. 38, 8—39, 4°, P. 117, voller, regelmässig. Sehr starker Hustenreiz. Teils schaumiges, teils gelblich schleimiges Sputum. Ueber den Lungen kein Herd nachweisbar. Patient fühlt sich wohler. — 17. III. 38, 5—39, 3°, P. 140. Hustenreiz und Auswurf andauernd reichlich. Drain entfernt. Ipecacuanha mit Morphium. — 19. III. 38—38, 8°. P. 108. Nähte entfernt. 2 Fadenabscesse in der Mitte der Wunde. Aus der Drainstelle entleert sich etwas Eiter. Feuchter Verband. — 23. III. Temperatur langsam zur Norm abgesunken. Puls 96—105. Quälender Husten tritt immer noch anfallsweise auf. Expektoration jedoch leichter. — 30. III. Andauernd fieberfrei. Herzaktion entschieden ruhiger geworden, Pulszahl schwankend zwischen 93 und 108. Herzklopfen sehr viel weniger. Husten besteht nicht mehr. Hautfarbe entschieden heller geworden. Exophthalmus, Gräfe'sches Symptom unverändert. Das Flimmern vor den Augen hat sich verloren. Drainstelle gut granulierend. In poliklinische Nachbehandlung entlassen.

11. I. 1900. Nachuntersuchung (nach 4¾ Jahren): L. berichtet über seinen Zustand folgendermassen: ¾—1 Jahr nach der Operation sei sein Zustand unverändert schlecht geblieben, und er gänzlich arbeitsunfähig gewesen. Seitdem habe sich sein Zustand allmählich gebessert. Arbeitsfähig sei er jedoch noch längere Zeit nicht gewesen. Die Besserung ist von Bestand geblieben, und er fühlt sich schon seit Jahren völlig gesund. Er glaubt, „dass es ohne die Operation bald mit ihm zu Ende gegangen. wäre. Den Erfolg derselben habe er sogleich verspürt, weil die Geschwulst am Halse, die ihm das Beklemmungsgefühl gemacht und ihn Nachts durch ihr Sausen im Schlaf gestört hätte, beseitigt gewesen sei". Die spätere Besserung seines Zustandes führt er im übrigen darauf zurück, dass er sich immer möglichst viel im Freien aufgehalten habe. Er habe sich dann stets viel wohler und freier gefühlt, während sich beim Sitzen im Zimmer leicht Beklemmungsgefühl und Aufregungszustände eingestellt hätten. Die Neigung zum Schwitzen, das Schwächegefühl, Herzklopfen,

Zittern, Angstzustände haben sich allmählich ganz verloren. Auch der Schlaf ist viel besser wie früher, wenn auch nicht so gut, wie vor der Erkrankung. Die leichte Erregbarkeit hat sich jedoch seit der Operation nicht verloren. Patient gerät manchmal bei geringfügigen Anlässen in grosse Aufregung, so dass „er sich gar nicht mässigen kann". Es stellt sich bei solcher Gelegenheit auch heftiges Herzklopfen ein. Ferner leidet er häufig an Kopfschmerzen und Druckgefühl in den Augen. Bemerkenswert sind ferner die Angaben seiner Frau: Sie klagt, dass er in seinem Wesen seit Bestehen der Krankheit so verändert sei, „sonderbare Streiche" mache. Sie fürchte, dass er noch einmal gehirnkrank werde.

Der jetzige Befund ist folgender: L. hat sich ausserordentlich erholt, wenn sein Ernährungszustand auch nur mässig ist. Körpergewicht: 130 Pfund. Die Hautfarbe ist blass gelblich. Die Haut ist trocken. Exophthalmus und Gräfe'sches Symptom eben nur angedeutet. Möbius'sches nicht vorhanden. In der Schläfengegend einige erweiterte Venen, nicht mehr auf der Stirn. Der linke Schilddrüsenlappen ist seit der Operation etwas, aber nicht erheblich kleiner geworden. Weiche Konsistenz. Keine Pulsation, keine abnormen Geräusche. Der etwa fingerdicke, erhaltene Isthmus ist deutlich zu fühlen. Unter der linearen Narbe rechts kein Strumagewebe palpabel. Der Herzspitzenstoss ist fingerbreit nach aussen von der Mammillarlinie zu fühlen. Keine Verbreiterung der Dämpfung nach rechts. Reine Töne. Herzaktion ganz ruhig, nicht verstärkt, Puls 80—88, regelmässig. Tremor der Hände ist nicht vorhanden. Patient macht bei der Untersuchung auch in seinem psychischen Verhalten einen durchaus gesunden Eindruck. Zeichen von Aufregung, hastigem Wesen, wurden nicht beobachtet.

3. Fräulein A. B., 24 J. alt aus Karolinenhof. Bei der bis dahin gesunden Patientin stellte sich vor 2 Jahren Herzklopfen ein schon bei den geringfügigsten Anlässen. Etwa um die gleiche Zeit will sie eine Anschwellung ihres Halses und Hervortreten ihrer Augen bemerkt haben. Aerztlicherseits soll im Dezember 94 versucht worden sein, durch einen Aderlass die Beschwerden zu mildern, jedoch vergeblich. Im Februar 95 wurde sie 3 Wochen in der hiesigen Augenklinik mit Thyreoidtabletten behandelt. Die Krankheitssymptome gingen jedoch nicht zurück, sondern nahmen eher noch zu. Pat. hatte namentlich an sehr heftigem Herzklopfen zu leiden, ferner an dem Gefühl, als wenn ihr der Hals zugeschnürt würde, schon wenn sie eine Treppe gestiegen war. Im Mai 95 stellte sich Pat. zuerst Herrn Prof. Garrè vor. Es bestand damals deutlicher Exophthalmus, Herzpalpitationen, Tachycardie (120 Pulse) und eine Struma mässigen Grades. Verordnet wurde ihr vorwiegend vegetabilische Nahrung, Enthaltung von Fleisch und Natrium phosphor. 2,5 gr 2mal täglich. Am 6. VI. war der Befund ziemlich unverändert, das Allgemeinbefinden be-

friedigend. Im Dezember hatte der Halsumfang etwas zugenommen, der Exophthalmus linkerseits trat stärker hervor. Eine wesentliche Veränderung des Zustandes trat in den nächsten Monaten nicht ein, so dass ihr die Operation vorgeschlagen wurde.

Status (1. VIII. 96): Es besteht ein mässig starker beiderseitiger Exophthalmus. Die Schilddrüse zeigt eine erhebliche Vergrösserung. Beide Lappen, von je Hühnereigrösse, sind durch einen mässig breiten Isthmus verbunden. Das Strumagewebe ist weich, komprimierbar, ohne härtere Partien. Die Palpation ist etwas schmerzhaft. Keine retrosternale Entwickelung des Kropfes. Die Herzaktion ist verstärkt, der Spitzenstoss stark hebend, im 5. Intercostalraum nach innen von der Mammillarlinie sicht- und fühlbar. Herzdämpfung in normalen Grenzen. Der 1. Ton über der Spitze ist unrein, der 1. Pulmonalton von einem starken Schwirren begleitet. Deutliches Schwirren besteht auch über der linken Art. thyr. sup., weniger deutlich über den beiden Art. thyr. inf. Pulsfrequenz 100—120.

3. VIII. 96 (Herr Prof. Garrè): Exstirpation der linken Strumahälfte in Chloroformnarkose. 7 cm langer Hautschnitt über den linken Schilddrüsenlappen, parallel dem M. sternocl. Nach Durchtrennung der oberflächlichen, flach über die Schilddrüse ausgebreiteten Halsmuskeln Freilegung der Drüse. An ihrem oberen Pol stösst man zunächst auf eine oberflächliche Arterie, die sich teilend, einen Zweig in die Spitze des Lappens, einen anderen in den Isthmus hineinschickt. Nach Unterbindung derselben wird erst in der Tiefe die eigentliche, stark entwickelte Art. thyr. sup. freigelegt und ligiert. Nach Ausschälung des lateralen Randes wird die Struma nach innen gezogen, die Art. thyr. inf. und, nach Ablösung des Recurrens, eine in den unteren Pol einmündende Arteria ima unterbunden. Abschälung der Struma von der Trachea, Stielung des Isthmus und Abbindung mit starkem Catgutfaden. Naht der durchtrennten Halsmuskeln. Drainage, Hautnaht.

4. VIII. P. morgens 144, abends 88, T. bis 38,8 gestiegen. Häufiges Erbrechen. — 5. VIII. Brechreiz hält noch an. Pat. ist heute vollständig heisser, spricht nur im Flüsterton. Auffallend ist, dass das rechte Auge entschieden nicht mehr so weit vorsteht. Am linken ist keine Veränderung nachweisbar. P. 100. — 7. VIII. T. abgefallen, P. 94. Heiserkeit hat nachgelassen. Nähte und Drain entfernt. Der Appetit hebt sich. Allgemeinbefinden gut. — 9. VIII. Pat. verlässt das Bett. — 12. VIII. Heiserkeit ganz verschwunden. Heute ist auch am linken Auge eine Verringerung des Exophthalmus zu konstatieren. Drainstelle secerniert noch mässig. P. 88. — 14. VIII. Pat. hat in der Ruhe sowie beim Herumgehen gar keine Beschwerden mehr. Nur beim Treppensteigen stellt sich noch Herzklopfen ein. Neigung zum Schwitzen, Hitzegefühl geringer geworden. P. 84, regelmässig. Entlassung. — Novbr. 98: Puls in der Sprechstunde 120, soll zu Hause in der Ruhe 90 betragen. Das rechte Auge tritt weniger hervor wie das linke. Das Allgemeinbefinden ist gut geblieben.

Ueber ihr weiteres Ergehen giebt ein ausführlicher Brief der Pat. vom 15. I. 1900 folgende Auskunft: 1½ Jahre lang nach der Operation sei ihr Befinden ein sehr zufriedenstellendes gewesen. Durch grosse Aufregungen, Sorgen in der Familie hätten sich jedoch im Frühjahr 98 die alten Krankheitserscheinungen wieder eingestellt: Herzklopfen, allgemeine Schwäche und Anschwellung der Schilddrüse. Durch eine dreimonatliche Kur in Blankenburg a. H. besserte sich der Zustand erheblich, auch die Augen traten weniger hervor, Pat. fühlte bis Juni 99 keine Beschwerden. Damals stellte sich aufs neue Herzklopfen, Mattigkeit, Schlaflosigkeit, Gefühl der Beengung am Halse ein, Erscheinungen, die durch absolute Ruhe und Schonung wieder zurückgingen. Im November 99 seien bei ihr die Zeichen eines „nervösen Herzleidens", das nach ärztlicher Meinung nicht mit der Basedow'schen Krankheit zusammenhänge, aufgetreten. Mit ihren Augen sei es zeitweilig besser, dann wieder schlechter.

Der Arzt, der Pat. in letzter Zeit behandelte, berichtet am 12. I. 1900, dass der Zustand der Pat., früher zufriedenstellend, sich nach einer Reise im letzten Sommer, die infolge unglücklicher äusserer Verhältnisse sehr ungünstig auf sie wirkte, wesentlich verschlechtert habe. Es bestand damals ein geringer Grad von Exophthalmus, heftige Herzpalpitationen, ganz geringer Tremor, Neigung zum Schwitzen. Die Stimmung war sehr deprimiert. Das Körpergewicht nahm ab. Unter entsprechender Behandlung verloren sich die Palpitationen allmählich, ebenso Tremor und Hitzegefühl. Dann wurde die Herzthätigkeit auffallend langsam. Die Pulsfrequenz ging bis auf 42 herunter. Es stellten sich jetzt (Anfang Dezember 99) heftige Schmerzanfälle oberhalb der Herzgegend ein, sowie starke Atemnot, namentlich Nachts, so dass Pat. oft lange im Bett gehalten werden musste. Augenblicklich sollen die Schmerzen verschwunden, der Schlaf besser sein, die Stimmung sich gehoben haben. Exophthalmus ist kaum angedeutet. Der rechtsseitige harte Schilddrüsenrest soll etwa doppelt so gross sein wie normalerweise.

4. A. Fr., Schneiderin, 32 J. aus Malchow. Eltern und 4 Geschwister sind gesund, ein Bruder ist an Diphtherie gestorben; Pat. war früher bleichsüchtig. 1. Periode mit 18 Jahren, blieb später 2 Jahre ganz fort, ist dann ziemlich regelmässig geblieben. Vor 5 Jahren bemerkte Pat. zuerst eine kaum wallnussgrosse Anschwellung auf der linken Seite des Halses, die bis zum vorigen Sommer ziemlich unverändert blieb, seitdem und namentlich im letzten Winter sich sehr vergrössert hat. Früher verursachte dieselbe gar keine Beschwerden, nur in letzter Zeit stellte sich leicht Kurzatmigkeit ein, wenn Pat. rasch gegangen war. Ferner kann sie nicht aushalten, Nachts mit dem Kopf niedrig zu liegen, da dann mitunter so starke Luftbeklemmung auftritt, dass sie aus dem Bett herausspringen muss. Ferner leidet sie zeitweilig an Herzklopfen und leichter Erregbarkeit. Letztere stellt sich schon ein, wenn im Zimmer laut gesprochen wird. Ihre Augen

sollen schon immer etwas stärker vorstehen, wie normalerweise (eine Erscheinung, die auch bei einem Bruder vorhanden sein soll). Dieses Symptom tritt viel auffälliger hervor, wenn sie schnell gegangen und kurzatmig ist. Pat. klagt über häufiges Hitzegefühl und Neigung zum Schwitzen.

Status (23. II. 97): Pat. ist mittelgross, ihre Muskulatur schlaff, Fettpolster leidlich entwickelt, die Hautfarbe blass gelblich. Pat. legt bei der Untersuchung grosse Aengstlichkeit an den Tag und stete Unruhe und Hast bei allen Bewegungen. Es besteht ein leichter Grad von Exophthalmus. Pupillen gleich weit, reagieren prompt. Gräfe'sches und Möbius'sches Symptom nicht vorhanden. In der linken Halsgegend findet sich ein gänseeigrosser Tumor, der dem vergrösserten linken Lappen der Schilddrüse entspricht. Derselbe reicht nach rechts hin über die Mittellinie hinaus zum inneren Rand des M. sternocl., nach unten bis zum Jugulum, sich nicht hinter das Sternum erstreckend, nach aussen fast zweifingerbreit ausserhalb des linken M. sternocl. Der Tumor hat eiförmige Gestalt, seine Längsachse entspricht dem Verlauf des M. sternocl. Die Oberfläche ist glatt, die Konsistenz weich elastisch, auf der Unterlage ist er etwas verschieblich, bewegt sich beim Schlucken nach oben. Mit der aufgelegten Hand nimmt man die mitgeteilte Pulsation der Carotiden wahr, jedoch keine Pulsation oder Schwirren des Tumors selber. Auskultatorisch keine Geräusche. Der rechte Schilddrüsenlappen ist nicht vergrössert. Lebhafte Pulsation der Carotiden. Herzaktion sehr verstärkt. Spitzenstoss im 5. Intercostalraum nach aussen von der Mammillarlinie nahe der vorderen Axillarlinie fühl- und sichtbar. Nach rechts keine Verbreiterung der Herzdämpfung. Ueber der Spitze hört man ein systolisches Geräusch, das über den übrigen Ostien weniger deutlich vorhanden ist. Puls 102—120, regelmässig. Tremor der Hände besteht nicht. Die Hände sind feucht, und ebenso fühlt sich die Haut des übrigen Körpers feucht an.

25. II. 97 Operation (Herr Prof. Garrè) in Morphium-Aethernarkose: Exstirpation der linken Schilddrüsenhälfte. (Bei der Vorbereitung zur Operation ist Pat. ausserordentlich aufgeregt und ängstlich, kaum zu beruhigen). Freilegung der Struma durch Längsschnitt. Ihre Oberfläche weist ein Netzwerk von stark entwickelten Venen auf. Da in den Tumor der ganze linke Schilddrüsenlappen aufgegangen ist, wird zur Resektion desselben geschritten. Die Ausschälung der Struma gelingt grösstenteils leicht, ohne nennenswerte Blutung. Unterbindung der grossen eintretenden Arterien, Ablösung des N. recurrens. Bei der Ausschälung des Tumors nach innen hinten zeigt sich, dass er hier noch von einer mehrere Millimeter dicken Schicht normalen Schilddrüsengewebes bedeckt ist. Die stumpfe Ausschälung aus dieser Kapsel gelingt leicht, indem nur wenige Ligaturen nötig sind. Auf diese Weise hat sich der letzte Teil der Operation zu einer richtigen Enucleation gestaltet, und die Unterbindung des Isthmus der Drüse ist überflüssig. Vom

linken Schilddrüsenlappen ist somit eine mehrere Millimeter dicke Schicht zurückgeblieben, die, entfaltet, 5-Markstück gross ist. Verkleinerung der grossen Höhle durch versenkte Catgutnähte, der untere Teil wird tamponiert. Hautnähte.

27. II. Pat. war die letzten 2 Tage sehr unruhig, klagte viel über Hitze und war kaum im Bett zu halten. Schlucken ist schmerzhaft. Höchste bisherige Temp. 38,3°, P. 96. — 1. III. Temp. normal, P. 92—96. Verbandwechsel. Stichkanäle zum Teil eitrig. Tampon gewechselt, mässig starke Sekretion. — 3. III. Temperatur andauernd normal, P. 88—92. Allgemeinbefinden sehr gut. Schmerzen beim Schlucken haben sich verloren. Der untere Teil der Wunde wird nur noch ganz locker tamponiert die Nahtlinie ist vernarbt. Pat. verlässt das Bett. — 9. III. Pulsfrequenz bis auf 60—64 gesunken. Pat. erholt sich sichtlich. Sie will viel weniger leicht schwitzen wie vor der Operation. — 17. III. Pat. giebt an, ihr Zustand habe sich sehr gebessert, sie kann besser atmen in horizontaler Lage und schläft besser. Das Herzklopfen ist geringer geworden, tritt weniger häufig auf, ebenso die Neigung zum Schwitzen. Pulsfrequenz schwankend zwischen 68 und 84. Wunde bis auf eine linsengrosse granulierende Stelle vernarbt. Entlassung.

Bericht ihres Arztes vom 23. VII. 97: Pat. ist völlig beschwerdenfrei geblieben. Die Erscheinungen seitens des Herzens — subjektiv und objektiv — sind geschwunden. Die Pulsfrequenz schwankt zwischen 64 und 70. Atembeschwerden sind nie wieder aufgetreten. Der geringe Exophthalmus ist unverändert geblieben. Pat. ist vollständig arbeitsfähig.

Nachuntersuchung am 12. I. 1900. Die durch die Operation erzielte Besserung ist von Bestand geblieben. Kurzatmigkeit, Herzklopfen ist seither verschwunden. Auch die frühere leichte Erregbarkeit hat sich ganz verloren. Neigung zum Schwitzen ist nicht mehr vorhanden. Pat. fühlt sich seit der Operation ganz gesund und arbeitsfähig.

Der jetzige Status ist folgender: Pat. sieht recht wohl aus, Ernährungszustand mässig (Gewicht 117 Pfd.). Exophthalmus ist nicht mehr vorhanden. Weitere Augensymptome fehlen. Der Hals ist schlank. Operationsnarbe fein, lineär. Links ist kein Schilddrüsengewebe zu fühlen, der rechte Lappen ist nur undeutlich abzutasten. Pulsation der Carotiden nicht verstärkt. Herzspitzenstoss im 5. Intercostalraum fingerbreit nach aussen von der Mammillarlinie. Keine Verbreiterung der Dämpfung nach rechts. Töne ganz rein. Herzaktion sehr ruhig. Pulsfrequenz 66. Die Haut des Körpers ist trocken. Tremor ist nicht vorhanden.

5. A. La., 20 J. alt, Dienstmädchen aus Dierkow. Der Vater ist an Diptherie, die Mutter an allgemeiner Schwäche gestorben. Ein Bruder ist gesund. Vor 1½ Jahren stellte sich bei der früher gesunden Patientin Herzklopfen und Luftmangel ein. Dazu trat grosse Mattigkeit und Schwächegefühl, sodass sie bisweilen bei der Arbeit umfiel. Eine Ursache

für die Erkrankung weiss sie nicht anzugeben, nur dass sie sich in ihrem Dienst in den letzten Jahren sehr schwer habe anstrengen müssen. Um die gleiche Zeit bemerkte sie, dass ihre Augen stärker hervortraten. Häufig stellte sich Hitzegefühl ein. Ihre Haut war immer feucht. Trotz guten Appetits magerte sie stark ab. Die Beschwerden nahmen mehr und mehr zu, sodass sie unfähig wurde, ihre Arbeit zu verrichten. Erste Periode mit 16 Jahren, zuerst regelmässig, ist seit 1½ Jahren fortgeblieben.

Am 4. IX. 1896 wurde sie in die medizinische Klinik des Herrn Geheimrat Thierfelder aufgenommen. Aus dem damaligen Befund ist hervorzuheben: Gracil gebaut, Muskulatur und Fettpolster schlecht entwickelt. Gewicht 70½ Pfd. Deutlicher Exophthalmus, Gräfe'sches Zeichen nicht sehr ausgeprägt, rechts deutlicher wie links. Weitere Augensymptome fehlen. Haut wenig feucht. Struma von geringer Grösse. Deutliches Pulsieren der grossen Gefässe am Halse und Schwirren der Carotiden. Sichtbare Pulsation in der ganzen Herzgegend, am stärksten an der Spitze im 4. Interkostalraum fingerbreit nach innen von der Mammillarlinie. Obere Grenze der Dämpfung: 3. Rippe. Keine Verbreiterung nach rechts. Töne rein. Pulsfrequenz 128—160. Milz palpabel. Urin: kein Eiweiss, kein Zucker.

Patientin wurde 8 Monate auf der medicinischen Station behandelt. Zur Anwendung kamen nacheinander Thyreoidtabletten, Natrium phosphoric., Thymustabletten ohne einen nennenswerten Einfluss auf die Krankheit. Nur das Körpergewicht nahm im Laufe dieser Zeit sehr beträchtlich, um 32 Pfd., zu. Im übrigen blieben die Erscheinungen ganz unverändert. Die Pulsfrequenz war dauernd erhöht, schwankte zwischen 120 und 160. Die Temperatur war, abgesehen von kurzen vorübergehenden Steigerungen, ganz normal.

Status bei der Aufnahme auf die chirurgische Abteilung am 6. V. 1897: Die Symptome des M. Basedowii sind bei der jetzt gut genährten Patientin noch stärker ausgeprägt, wie beim Eintritt in die medicinische Abteilung. Sehr erheblicher Exopthalmus, Gräfe'sches Symptom in leichtem Grade vorhanden, Möbius'sches Zeichen eben angedeutet. Die Schilddrüse zeigt eine mässige diffuse Vergrösserung. Der rechte Lappen ist reichlich hühnereigross, der linke etwas kleiner, von etwa 2-Fingerdicke. Der Isthmus ist gut fingerbreit. Die Struma schneidet nach unten mit dem Jugulum ab, ist nicht retrosternal entwickelt. Die Konsistenz ist eine gleichmässige, weiche. Starke sicht- und fühlbare Pulsation der Carotiden, die der Struma mitgeteilt wird. Mit der der Drüse aufgelegten Hand nimmt man ein Schwirren wahr. Deutliche Pulsation der ganzen Herzgegend. Spitzenstoss fingerbreit nach aussen von der Mammillarlinie. Keine Verbreiterung der Herzdämpfung nach rechts. Töne rein. Deutlicher Tremor der Hände. Charakteristische Unruhe und Hast bei allen Bewegungen.

14. V. 97 Operation in Morphium-Chloroformnarkose (Herr Prof. Garrè): Resektion der rechten Strumahälfte. Durch Längsschnitt am vorderen Rande des M. sternocl. Freilegung der Drüsenkapsel und stumpfe Ausschälung des oberen Pols. Doppelte Ligatur der stark entwickelten Art. thyreoid. sup. Bei der weiteren Auslösung nach unten präsentiert sich die Art. thyreoid. inf., deren vorderer Ast sich noch vor dem Eintritt in die Drüse in 3 kleinere Zweige teilt. Ligatur der beiden Hauptäste der Arterie mit Schonung des in ihrer Gabel verlaufenden N. recurrens. Es hängt jetzt der ausgeschälte Drüsenlappen nach Abtrennung von der Trachea nur noch an dem etwa fingerdicken Isthmus. Derselbe wird mit starkem Catgutfaden abgebunden. Abtragung des Lappens. Naht der durchschnittenen Muskeln mit Catgut. Hautnaht bis auf eine Drainöffnung am unteren Wundwinkel. Kompressionsverband.

15. V. Mässiger Hustenreiz und Schluckschmerzen. Vorübergehende Atembeschwerden durch sitzende Stellung gehoben. P. 156—160. T. 37,7°. — 18. V. Husten und Schmerzen beim Schlucken haben sich verloren. Drain und Nähte entfernt. Prima intentio. Puls 120—132. Temperatur bis 38,4° gestiegen. — 22. V. Temperatur normal, Pulszahl stetig heruntergegangen, jetzt 88—92. Patientin empfindet weniger Herzklopfen wie vor der Operation, schwitzt weniger leicht. Tremor der Hände geringer. — 1. VI. Es besteht noch eine 3—4 cm tiefe Fistel am unteren Ende der Narbe. Allgemeinbefinden befriedigend. Pulszahl ausserordentlich schwankend, zwischen 96 und 124. — 12. VI. Fistel vernarbt. Pulszahl wechselt zwischen 80 und 132, selbst in der Ruhe. Leichter Tremor der Hände. — 1. VII. Patientin hat in der letzten Zeit leichte Hausarbeit mit verrichten helfen, ohne eigentliche Beschwerden. Sie meint, dass sich ihr Zustand seit der Operation gebessert habe. Namentlich das Herzklopfen und die Neigung zum Schwitzen seien geringer wie früher. Der Exophthalmus ist unverändert. Gräfe'sches Zeichen in leichtem Grade vorhanden. Feinschlägiger Tremor der Hände besteht fort. Herzaktion lebhaft. Pulszahl immer noch sehr wechselnd zwischen 96 und 132. Gewichtszunahme auf der chirurgischen Station 15 Pfd.

Nachuntersuchung (am 11. XI. 97) 6 Monate nach der Operation: Patientin hat seit 1/4 Jahr leichte Hausarbeit verrichtet. Schwerere Arbeit kann sie nicht leisten, weil sich dann Kurzatmigkeit und Herzklopfen einstellen, Beschwerden, die sich aber seit der Operation entschieden verringert haben. Hitzegefühl hat sich verloren. Neigung zum Schwitzen geringer geworden. Patientin ist noch stärker geworden. Der Exophthalmus ist unverändert. Gräfe'sches Symptom eben angedeutet. Der linke Schilddrüsenlappen zeigt die gleiche Beschaffenheit wie früher, hat sich jedenfalls nicht vergrössert. Die Herzaktion ist sehr lebhaft, hebender Spitzenstoss. Puls 132. Hände feucht. Tremor noch vorhanden.

Am 20. V. 98 wurde Patientin wegen schwerer Conjunctivitis gonorrhoica in die Univ.-Augenklinik aufgenommen. Der Exophthalmus war

inzwischen so hochgradig geworden, dass beiderseits die orbitalen Thränendrüsen völlig herausgedrängt und unter der Lidhaut frei zu palpieren waren. Hinsichtlich des weiteren Verlaufs und der Behandlung, worüber Herr Prof. Axenfeld in den Klin. Monatsblättern für Augenheilkunde, Februar-Heft 1899, berichtet hat, sei nur erwähnt, dass es gelang, mit Durchspülungen mit Hydrargyrum oxycyan. innerhalb von 14 Tagen die eitrige Entzündung zu beseitigen. Da es infolge von Perforation der linken Hornhaut zu Irisprolaps und Staphylombildung gekommen war, wurde die Iridektomie und gleichzeitig die mittlere Tarsoraphie ausgeführt, und reizlose Heilung erzielt. Die Hornhaut des rechten Auges war intakt geblieben. Ein späterer Versuch, den Exophthalmus rechterseits durch eine Tarsoraphie zu beeinflussen, hatte einen negativen Erfolg.

Patientin stellte sich am 21. XI. 98 wieder in der chirurgischen Klinik vor. Eine wesentliche Veränderung des Zustandes wurde nicht konstatiert. Die Pulszahl betrug 140—150, die linke Strumahälfte erschien unverändert, von gleichmässiger Beschaffenheit, ohne Verhärtungen. Stärkster Exophthalmus. Die subjektiven Beschwerden sind gering. Herzklopfen tritt nur selten auf.

Um den linken Drüsenlappen zur Verkleinerung zu bringen — rechts war kein Schilddrüsengewebe mehr zu fühlen — und damit vielleicht eine Besserung zu erzielen, wurde dann am 15. XII. 98 die Unterbindung der linken Art. thyreoid. sup. ausgeführt. Der Wundverlauf war reaktionslos. Die Pulsfrequenz blieb bis zur Entlassung am 22. XII. sehr schwankend, zwischen 96 und 150. In den nächsten Wochen trat eine wesentliche Veränderung in dem Zustand nicht ein.

Wiederaufnahme in die chirurgische Klinik am 16. II. 99. Jetziger Befund: Der Ernährungszustand der Patientin ist andauernd gut. Der Exophthalmus unverändert stark. Die linke Strumahälfte erscheint wenig verkleinert gegenüber den früheren Befunden. Die Herzaktion ist verhältnismässig ruhig. Die Pulszahl beträgt 72—96, ist aber recht wechselnd. Die Haut ist feucht. Auf leichte Hautreize stellt sich eine lebhafte Rötung derselben ein. Da Patientin sich jeglichem Eingriff unterziehen will, um nur von dem Exophthalmus befreit zu werden, wird der Versuch, durch Sympathicotomie denselben zu beeinflussen, in Aussicht genommen.

Am 28. II. 99 in Morphium-Chloroformnarkose: Resektion des linken Ganglion supremum (Herr Prof. Garrè). Schnitt am hinteren Rande des M. sternocl. bis zur Mitte desselben abwärts. Der N. accessorius wird zur Seite gezogen und hinter dem Gefässbündel in die Tiefe gedrungen. Es wird zunächst der N. vagus sichtbar, dahinter der Sympathicus, von dem verschiedene feine Zweige abgehen, und der im oberen Teil der Wunde die spindelige Anschwellung des Gangl. sup. zeigt. Der Nerv wird nach unten mehrere Centimeter weit isoliert. Es werden jetzt zuerst die Nebenäste durchtrennt, dann der Stamm oberhalb des Ganglion und endlich unterhalb desselben möglichst tief unten durch-

schnitten. Während der Manipulationen am Strange und bei der Durchschneidung fällt weder an der linken Pupille — soweit dieselbe bei der starken Hornhauttrübung sichtbar ist — noch am Puls oder der Atmung etwas besonderes auf. Naht der Wunde mit tiefgreifenden Nähten. Eine stärkere Rötung der linken Gesichtshälfte oder grössere Wärme derselben wird nach der Operation nicht beobachtet.

4. III. Ungestörter Verlauf; eine Verringerung des Exophthalmus ist nicht zu konstatieren, ebensowenig eine deutliche Veränderung in der Weite der Pupille. Pulsfrequenz schwankend zwischen 96 und 116. Ein Teil der Nähte entfernt. — 7. III. Die letzten Nähte entfernt. Pr. int. Pulsfrequenz sehr wechselnd. Wenn Patientin sich nicht beobachtet glaubt, beträgt die Pulszahl nur 84—90, sobald man mit ihr spricht, steigt sie auf 120—140. — 11. III. Nach der Augenklinik entlassen. Exophthalmus, Pulsbeschaffenheit unverändert. Der Zustand änderte sich auch weiterhin nicht. Das Allgemeinbefinden war ganz befriedigend. Patientin war jedoch unfähig, ihren Dienst wieder aufzunehmen.

Befund am 11. XI. 99: Ernährungszustand unverändert gut. Körpergewicht 118½ Pfd. Haut wenig feucht. Sehr geringer Tremor der Hände. Stärkster Exophthalmus beiderseits besteht fort. Der Isthmus der Schilddrüse ist fast fingergliedgross, der linke Lappen daumendick, gleichmässig weich, ohne knotige Veränderungen. Die von der linken Sympathicotomie herrührende Narbe zeigt keloide Veränderung. Der Spitzenstoss ist verstärkt im 5. Interkostalraum etwas nach aussen von der Mammillarlinie zu fühlen. Keine Verbreiterung der Dämpfung nach rechts. Herztöne rein. Der 2. Pulmonalton etwas verstärkt. Links hinten sind die Herztöne deutlich, rechts weniger deutlich zu hören. Am Thorax deutliche Dermatographie. Puls unregelmässig, wechselnd in der Frequenz zwischen 72 und 120. An beiden Unterschenkeln geringe Oedeme. Im Urin: kein Eiweiss, kein Zucker.

Am 11. XI. 99 in Morphium-Chloroformnarkose: Resektion des Ganglion supr. des rechten Sympathicus (Herr Prof. Garrè). Schnitt über den M. sternocl. in der Verlaufsrichtung desselben. Es wird der Muskel stumpf in der Längsrichtung durchtrennt. Zunächst kommt ein Packet kleiner, der Jugularis aufliegender Drüsen zu Gesicht, die exstirpiert werden. Die weitere Präparation ist durch eine schwielige Veränderung des reichlichen Fettgewebes unter dem Gefässbündel erschwert, bis es gelingt, den Vagus und darauf den Sympathicus zu isolieren. Letzterer wird jetzt unterhalb des Gangl. supr. durchtrennt, ohne dass an der Pupille eine deutliche Aenderung eintritt. Wird jetzt das centrale Ende unterhalb des Ganglion mit der Pincette gequetscht, so erweitert sich jedesmal prompt die Pupille. Beim Durchschneiden der abgehenden Seitenäste keine Veränderung der Pupillenweite. Jetzt wird der Nerv oberhalb des Ganglion durchtrennt. Darauf wird die Pupille deutlich enger,

um sich nach einigen Sekunden wieder zu erweitern. Der Exophthalmus bleibt völlig unverändert. Die Wunde wird durch Naht ganz geschlossen, nachdem von den freiliegenden Muskeln Stückchen zur Untersuchung exstirpiert sind. Darauf wird auf der linken Seite des Halses incidiert, und ein Stück des linken Schilddrüsenlappen zur Untersuchung reseciert. Letzterer zeigt Verwachsungen mit der Umgebung und ist ganz ausserordentlich blutreich, sodass eine grössere Zahl Ligaturen nötig sind. Endlich wird auf den rechten M. pectoralis major eingeschnitten, und ein Stück desselben exstirpiert. Naht. Während des letzten Teils der Operation ist deutlich eine grössere Wärme der rechten Wange und Stirnhälfte mit der aufgelegten Hand nachzuweisen.

12. XI. Temperatur 37,3—37,7°. Puls 112—120. Leidliches Wohlbefinden. Ein Temperaturunterschied der Wangen ist nicht mehr zu konstatieren. — 18. XI. Reaktionsloser Verlauf. Exophthalmus unverändert. Leichte Stichkanaleiterung auf der linken Halsseite. Patientin steht auf. Pulsfrequenz 90—116. — 2. XII. Allgemeinbefinden ganz gut. Exophthalmus unverändert. Pupille rechts mittelweit, reagiert auf Lichteinfall. Pulszahl in der Ruhe 72, bei Bewegung 100. Der Augenklinik überwiesen.

Durch eine Nachuntersuchung am 18. I. 1900 werden keine wesentlichen Veränderungen festgestellt. Der Exophthalmus ist beiderseits noch ebenso stark, wie vor den Eingriffen an den Sympathici. Das Sehvermögen ist rechts annähernd normal, links stark vermindert. Der linksseitige Schilddrüsenrest ist etwa $1^1/_2$ fingergliedgross. Die Herzaktion ist zur Zeit ruhig. Der Puls ist klein, 80—88 in der Minute. Tremor der Hände ist eben angedeutet. Die subjektiven Beschwerden sind gering. Herzklopfen tritt nur selten auf. An Neigung zum Schwitzen und Hitzegefühl leidet Patientin nicht mehr. Sie vermag leichte Hausarbeit zu machen. Schlaf und Appetit sind gut.

6. A. J., Stationsvorsteherswitwe, 53 J. alt, aus Rostock (geboren in Erfurt). Die Mutter ist im Wochenbett, der Vater an einem Blasenleiden, eine Schwester an einem Gewächs im Leibe, ein Bruder an „Auszehrung“ gestorben. Eine Schwester soll das gleiche Leiden haben, wie Patientin, sie sei immer aufgeregt, habe grosse Augen und einen sehr dicken Hals. Ein Bruder hat an „Fallsucht“ gelitten, soll aber jetzt gesund sein. Patientin hat als Kind Nervenfieber, im übrigen keine schwereren Krankheiten gehabt. 1884 hat sie einen starken Schreck erlitten. Ihr Junge war aus einer Höhe von 12 Fuss aus dem Fenster gefallen, und von ihrem Manne wurde ihr die Schuld an dem Unglück gegeben. Sie will seitdem immer sehr aufgeregt und schreckhaft gewesen sein. Die Erregbarkeit nahm noch zu seit dem Tode ihres Mannes im nächsten Jahre. Vor etwa 3 Jahren bemerkte sie zuerst eine Anschwellung des

Halses, die seither langsam zugenommen hat und in letzter Zeit straffer geworden ist. An Herzklopfen leidet sie ungefähr ebenso lange, und auch dieses hat sich stetig verschlimmert. Kurzatmigkeit und Angstgefühl ist nicht aufgetreten. Seit einem $^3/_4$ Jahr ist ihr aufgefallen, dass ihre Augen stärker hervortreten. Sie litt ständig an „Augendruck", die Sehschärfe nahm erheblich ab. Patientin ist in den letzten Jahren sehr abgemagert, der Appetit war mangelhaft, zeitweilig stellt sich Uebelkeit und Erbrechen ein. Eine gelbe Hautfarbe will sie schon immer gehabt haben. Ferner klagt sie über zeitweiliges Hitzegefühl, Schweissausbruch, Zittern am ganzen Körper, das schon seit 4 Jahren bestehen soll, in letzter Zeit auch über Kopfschmerzen und Abnahme des Gedächtnisses. Periode war früher regelmässig, ist seit einem Jahre fortgeblieben. Von ihren 7 Kindern ist nur ein Sohn ganz gesund, der zweite ist asthmatisch, zwei Töchter sind bleichsüchtig und eine ist skrophulös, eine verwachsen und eine leidet an Gallensteinen.

Seit 2 Jahren wurde sie in der hiesigen medicinischen Poliklinik des Herrn Prof. Martius behandelt. Der erste (am 5. V. 95 notierte) Befund lautet: starker feinschlägiger Tremor, Andeutung von Exophthalmus, geringer Grad von Gräfe'schem Symptom. Stellwag'sches, kein Möbius'sches Symptom. Pulsierende Struma. Palpitatio cordis. Trotz Anwendung von Galvanisation, Arsen, kräftiger Ernährung ist der Zustand im wesentlichen unverändert geblieben.

Status (bei der Aufnahme in die chirurgische Klinik am 5. V. 97): Patientin ist mittelgross, gracil gebaut. Die Muskulatur ist schlecht entwickelt, das Fettpolster gering, die Hautfarbe gelblich. In ihrem ganzen Benehmen, beim Abnehmen der Kleidung, bei allen Bewegungen legt sie eine auffallende Unruhe und Aufgeregtheit an den Tag. Ausgesprochener Tremor der Hände. Dieselben sind feucht und heiss. Es besteht beiderseitiger Exophthalmus leichten Grades. Die linke Pupille ist eine Spur weiter wie die rechte. Beide reagieren prompt. Das Gräfe'sche Symptom ist in leichtem Grade vorhanden, Stellwag'sches Zeichen ist vorhanden, Möbius'sches nicht. Die Skleren sind leicht ikterisch. Die Schilddrüse zeigt eine ziemlich beträchtliche Vergrösserung. Beide Hälften sind etwa je hühnereigross und durch eine vertikale Furche rechts von der Mittellinie deutlich gegeneinander abgesetzt. Der linke Lappen reicht nach oben bis zur Mitte des Schildknorpels, mit seiner Längsachse der Verlaufsrichtung des M. sternocl. entsprechend. Der rechte, mehr senkrecht gestellte, verjüngt sich nach oben konisch und endet in Höhe der Incisur des Schildknorpels. Nach unten wölben sich beide über das Jugulum vor. Der Isthmus, in der Furche zwischen den Lappen fühlbar, ist etwa fingerbreit. Die Schilddrüse hat eine mässig feste Konsistenz, mit kleineren härteren Partien und glatter Oberfläche. Die Haut darüber weist einige erweiterte Venen auf. Abnorme Gefässgeräusche über der Schilddrüse sind nicht vorhanden. Starke, deutlich sichtbare Pulsation der Carotiden. Der

Spitzenstoss ist ein wenig nach aussen von der Mammillarlinie fühlbar und sichtbar. Keine Verbreiterung der Herzdämpfung nach rechts. Pulsfrequenz sehr schwankend, zwischen 84 und 120. Larynxbefund ist normal.

17. V. 97 Operation (Herr Prof. Garrè): Exstirpation der rechtsseitigen Kropfhälfte in Morphium-Chloroformnarkose. Nach Freilegung der Struma durch einen 10 cm langen Schnitt am Innenrande des M. sternocl. präsentiert sich auf ihrem oberen Pol eine federkieldicke, stark geschlängelte Arterie, die sich in den Kropf hinein erstreckt, die Art. thyreoidea sup., die von der Vene begleitet wird. Nach doppelter Unterbindung derselben erscheint darunter eine 2. Arterie von dem halben Kaliber, die ebenfalls an der Einmündungsstelle ligiert wird. Es gelingt jetzt leicht, den Kropf von oben her auszuschälen und nach innen zu ziehen. Jetzt wird die Art. thyr. inf. sichtbar, von noch stärkerem Kaliber wie die obere. Nachdem ihre beiden Aeste isoliert sind, zeigt sich, dass auffälliger Weise der N. recurrens nicht in ihrer Gabel liegt, sondern er erscheint erst nach Unterbindung und Durchtrennung der Gefässe, hinter denselben verlaufend. Nach Ligatur der starken V. ima wird der von der Trachea abgelöste Isthmus mit Seide abgebunden und durchtrennt. Die Blutung war mässig. Fortlaufende Catgutnaht der durchtrennten Muskeln und Hautnaht bis auf eine Drainöffnung im unteren Wundwinkel. Kompressionsverband.

18. V. Temperatur bis 38,4 angestiegen. Hitzegefühl, starke Schmerzen beim Schlucken und Hustenreiz, sowie Patientin etwas geniesst. Puls 100—104. — 20. V. Die subjektiven Beschwerden haben sehr nachgelassen. Temperatur zur Norm abgefallen. Verbandwechsel. Einige Stichkanäle eitrig. Nähte und Drain entfernt. Puls 104. — 21. V. Nachmittags Anstieg der Temperatur bis 39,7°. Patientin hatte sich sehr aufgeregt, geträumt, sie würde am Nachmittag sterben. — 22. V. Temperatur wieder normal. Puls 84—100. Schluckbeschwerden und Hustenreiz haben sich ganz verloren. — 23. V. Narbe etwas infiltriert, nicht druckempfindlich. Gutes Allgemeinbefinden. Patientin giebt an, das Herzklopfen habe sich bedeutend verringert. Puls 80. — 26. V. Seit einigen Tagen ausser Bett. Wunde bis auf eine erbsengrosse granulierende Stelle verheilt. Infiltration der Narbe zurückgegangen. Patientin versichert, dass ihr Herzklopfen sich ganz bedeutend verloren, sie nicht mehr die aufsteigende Hitze wie früher habe. Die frühere grosse psychische Unruhe ist entschieden viel geringer geworden. Der Tremor der Hände ist weniger ausgeprägt. Entlassung.

Nachuntersuchung am 9. I. 1900: Patientin giebt an, dass die Besserung nach der Operation einige Monate angehalten habe, solange sie sich zur Erholung bei ihren Verwandten am Rhein aufgehalten habe. Später habe sich ihr Zustand wieder verschlechtert. Namentlich klagt sie über Schwächegefühl. Beim Herumgehen versagen ihre Kräfte oft plötzlich, so dass sie sich hinsetzen muss. Ferner leidet sie stetig an Stirn-

kopfschmerzen, die Nachts am stärksten sind, im Laufe des Tages sich mehr verlieren. Im Rücken und in der rechten Schulter hat sie immer ein Gefühl von Ameisenlaufen, Morgens beim Erwachen eine steife Zunge und ein Gefühl, als ob ein Pelz auf derselben wäre. Die Neigung zum Schwitzen ist gering. Momentanes Hitzegefühl stellt sich jedoch häufig ein. Sie muss darum immer leicht gekleidet sein. Herzklopfen tritt häufig auf. Leicht erregbar will sie immer noch sein, sich jedoch besser beherrschen können wie früher. Das Gedächtnis, die Sehschärfe sind schlecht geblieben. Appetit leidlich, zeitweise aufsteigende Uebelkeit. Keine Neigung zu Durchfällen.

Befund: Allgemeiner Ernährungszustand nicht verändert, Hautfarbe etwas heller. Eine abnorme Unruhe und Hast bei allen Bewegungen ist bei der Patientin noch unverkennbar. Exophthalmus kaum noch nachweisbar, Gräfe'sches, Stellwag'sches Zeichen noch positiv, Möbius'sches nicht vorhanden. Linke Pupille eine Spur weiter wie die rechte. Auf der rechten Seite des Halses findet sich eine 8 cm lange lineäre verschiebliche Narbe, entsprechend dem Verlauf des M. sternocl. Schilddrüsengewebe ist darunter nicht zu fühlen. Der linke Schilddrüsenlappen ist kleinhühnereigross, also kaum kleiner zu nennen wie vor der Operation. Keine abnormen Gefässgeräusche. Herzaktion lebhaft. Spitzenstoss in der Mammillarlinie. Keine Verbreiterung der Herzdämpfung nach rechts. Töne rein. Puls im Sitzen 112, im übrigen wechselnd zwischen 96 und 124. Die Atmung ist beschleunigt, 24—28 pr. Min. Die Haut ist trocken. Es besteht ein starker feinschlägiger Tremor der Hände, ferner deutliche choreatische Zuckungen der einzelnen Finger. Beim Vorstrecken der Zunge zeigen sich an den Rändern fibrilläre Zuckungen.

7. E. D., 45 J. alt, Kapitänsfrau aus Wustrow. Die Eltern der Patientin sind an Altersschwäche gestorben. Eine Schwester ist von Jugend an sehr nervenleidend, immer missgestimmt und schwermütig, die zweite war ebenfalls nervenleidend und ist vor 1 Jahr an Lungenentzündung, die dritte an unbekannter Krankheit gestorben. Ein Bruder war geisteskrank, ist im Auslande gestorben, ein anderer Bruder ist ertrunken. Pat. war früher stets gesund. Im letzten Winter will sie sich bei der Pflege der sehr leidenden Mutter überanstrengt haben. Sie besorgte die Pflege allein, musste die Kranke häufig heben und Nachts bei ihr wachen. Im April des Jahres 1897 stellte sich Herzklopfen ein, das nicht nur beim Gehen und körperlicher Anstrengung, sondern auch in der Ruhe vorhanden war. Bald darauf bemerkte sie, dass ihre Augen stärker hervortraten, eine Veränderung, die weiterhin mehr und mehr zugenommen hat. Im Mai 1897 stellte sie sich in der hiesigen medicinischen Poliklinik vor. Es wurde bei ihr die Basedow'sche Krankheit festgestellt und Arsenpillen verordnet. Die Anschwellung des Halses, auf die Pat. erst damals aufmerksam gemacht wurde, soll seitdem stetig zugenommen

haben. Das Herzklopfen verringerte sich beim Gebrauch des Arsens. Diese Besserung blieb noch von Bestand, nachdem Pat. Anfang Juli mit dem Mittel ausgesetzt hatte. Während sie früher nie zum Schwitzen geneigt war, stellt sich seit dem Sommer bei der geringfügigsten Veranlassung Schweissausbruch ein, in geringerem Grade in den letzten Wochen. Die Hände sind ihr immer sehr heiss. Häufig tritt ein Zittern in den Händen und zuweilen auch an den Füssen auf. Pat. ist immer leicht aufgeregt, meint, dass dies überhaupt in ihrem Naturell läge. Sie ist im Laufe des Sommers sehr abgemagert, bis auf 113 Pfd., hat dann aber in den letzten Wochen wieder erheblich zugenommen, wog kürzlich 126 Pfund. Der Appetit war immer gut und hat sich während der Krankheit auch nicht verschlechtert. Auch der Schlaf war meist befriedigend. Das Herzklopfen hat sich etwas verringert, tritt aber immer noch zeitweilig auf.

Status (bei der Aufnahme in die chirurgische Klinik am 16. XI. 97): Mittelgrosse Frau von leidlich gut entwickelter Muskulatur und mässigem Fettpolster, gelblicher Hautfarbe. Es besteht ein ziemlich starker, beiderseits gleichmässiger Exophthalmus. Die linke Pupille ist weiter als die rechte. Beide reagieren gut auf Lichteinfall. Das Gräfe'sche Phänomen ist deutlich ausgeprägt, das Möbius'sche und Stellwag'sche Symptom fehlen. Die Schilddrüse ist erheblich vergrössert, beide Lappen gleichmässig bis etwa zur Grösse eines Hühnereis. Der Isthmus ist durch eine leichte Einschnürung zwischen beiden angedeutet. Der untere Rand der Schilddrüse schneidet mit dem Jugulum ab, erstreckt sich nicht hinter dasselbe abwärts. Die Oberfläche ist im ganzen glatt, die Konsistenz gleichmässig, ziemlich derb. Einzelne Knoten sind nicht in derselben durchzufühlen. Mit der aufgelegten Hand nimmt man beiderseits ein deutliches Schwirren wahr, die Auskultation ergiebt ein lautes, sausendes Geräusch über der Struma beiderseits, das weiter abwärts noch über der Aorta und Pulmonis zu hören ist. Lebhafte sichtbare Pulsation der Carotiden, die sich in leichtem Grade der Struma mitteilt. Der Herzspitzenstoss, stark hebend, ist im 5. Intercostalraum ein wenig nach aussen von der Mammillarlinie sicht- und fühlbar. Keine Verbreiterung der Herzdämpfung nach rechts. Die Töne sind rein. Puls erheblich beschleunigt, 120—124, regelmässig, ziemlich voll. Die Hände sind feucht, heiss, deutlicher Tremor beim Vorstrecken. Pat. macht einen aufgeregten Eindruck, weint beim Erzählen ihrer Krankheitsgeschichte und ist sehr hastig bei allen Bewegungen.

18. XI. 97 Operation (Herr Prof. Garrè): Exstirpation der rechtsseitigen Strumahälfte in Morphium-Chloroform-Narkose. Längsschnitt über die Struma von oben aussen nach unten innen. Nach Durchtrennung des Platysma und der dünnen M. Sternothyreoidei Freilegung der sehr gefässreichen Strumaoberfläche. Reichliche Blutung trotz der sehr vorsichtigen Ausschälung aus zahlreichen, sehr

brüchigen Gefässen. Nach Freilegung des oberen Pols und doppelter Unterbindung der A. und V. thyreoidea sup. wird die Struma nach innen gezogen und die Art. thyr. inf. isoliert. Der N. recurrens wird nicht deutlich sichtbar. Ein dünner hinter der Arterie nach oben verlaufender Strang wird allerdings für ihn angesprochen. Isolierte Unterbindung der beiden Aeste der Art. thyr. inf. Nach Ausschälung des unteren Pols, wobei mehrere stärkere Gefässe unterbunden werden müssen, hängt die Struma noch am Isthmus. Die Stielung gestaltet sich insofern etwas schwierig, als der Isthmus mit dem angrenzenden Teil der rechten Schilddrüsenhälfte fest mit der Trachea verwachsen ist. Nachdem die Abtrennung möglichst stumpf ausgeführt ist, wird der Isthmus mit dicker Catgutligatur abgebunden und abgetrennt. Der obere Teil der Wunde wird durch Naht geschlossen, der untere tamponiert. Darüber werden einige Nähte gelegt und noch nicht geknüpft. Verband.

19. XI. T. bis 38,2°, P. 100—128. — 20. XI. Normale Temperatur. Pat. klagt über Herzklopfen, das im Laufe des Tages noch zunimmt. Abends völlige Arythmie der Herzthätigkeit. Kleiner, sehr oft aussetzender, sehr unregelmässiger Puls, zwischen 80 und 132 schwankend. Campher, Eisblase. — 21. XI. Herzthätigkeit viel besser. Puls zwar noch unregelmässig, aber nur selten aussetzend. Verbandwechsel: Tampon entfernt, Drain eingeführt, letzte Nähte geknüpft, einige der oberen entfernt. — 26. XI. Drain fortgelassen, alle Nähte entfernt. Herzklopfen hat sich verloren. Pat. ist den grössten Teil des Tages ausser Bett. Pulsfrequenz zwar noch wechselnd, steigt aber nicht über 100—106. — 1. XII. Nahtlinie völlig vernarbt, lineär. Herzklopfen ist nicht wiedergekehrt. Pulsfrequenz schwankend zwischen 100 und 108, Folge regelmässig. Exophthalmus unverändert. Allgemeinbefinden gut. Entlassung.

Nachuntersuchung (am 16. I. 1900) nach 2 Jahren und 2 Monaten: Pat. berichtet, dass sich ihr Zustand nach der Operation eine „Kleinigkeit" gebessert habe. Ihre Hauptbeschwerden seien jedoch ziemlich die gleichen geblieben. Sie leidet namentlich immer noch an starkem Herzklopfen und Kurzatmigkeit, nicht nur bei schnellem Gehen und Treppensteigen, sondern auch oft ohne besondere Veranlassung. Das Zittern in den Händen ist ebenfalls noch vorhanden. Die Neigung zum Schwitzen ist geringer geworden, heisse Hände hat sie jedoch stets. An den Augen hat sie keine Veränderung seit der Operation bemerkt. Zeitweilig stellt sich Flimmern vor den Augen ein, ferner Kopfschmerzen in der rechten Schläfengegend. Sie meint, dass ihr Hals in letzter Zeit ein wenig dicker geworden sei, wenn auch ihre Kragenweite die gleiche sei wie früher. Appetit und Schlaf sind gut. Sie fühlt sich, abgesehen von den genannten Beschwerden, nicht eigentlich krank und kann ihre häuslichen Verrichtungen ohne Mühe besorgen.

Patientin bietet noch das ausgeprägte Bild der Basedow'schen Krankheit. Der Exophthalmus hat sich seit der Opera-

tion nicht verringert, das Gräfe'sche Symptom ist in leichtem Grade vorhanden. Unter der Operationsnarbe auf der rechten Seite des Halses ist kein Schilddrüsengewebe zu fühlen. Des Isthmus der Drüse und der angrenzende Teil des linken Lappens erscheint dagegen seit der Operation etwas vergrössert, der übrige Teil des linken Lappens in nicht nennenswertem Grade. Der ganze vorhandene Schilddrüsenrest entspricht reichlich der Grösse eines Hühnereis. Die Trachea ist deutlich nach der r. Seite verdrängt. Lebhaftes, sichtbares Pulsieren der Carotiden. Das sausende Geräusch über der linken Strumahälfte besteht fort und ist ebenfalls noch über den Ostien der beiden grossen Arterien zu hören. Deutliche Pulsation der ganzen Herzgegend. Spitzenstoss stark hebend im 5. Intercostalraum fingerbreit nach aussen von der Mammillarlinie. Keine Verbreiterung der Dämpfung nach rechts. Töne rein. Pulsfrequenz zu Beginn der Untersuchung 200. Später werden 120—140 Schläge gezählt. Der Puls ist regelmässig, ziemlich kräftig. Haut trocken. Deutlicher feinschlägiger Tremor der Hände. An der vorgestreckten Zunge ziemlich starke fibrilläre Zuckungen. Körpergewicht 121 Pfund (vor der Operation 126 Pfd.).

8. M. P., 19 J. alt, Kaufmannstochter aus Ludwigslust. Der Vater der Patientin soll sehr nervös gewesen sein, ist einem Schlaganfall erlegen, die Mutter und 2 Geschwister sind gesund. Pat., früher stets gesund, erlitt im Dezember 1898 einen Fall von der Treppe, der an sich ohne schädliche Folgen war. Von dem damaligen heftigen Schreck her will sie reizbar und leicht erregt geblieben sein. Im Januar 1899 stellte sich zuerst Herzklopfen und Kurzatmigkeit ein, namentlich beim schnellen Gehen und Treppensteigen. Im Frühling wurde zuerst von ihren Angehörigen bemerkt, dass ihre Augen stärker hervortraten, ihr Blick einen starren Ausdruck bekam. Damals wurde auch ärztlicherseits eine Anschwellung am Halse konstatiert, die früher nicht vorhanden gewesen ist. Diese Schwellung hat im Laufe des Sommers noch etwas zugenommen. Pat. litt viel an Hitzegefühl, die Hände waren immer feucht und heiss, bei leichter Anstrengung stellte sich bereits Schweissausbruch ein. Eine Zeit lang hatte sie sehr an starkem Zittern der Hände zu leiden, sodass sie kaum einen Gegenstand ruhig zu halten vermochte. Diese Erscheinung ist jedoch mehr zurückgegangen. Der Schlaf ist immer gut geblieben. Der Appetit war zeitweilig schlecht, ist in letzter Zeit besser geworden. Die leichte Erregbarkeit ist von Bestand geblieben. Das Körpergewicht ist im Laufe des letzten Halbjahres von 122 auf 113 Pfund heruntergegangen.

Status (am 15. VIII. 99): Gracil gebautes Mädchen von mässig entwickelter Muskulatur und Fettpolster. Haut ist feucht, fühlt sich heiss an, namentlich an den Händen und im Gesicht. Es besteht ein mässiger Grad von Exophthalmus, rechts stärker wie links. Die rechte Pupille ist

etwas weiter wie die linke, beide reagieren gut auf Lichteinfall. Das Gräfe'sche Symptom ist nicht sehr ausgesprochen, aber deutlich vorhanden, ebenso das Möbius'sche. Das Stellwag'sche fehlt. Beim Vorstrecken der Zunge zeigen sich fibrilläre Zuckungen an den Rändern. Deutlicher feinschlägiger Tremor der Hände. Die Schilddrüse ist mässig vergrössert, der rechte Lappen kleinhühnereigross, der linke ist erheblich kleiner, etwa taubeneigross. Ferner ist deutlich ein Proc. pyramidalis zu palpieren, der bis zum Schildknorpel in die Höhe reicht. Die Konsistenz der Struma ist eine gleichmässige, mittelfeste. Schwirren beim Auflegen der Hand ist nicht zu konstatieren. Sichtbare Carotidenpulsation. Die Herzdämpfung ist nicht vergrössert, der Spitzenstoss, stark hebend, innerhalb der Mammillarlinie zu fühlen. Deutlich sichtbare Pulsation der ganzen Herzgegend. Der 1. Ton über der Spitze ist nicht rein. Ueber den übrigen Ostien normaler Befund. Puls 120—132 in der Minute, regelmässig. Atmung nicht beschleunigt.

16. VIII. 99 Operation (Herr Prof. Garrè): Exstirpation der rechten Kropfhälfte in Morphium-Aethernarkose. Durch 7 cm langen Schnitt am Innenrande des r. M. sternocl. Freilegung der von starken Venen durchzogenen Kropfoberfläche. Isolierung des oberen Pols und doppelte Ligatur der A. und V. thyr. sup. Dahinter präsentiert sich eine zweite, noch stärkere Arterie, die sich in den Kropf einsenkt. Unterbindung. Die Struma erstreckt sich weit nach hinten, retroösophageal. Trotz sehr vorsichtigen stumpfen Ausschälens reichliche diffuse Blutung aus den sehr zerreisslichen Venen der Kapsel. Die Freilegung des N. recurrens gestaltet sich etwas schwierig wegen der diffusen Blutung und weil der Nerv auf eine grössere Strecke der Struma innig angelagert ist. Nach Unterbindung der beiden Aeste der Art. thyr. inf. wird der Nerv aus ihrer Gabel befreit. Beim Ausschälen der Struma nach innen zeigt sich ein stark entwickelter Proc. pyramidalis, der bis zur Incisur des Schildknorpels reicht, hier mit einem zweibohnengrossen Fortsatz endigend. Der Isthmus der Schilddrüse ist mit der Trachea stark verwachsen, muss hart an derseben abgetrennt werden. Durchtrennung der restierenden bleistiftdicken Brücke. Die Blutung aus dem Stumpf wird durch eine Seidenligatur gestillt. Naht der durchtrennten Muskeln mit feiner Seide. Drainage. Hautnaht.

17. VIII. T. 38,3, P. 128—132. Pat. klagt über Schmerzen beim Schlucken und starkes Herzklopfen, sieht sehr erhitzt aus. — 18. VIII. Höchste Temperatur 37,6°, Puls 124—146. Herzklopfen und Halsschmerzen geringer. — 19. VIII. Normale Temperatur. Herzklopfen verschwunden. Hitzegefühl geringer. — 21. VIII. Alle Nähte entfernt, Drain gekürzt, prima intentio. Gutes Allgemeinbefinden, auch die Schmerzen beim Schlucken haben sich verloren. Puls 100—108. — 23. VIII. Drain entfernt, Salbenverband. Pat. seit gestern ausser Bett. Puls 96—112. — 27. VIII. Wunde bis auf die wenig secernierende Drainstelle heil. Herzklopfen ist nicht

wieder aufgetreten, nur beim Treppensteigen stellt sich noch Hitzegefühl ein. Hände immer noch etwas feucht. Puls zwischen 84 und 108 schwankend. Exophthalmus unverändert. Allgemeinbefinden sehr gut. Schlaf und Appetit lassen nichts zu wünschen übrig. Entlassung.

Bericht des behandelnden Arztes (am 10. I. 1900) 5 Monate später: Der Exophthalmus ist nicht zurückgegangen, tritt sogar, da das Gesicht magerer geworden ist, noch auffälliger hervor als vor der Operation. Der Kropfrest ist kaum fühlbar. Die Pulsfrequenz bei Beginn der Untersuchung: 104, später 84. Die übrigen krankhaften Erscheinungen haben sich, wie Pat. versichert, gebessert, wenn sie auch nicht ganz geschwunden sind. Herzklopfen tritt noch auf bei häuslichen Arbeiten, aber seltener wie vor der Operation. Neigung zum Schwitzen ist nicht mehr vorhanden. Bei längerem Sprechen stellt sich noch Hitzegefühl ein, und das Blut steigt ihr zu Kopf. Wenn Patientin am Arm der Mutter spazieren geht, fällt letzterer häufig das Zittern der Pat. auf. Gewichtszunahme: 4 Pfd. Pat. scheint dem Arzt seit der Operation eine „ganz andere" geworden zu sein. Ihre Gemütsstimmung ist jetzt vorwiegend heiter, während ihr vorher alles gleichgültig war.

9. M. B., 19 J. alt, Comptoiristin aus Stralsund. Pat. hat als Kind Masern und Scharlach überstanden. Während der letzten Jahre ihrer Schulzeit litt sie häufig an Beschwerden beim Atmen, deren Sitz der untere Teil des Halses zu sein schien. Die Atembeklemmungen wurden im Laufe der Jahre allmählich stärker. Dazu traten vor 2 Jahren Schluckbeschwerden und zeitweilig stärkeres Herzklopfen. Vom Arzte wurde eine Geschwulst zu beiden Seiten der Luftröhre konstatiert, die angeblich bald grösser, bald kleiner wurde. Nachdem durch den Gebrauch von Tabletten keine Besserung erzielt worden war, liess Pat. sich zur Operation in die chirurgische Klinik zu Greifswald aufnehmen.

Status (am 17. X. 99): Gracil gebautes Mädchen in mässig gutem Ernährungszustand. Gesicht etwas blass. Die Farbe wechselt jedoch leicht. Es besteht ein geringer Grad von Exophthalmus. Beim Gradeaussehen ist unterhalb der Iris ein schmaler Skleralrand sichtbar. Das Gräfe'sche Symptom ist nicht vorhanden. Mässig starke Vergrösserung der Schilddrüsse. Der Mittellappen ist etwa fingerdick und breit. Pulsation der Struma ist nicht nachzuweisen. Die Herzdämpfung in normalen Grenzen. Herztöne leise. Puls klein, dauernd beschleunigt, stets über 100, oft bis 130, mit deutlicher Arythmie. Es besteht ausgesprochene Dermatographie. Leichter feinschlägiger Tremor der Finger, der manchmal auch beim Schreiben auftreten soll. Pat. klagt über häufiges Herzklopfen, das namentlich beim Gehen, aber auch in der Ruhe auftritt, ferner über Atemnot, die mit dem Gefühl, als wenn der Hals ihr zusammengeschnürt sei, einhergeht. Ausserdem besteht Hitzegefühl in den Händen. Zeitweilig kommt es zu Schweissausbruch am ganzen Körper. Auch Nachts treten

mitunter starke Schweisse auf.

Am 19. X.: Partielle Resektion der Struma (Herr Prof. Bier). — 24. X. Ungestörter Verlauf. Temperatur normal. Pulsfrequenz auf 78—96 heruntergegangen. Kein Herzklopfen, keine Atembeschwerden. — 27. X. Entfernung der Nähte, glatte Heilung. — 30. X. Die Atembeschwerden sind geschwunden. Dagegen ist in den letzten Tagen wieder Herzklopfen und Pulsbeschleunigung (über 100) aufgetreten. Entlassung.

Unter den mitgeteilten Krankheitsfällen kann ich für die klinische Besprechung den Fall aus der Greifswalder Klinik nicht verwerten, da einmal die seit der Operation desselben verflossene Zeit noch zu kurz ist, ferner sich mir keine Gelegenheit bot, mir persönlich ein Urteil über ihn zu bilden. Unser übriges Material unterscheidet sich insofern wesentlich von dem der meisten früheren Zusammenstellungen, als es, abgesehen von einem einzigen Fall, ausschliesslich diejenige Form der Krankheit darstellt, die man als „echten" oder „genuinen" M. Basedowii bezeichnet, gegenüber der auf „kropfiger Basis" entstandenen Form.

Für die Aetiologie des Leidens geben uns unsere Krankengeschichten mehrfach wichtige Anhaltspunkte. Die bekannte Thatsache, dass ein grosser Teil der Kranken eine neuropathische Belastung aufweist, findet eine Illustration in den Fällen D., J. und P. Zwei Schwestern der ersten Patientin sind nervenleidend, die eine schwermütig, ein Bruder war geisteskrank. Ein Bruder der J. hat an „Fallsucht" gelitten, eine Schwester soll das gleiche Leiden haben, wie sie (grosse Augen, dicken Hals, grosse Aufgeregtheit). Der Vater der P. soll hochgradig nervös gewesen sein, ist einem Schlaganfall erlegen.

Für die häufige Beobachtung, dass im unmittelbaren Anschluss an heftige psychische Erregungen die ersten Krankheitserscheinungen auftreten, bieten die Fälle J. und P. sichere Belege. Seit einem heftigen Schreck über den Sturz ihres Sohnes aus dem Fenster, wofür sie von ihrem Manne verantwortlich gemacht wurde, will erstere Patientin sehr aufgeregt und schreckhaft sein, Erscheinungen, die sich seit dem Tode ihres Mannes (ein Jahr später) noch gesteigert haben. Bei der P. stellte sich unmittelbar nach einem starken Schreck durch Fall von der Treppe, der an sich zwar ohne schädliche Folgen war, leichte Erregbarkeit und Reizbarkeit ein. Einige Wochen später traten dazu Herzklopfen und Kurzatmigkeit. Als weitere Gelegenheitsursache kommt für den Fall D.

anstrengende Krankenpflege in Betracht, im Fall R. anstrengende Thätigkeit unmittelbar nach dem Ueberstehen einer Diphtherie, weniger deutlich bei der Patientin La., schwere körperliche Anstrengung in den letzten Jahren. Die schon bestehenden Krankheitserscheinungen erfuhren durch eine interkurrente Krankheit im Fall Le. eine wesentliche Steigerung.

Ohne auf die Symptomatologie der Erkrankung in den einzelnen Fällen näher einzugehen, möchte ich nur eine kurze Zusammenfassung der verschiedenen wichtigeren Symptome, wie sie unser Material aufwies, geben und gegebenen Falls einige Bemerkungen daran anknüpfen.

In sämtlichen 7 der primären Form zuzurechnenden Fällen handelte es sich um eine diffuse, nicht besonders bedeutende Vergrösserung der Schilddrüse, die bei den meisten beide Hälften gleichmässig, bei zweien die rechte Hälfte in stärkerem Masse betraf, wie die linke. Dagegen lag in dem einen Falle von sekundärer Erkrankung eine ausschliessliche und zwar erhebliche Vergrösserung des linken Lappens vor. Nur bei dieser Patientin waren Atembeschwerden vorhanden, die auf Kompression der Trachea zurückgeführt werden mussten. Bei allen übrigen fehlten Erscheinungen einer Trachealstenose vollständig.

Exophthalmus war bei allen Kranken deutlich ausgesprochen. Bei den meisten war er mässigen bezw. leichten Grades, nur in den Fällen R. und La. von besonderer Stärke.

Von den übrigen Augensymptomen wurde das Gräfe'sche in 5, Möbius'sche in 3 Fällen, Stellwag'sche einmal beobachtet.

Neben Tachykardie, verstärkter Herzaktion, Herzklopfen — bei sämtlichen Patienten — fand sich bei einigen eine Verlagerung des Spitzenstosses nach aussen von der Mammillarlinie, während eine Verbreiterung der Herzdämpfung nach rechts in keinem Falle vorhanden war, ebenso wenig sonstige Zeichen für einen Herzklappenfehler.

Der Marie'sche Tremor wurde nur im Falle F. vermisst. (Im Falle B. fehlt eine diesbezügliche Angabe im Aufnahmebefund). Drei Kranke schilderten dies Symptom als zeitweilig so stark, dass ihre Schrift unleserlich wurde, bezw. ein Gegenstand nicht ordentlich festgehalten werden konnte.

Abnormes Hitzegefühl und Neigung zum Schwitzen wird fast stets erwähnt. Eine abnorm braune Pigmentierung der Haut zeigte der Fall Le.

Starke Abmagerung lag in letzterem Falle vor, in geringerem Grade bei einigen anderen Patienten.

Hinsichtlich des psychischen Verhaltens ist zu erwähnen, dass die charakteristische Unruhe und Aufgeregtheit, Angstgefühle, deprimierte Stimmung, bei allen Patienten mehr oder minder stark ausgeprägt waren.

Die Operation bestand in sämtlichen Fällen in der halbseitigen Exstirpation der Struma und zwar wurde stets, soweit es sich um eine ungleichmässige Vergrösserung handelte, die grössere Hälfte entfernt. Nur im Falle F. blieb eine dünne Schicht von Drüsengewebe auf der betreffenden Seite zurück, da sich die Ausschälung der nur einseitigen gänseeigrossen Struma zuletzt nahe am Isthmus zu einer Enukleation gestaltet hatte.

Eine ganz besondere Stellung nimmt der Fall La. ein, insofern als hier im weiteren Verlauf nach einander noch die Ligatur der Art. thyr. sup. der andern Seite und die beiderseitige Sympathikusresektion ausgeführt wurden.

Ueble Zufälle während oder unmittelbar nach der Operation wurden in keinem Falle beobachtet. Nur bei der Patientin D. stellte sich 36 Stunden post operat. eine hochgradige Arythmie der Herzthätigkeit ein, die sich jedoch am nächsten Tage schon wieder verloren hatte.

Wenn wir somit von traurigen Erfahrungen an unserem Material verschont geblieben sind, so bin ich jedoch weit entfernt, die allgemein anerkannte grössere Gefährlichkeit der Kropfoperation bei Basedowkranken gegenüber gewöhnlichen Kröpfen zu unterschätzen, wie dies zweifellos Hampel[1]) an der Hand des Helferich'schen Materials thut. Dazu reden die Statistiken eine zu beredte Sprache, wenn sie Mortalitätsziffern bis zu 13,9 % aufweisen, und ferner haben sich die namhaftesten Chirurgen auf dem Gebiete der Kropfoperationen im gleichen Sinne geäussert.

Unter den verschiedenen Ursachen, die für die üblen Ereignisse bei und nach der Operation verantwortlich zu machen sind, und die von Sorgo[2]) in erschöpfender Weise besprochen werden, möchte ich nur diejenigen mit einigen Worten berühren, auf die uns unsere eigenen Patienten hingewiesen haben. Der Umstand, dass es sich

1) G. Humpel. Beiträge zur chirurg. Behandlung von Morbus Basedowii. Inaug.-Dissert. Greifswald 1898.

2) Sorgo. Die operative Behandlung der Basedowkranken. Centralblatt für die Grenzgebiete der Med. und Chir. I. 1898.

in einer grossen Zahl von Fällen um Patienten gehandelt hat, die im Zustand schwerster Erschöpfung zur Operation kamen, bei denen sich der unglückliche Ausgang damit ohne weiteres erklärt, ist für uns nur in dem Fall Le. von Bedeutung gewesen, bei dem ein schwerer Entkräftungszustand vorlag. Dass ferner die verminderte Widerstandsfähigkeit infolge der hochgradigen Erregbarkeit des Nervensystems, die bei den meisten Patienten ausgesprochen ist, wesentlich dazu beitragen kann, einen ungünstigen Ausgang herbeizuführen, bedarf ebenfalls keiner weiteren Erläuterung: dieser Gefahr sind unsere sämtlichen Patienten in verschieden starkem Masse ausgesetzt gewesen. In geringerem Grade als bei dem Material mancher anderer Beobachter sind bei unseren Kranken weitere erschwerende Momente, wie besonders ungünstige Verhältnisse des Kropfes, stärkerer Blutverlust bei der Operation, schwere Schädigungen des Herzens in Wirksamkeit getreten.

Wenn man neuerdings mehr und mehr dazu neigt, als die wesentliche Ursache der üblen Vorkommnisse bei der Operation eine akute Intoxikation durch Ueberschwemmung des Körpers mit Schilddrüsensaft anzusehen, welche durch das Drücken und Zerren an der Drüse ausgelöst werden soll, so ist jedenfalls bemerkenswert, dass bei unserem Material Zeichen einer derartigen Intoxikation nicht beobachtet worden sind. Man hätte doch, falls dieser akuten Vergiftung wirklich die Bedeutung zukäme, die ihr beigemessen wird, gerade in unsern Fällen derartige Symptome erwarten können, da es sich bei allen mit Ausnahme eines einzigen — wie weiterhin auszuführen sein wird — um diejenigen histiologischen Veränderungen der Schilddrüse, die man als charakteristisch für die Basedowstruma und als ein Zeichen abnormer Sekretion ansieht, gehandelt hat, da meistens, allerdings nach vorheriger Unterbindung die scharfe Durchtrennung des Isthmus der Drüse, die solche Sekretüberschwemmung begünstigen soll, vorgenommen wurde, und da endlich die meisten Strumen einen ausserordentlichen Blutreichtum aufwiesen. Wenn man mir den Einwurf macht, dass die bei der Patientin D. $1^1/_2$ Tage nach der Operation beobachtete Arythmie des Pulses eine akute Intoxikation mit Schilddrüsensaft darstelle, so vermag ich die Berechtigung nicht einzusehen, warum gerade dieses einzelne Symptom bei dem Fehlen sonstiger Störungen als der Ausdruck einer Vergiftung angesprochen werden muss.

Ohne auf diese Intoxikationstheorie hier weiter einzugehen, möchte ich hier nur erwähnen, dass durch sie jedenfalls die Fälle

keine Erklärung finden, in denen durchaus ähnliche Erscheinungen bei Operationen an andern Organen, bei der Uterusexstirpation, Sympathikusresektion an Basedowkranken beobachtet wurden.

Auf einen Punkt, dessen bereits Erwähnung gethan wurde, möchte ich an der Hand unserer eigenen Erfahrungen ein besonderes Gewicht legen: auf den Blutreichtum der Basedowschilddrüse. Nicht nur die Fälle, in denen die Erkrankung erst kurze Zeit bestand, zeigten eine auffallend reichliche Gefässversorgung, sondern in gleicher Weise die älteren Strumen. Die Hauptarterien hatten durchweg ein ganz bedeutendes Kaliber und waren vielfach in doppelter Zahl vorhanden, die Strumaoberfläche wies ein reichliches Netzwerk erweiterter Venen auf, ein Befund, der keineswegs zu der Grösse des Organs stimmte und für die Basedowstruma gegenüber den gewöhnlichen Kröpfen als charakteristisch genannt werden muss. Ferner fiel mehrfach die ausserordentlich grosse Brüchigkeit der Gefässe auf, so dass es trotz vorsichtigsten Präparierens bei der Ausschälung wie aus einem Schwamm blutete.

Die gleichen Erfahrungen finden sich in den Krankengeschichten Kocher's — bei Farner[1]) — niedergelegt, und auch von einer Reihe von anderen Autoren wird der starke Blutreichtum der Drüse erwähnt, wenn sie zum Teil auch diesem Befunde nicht die Bedeutung zuzumessen scheinen wie wir.

Der Besprechung unserer Resultate möchte ich vorausschicken, dass ich 7 Fälle während ihrer Behandlung in der hiesigen Klinik mitbeobachten konnte, und dass sich mir Gelegenheit bot, 6 Patienten einer persönlichen Nachuntersuchung zu unterziehen. Meine Resultate wurden in liebenswürdigster Weise von Herrn Prof. Garrè kontrolliert. In den beiden übrigen Fällen war ich auf die Nachuntersuchung seitens der Hausärzte sowie auf den ausführlichen Bericht der einen Patientin über ihren Zustand angewiesen.

Ich muss hier einschalten, dass sich unsere Resultate jetzt zum Teil in einem andern Lichte darstellen, wie sie vor einem halben Jahr für die Rehn'sche Sammelforschung angegeben wurden. Ich habe mich damals leider zum Teil auf briefliche Notizen verlassen und erst jetzt erfahren, wie wichtig eine persönliche Nachuntersuchung für eine genaue Feststellung der Enderfolge ist. Auch hat mich die Kenntnisnahme mehrerer Arbeiten aus der letzten Zeit belehrt, dass der an die Beurteilung des Erfolges angelegte Massstab bei den verschiedenen Autoren stark wechselt. Ich glaube daher, ehe ich an die Besprechung der Resultate

1) E. Farner. Beiträge zur patholog. Anatomie des Morbus Basedowii mit besonderer Berücksichtigung der Struma. Virchow's Archiv. 1896. Bd. 143.

der einzelnen Fälle gehe, einige allgemeine Gesichtspunkte, die mich geleitet haben, hervorheben zu dürfen.

Trotzdem in den letzten Jahren eine Reihe von Statistiken erschienen sind, die auf Grund eines zum Teil recht umfangreichen Materials entschieden zu Gunsten der operativen Therapie beim Morb. Basedowii sprechen, so haftet diesen Berechnungen doch eine ganze Anzahl von Fehlerquellen an, die ihren Wert erheblich schmälern. Die offenbaren Mängel beruhen, wie neuerdings auch von Wolff[1]), Sorgo[2]) und andern Autoren betont wird, einmal auf dem Fehlen einer allgemeinen gegenseitigen Verständigung darüber, was man unter „Heilung" der Krankheit zu verstehen hat. Wenn es vorgekommen ist, dass in einem Falle, der gewissermassen als Illustration der Heilwirkung der Strumektomie im ärztlichen Verein demonstriert werden sollte, gelegentlich dieser Vorstellung von anderer Seite alle wesentlichen Symptome der Basedow'schen Krankheit konstatiert wurden, so beweist ein solches Beispiel zur Genüge, wie ausserordentlich schwankend die Ansichten über den Begriff „Heilung" bei diesem Leiden sind. Dass ferner der Ausdruck „Besserung" noch mehr zu irrtümlichen Auffassungen über den wirklichen Wert der Operation führen kann, liegt auf der Hand. Gebessert ist ja schliesslich ein Patient, bei dem die Nachuntersuchung ergiebt, dass einige subjektive Erscheinungen sich verringert haben, während die objektiven Krankheitssymptome unverändert fortbestehen. Man kann aber doch solche Fälle nicht als günstige Resultate der operativen Behandlung ansehen, und als solche erscheinen sie doch sicher, wenn sie unter die allgemeine Rubrik „Besserung" gestellt werden. Es wird allerdings kaum möglich sein, diese Fehlerquelle auszuschalten. Man müsste denn schon zwischen „wesentlicher", „mässiger" und „geringfügiger" Besserung unterscheiden, eine Trennung, die natürlich auch eine sehr willkürliche sein würde.

Ferner hat man die so zahlreichen und mannigfachen Symptome des Krankheitsbildes vielfach zu wenig genau in ihrem Verhalten vor und nach der Operation berücksichtigt oder auch, nur auf briefliche Angaben der Patienten über ihren Zustand gestützt, ein Urteil über das Resultat der Operation abgegeben.

Endlich haben sich einzelne Autoren mit einer viel zu kurzen Beobachtungszeit nach der Operation für die Feststellung des End-

1) J. Wolff. Ueber die halbseitige Kropfexstirpation bei Basedow'schen Krankheit. Mitteil. aus den Grenzgeb. der Med. und Chir. 3. Bd. 1898.

2) Sorgo l. c.

erfolges begnügt, ein Fehler, der um so schwerer ins Gewicht fällt, als man gerade zu Gunsten der operativen Therapie gegenüber allen internen Massnahmen geltend zu machen pflegt, dass ihre Erfolge weit nachhaltigere und dauernde seien, wie die Resultate der inneren Behandlung.

Hiermit sind die Schwierigkeiten in der Verwertung des bisher zu Gebote stehenden Materiales jedoch noch nicht erschöpft. Von Buschan[1]) und Mannheim[2]) wird behauptet, dass die wirklichen Heilungen durch die Operation in den weitaus meisten Fällen nur die sekundäre, auf kropfiger Basis entstandene Form der Krankheit betreffen, während Sorgo[3]) bei gesonderter Berechnung der primären, genuinen und der sekundären Form keine wesentlich verschiedenen Zahlen erhalten hat. Diese völlig von einander abweichenden Resultate finden ebenfalls darin ihre Erklärung, dass die bisherigen Publikationen in diesem Punkte vielfach Lücken aufweisen, dass man meistens unterlassen hat, auf die Trennung beider Formen genügendes Gewicht zu legen. Ohne den prinzipiellen Unterschied in ätiologischer Hinsicht zwischen der primären und der bei schon vorhandener Struma entstandenen Krankheit, wie Buschan ihn annimmt, zuzugeben, halte ich es doch für unbedingt nötig, für die kritische Beurteilung der Heilerfolge, diese Scheidung, soweit möglich, streng durchzuführen, eine Forderung, die neuerdings auch von andern Autoren gestellt wird. Denn der Effekt der Operation kann doch unmöglich, wenn man überhaupt einen Zweifel an der Richtigkeit der Schilddrüsentheorie zulässt, als gleichwertig betrachtet werden, ob nun ein Kropf, der eventuell Kompressionserscheinungen, Stridor und Atemnot bedingt, — und solche Symptome lagen in einer sehr grossen Zahl der der sekundären Form zugehörigen Fälle vor — entfernt wird, oder ob es sich um die Resektion einer Struma handelt, die entweder gleichzeitig oder häufig erst nach Einsetzen der übrigen Krankheitszeichen bemerkt wurde, die meist keine starke Grösse erreicht und in sehr vielen Fällen keinerlei subjektiven Beschwerden bedingt. Diese Unterscheidung empfiehlt sich aber auch noch in anderer Hinsicht. Da, wie allgemein zugegeben wird, ein gewöhnlicher Kropf mit einzelnen Symptomen der Basedow'schen Krankheit, wie Herzklopfen und Tachykardie, einhergehen kann, ist

1) G. Buschan. Die Basedow'sche Krankheit. Von der Berliner Hufeland-Gesellschaft preisgekrönte Arbeit. Wien und Leipzig 1894.

2) Mannheim. Der Morbus Basedowii. Berlin 1894.

3) Sorgo l. c.

die Möglichkeit gegeben, dass solche unsicheren Fälle in der Statistik mitverwertet werden, während die der primären Form zuzurechnenden Fälle in dieser Hinsicht ein viel reineres Beobachtungsmaterial abgeben.

Endlich erscheint mir ein Punkt bisher keine genügende Berücksichtigung gefunden zu haben. Sind wir berechtigt, eine Besserung, die nicht deutlich im Anschluss an die Operation bezw. in den nächsten Wochen nach derselben auftritt, vielmehr erst nach Monaten sich bemerkbar macht, während bis dahin die Krankheitssymptome im wesentlichen fortbestehen, ohne weiteres auf Rechnung der Kropfoperation zu setzen? Ich glaube, man hat hinreichenden Grund, dies zu bezweifeln. Die Berechtigung wäre doch nur dann gegeben, wenn nicht auch ohne Operation in einer nicht so geringen Anzahl von Fällen selbst nach jahrelangem schweren Leiden eine Besserung einträte, wenn nicht zuweilen ein spontanes Schwinden der Krankheitserscheinungen in kurzer Zeit beobachtet würde.

Zur leichteren Uebersicht stelle ich im Folgenden die Befunde bei unsern Fällen vor der Operation und bei der Nachuntersuchung in ihren wesentlichen Punkten tabellarisch einander gegenüber.

A. 7 Fälle der primären Form der Krankheit.

1. M. R. Hochgradiger Exophthalmus beiderseits, diffuse Vergrösserung der Schilddrüse (Seitenlappen reichlich hühnereigross, Isthmus daumendick). Puls klein, 110 pro Minute, Herztöne rein. Starker Tremor der Hände. Neigung zu leichtem Schweissausbruch, Hitzegefühl, Herzklopfen. Grosse Aufgeregtheit.

Nach 7 Jahren 6 Monaten: Links noch mässiger Exophthalmus, rechts verschwunden. Linke Schilddrüsenhälfte halbhühnereigross, weich. Herzaktion ruhig. Puls 90—104. Tremor der Hände verschwunden. Haut trocken. Keinerlei subjektive Beschwerden mehr ausser leichter Erregbarkeit. Im psychischen Verhalten der Patientin keine Abnormitäten. — Die Besserung ganz allmählich eingetreten, noch nach Ablauf eines Jahres die Krankheitssymptome vorhanden, wenn auch deutlich gebessert.

2. B. Le. Schlechter Ernährungszustand, schmutzig bräunliche Hautfarbe. Deutlicher Exophthalmus, Gräfe mässig, Möbius gering. Diffusse Vergrösserung der Schilddrüse mässigen Grades. Blasendes Geräusch darüber. Starke Pulsation der Carotiden und beider Art. thyr. sup. Verstärkte, lebhafte Herzaktion. Spitzenstoss ausserhalb der L. pap. Puls 111—126. Tremor aller Extremitäten. Feuchte Haut, schwere psychische Erregbarkeit. Starkes Herzklopfen, Schwächegefühl, Neigung

zum Schwitzen. Kopfschmerz, schlechter Schlaf. Bald Appetitlosigkeit, bald Heisshunger.

Nach 4 Jahren 10 Monaten: Gewichtszunahme von 15 Pf. Gesundes Aussehen, hellere Hautfarbe. Exophthalmus und Gräfe eben angedeutet, Möbius fehlt. Linke Schilddrüsenhälfte etwas kleiner wie früher, rechts kein Schilddrüsengewebe. Keine abnormen Geräusche. Ruhige Herzaktion. Spitzenstoss ausserhalb der L. pap. Puls 80—88. Keine Tremor. Trockene Haut. Patient fühlt sich ganz gesund und arbeitsfähig. Neigung zum Schwitzen, Angstgefühl, Schwäche ganz geschwunden. Schlaf, Appetit gut. Nur zeitweilig grosse Erregtheit, Herzklopfen, häufig Kopfschmerz. Volle 3/4 Jahre nach der Operation ist nach der Angabe des Patienten der Zustand unverändert schlecht geblieben.

3. A. B. Mässig starker Exophthalmus. Beide Strumahälften je hühnereigross. Verstärkte Herzaktion. Keine Verbreiterung der Dämpfung. Puls 84—120. Starkes Herzklopfen und Gefühl der Atembeklemmung.

Sehr wechselnder Zustand p. oper. 1 1/2 Jahre lang sehr zufriedenstellendes Befinden. Dann infolge psychischer Erregungen 2mal — zuletzt 3 Jahre p. oper. — erhebliche Verschlimmerung: Herzklopfen, Schwäche, Anschwellung der Schilddrüse. Aerztlicherseits wurde geringer Exophthalmus, heftige Herzpalpitationen, geringer Tremor, Neigung zum Schwitzen konstatiert. Vor kurzem — 3 J. 4 Mon. p. oper. — heftige stenokardische Anfälle. Jetzt Besserung. Exophthalmus kaum angedeutet. Linker Schilddrüsenrest etwa doppelt so gross wie normal.

4. A. La. Guter Ernährungszustand. Sehr erheblicher Exophthalmus. Gräfe leichten Grades, Möbius angedeutet. Diffuse Struma (rechter Lappen reichlich hühnereigross, linker Lappen kleiner) Schwirren über derselben. Starke Pulsation der Carotiden. Verstärkte Herzaktion. Spitzenstoss fingerbreit ausserhalb der L. pap. Puls 120—160. Deutlicher Tremor. Herzklopfen. Hitzegefühl. Schwitzen. Leichte Erregbarkeit.

4 Monate nach der r. Strumectomie: Herzklopfen, Neigung zum Schwitzen weniger, Hitzegefühl geschwunden. Puls sehr wechselnd. Linke Strumahälfte und die übrigen Symptome unverändert. Weiterhin: Zunahme des Exophthalmus. Nach 1 1/2 Jahren: Linke Strumahälfte, Exophthalmus, Herzbefund kaum verändert. Subjektive Beschwerden gering. Sehr guter Ernährungszustand. Ligatur der Art thyr. sup. sin. Keine wesentliche Schrumpfung der linken Struma. Resektion des Gangl. suprem. sin. N. symp.: erfolglos. Nach 2 1/2 Jahren: Exophthalmus unverändert, linker Strumarest daumengliedgross. Herzaktion noch sehr schwankend. 72—120 Pulse. Haut wenig feucht. Sehr geringer Tremor. Resektion des Gangl. supr. dextr. Befund 2 Jahre 8 Monate nach der 1. Ope-

ration: Exophthalmus unverändert stark. Linker Strumarest: fingergliedgross. Herzaktion zur Zeit ruhig. Puls 80—88. Tremor eben angedeutet. Herzklopfen selten. Keine Neigung zum Schwitzen. Arbeitsfähigkeit sehr beschränkt.

5. A. J. Dürftiger Ernährungszustand. Leichter Exophthalmus. Gräfe gering, Stellwag vorhanden. Beiderseitige hühnereigrosse Struma. Starke Carotidenpulsation. Sehr lebhafte Herzaktion. Spitzenstoss etwas nach aussen von der L. pap. 84—120 Pulse. Ausgesprochener Tremor. Starkes Herzklopfen, Hitzegefühl, Neigung zum Schwitzen. Mangelhafter Appetit, zeitweilig Uebelkeit, Erbrechen. Kopfschmerzen, Abnahme des Gedächtnisses, der Sehschärfe. Grosse psychische Erregbarkeit.

Nach 2 Jahren 8 Monaten: Unveränderter Ernährungszustand. Kein Exophthalmus mehr. Gräfe kaum mehr nachweisbar. Stellwag positiv. Linker Schilddrüsenlappen kleinhühnereigross. Verstärkte Herzaktion. Spitzenstoss in der L. pap. Puls 112 wechselnd zwischen 96 und 124. Tachypnoe. Starker feinschlägiger Tremor. Choreiforme Zuckungen der Finger. Schwächegefühl, Herzklopfen, leichte Erregbarkeit; Patientin will sich jedoch besser beherrschen können. Neigung zum Schwitzen gering. Die übrigen Beschwerden ganz unverändert. Ameisenlaufen im Rücken.

6. D. Ziemlich starker Exophthalmus. Gräfe deutlich. Beiderseits hühnereigrosse Struma. Schwirren und sausende Geräusche darüber. Starke Pulsation der Carotiden. Spitzenstoss ausserhalb der L. pap. stark hebend. Puls 120—124. Deutlicher Tremor. Herzklopfen, leichte psychische Erregbarkeit, Hitzegefühl, Neigung zum Schwitzen.

Nach 2 Jahren 2 Monaten: Exophthalmus unverändert. Gräfe geringgradig. Isthmus und angrenzender Teil der linken Struma etwas vergrössert. Sausende Geräusche. Starke Carotiden-, Herzpulsation unverändert. Puls 120—200! Tremor deutlich. Herzklopfen, Erregbarkeit unverändert. Neigung zum Schwitzen geringer. Allgemeinbefinden befriedigend. Gewichtsabnahme: 5 Pf.

7. P. Mässiger Exophthalmus. Gräfe und Möbius gering ausgeprägt. Rechter Strumalappen kleinhühnereigross, linker taubeneigross. Verstärkte Herzaktion. Puls 120—132. Feinschlägiger Tremor. Feuchte Haut. Herzklopfen, leichte Erregbarkeit, Hitzegefühl.

Bericht des Arztes nach 5 Monaten: Exophthalmus unverändert, wegen Abmagerung des Gesichtes noch mehr vortretend. Linke Kropfhälfte kaum fühlbar. Puls 84—104. Tremor fortbestehend. Herzklopfen seltener, Hitzegefühl zeitweilig, Schwitzen nicht mehr vorhanden. Psychische Stimmung sehr gehoben. Gewichtszunahme 4 Pf.

B. 1 Fall von sekundärem Basedow.

8. A. Fr. Leichter Exophthalmus, gänseeigrosse ausschliesslich links-

seitige Struma. Lebhafte Carotidenpulsation. Sehr verstärkte Herzaktion. Spitzenstoss nahe der vorderen Axillarlinie. Systolisches Geräusch über der Spitze. Puls 102—120. Kein Tremor. Feuchte Haut. Herzklopfen, Kurzatmigkeit, grosse Erregbarkeit, Hitzegefühl, Neigung zum Schwitzen.

Nach 2 Jahren 10 Monaten: Gesundes Aussehen, kein Exophthalmus mehr. Keine Schilddrüsenvergrösserung nachweisbar. Ruhige Herzaktion. Spitzenstoss ausserhalb der Mammillarlinie. Reine Töne. Puls 66. Kein Tremor. Trockene Haut. Subjektiv keinerlei Beschwerden. Volle Arbeitsfähigkeit.

Ein flüchtiger Hinblick auf die vorstehende Tabelle mag unsere Resultate als ganz günstige erscheinen lassen. Sie verdienen jedoch diese Bezeichnung nicht, wie aus Folgendem ersichtlich ist.

Wenn ich den letztgenannten Fall von sekundärem M. Basedowii voranstelle, so kann kein Zweifel obwalten, dass wir hier eine völlige Heilung vor uns haben. Pat. bietet keinerlei Zeichen der früheren Krankheit mehr und fühlt sich gesund und völlig arbeitsfähig. Die Besserung ist im unmittelbaren Gefolge der Operation aufgetreten, so dass sie auf Rechnung derselben zu setzen ist.

Anders liegen die Verhältnisse für die Fälle R. und Le. Dass es sich auch hier um ganz wesentliche Besserungen handelt, geht ohne Weiteres aus den obigen Daten hervor. Sie als „Heilungen" — im strengen Sinne des Wortes — zu bezeichnen, erscheint mir nicht berechtigt, da bei beiden Patienten einzelne, wenn auch nicht erhebliche Symptome der Erkrankung zurückgeblieben sind. Bei beiden besteht ein Kropfrest, der bei Pat. R. der Hälfte des bei der Operation zurückgelassenen Strumalappens entspricht, bei Pat. Le. gegenüber dem früheren Volumen nicht viel verkleinert erscheint. Pat. R. bietet noch einen linksseitigen Exophthalmus mässigen Grades, ferner haben beide Patienten noch über eine leichte Erregbarkeit zu klagen. Dass solche Fälle in den Statistiken vielfach als Heilungen aufgeführt werden, ist wohl zweifellos, aber doch nur insofern verständlich, als sie, gegenüber dem früheren schweren Krankheitsbilde, sich jetzt als im wesentlichen gesunde und durchaus leistungsfähige Menschen präsentieren.

Eine andere Frage ist jedoch die: Können wir die vorliegenden vorzüglichen Resultate mit Sicherheit auf Rechnung der halbseitigen Kropfexstirpation setzen? Ich möchte dies zum mindesten für fraglich halten. Von Pat. Le. hören wir, dass sein Zustand $^3/_4$—1 Jahr nach der Operation sehr schlecht geblieben sei und dass erst nach dieser Zeit eine — stetig zunehmende — Besserung einge-

treten sei. Den Erfolg der Operation habe er jedoch sofort gespürt, insofern die Geschwulst am Halse, die das Beklemmungsgefühl verursacht und ihn durch das sausende Geräusch im Schlaf gestört hatte, beseitigt gewesen sei".

Bei der Pat. R. wurde 4 Monate nach der Operation in der hiesigen Klinik eine deutliche Besserung konstatiert. Die gleiche Beobachtung wurde von Herrn Prof. Martius nach Ablauf eines Jahres gemacht. Trotzdem waren selbst damals noch die objektiven Krankheitserscheinungen vorhanden. Pat. selber giebt an, dass sich ihre Krankheit „ebenso allmählich wie sie gekommen wäre, nach der Operation verloren hätte, dass diese die Besserung wohl „beschleunigt hätte", dass sie jedenfalls noch ein volles Jahr lang nach der Operation sehr elend und völlig leistungsunfähig gewesen sei. Warum trat denn der Erfolg der Operation in diesen Fällen so spät auf, nachdem die Krankheitsursache, bezw. das „zu viel" des krankhaften Drüsensekrets entfernt worden war? Eine mangelhafte oder zu langsame Schrumpfung des zurückgebliebenen Drüsenlappens — ein Punkt, auf den ich noch einmal zurückkomme — kann jedenfalls nicht verantwortlich gemacht werden, da es zu einer wesentlichen Verkleinerung des Drüsenrestes im Fall Le. überhaupt nicht gekommen ist.

Nachdem neuerdings mehrfach darauf hingewiesen ist, dass die Prognose der Basedow'schen Krankheit überhaupt keine ungünstige ist, dass auch Fälle, die Jahre lang bestanden, ohne Operation zur Heilung kommen, erscheint es mir ebenso berechtigt, diese Erfolge auf Rechnung der Suggestion und des Einflusses der körperlichen Pflege und zweckmässigen Lebensweise nach der Operation zu setzen, als sie der Entfernung der Kropfhälfte zuschreiben zu müssen.

Ebenso wie für unsere Fälle erscheint es mir fraglich, ob man die Heilung in einem Falle Riedels[1]) durchaus auf die Operation beziehen muss. In der betr. Krankengeschichte findet sich die Notiz: ganz langsam erholte Pat. sich; ein halbes Jahr lang war jede Beschäftigung unmöglich. Dann hörten zunächst die Angst und das Zittern auf, später das Herzklopfen, ganz zuletzt der Exophthalmus. (8 Jahre später trat ein Recidiv auf, das auf die Entwickelung eines Kropfes auf der andern Seite zurückgeführt wurde).

Die Fälle J. und namentlich D. müssen direkt als Misserfolge

1) B. Riedel. Chirurg. Behandlung der Basedow'schen Krankheit. Handbuch der Therapie der inneren Krankheiten von Penzoldt und Stintzing.

angesehen werden. Bei der Pat. J. hat die Besserung unmittelbar nach der Operation nur einige Monate angehalten, dann haben sich die alten Beschwerden wieder eingestellt und bestehen auch jetzt ziemlich unverändert fort. Nur die Neigung zum Schwitzen ist geringer geworden und Pat. will sich besser beherrschen können wie früher. Objektiv fanden sich bei der Nachuntersuchung alle wesentlichen Symptome der Erkrankung, nur Exophthalmus und Gräfe'sches Zeichen bestanden nicht mehr, Erscheinungen, die übrigens auch früher nicht sehr ausgeprägt waren. An den Händen wurden neben dem feinschlägigen Tremor ausgeprägte choreiforme Zuckungen konstatiert, ein Symptom, das früher nicht notiert worden ist. Ich halte es jedenfalls nicht für berechtigt nach den obigen Ausführungen, diesen Fall, weil einige wenige Symptome eines überhaupt so schwankenden Krankheitsbildes einen Rückgang erfahren haben, unter die allgemeine Rubrik „Besserung durch Operation" zu stellen, weil eben hierdurch zu einer irrtümlichen Auffassung über den wirklichen Effekt Anlass gegeben würde.

Fall D. bietet noch das ausgeprägte Bild der Basedow'schen Krankheit wie vor der Operation. Es wurde kaum ein Krankheitszeichen bei ihr gegenüber dem früheren Befunde vermisst. Von den Angaben der Pat. verdient Erwähnung, dass sich ihr Zustand nach der Operation wohl eine „Kleinigkeit" gebessert habe, dass sie jetzt nicht mehr an der Neigung zum Schwitzen leide, im übrigen aber ihre Beschwerden ganz unverändert geblieben sind.

An dem Fall B. ist bemerkenswert, dass nach $1^1/_2$jähriger wesentlicher Besserung infolge heftiger Gemütsbewegung ein erstes, ein Jahr später aus demselben Anlass ein zweites Recidiv der Erkrankung eintrat. Ueber das erstere berichtet Pat. selber, dass sich die alten Krankheitserscheinungen wieder eingestellt hätten, Herzklopfen, Anschwellung der Schilddrüse und allgemeine Schwäche. Ueber den zweiten Rückfall erfahren wir von dem Hausarzt, dass geringer Exophthalmus, heftige Herzpalpitationen, auch ganz geringer Tremor sowie Schwitzen und deprimierte Stimmung bestanden hätten. Durch eine längere Erholungskur bezw. symptomatische Behandlung verloren sich die Beschwerden wieder vollständig. Nachdem Pat. dann vor kurzem durch stenokardische Beschwerden — heftige Schmerzanfälle in der Herzgegend mit Pulsverlangsamung und Atemnot — sehr mitgenommen wurde, hat sich der Zustand jetzt wieder gebessert. Der noch vorhandene Schilddrüsenrest wird vom Arzt als doppelt so gross wie normal angegeben.

Der Fall beweist aufs neue, welchen ungünstigen Einfluss psychische Erregungen auf den Verlauf der Krankheit haben, so wie wir sie oben auch für ihre Entstehung haben anschuldigen müssen. Zum Vergleich kann ich einen kürzlich von Möbius [1]) beschriebenen Fall heranziehen, der bereits eine unverkennbare Besserung nach der Operation aufwies, 4 Wochen später durch eine heftige Gemütsbewegung einen Rückfall erfuhr. Jedenfalls kann bei unserer Pat. von einer Heilung bezw. nachhaltigen Besserung durch die Operation nicht die Rede sein.

Dem Falle P. kommt insofern eine geringere Bedeutung zu, als seit der Operation erst zu kurze Zeit (5 Monate) verflossen ist, um von einem Endresultat zu sprechen. Nach dem Bericht des Arztes scheint es sich bisher wesentlich um eine Besserung der subjektiven Beschwerden und eine Hebung der früher deprimierten Stimmung zu handeln, während die objektiven Zeichen eine weniger deutliche Besserung erfahren haben.

Ein besonderes Interesse beansprucht der Fall La. Abgesehen von einer Beobachtung Jaboulay's [2]), auf die hier nicht näher eingegangen werden soll, steht er insofern ganz vereinzelt da, als hier nicht weniger als 4 operative Eingriffe vorgenommen wurden, um das Leiden zu bessern. Die zuerst ausgeführte Resektion des grösseren rechtsseitigen Schilddrüsenlappens hatte, wie im vorigen, namentlich eine Verminderung der subjektiven Beschwerden zur Folge, so dass Pat. nach $^1/_4$ Jahr imstande war, leichte Hausarbeit zu verrichten, während die objektiven Krankheitszeichen, wie eine Nachuntersuchung nach 6 Monaten ergab, keine Besserung erfahren hatten. Was speciell den linken Schilddrüsenlappen betrifft, so zeigte er noch die gleichen Grössenverhältnisse wie vor der Operation. Der Exophthalmus wurde im weiteren Verlauf immer hochgradiger. Dazu trat als schwere Komplikation eine gonorrhoische Conjunctivitis, die am linken Auge erhebliche Störungen hinterliess. Die $1^1/_2$ Jahre nach der ersten Operation ausgeführte Unterbindung der Art. thyr. sup. sin. hatte ein negatives Resultat, selbst eine wesentliche Schrumpfung der linken Strumahälfte wurde nicht dadurch erzielt. Letz-

1) Moebius. Ueber die Operation bei Morbus Basedowii. Münchener med. Wochenschr. XLVI. 1. 1899.

2) Jaboulay. La régénération du goître extirpé dans la maladie de Basedow et la section du sympathique cervical dans cette maladie. Lyon méd. XXVIII. 12. Mars 2. 1896, in Schmidt's Jahrbücher 1896. Bd. 250.

terer Umstand konnte ja allerdings bei dem ausserordentlichen Blutreichtum der Drüse nicht auffällig erscheinen. Die gleichzeitige Unterbindung beider Hauptarterien wurde jedoch deshalb nicht vorgenommen, weil sie, zumal nach den Erfahrungen anderer Autoren, z. B. Kocher's[1]) als kein unbedenklicher Eingriff erschien, nachdem bereits die rechtsseitige Schilddrüsenhälfte entfernt worden war. Da in unserm Falle während der weiteren Beobachtung der Exophthalmus ganz unverändert blieb, während die übrigen Erscheinungen, wenn sie auch noch grösstenteils vorhanden waren, weniger hervortraten, erschien der Versuch berechtigt, nachdem die Eingriffe an der Schilddrüse ziemlich resultatlos verlaufen waren, durch Sympathikotomie eine Besserung zu erstreben. Es wurde zunächt das linke Ganglion suprem. mit einem 3—4 cm langen peripheren Stück des Grenzstranges reseciert. Der Erfolg war ein absolut negativer. Ein $^3/_4$ Jahr später wurde in gleicher Weise die Resektion des rechten Ganglion vorgenommen, mit einem ebenfalls völlig unbefriedigenden Resultat.

Was speciell den Exophthalmus betrifft, so hat keine der beiden Operationen auch nur den mindesten Einfluss auf ihn ausgeübt. Wenn der Zustand der Patientin auch jetzt ein deutlich gebesserter zu nennen ist gegenüber dem Befunde vor der ersten Operation abgesehen von dem fortbestehenden starken Exophthalmus, der leichteren Erregbarkeit des Herzens, der sehr verminderten Leistungsfähigkeit, so glaube ich, ist man doch nicht berechtigt, diese Besserung, die sich ganz allmählich im Laufe von Jahren vollzogen hat, mit Sicherheit als den Erfolg einer der Operationen anzusprechen, auch nicht der ersten, trotzdem dieselbe einen Rückgang der subjektiven Beschwerden zur Folge hatte. Dass der vorzügliche Ernährungszustand der Patientin ebenfalls nicht in diesem Sinne zu deuten ist, geht daraus hervor, dass die früher sehr abgemagerte Kranke schon während ihrer Behandlung in der Medicinischen Klinik nicht weniger wie 32 Pf. an Gewicht zugenommen hatte.

Der Fall La, ist, soweit mir die diesbezügliche Litteratur bekannt ist, der erste, bei dem in Deutschland Operationen am Sympathicus zwecks Heilung der Basedow'schen Krankheit ausgeführt worden sind. Ohne hier auf die Berechtigung derselben einzugehen,

1) Th. Kocher. Die Schilddrüsenfunktion im Lichte neuerer Behandlungsmethoden verschiedener Kropfformen. Korrespond.-Blatt für Schweizer Aerzte 1895.

die ja nach den Untersuchungen von Cyon's[1]) vom theoretischen Standpunkt aus nicht zu verteidigen sind, möchte ich hier nur erwähnen, dass von Seiten französischer Autoren zu Gunsten der Sympathicotomie namentlich die oft eklatante Wirkung derselben auf den Exophthalmus hervorgehoben wird, während ihre Erfolge hinsichtlich der übrigen Krankheitserscheinungen vielfach recht fragwürdige sind, und sich offenbar nicht annähernd mit den Resultaten der Schilddrüsenoperationen messen können. Wenn nun von anderer Seite der Vorschlag gemacht wird, die Durchschneidung des Sympathikus auf diejenigen Fälle zu beschränken, bei denen die Augensymptome besonders vorherrschen, oder bei denen Eingriffe an der Schilddrüse keine Besserung des Exophthalmus bewirkt haben, so beweist unser Fall, für den beide Voraussetzungen zutreffen, zur Genüge, dass man sich in dieser Hinsicht nicht übertriebenen Erwartungen hingeben darf. Warum in einem solchen Falle, wie dem vorliegenden, die Sympathikusdurchschneidung auf den Exophthalmus keinen Einfluss ausüben kann, wird später noch zu erörtern sein.

Ich möchte hier ganz beiläufig bemerken, dass man im allgemeinen gut thun wird, für die Beurteilung des Erfolges eines operativen Eingriffes bei der Basedow'schen Krankheit kein allzugrosses Gewicht auf den Exophthalmus zu legen, wenn es sich nicht direkt um augenfällige Veränderungen handelt. Ich habe bei der Nachuntersuchung obiger Fälle mehrfach die Beobachtung gemacht, dass die Ansichten darüber, was als Exophthalmus, und was als normal anzusprechen ist, ganz ausserordentlich variieren.

Eine Zusammenstellung unserer Resultate ergiebt:

1 völlige Heilung (Fall Fr., sekundärer M. Basedowii),

2 ganz wesentliche, bezw. an Heilung grenzende Besserungen (Fall R. und Le.), die jedoch nicht mit Sicherheit auf die Kropfoperation bezogen werden können,

1 mässige Besserung (Fall P., dessen Beobachtungszeit jedoch eine noch zu kurze ist),

4 unbefriedigende Resultate bezw. Misserfolge.

Finden unsere schlechten Resultate in dem Verhalten des Kropfrestes eine ausreichende Erklärung? Das Ausbleiben des Erfolges könnte ja einmal darin seine Ursache haben, dass nicht genügend Schilddrüsengewebe exstirpiert worden ist oder es könnte, wie dies ja mehrfach beobachtet wurde, ein späteres Recidiv der Struma für die

1) v. Cyon. Beiträge zur Physiologie der Schilddrüse und des Herzens. Pflüger's Archiv 1898. Bd LXX.

nachträgliche Verschlimmerung des Zustandes verantwortlich zu machen sein. Das erstere Moment kommt jedenfalls für unsere Fälle nicht in Betracht. Es wurde, wie erwähnt, regelmässig die halbseitige Strumectomie ausgeführt und zwar wenn beide Schilddrüsenlappen verschiedene Grösse darboten, stets die grössere Hälfte reseciert. Wenn nun auch über die Wahl der Operationsmethode keine einheitliche Ansicht besteht, — einerseits kommt hier ja wesentlich die Beschaffenheit der Struma, event. Kompression der Trachea in Betracht, von anderer Seite wird das Hauptgewicht auf ein möglichst schonendes Operationsverfahren gelegt — so steht doch so viel fest, dass die Resektion der Struma allgemein bevorzugt wird, und das am häufigsten angewandte Verfahren darstellt. Nun begnügen sich allerdings einzelne Autoren nicht mit der halbseitigen Strumectomie, sondern entfernen den grössten Teil der Drüse. Helferich[1]) hat bei seinem Material meist noch einen Teil des Lappens der andern Seite mitreseciert, Riedel, der sehr ausführlich die Technik der Operation bespricht, rät, bei doppelseitiger Struma ein Viertel der Drüse zurückzulassen. Dass eine so weitgehende Resektion nicht nötig ist, sondern eine halbseitige völlig ausreicht, um vorzügliche Resultate zu erzielen, beweisen die Fälle Wolff's, Kümmell's[2]) und anderer Operateure. v. Mikulicz hält es überhaupt für unwesentlich, welche Operationsmethode zur Anwendung kommt. „Jede Art der Verkleinerung des Kropfes hat ein allmähliches oder unter Umständen rasches Zurückgehen der Erscheinungen der Basedow'schen Krankheit zur Folge". Dass dieser Anforderung in unseren sämtlichen Fällen genügt wurde, wird Niemand bestreiten.

Sind unsere Misserfolge auf eine mangelhafte Schrumpfung des Strumarestes bezw. auf ein Kropfrecidiv zurückzuführen? Das Verhalten des Kropfrestes nach der Operation hat in den bisherigen Statistiken, wie auch Wolff hervorhebt, nicht die allgemeine Beachtung gefunden, die ihm unbedingt zukommt. Es liegt zwar eine Anzahl von Mitteilungen vor, in denen ein Recidiv der Erkrankung auf das Wiederwachsen des Kropfes zurückgeführt wurde, aber bestimmte Angaben über das Schicksal des Kropfrestes in den geheilten und gebesserten Fällen, wie wir sie bei dem Material von

1) Bei Hampel s. o.

2) J. Schulz. Ueber Morbus Basedowii und seine operative Behandlung. Berliner Klinik. Heft 108. Juni 1897.

3) v. Mikulicz. Die chirurg. Behandlung der Basedow'schen Krankheit. Verhandlungen der deutschen Gesellschaft für Chir. 1895.

Wolff und Kümmell aufgezeichnet finden, werden vielfach vermisst. Nach den Beobachtungen des ersten Autors wird, „wie bei gewöhnlichem parenchymatösem so auch beim Basedow-Kropf der Kropfrest zunächst jedesmal nach der Operation rückgängig, bei parenchymatösem Kropf sehr häufig soweit, bis ein den normalen Schilddrüsenverhältnissen entsprechendes Volumen des Kropfrestes wieder erreicht ist, bei Basedow-Kropf gewöhnlich nur bis zur Hälfte oder einem Viertel des ursprünglichen Volumens".

Eine allgemeine Gültigkeit kommt diesem Satz sicher nicht zu. Zunächst ist anzuführen, dass in einer Anzahl von Fällen eine Schrumpfung des Strumarestes ausgeblieben ist, trotzdem kein Recidiv der Erkrankung auftrat. Auch unsere Beobachtungen sprechen zum Teil gegen eine solche Annahme, wenn sie auch insofern nicht in Parallele mit dem Wolff'schen Material gestellt werden können, als sie recht ungünstige Erfolge darstellen. Ohne jedoch vorläufig darauf einzugehen, warum ich diese Misserfolge nicht auf Rechnung der mangelhaften Schrumpfung des Kropfrestes setze, möchte ich hier nur erwähnen, dass in 4 Fällen die zurückgebliebene Strumahälfte bei der Nachuntersuchung eine wesentliche Verkleinerung seit der Operation nicht aufwies, dass wir das unveränderte Verhalten der zurückgebliebenen Strumahälfte in dem Falle La. mehrfach in kurzen Zwischenräumen konstatiert haben. Unsere Befunde als Ausnahmefälle anzusehen, liegt meines Erachtens keine Veranlassung vor. Wenn man sich von der ausserordentlich reichen Gefässversorgung der Basedow-Schilddrüse, wie sie an unserem Material fast durchweg beobachtet wurde, überzeugt hat, kann man schwerlich den Grund einsehen, warum nach Resektion der einen Kropfhälfte die andere, die doch ebenso blutreich ist „zunächst jedesmal rückgängig" werden sollte. Ich möchte hier nochmals an den Fall La. erinnern, bei dem noch gelegentlich der 4. Operation bei der Excision eines Stückchens des restierenden Schilddrüsenlappens ein enorm starker Blutgehalt des letzteren trotz der früheren Unterbindung der Art. thyr. sup. konstatiert wurde und, wie ich vorwegnehmen darf, sich bei der mikroskopischen Untersuchung keine rückgängigen Veränderungen fanden.

Wenn Wolff seine Ansicht von dem Rückgängigwerden des Kropfrestes bei parenchymatöser Struma durch die Beobachtungen mehrerer anderer Autoren bestätigt sieht, so wird durch Sulzer[1])

1) Max Sulzer. Bericht über 200 Kropfoperationen mit besonderer Berücksichtigung der Endresultate. Deutsche Zeitschrift für Chir. Bd. 36.

und Bally[1]) gerade das Gegenteil nachgewiesen. Sulzer hat, abgesehen von einem Fall von Schrumpfung eines zurückgelassenen hyperplastischen Lappens nach halbseitiger Exstirpation wegen Sarkoms bei keinem einzigen von 23 nachuntersuchten Fällen eine Verkleinerung des bei der Operation nicht berührten Schilddrüsenlappens gefunden, vielmehr unter 9 Fällen rein parenchymatöser Struma 4mal bedeutendes Wachstum desselben, während 5mal die gleichen Grössenverhältnisse wie vor der Operation bestanden. Ebenso konnte Bally unter 12 Fällen halbseitiger Exstirpation nie Atrophie des zurückgebliebenen Lappens, vielmehr bei 3 hyperplastischen Strumen ein deutliches Wachstum desselben nachweisen. Die weitere Folgerung Wolff's, dass die seiner Ansicht entgegengesetzten Resultate von Tierexperimenten, da es sich um die Beobachtungen an gesunden Schilddrüsen handelte, nicht für die kranke Menschenschilddrüse herangezogen werden dürften, ist nicht stichhaltig, da von Beresowsky[2]) eine örtliche Regeneration der Drüse wenigstens bei der gewöhnlichen Form der strumösen Entartung experimentell nachgewiesen ist. Trotzdem allerdings die meisten Tierexperimente — ausser dem genannten Autor von Wagner, Rippert, Horsley, Edmunds u. a. — an gesunden Drüsen angestellt wurden, möchte ich denselben doch eine grössere Bedeutung für die vorliegende Frage beimessen, wie dies von Wolff geschieht, umsomehr als sie an solchen Tieren angestellt wurden, für die die Schilddrüse die gleiche lebenswichtige Bedeutung besitzt wie für den Menschen. Da sie ausnahmslos eine Regeneration des Schilddrüsengewebes bezw. eine sehr rasche und bedeutende kompensatorische Hypertrophie nach Exstirpation von Stücken bezw. des grössten Teils der Schilddrüse ergeben haben, so folgt daraus, wie auch vielfach betont worden ist, dass die Schilddrüse in diesem Punkte auf die gleiche Stufe mit den wichtigsten Drüsen des Organismus, mit der Leber und den Nieren, zu stellen ist, deren Fähigkeit kompensatorischer Hypertrophie hinlänglich bekannt ist. Wenn man nun das Wesen der Basedow'schen Krankheit in bestimmten Sekretionsvorgängen der Schilddrüse sucht, in der Absonderung eines qualitativ veränderten Sekrets, so sollte man auch a priori erwarten, dass diese se-

1) Bally. Beitrag zur operativen Behandlung des Kropfes. Diese Beiträge. Bd. 7. 3.

2) S. Beresowsky. Ueber die kompensatorische Hypertrophie der Schilddrüse. Experimentell histologische Untersuchung. Ziegler's Beiträge. XII. 7. pag. 122.

kretorische Thätigkeit nicht durch das Wegschneiden eines Teils der Drüse zum Stillstand kommt, dass vielmehr dieser Eingriff eine kompensatorische Hypertrophie zur Folge hat, jedenfalls keine Atrophie eines bei der Operation gar nicht angerührten Lappens. Bleibt nun eine solche Hypertrophie aus, so muss damit die Hypothese von der sekretorischen Thätigkeit der Basedow-Schilddrüse im Sinne der Autoren eine wesentliche Stütze verlieren. Man müsste dann schon sich für die Annahme einer an sich schon maximal gesteigerten Funktion entscheiden: eine solche würde sich in der That eindämmen lassen durch Entfernung grosser Teile, völlig aufheben lassen aber nicht, d. h. es ist nicht einzusehen, wie man eine völlige Heilung von einem solchen Eingriff erwarten kann.

Dass man nicht berechtigt ist, aus der mangelhaften Rückbildung des Kropfrestes in unseren Fällen die mangelhaften Heilerfolge abzuleiten, beweist eigentlich schon allein der Fall Le. Wir konnten hier eine ganz erhebliche Besserung konstatieren, und trotzdem wies die bei der Operation zurückgelassene Kropfhälfte keine wesentliche Verkleinerung auf, in ähnlicher Weise, wie bei den nicht gebesserten Fällen. Ebensowenig kann es sich natürlich um Kropfrecidive handeln. Man hätte dann doch wenigstens eine länger anhaltende Besserung der krankhaften Symptome erwarten sollen, und diese ist zum Teil ganz ausgeblieben, ganz abgesehen davon, dass wir uns im Fall La. mehrfach von den Grössenverhältnissen der restierenden Kropfhälfte überzeugt haben. Der Fall B. kann hier jedenfalls nicht als Beweis angeführt werden, dass hier der Rückfall der Erkrankung vom Kropfrecidiv abhängig zu machen ist. Wenn die Patientin schreibt, dass „durch grosse Aufregungen, Sorgen in der Familie, sich die alten Krankheitserscheinungen wieder eingestellt hätten: Herzklopfen, Anschwellung der Schilddrüse und allgemeine Schwäche", so ist es doch nicht gerade wahrscheinlich, dass die Anschwellung der Schilddrüse als das den Rückfall auslösende Moment angesprochen werden muss, man sollte vielmehr geneigt sein, diese Anschwellung ebenfalls als einen Folgezustand jener psychischen Emotionen zu deuten, worauf später noch eingegangen werden soll. Nebenbei bemerkt hat Patientin damals Herrn Prof. Garrè konsultiert, und dieser hat jedenfalls, wenn auch keine diesbezüglichen Notizen vorliegen, keine wesentliche Vergrösserung der zurückgebliebenen Kropfhälfte konstatiert.

Welche Schwierigkeiten überhaupt der Schilddrüsentheorie aus dem Verhalten des Kropfrestes entstehen, zeigen die Fälle von

Briner[1]) und Stockmann[2]). Trotzdem sich in dem einen Fall des ersteren Autors ein gänseeigrosses Recidiv auf der nicht operierten, in dem andern ein hühnereigrosses Recidiv auf der operierten Seite nachträglich entwickelt hatte, blieb die Heilung bezw. Besserung von Bestand. Selbst wenn man die durch nichts gestützte Annahme von Möbius, dass die Drüse beim M. Basedowii nur partiell erkrankt zu sein brauche, gelten lassen will, muss man doch den Einwurf Buschan's, warum der Chirurg gerade das Glück gehabt haben sollte, sämtliche krankhaft funktionierenden Theile zu entfernen, für grerechtfertigt halten. Die Vermutung Briner's, dass „infolge der durch die Operation gesetzten Reizung der übrig gebliebene, vielleicht auch schon veränderte Rest seine vermehrte oder sonst pathologische Thätigkeit einstellen könnte", klingt doch recht wenig glaubwürdig.

Der Fall Stockmann's ist noch viel auffälliger. Nachdem hier durch blosse Ligatur der Arterien eine wesentliche Besserung erzielt war, schwoll nachträglich der linke Schilddrüsenlappen bis zu Hühnereigrösse an, ohne den geringsten nachteiligen Einfluss geltend zu machen.

Wenn man mir vorwirft, dass ich auf diese vereinzelten Beobachtungen mit Unrecht ein Gewicht lege gegenüber der grossen Zahl von Fällen, in denen ein Recidiv der Erkrankung direkt auf ein Kropfrecidiv zurückgeführt werden müsse, so erscheint mir für eine reine Deutung dieser Beobachtungen doch ein Punkt sehr der Aufklärung zu bedürfen, ob nämlich ein Abhängigkeitsverhältnis des Krankheitsrückfalles von dem Auftreten des Strumarecidives einwandfrei nachgewiesen wurde, oder nicht vielmehr während oder nach dem Wiederauftreten der Krankheitssymptome die Schilddrüsenvergrösserung bemerkt wurde. Im letzteren Falle kann ich diesen Beobachtungen, mit Hinweis auf den Fall B. keine Beweiskraft dafür zumessen, dass das Strumarecidiv die eigentliche Ursache des Krankheitsrecidives ist. Natürlich steht diesen Folgerungen die Darlegung Möbius' gegenüber, dass, wenn in vielen Fällen der Krankheit im Anfang keine Schwellung der Schilddrüse nachweisbar sei, eine solche doch bestehen könne, dass selbst eine um das Doppelte vergrösserte Drüse übersehen werden könne, was ja ohne Weiteres zugegeben

1) O. Briner. Uebr die operative Behandlung der Basedow'schen Krankheit durch Strumektomie. Diese Beiträge. Bd. 5. 1.

2) Stockmann Beitrag zur operativen Behandlung der Basedow'schen Krankheit. Deutsche med. Wochenschr. Bd. 20. 6.

werden muss. Ich halte es aber nicht für unwichtig, gerade für die Recidive der Erkrankung, da sie besonders die Schilddrüsenveränderung als das ursächliche Moment zu erweisen scheinen, jene Aufklärung zu verlangen.

Für die richtige Beurteilung der operativen Erfolge muss ich endlich noch ein Moment heranziehen. In unsern sämtlichen Fällen, selbst bei denen, die später ein so unbefriedigendes Resultat aufwiesen, wurde im Anschluss an die Operation, solange die Patienten sich noch in der Krankenhausbehandlung befanden, eine zum Teil ganz bedeutende Besserung des Zustandes konstatiert. Die Pulszahl ging bei den meisten oft geradezu auffällig herunter, das Herzklopfen verringerte sich wesentlich oder verlor sich ganz, die psychische Unruhe und Aufregung ging beträchtlich zurück. Und trotzdem später zum Teil direkte Misserfolge, zum Teil Erfolge, die sehr lange auf sich warten liessen! Sprechen solche Beobachtungen nicht dafür, die vielgeschmähte suggestive Wirkung der Operation und den Einfluss der Spitalsruhe für nicht so ganz bedeutungslos zu halten?

Dass dieser Umstand uns jedenfalls in dem Zweifel daran, ob wir so späte Heilerfolge, wie sie in den Fällen R. und Le. beobachtet wurden, auf Rechnung der Strumaresektion setzen dürfen, bestärken muss, braucht nicht weiter ausgeführt zu werden.

Ein Hauptmoment, das Möbius zur Stütze seiner Schilddrüsentheorie gegenüber der Neurosentheorie geltend macht, bilden die anatomischen Veränderungen der Schilddrüse bei der Basedow'schen Krankheit. Seine diesbezüglichen Ausführungen lauten folgendermassen:

„Verteidigungsfähig würde die Ansicht (von einer Neurose) nur dann sein, wenn man den Kropf als den in dem Nervensystem vorausgesetzten Veränderungen koordiniert ansähe, denn eine blosse Nervenkrankheit kann nach unseren bisherigen Erfahrungen nie und nimmer einen Kropf machen. Ueber dieses Bedenken haben sich die Anhänger der „Neurosentheorie" leicht hinweggesetzt, da ihnen zum Teile nicht bekannt war, dass es sich um parenchymatöse Veränderungen in der Drüse, nicht nur um vermehrte Blutfüllung handelt."

Die anatomischen Befunde, die wir an 7 Basedow-Strumen erhoben haben, sind folgende:

A. 7. Strumen bei primärem Morb. Basedowii.

1. M. R. Mikroskop. Befund (Herr Prof. Lubarsch): Pa-

pilläres Adenom der Thyreoidea mit ziemlich reichlicher Gefässentwickelung, kleinen Blutungen, sehr spärlichem Colloid und stellenweise Mucin im Lumen der neugebildeten Drüsenschläuche.

2. B. Le. Makroskop. Beschreibung: Der exstirpierte Schilddrüsenlappen ist erheblich grösser, wie er bei der äusseren Untersuchung erschien. Ein grosser Abschnitt desselben lag nach hinten. Der Durchschnitt weist auffallend viele kleine Gefässlumina auf, dunkelrotes, körniges Parenchym, keine colloiden Partien.

Mikroskop. Befund (Herr Prof. Lubarsch): Zum Teil papilläres Adenom der Schilddrüse mit wenig Colloid.

3[1]). A. B. Makroskop. Beschreibung: Die exstirpierte Schilddrüsenhälfte ist 6 cm lang, 4 cm breit. Unter der dünnen Kapsel, die erheblich gefässreich ist, wölben sich höckerige Teile des Drüsengewebes vor. Auf dem Durchschnitt ist eine Lappung nur hier und da angedeutet. Die Schnittfläche ist auffallend glatt. An einzelnen Stellen sind stecknadelkopfgrosse Cysten mit klarem Inhalt eingestreut. Colloid sieht man nicht.

Mikroskop. Beschreibung: Die Lappeneinteilung der Struma ist unvollständig. Die breiten Streifen von dichtem Bindegewebe, in dem die Arterien und Venen verlaufen, ziehen durch die Schnitte, ohne sich miteinander zu verbinden. Die von ihnen ausgehenden feineren Streifen umschliessen, teils vollständig, sehr oft aber ebenfalls unvollständig die mikroskopischen Läppchen der Struma. Die Follikel weisen fast durchweg Lumina auf, in denen homogener, stark gefärbter Inhalt im ganzen überwiegt. Läppchen mit ausschliesslich soliden Follikeln fehlen ganz.

Im ganzen selten findet man eine erste Art von kleinen Läppchen, die aus runden bis langgestreckten, geraden oder gebogen verlaufenden Follikeln bestehen, von denen ein Teil solid ist. Andere in den gleichen Läppchen weisen in Gestalt von unregelmässig begrenzten Lücken Andeutung eines Lumens auf, und wieder andere besitzen vollkommen scharf begrenzte Lumina, sodass das Aussehen von Drüsengängen entsteht. Derartige deutliche Lumina sind ausgekleidet von einem kubischen Epithel. Inhalt fehlt entweder ganz oder er ist fädig oder homogen und dann braunrot gefärbt. In diesem Falle geht der homogene Inhalt oft unmerklich in das Protoplasma über, oder er ist von ihm durch mehr oder weniger regelmässig angeordnete Vakuolen getrennt.

Sämtliche Räume in derartigen Läppchen sind von einander getrennt durch ein im ganzen reichliches faseriges Bindegewebe, zum Teil mit sehr reichlichen, zum Teil mit weniger stark auffallenden Capillaren. Uebrigens giebt es auch grosse und scharf begrenzte Bezirke, in denen dies Binde-

1) Die von hier an beschriebenen Strumen sind in Formol fixiert, in Paraffin eingebettet, mit Haemalaun und nach v. Gieson gefärbt. Abweichungen von dieser Behandlung sind jedesmal vermerkt.

gewebe ganz fehlt, und solide oder mit allerkleinsten Lumen versehene Follikel ausschliesslich durch zahlreiche Capillaren getrennt sind.

Andere grössere Läppchen, die allerdings von ihren Nachbarläppchen nicht immer vollkommen getrennt sind, haben eine geringere Anzahl von Follikeln, dafür aber grössere und gewöhnlich mit scharf begrenztem Lumen versehene. Die Formen der Räume sind, von vereinzelten runden abgesehen, äusserst mannigfaltig dadurch, dass die Räume sich nach verschiedenen Richtungen des Läppchens hin verzweigen. Zwischen diesen Verzweigungen bleiben dann breite Vorsprünge stehen. Oft wird man auch durch Achterfiguren und durch starke Annäherung derartiger vielbuchtiger Räume aneinander darauf hingewiesen, dass die grössten unter ihnen durch Verschmelzung kleiner Räume entstanden sind.

Der Inhalt ist so wechselnd wie in den an erster Stelle beschriebenen Läppchen. In dem vorwiegend homogenen Inhalt finden sich häufig im Centrum grosse Vakuolen, meist leer oder mit etwas fädigem Inhalt. Die Vakuolen sind teils kugelig, teils ahmen sie die Gestalt der hyalinen Massen nach. Auch in derartigen Läppchen ist das Bindegewebe ziemlich reichlich, doch im Verhältnis zu den erst beschriebenen Läppchen etwas spärlicher.

Noch grössere, aber immerhin noch mikroskopische Räume vorwiegend mit homogenem Inhalt in ebenfalls scharf begrenzten Bezirken nähern sich mehr der Kugelgestalt, haben sich aber gegen einander zu polygenähnlichen Figuren abgeplattet. Das Bindegewebe zwischen ihnen ist sehr spärlich. Oft sieht man auch 2—4 eng zusammenliegende Räume, die sich zu einem annähernd kugeligen Gebilde ergänzen und durch gemeinsames Bindegewebe zusammengehalten werden. In derartigen Komplexen ist die Scheidewand gewöhnlich an einer oder mehreren Stellen unterbrochen, und die Reste der Septen ragen als vollkommen gestreckte und stets die gleiche Dicke aufweisende Leisten in den Inhalt weit hinein. Auch an flachen und breiten Vorsprüngen und allen Zwischenstufen zwischen ihnen und den langen schmalen Leisten fehlt es nicht.

An einer Stelle nahe der Peripherie der Drüse findet sich eine linsengrosse Stelle, die aus 5—6 Hohlräumen von bequem makroskopischer Grösse besteht. Ein Teil der Räume ist leer, ein anderer mit homogenem Inhalt gefüllt, in dem auch einzelne freie Zellen liegen (was sonst sehr selten beobachtet wird). Die Räume sind getrennt durch Septen von der vorhin beschriebenen allerfeinsten Beschaffenheit, in denen sich mehrfach Unterbrechungen nachweisen lassen. Die Räume grenzen teils an Bindegewebe an, teils an eine dünne Schicht follikulären Gewebes, in der die Follikel meist länglich und koncentrisch angeordnet sind.

Das Epithel ist im allgemeinen kubisch, doch an Stellen wie den mehrfach erwähnten Septen, flach, endothelartig. Das Protoplasma ist in der ganzen Struma häufiger dicht als locker gebaut, nie aber ganz homogen; die Kerne sind gleichmässig kugelig und dicht.

Das Bindegewebe ist namentlich in der Umgebung der Arterien und Venen sehr reichlich, sehr dickfaserig und kernarm. An anderen Stellen ist es mit Lymphocyten durchsetzt, einmal findet sich eine cirkumskripte Anhäufung von Lymphocyten, aussehend wie ein Follikel. An einigen Stellen der Drüse ist das feinfaserige Bindegewebe von weiten Spalten ohne Inhalt durchzogen. Die zahlreichen und weiten Arterien und Venen sind entweder leer, klaffen aber auch dann stets weit, in anderen Gefässen findet man homogenen Inhalt allein oder neben roten Blutkörperchen. Im Bindegewebe, namentlich der Kapsel, findet sich eine Infiltration mit wohl erhaltenen roten Blutkörperchen, dazwischen oder auch getrennt von diesen, homogene Massen genau wie in den Blutgefässen. Sämtliche homogene Massen in Follikeln, Gefässen und Bindegewebe zeigen alle Abstufungen der Farbe von grau bis braunrot.

4. A. La. Makroskop. Beschreibung des in Formol fixierten, in Alkohol gehärteten rechten Schilddrüsenlappens: Länge $5^1/_2$, Breite 4, Dicke 4 cm. Die Struma liegt in einer ziemlich dicken fibrösen Kapsel mit vielen Gefässen. Auf dem Durchschnitt ist das Gefüge der Schilddrüse ziemlich gleichmässig, eine deutliche Lappung ist nicht vorhanden. In dem oberen Teil der Schilddrüsenhälfte sieht man ziemlich reichlich fibröse Streifen, die aber nur selten mit einander zusammenhängen. In der unteren Hälfte sind diese Streifen viel spärlicher. Das dazwischenliegende Schilddrüsengewebe sieht vollkommen gleichmässig aus. Colloid ist nicht sichtbar.

Mikroskop. Beschreibung: Die Struma zerfällt durch sehr dichtes und reichliches Bindegewebe, in dem die Arterien und Venen verlaufen, in sehr grosse Lappen. Von diesem Bindegewebe gehen dann feinere, annähernd gleichmässig dicke Züge aus, die die Lappen in mikroskopische Läppchen zerlegen. Im Innern der Läppchen sind fast alle Follikel von feinem Bindegewebe mit sehr reichlichen Kapillaren umgeben. Sehr spärlich, aber doch in der Mehrzahl der Schnitte aus verschiedenen Orten vorhanden sind Gruppen von soliden Follikeln oder solchen, in denen nur die erste Andeutung eines Lumens zu sehen ist. Gewöhnlich liegen sie in den Schnitten zu 5—6 bei einander ohne besondere Bevorzugung eines bestimmten Teils der Lappen. Bei schwacher Vergrösserung fallen sie ausserdem noch auf durch ihre weniger starke Färbung, sie sind mehr grau als braun wie die andern Follikel. Bei starker Vergrösserung sind die Follikel ausgefüllt mit sehr dicht gedrängten kleinen Zellen ohne deutliche Zellgrenzen mit unregelmässig verteilten runden Kernen, dazwischen liegen vereinzelt ebenfalls runde, aber dunkel gefärbte Kerne. Hie und da sind feinste Spalten in diesen Follikeln zu erkennen, an denen sich dann die Epithelien zu einer zusammenhängenden Auskleidung anordnen. Ueberall, wo die Zellen so ein Lumen begrenzen, sind sie stärker gefärbt und stimmen ganz überein mit den die sonstigen Lappen

zusammensetzenden. Kapillaren finden sich nicht in derartigen Follikeln. Andere etwas grössere Follikel zeigen ein centrales rundliches oder verzweigtes Lumen, um das sich solide Epithelmassen gruppieren; meistens sind in diesen aber auch schon Andeutungen von Lumina und Spalten vorhanden. Noch grössere Läppchen haben ein grosses, mit vielfachen Verästelungen und mannigfachen Krümmungen verlaufendes Lumen, in das mehr oder weniger zahlreiche Gänge hineinmünden. Diese Gänge verlaufen zwischen den übrigen Epithelzellen des Läppchens und erreichen oft nahezu das periphere Bindegewebe. Sie haben die Form von einfachen oder verzweigten Drüsen, wie man an den zahlreichen Quer- und Schrägschnitten erkennt. Die zwischen den Einmündungsstellen der drüsenartigen Gänge stehengebliebene Auskleidung des centralen Hohlraums macht, besonders wenn viel Gänge in sie einmünden, in den Schnitten den Eindruck, als sprängen papillenähnliche Fortsätze in ein Lumen vor. In den allergrössten, in sehr grosser Zahl durch die ganze Drüse vorhandenen, makroskopisch bequem sichtbaren Hohlräumen ist auf grosse Strecken oft nur eine einfache epitheliale Auskleidung vorhanden, die auf dem Bindegewebe an der Grenze des Lobulus aufsitzt. Andere Stellen der Wand sind dann noch leicht wellig und uneben, sodass also die Vergrösserung des centralen Lumens auf Kosten der früher gangartig in sie einmündenden Räume entstanden ist. Läppchen von allen beschriebenen Arten liegen in vollkommen unregelmässiger Weise durcheinander, z. B. auch solide mitten zwischen den grössten Räumen.

Während überall, wo es sich um solide Teile im Follikel handelt, die Zellgrenzen nicht zu erkennen sind, sind alle deutlichen Lumina ausgekleidet mit kubischen Zellen mit dichtem, ziemlich stark sich färbendem Protoplasma und runden, ebenfalls ziemlich stark gefärbten, die Nähe des Bindegewebes bevorzugenden Kernen. Colloidfärbung ist nie an den Zellen zu sehen. Bei weitem die meisten Räume jeder Grösse in allen Schnitten sind leer. Eine Anzahl von mittelgrossen Räumen in bestimmten Bezirken der Drüse — und zwar sind es besonders gewunden verlaufende und enge Gänge — enthalten eine Anzahl von freiliegenden Zellen, die verkleinert, und deren Protoplasma und Kern dunkel gefärbt sind. Oft ist das Protaplasma auch in ziemlich stark braun gefärbten Körnchen aufgelöst. In ganz spärlichen anderen Räumen — nur an einem Ort der Drüse reichlicher, aber auch hier nur in mehreren Läppchen — findet sich nicht zelliger Inhalt in den grösseren Follikeln. Er ist teils feinkörnig und fädig und dann blassgrau gefärbt, teils homogen und dann in allen Nuancen von grau bis braunrot. Hie und da haben sich an den Rändern Vakuolen gebildet, und zuweilen sind auch Zellen und Kerne in ihnen eingeschlossen. In manchen Follikeln kann man einen ganz allmählichen Uebergang von fädigen, schwach gefärbten zu homogenen stärker bis tief braunrot gefärbten Teilen beobachten. Die Gefässe klaffen oft stark, auch wenn sie nicht gefüllt sind. Gefüllte haben den normalen

Inhalt. Lymphgefässe fallen nicht besonders auf. Lymphfollikel und Lymphocyten fehlen im Bindegewebe ganz.

Das bei der 2½ Jahre später vorgenommenen Operation gewonnene Stückchen des linken Schilddrüsenlappens unterscheidet sich in keinem wesentlichen Punkte von dem Aussehen der früher exstirpierten Strumahälfte; doch ist zu bemerken, dass die Follikel fast alle sehr weit sind. Solide Teile fehlen nahezu ganz. Es besteht also eine Uebereinstimmung mit den am Schluss der Beschreibung des ersten Präparats erwähnten Teilen.

Untersuchung auf Fett (I. Präparat). Das vom Alkohol nicht völlig durchdrungene Stück wird nach mehrtägigem Auswaschen in fliessendem Wasser in Altmann'sche Flüssigkeit gebracht und nimmt Fettfärbung an. In sämtlichen Follikeln und zwar in den meisten Zellen finden sich kleinste Fetttropfen, zuweilen in Häufchen, d. h. einer Zelle angehörig, oft aber auch in weiten regelmässigen Abständen. Ziemlich selten sieht man grössere Tröpfchen bis zu den allergrössten von der Grösse eines Kerns. Die Zellen, in denen sie liegen, unterscheiden sich in keiner Weise von fettfreien. Sie haben alle einen gutgefärbten Kern und das nach der Altmann'schen Methode fein und gleichmässig gekörnt aussehende Protoplasma. An Zellen, die im Lumen liegen, vermisst man oft die Fetttropfen ganz, in anderen sind sie in der gleichen Menge wie in wandständigen Zellen, nirgends reichlicher. Im Zwischengewebe der Schilddrüse sieht man ebenfalls zuweilen feinste Fetttröpfchen, ohne dass man sicher ihre Lage in Zellen erkennen könnte.

In dem später exstirpierten Stückchen findet sich das Fett ungefähr in der gleichen Menge und Grösse der Tropfen, doch gleichmässiger verteilt, sodass häufiger ganz fettfreie Follikel neben stark fetthaltigen liegen, aber auch an solchen sieht man keine Zellveränderungen. Auch in Räumen mit abgestossenen Zellen und in Zerfallsmassen liegenden Kernen ist das Fett nicht reichlicher als sonst und fehlt oft ganz. Im Zwischengewebe sind grosse Fetttropfen in Zellen mehrfach vorhanden, sodass das Aussehen von Fettzellen entsteht. Solche fehlen im ersten Präparat.

6. A. J. Makroskop. Beschreibung: Die mehr kugelige Schilddrüsenhälfte misst 5½—5 cm. Die Kapsel ist dick und enthält reichlich Gefässe. Auf dem Durchschnitt zerfällt die Struma in Lappen von Kirschgrösse bis zu den kleinsten. Die grossen Lappen sind meist rund, die kleinen füllen die Zwischenräume zwischen diesen aus. Das sie trennende Bindegewebe bildet nur feine Streifen, in denen man häufig Durchschnitte durch grössere Gefässe sieht. Namentlich in den gröberen Lappen sieht man öfters Blutungen. An verschiedenen Stellen sind kleinere homogene Partien eingestreut von der Beschaffenheit des Colloids. In anderen Läppchen finden sich stecknadelkopfgrosse Cystchen mit dünnflüssigem Inhalt.

Mikroskop. Beschreibung: Die Lappen sind ausserordent-

lich scharf von einander getrennt und haben alle Grössen, von der eines Kirschkerns bis zu mikroskopischer. Die kugelige Gestalt wiegt bei weitem vor, doch sind auch zahlreiche Lappen leicht gegeneinander abgeplattet. Die Lappen sind von einander getrennt durch ein überall sehr reichliches, zuweilen mehrere Millimeter breites Bindegewebe. Dasselbe strahlt dann in das Innere aus, ohne deutliche Läppchen zu bilden und ohne alle Follikel zu umgeben. Die grösseren Lappen zeichnen sich durch einen besonderen Reichtum an homogenen Massen aus, die im Centrum citronengelb, an der Peripherie braunrot gefärbt sind. Je kleiner die Räume sind, umsomehr nähern sie sich der Kugelgestalt, während die grossen gewöhnlich polygonal sind. Ausgekleidet sind die grössten Räume mit einem teils sehr flachen endothelartigen, teils kubischen Epithel. Der homogene Inhalt grenzt nur sehr selten unmittelbar an das Epithel an, wobei die Grenze zwischen ihm und dem Protoplasma unscharf ist. Bei weitem am häufigsten sind Inhalt und Auskleidung von einander getrennt durch sehr regelmässig angeordnete und ungefähr gleich grosse Vakuolen, stets ohne Inhalt, zwischen denen feinste Septen fadenförmig zum Epithel hinlaufen. Häufig ist auch das Wandepithel von seinem Bindegewebe abgelöst und sitzt der homogenen Masse im Innern als kontinuierliche oder unterbrochene Schicht auf. Die genannten Vakuolen finden sich auch im Innern des homogenen Inhalts, ferner aber auch um das Vielfache grössere, die stets einen fädigen Inhalt aufweisen. Sämtliche Vakuolen sind kreisrund und sehr scharf begrenzt. Die kleineren und kleinsten Räume haben teils und zwar vorwiegend denselben Inhalt, doch fehlt es auch nicht an anderen, dazwischen regellos zerstreuten, in denen sich entweder gar nichts oder fädige oder homogene Massen von grauer Farbe finden. Auch sind alle Uebergänge wieder vorhanden von diesen grauen bis zu braunroten.

Zwischen den grossen Follikeln findet sich nur wenig Bindegewebe, oft nur ein feiner Streifen, zwischen den kleinen Räumen findet sich dagegen reichlicheres Bindegewebe mit reichlichen Kapillaren. Die epitheliale Auskleidung ist in diesen dieselbe und hat nicht selten zum Inhalt die gleiche enge Beziehung wie bei den vorhin erwähnten grossen Räumen.

Solide Follikel finden sich meist zu mehreren bei einander, seltener zerstreut in Läppchen mit den bisher beschriebenen Follikeln. Andererseits sind aber auch ganze, wenn auch kleine Lappen mit soliden Follikeln oder höchstens ganz vereinzelten lumenhaltigen vorhanden. Andeutung beginnender Lumenbildung ist ausserdem noch bei starker Vergrösserung in zahlreichen Follikeln zu sehen und zwar liegt dort eine homogene Masse ohne scharfe Abgrenzung gegen das Protoplasma; gewöhnlich enthält sie kleinste Vakuolen.

Unter den grossen Räumen fallen noch besonders nicht selten längliche und gangförmige mit Einschnürungen versehene auf, zuweilen auch solche, die durch ganz enge Oeffnungen perlschnurartig miteinander zu-

sammenhängen. Die homogene Masse erstreckt sich dann aus einem Raum in den andern, doch finden sich auch Stellen, in denen der eine Raum homogenen, der andere mehr fädigen Inhalt hat. Die dazwischen stehen gebliebenen Falten ragen mehr oder weniger weit in den Inhalt hinein vor. und da sonst Faltenbildung in kugeligen Follikeln ganz fehlt, so wird dadurch die Deutung derartiger Räume, als durch Verschmelzung entstandener, verstärkt. An kleinen Räumen lässt sich derartiges nicht mit Sicherheit beobachten. Als eine Art Vorstufe dieser Vereinigung mehrerer Räume zu einem dürfen cirkumskripte einander gegenüber liegende Stellen in der Wand zweier Nachbarfollikel angesehen werden, wo das Epithel niedrig und der Bindegewebsstreifen dazwischen nur eben noch zu erkennen ist oder ganz fehlt.

Das Epithel sämtlicher Räume hat im ganzen dicht gebaute, gleichmässig runde Kerne. Das Protoplasma ist fast überall dicht und deswegen ziemlich stark, nie aber diffus gefärbt, nur selten sieht man heller gefärbte lockere Zellen. Auch in Kugeln wurde Colloid nicht in Zellen beobachtet. In dem homogenen Inhalt findet man ziemlich häufig eingestreut Kerne von der beschriebenen Beschaffenheit, zuweilen auch Chromatinkörnchen und Zellen mit undeutlich begrenztem Protoplasma. Andere Follikel mit kleinem Lumen enthalten in diesem oft zahlreiche freiliegende Zellen mit Zerfallsveränderungen.

Es bleiben noch zwei besondere, wesentlich dem Zwischengewebe zukommende Eigentümlichkeiten im Bau der Struma zu erwähnen übrig.

Einmal ganze Lappen oder Bezirke von solchen, in denen die dort vorhandenen kleinen Follikel getrennt sind durch breite Streifen aus undeutlich faserig gebauter Substanz. Gelegentlich ist sie sogar ganz homogen. Nicht selten kann man in ihr Lumina auf dem Längs- und Querschnitt nachweisen, die mit einem flachen Endothel ausgekleidet sind. Die Follikel in derartigen Gebieten weisen zum Teil keine Veränderungen auf, zum Teil zeigen sie aber auch starke Abweichungen von ihrer sonst runden Gestalt. Die zellige Auskleidung ist oft unvollständig.

Die zweite Eigentümlichkeit ist nur im Centrum des grössten Knotens der Struma zu finden. Hier liegen die kleinen kugeligen Follikel ausserordentlich weit von einander getrennt, und zwar, je näher dem Centrum, desto weiter. In den Zwischenräumen lässt sich nur eine äusserst geringe Menge feinster Bindegewebsfasern in weiten Abständen von einander nachweisen und hie und da eine wie durch einen leeren Raum hindurchziehende Kapillare. Auch einige vereinzelte Rundzellen finden sich in diesen Teilen.

Ueberall im Bindegewebe zwischen den Lappen findet man ausserordentlich reichlich Arterien und Venen, besonders die erstgenannten. Sie klaffen stets weit, sind meist leer, zuweilen enthalten die Gefässe beider Art eine homogene blassrot gefärbte Masse oder auch den normalen Inhalt. In der Umgebung und der Wand kleiner Venen sind oft Lymphocyten angehäuft.

Auch in dem sonst kernarmen Bindegewebe um die Lappen liegen sehr oft reichlich Lymphocyten zerstreut; zuweilen erstrecken sie sich auch zwischen die Follikel hinein und umschliessen hie und da einen vollständig. Manchmal lässt sich im Centrum besonders dichter, rundlicher oder länglicher Haufen von Lymphocyten eine scharf begrenzte Zone grösserer und weniger stark gefärbter Zellen nachweisen, so dass eine Uebereinstimmung mit den Keimcentren von Follikeln entsteht. Homogener Inhalt ist im Bindegewebe nirgends beobachtet worden.

7. E. D. Makroskop. Beschreibung: Die exstirpierte rechte Schilddrüsenhälfte zeigt Eiform, ist 7 cm lang, $4^1/_2$ cm breit und 4 cm dick. Sie ist von einer sehr dünnen fibrösen Kapsel umgeben, durch die hindurch man die Lappen sieht. In ihr verlaufen grössere Gefässe. Auf dem Durchschnitt sieht man eine sehr deutliche, zunächst grobe Felderung, bedingt durch die von der Kapsel einstrahlenden feinen fibrösen Züge, die etwas tiefer liegen, als das mehr prominierende Schilddrüsengewebe. Die groben Lappen sind bis kirschgross und sind in ihrer Form gegeneinander mannigfach abgeplattet. Sie zerfallen dann in sehr zahlreiche kleinere bis zu eben noch sichtbaren. Colloid ist makroskopisch nicht zu sehen. Die Farbe ist gleichmässig braunrot.

Mikroskop. Beschreibung: Das gröbere Bindegewebe, in dem die Arterien und Venen verlaufen, teilt die Struma in Lappen, die höchstens die halbe Grösse einer Erbse haben. Von dem dicken Bindegewebe zweigt sich feines ab und zerlegt den epithelialen Teil der Struma in mikroskopische Untergruppen, von da aus sich in feinsten Fasern zwischen den einzelnen Follikeln verlierend. Oft aber finden sich nur Kapillaren zwischen derartigen Räumen und zwar in sehr grosser Anzahl. Sie sind leicht erkennbar an den langen dunklen Kernen, die in Reihen durch die Epithelzellen hindurchziehen, und bilden engmaschige Netze.

Manche Lappen bestehen ausschliesslich aus grossen Follikeln, deren Lumina zum Teil makroskopische Grösse erreichen. Es sind die grössten überhaupt vorkommenden Läppchen. Die Lumina sind rundlich und länglich, oft findet man auch lange epitheliale Schläuche und spaltförmig verzweigte Räume, in die ganz flache oder halbkugelige Prominenzen vorragen. Häufig sind die Follikel in ihrer Form deutlich einander angepasst.

In den meisten derartigen Räumen fehlt ein Inhalt vollständig, in andern beschränkt er sich auf einige feine Fäden, und in den grössten liegt in der Mitte eine homogene, in allen Nuancen von blassgelb bis braunrot gefärbte Masse, die feine Ausläufer zu den Zellen sendet. Ziemlich selten sieht man im Lumen freie Zellen oder auch nur freie Kerne.

In den meisten andern Lappen sind die Räume sehr viel kleiner. Im Innern dieser kleinen Räume findet sich ebenfalls entweder, und zwar

vorwiegend, kein Inhalt, oder ein fädiger, nur in ganz wenigen ein homogener, der dunkelbraunrote Färbung angenommen hat.

Alle Räume sind gleichmässig ausgekleidet mit einem kubischen bis niedrig cylindrischen Epithel mit einem feinkörnigen, stets sehr locker gebauten, blassen Protoplasma. Die Kerne sind im Verhältnis zum Protoplasma sehr gross, — oft könnte man von Riesenkernen sprechen, — rund, ausserordentlich hell, weil das Chromatinnetz sehr weitmaschig ist. Sehr häufig sind die Kerne aber auch eingeschnürt, haben Hufeisenform und im Lumen oder nahe dem Lumen sieht man mehrkernige Zellen, ähnlich mehrkernigen Leukocyten. Solche Kerne und Kernfragmente sind dann häufig geschrumpft und dunkel tingiert. Zuweilen sieht man tief schwarz gefärbte Chromatinkörner in den Zellen liegen.

In ganz vereinzelten Epithelzellen von der eben beschriebenen Art findet man homogene Kügelchen fast ebenso gross wie Kerne, die die Farbe des Colloids angenommen haben. Es bleiben noch zwei weitere Eigentümlichkeiten dieser Struma zu beschreiben übrig.

In der Mehrzahl der Schnitte fallen nämlich schon bei schwacher Vergrösserung ganze Lappen und Läppchen auf, in denen man im Innern der Follikel eine ausserordentliche Menge von feinsten Spalten und Löchern sieht; hie und da sind auch die beschriebenen geronnenen Massen unregelmässig zwischen die Zellen eingestreut. Im Vergleich zu den bisher beschriebenen Läppchen mit ihrer regelmässigen Auskleidung machen solche einen sehr ungeordneten Eindruck. Bei starker Vergrösserung sieht man derartige Follikel gebildet von anscheinend lose liegenden Zellen von ausserordentlich mannigfacher Gestalt, deren Protoplasma fädig gebaut oder auch kaum zu erkennen ist. Oft auch sieht man ganz freie Kerne zwischen spärlichen Fäden liegen. Die Spalten zwischen den Zellen hängen, allerdings undeutlich, in Form von Lücken und Gängen zusammen und enthalten zuweilen Fragmente von Kernen. Nur selten, nämlich an den Stellen, wo die geronnenen Massen erwähnt sind, hat sich ein etwas deutlicheres Lumen gebildet. Doch hängt hier die centrale geronnene Masse mit dem stark von Vakuolen durchsetzten und in Fäden aufgelösten Protoplasma viel enger zusammen, wie an andern Orten.

Eine andere Art von Läppchen fällt ebenfalls schon bei schwacher Vergrösserung auf, und zwar sind dies kleine und dem gröberen Bindegewebe benachbarte. Ihre Zellen sind viel stärker, tief braunrot gefärbt (ähnlich der Farbe des Colloid). Die Läppchen bestehen aus vorwiegend soliden Follikeln. Das Protoplasma der Zellen ist homogen, die Kerne sind gewöhnlich dunkler und kleiner, wie die der grossen hellen Zellen. Auch findet man tief schwarz gefärbte Chromatinkörner in solchen Zellen. Andrerseits werden auch gerade die allergrössten Kerne in solchem Protoplasma beobachtet. Falls die Zellgrenze zu erkennen ist, ist sie ausserordentlich unregelmässig (runde, spindelige und zackige Zellen). Hie und da sieht man aber auch deutliche kleinere und grössere Lumina ausschliess-

lich von solchen Zellen begrenzt. In diesen Fällen sind die Zellen kubisch und regelmässig angeordnet und der Inhalt ist ungefähr der gleiche, wie er für die oben erwähnten Follikel beschrieben ist. Nicht ganz selten sieht man derartige homogene Zellen auch vereinzelt zwischen den sonst vorhandenen hellen Zellen, umgekehrt auch vereinzelte helle Zellen zwischen zahlreichen dunklen liegen, ferner auch die dunklen im Lumen von Follikeln mit den beiden Zellarten als Auskleidung, zuweilen auf den geronnenen Massen.

Schliesslich ist noch zu erwähnen, dass diese homogenen, rotgefärbten Zellen ganz vereinzelt mit unregelmässigen Kontouren im Bindegewebe zu finden sind.

Das Bindegewebe der Struma ist im ganzen sehr kernarm; die Kerne sind langgestreckt und ziemlich hell. An manchen Stellen ist es mit Lymphocyten infiltriert, besonders reichlich in der Umgebung von Gefässen. Diese Infiltration, verliert sich mit dem feinen Bindegewebe zwischen die Follikel. Hier und auch im dickeren Bindegewebe bilden die Lymphocyten nicht selten echte Follikel, in denen man Keimcentren nachweisen kann. Im Zwischengewebe ist niemals homogenes Material zu sehen. Die Kapillaren sind leer; die grösseren Gefässe haben entweder gewöhnlichen Inhalt oder sind leer oder enthalten eine körnige Masse. Spärliche Lymphgefässe enthalten fädig geronnene Lymphe mit einzelnen Lymphocyten.

8. M. P. Makroskop. Beschreibung: Rechter Lappen der Struma 6 cm lang, 3 cm breit, 3½ cm dick. Processus pyramidalis: 3½ cm hoch, an der Basis 2½ cm breit, 2 cm dick. Die Oberfläche der von dünner, fibröser Kapsel bedeckten Struma ist grob gelappt und weist erweiterte Venen auf. Auf dem Durchschnitt ist die Lappung ebenfalls sehr ausgeprägt, grössere erbsen- bis bohnengrosse Lappen sind durch derbes fibröses Gewebe geschieden. Dieselben zerfallen wieder in kleinere Unterläppchen von der Grösse eines Stecknadelkopfs. Beim Auseinanderdrängen der Lappen klaffen weite Spalten. Ein besonders grosser Höcker des Proc. pyramidalis liegt in einer Art Kapsel eingeschlossen, die sehr leicht von dem Knoten abhebbar, demselben kappenförmig aufsitzt.

Im Proc. pyramidalis ist die Struktur etwas gleichmässiger (kleinere Läppchen). In der Mitte eine erbsengrosse Höhle mit klarem, grünlichem, etwas dickem Inhalt. Auch an andern Stellen vereinzelte bis höchstens erbsengrosse cystische Räume mit klarem grünem Inhalt.

Mikroskop. Beschreibung: Die Struma besteht zum geringsten Teil aus mikroskopisch kleinen Läppchen mit nur eben angedeutetem oder schmalem spaltförmigen Lumen; weitaus überwiegend ist sie zusammengesetzt aus grösseren Läppchen, die bequem makroskopisch sichtbar sind, in denen sich grosse Lumina befinden. Zwischenstufen zwischen diesen Extremen sind im allgemeinen nicht sehr reichlich vorhanden,

höchstens an der Grenze der annähernd soliden Räume findet ein allmählicher Uebergang in die benachbarten grösseren statt.

Die kleinen Läppchen sind vollkommen getrennt durch ein sehr dichtes Bindegewebe, von dem feinere Verzweigungen ausgehen und die Follikel umgeben. In diesem Bindegewebe verlaufen zahlreiche weitklaffende, gefüllte Gefässe. Je grösser die Lumina der Follikel, um so lockerer ist das Bindegewebe zwischen ihnen. In ihm sind zwar hie und da Blutungen, aber nirgends Niederschläge oder homogenes Material zu bemerken.

In das spaltförmige Lumen der kleineren Räume münden drüsenartige Gänge hinein, deren Zwischenräume von soliden Epithelmassen ausgefüllt sind. Stets findet sich in dem Lumen dieser kleinen Follikel eine fädige, manchmal auch eine homogene Masse von grauer bis brauner Färbung. In den grösseren Räumen ist das Lumen ein vielbuchtiger Raum, dessen Ausläufer sich häufig bis nahe an die bindegewebige Wand des Follikels erstrecken. Die dazwischen stehen gebliebenen Leisten ragen zum Teil bis ins Centrum das Raums hinein oder sind in grösseren Räumen flachere und ganz niedrige Vorsprünge. Ein vollständiges Verschwinden, d. h. eine Kreisgestalt der Räume auf dem Durchschnitt, wird nirgend beobachtet.

In dem grossräumigen Teil der Struma mit dem erwähnten sehr lockeren Bindegewebe findet man in jedem Schnitt mehrfach Unterbrechungen der epithelialen Auskleidung des Follikels und zwar regelmässig in den Buchten zwischen den Vorsprüngen. Die Wand wird dann nur von Bindegewebe gebildet. Die Unterbrechung ist nie breit, sondern entspricht etwa 1—2 Epithelzellen. Wo die breiten Spalten im Bindegewebe sind, mündet so das Lumen des Follikels in sie hinein. Seitlich begrenzt wird eine solche Lücke teils nur von etwas aufgefasertem Bindegewebe, an dem sich das Epithel auf beiden Seiten etwas zurückgezogen hat, gelegentlich ragt dann auch noch ein feinstes Fäserchen in die Lücke selbst oder in das Lumen oder auch in den Spalt im Bindegewebe hinein; an anderen Stellen schneidet das Epithel mit dem Bindegewebe ab. Fast ebenso häufig sieht man breitere, oft einem Quadranten und mehr eines Follikels entsprechende Lücken in seiner Wand und sogar Räume, die sich wie ein Halbkreis in die Bindegewebsspalten öffnen.

Häufig liegen sich zwei der erwähnten kleinsten Epitheldefekte in zwei durch schmales Bindegewebe getrennten Nachbarfollikeln gegenüber. An anderen Stellen ist in dieser geringen Breite eine vollständige Kommunikation zwischen zwei Follikeln vorhanden. Oft aber auch ist diese Kommunikation sehr breit, und zuweilen hängen 3—5 in einer Schnittebene liegende Follikel auf diese Weise zusammen. Auch bei den allergrössten Räumen, die von dickerem Bindegewebe umgeben sind, hat man namentlich auf Grund von grösseren Vorsprüngen, die sich genau gegenüberliegen, den Eindruck, dass es sich um eine Verschmelzung zweier cystischer Räume zu einem gehandelt hat.

In den grössten Räumen fehlt ein Inhalt meistens ebenso vollständig, wie in den vorhin erwähnten Spalten des Bindegewebes; in einigen wenigen findet sich eine fädige bis homogene Masse in allen Nuancen der Färbung. Mehrfach wird sie auch an Stellen des Zusammenhangs aus einem Raume in den anderen sich erstreckend und dabei auch Bindegewebsfasern einschliessend gefunden.

Die erwähnten ganz grossen cystischen Räume enthalten einen homogenen citronengelben bis braun gefärbten Inhalt und sind zum Teil begrenzt von Bindegewebe, zum Teil haben sie eine epitheliale Auskleidung. In der Umgebung liegen Follikel mit mittelgrossen Lumen.

Bei starker Vergrösserung sind sämtliche Lumina, gleichgiltig von welcher Grösse, ausgekleidet mit einem cubischen Epithel mit ziemlich dichtem Protoplasma und annähernd gleich grossen runden Kernen; es erhebt sich auf der Höhe der Leisten zuweilen zu kopfartigen Anschwellungen.

In den soliden Teilen der kleinsten Follikel sind die Zellgrenzen sehr undeutlich und unregelmässig, und es ziehen zwischen den Zellen hindurch einmal Spalten, dann eine grosse Anzahl von Kapillaren; solche sind auch zwischen den drüsenartigen Gängen der grossen Räume und an den soliden Räumen reichlich und sogar noch in den Leisten, kleineren und grösseren, sind sie meist stark gefüllt zu sehen.

Im Lumen mittelgrosser Räume findet man entweder freiliegend, in den nicht zelligen Massen eingebettet, Zellen und Kerne mit besonders starken Zerfallsveränderungen, namentlich stark verkleinerte und verdichtete, zuweilen auch zackige Kerne und Kernfragmente.

Nicht selten findet man auch in Räumen von allen Grössen, auch in den grössten, rote Blutkörperchen, entweder gut erhalten, oder zusammengebacken. Auch bei starker Vergrösserung kann man sich in einem und demselben Follikel oft und sicher davon überzeugen, dass die grau gefärbten und fädigen Massen allmählich übergehen in homogene gelbliche, und diese wieder in homogene braune bis braunrote Massen.

Das dichte Bindegewebe der Struma ist sehr arm an Zellen ausser sehr spärlichen cirkumskripten Herden von Lymphocyten. In dem lockeren Bindegewebe, das sich besonders zwischen den grossen Follikeln findet, sieht man die dickeren Bindegewebsbündel in feinere und feinste isolierte Fäserchen sich auflösen, teils und meistens in weiten Abständen, zuweilen aber auch in wirrem Durcheinander; auch hier sind die Kerne spärlich.

Zahlreiche stark gefüllte Venen und Arterien zeigen, in mit Formol fixierten Präparaten, teils intakte rote und weisse Blutkörperchen, teils und zwar oft auf demselben Quer- und Längsschnitt homogenen citronengelb bis braunrot gefärbten Inhalt mit Vakuolen im Innern oder am Rande versehen. In mit Sublimat fixierten Präparaten sind im auffälligen Gegensatz hierzu in den Gefässen ausschliesslich Blutkörperchen, keine homogene Massen enthalten.

Das bei der makroskopischen Beschreibung erwähnte dem Proc. py-

ramidalis aufsitzende kappenförmige Gebilde besteht mikroskopisch aus lymphadenoidem Gewebe in einer fibrösen Kapsel, von der Trabekel ausgehen. Zwischen den Lymphocyten eingestreut finden sich typische Hassal'sche Körperchen mit Keratohyalin. Ferner liegt ebenfalls in der Kapsel ein scharf begrenztes Gebilde von der Grösse eines mittelgrossen Schilddrüsenläppchens, das ausser einem grösseren Gefäss mit dünner bindegewebiger Wand zahlreiche Stränge von kleinen polyponalen Zellen aufweist, die durch Kapillaren von einander getrennt sind. Der Anordnung nach entsteht so eine Aehnlichkeit mit dem Bau der Rinde der Nebenniere.

Untersuchung auf Fett: In den nach Altmann behandelten Präparaten findet sich nur wenig Fett. Es ist sehr ungleichmässig verteilt, und es handelt sich nur um allerfeinste Tröpfchen. Im Zwischengewebe fehlen die gröberen Tropfen und feinste sind ebenfalls nicht mit Sicherheit zu erkennen.

Für die Besprechung unserer Befunde kann ich darauf verzichten, eine vollständige Uebersicht über die Litteratur des Gegenstandes zu geben. Dieselbe ist in den Arbeiten von Haemig[1]) und Askanazy[2]) in erschöpfender Weise berücksichtigt worden und seither ist Wesentliches über die Anatomie der Struma bei M. Basedowii nicht hinzugekommen. Ueberdies wird sich in den folgenden Auseinandersetzungen häufiger Gelegenheit bieten, auf die Befunde der früheren Untersucher Bezug zu nehmen. Ich möchte im folgenden nur die Hauptergebnisse dieser Arbeiten hinsichtlich der der Struma zu Grunde liegenden histiologischen Veränderungen und ihrer Deutung voranstellen.

Durch die grosse Mehrzahl der Untersucher wird einstimmig hervorgehoben, dass es eine für die Basedow'sche Krankheit charakteristische Form der Struma giebt, und als ihr Hauptmerkmal wird eine diffuse Hyperplasie des spezifischen Schilddrüsenparenchyms angesehen, die nicht zu einer Anbildung neuer gleichartiger Follikel führt, sondern mit tiefgreifenden Strukturveränderungen, die Zellen sowohl wie ihre Anordnung betreffend, einhergeht und durch das Fehlen des typischen Schilddrüsencolloids ausgezeichnet ist. Nicht einzelne Punkte sind es, wie Askanazy betont, die der Struma das charakteristische Gepräge verleihen, sondern die Gesamtheit der genannten Veränderungen bedingt die Eigenart des histiologischen Bildes.

1) G. Haemig. Anatomische Untersuchungen über Morbus Basedowii. Archiv für klin. Chir. Bd. 55. 1897.

2) Askanazy. Pathologisch-anatomische Beiträge zur Kenntnis des Morbus Basedowii, insbesondere über die dabei auftretende Muskelerkrankung. Archiv für klin. Medicin. Bd. 61. 1898.

Dass diese Form der Struma nicht die einzige ist, die bei der Basedow'schen Krankheit beobachtet wird, ergaben die Untersuchungen von Farner[1]) und Haemig, denn beide Autoren fanden ausserdem unter ihren Fällen Kröpfe vom Typus der gewöhnlichen Colloidstruma und auch Mischformen. Von Haemig wurden jedoch diese verschiedenartigen Befunde mit den verschiedenen Regionen, aus denen das Untersuchungsmaterial stammt, erklärt, und er stellt den Satz auf, „dass die diffus parenchymatöse Form mit ihren weiteren Eigentümlichkeiten als die für die Glotzaugenkrankheit allein spezifische angesehen werden muss, die andern kommen nur da vor, wo endemische Struma besteht. Besteht nun einmal vorher ein gewöhnlicher Kropf, so prägen sich die für Basedowstruma charakteristischen Befunde nicht mehr in ihm aus, wenn die Krankheit noch dazu kommt."

Wenn somit durch alle neueren Arbeiten der Beweis erbracht ist, dass beim Morbus Basedowii eine bestimmte anatomisch nachweisbare Erkrankung der Schilddrüse vorliegt — gegenüber der alten Ansicht von dem alleinigen Gefässkropf —, so hat andererseits eine wichtige Frage: Berechtigen uns die anatomischen Veränderungen, auf eine krankhafte Funktion der Schilddrüse zu schliessen, keine befriedigende Lösung gefunden. Die Ansichten der Autoren gehen in diesem Punkte auseinander und sind zum Teil nicht genügend durch die anatomischen Befunde gestützt, wie die weitere Ausführung ergeben wird. Ich führe die betreffenden Angaben kurz an.

Farner hält für die erste Gruppe seiner Strumen bei M. Basedowii, — die der normalen Schülddrüse und auch der Struma colloides am nächsten stehen —, die Hypersekretion für erwiesen. Er fand darin die von Langendorff[2]) und Hürthle[3]) für die normale Schülddrüsensekretion nachgewiesenen Elemente, und zwar die „Colloidzellen" und „die schmelzenden" Epithelien, also die nach diesen Autoren colloidbildenden Elemente in der Mehrheit; ferner eine pralle Füllung, nicht nur der Follikel, sondern auch der Lymphgefässe mit Colloid.

Für die zweite Reihe, die diffus hyperplastischen Strumen, welche

1) E. Farner l. c.

2) O. Langendorff. Beiträge zur Kenntnis der Schilddrüse. Archiv für Anatomie und Physiologie, physiolog. Abteilg. Supplement 1889.

3) K. Hürthle. Beiträge zur Kenntnis des Sekretionsvorganges in der Schilddrüse. Pflüger's Archiv für Physiologie. Bd. 56. 1894.

die vakuolisierten, von Andersson[3]) als Sekretionszustand seines „chromophoben" Sekrets gedeuteten Epithelien, ferner im Gegensatz zu dem spärlichen Colloidgehalt der Follikel einen grossen Reichtum von Colloid in den Lymphwegen darboten, hält er einen ausserordentlich raschen Uebertritt des Sekretes in die Lymphbahnen für erwiesen und fasst den Prozess als Steigerung der Schilddrüsensekretion mit gleichzeitiger qualitativer Veränderung des Sekrets auf.

Haemig hat gegenüber Farner an seinen Colloidkröpfen anatomische Anhaltspunkte für eine vermehrte Sekretion nicht gefunden. Dagegen hält er auf Grund der histiologischen Bilder der typischen Basedowstruma, deren Uebereinstimmung mit den Farner'schen Befunden hinsichtlich der Zellformen er zugiebt, eine qualitativ veränderte und vielleicht auch vermehrte Sekretion des Organs für wahrscheinlich.

Von Askanazy wird betont, dass man bisher nicht scharf genug zwischen der Hypersekretion in den Follikelraum und einem gesteigerten Export aus der Drüse getrennt habe. Er hat ebenfalls öfters die vakuolisierten Epithelien getroffen und zwar nicht nur in sekretarmen, sondern sogar in sekretfreien, leeren Follikeln und hält daher, neben der Annahme einer qualitativen Aenderung des Sekrets, die Vermutung Farner's, dass dasselbe ausserordentlich schnell in die Lymphgefässe übertritt, für nicht unwahrscheinlich.

Wie sind die histiologischen Befunde in unseren fünf Fällen zu deuten, und welchen Aufschluss geben sie uns in der Frage nach der Funktion der Struma?

Zunächst ist hervorzuheben, dass wir im Gegensatz zu den Farner'schen Beobachtungen an seinen Colloidkröpfen Bilder, die den Langendorff'schen Colloidzellen, den schmelzenden Epithelien Hürthle's entsprechen, nicht beobachtet haben.

Nur der Fall D. bildet insofern eine Ausnahme, als sich hier ganz vereinzelte Zellen mit Colloidtropfen, ferner diffus wie Colloid gefärbte Zellen, entweder zwischen den andern zerstreut oder zu Follikeln gruppiert, nachweisen liessen. Die Uebereinstimmung dieser Zellformen hinsichtlich ihres histiologischen Verhaltens mit den Langendorff'schen Colloidzellen ist nicht zu verkennen. Trotzdem kann diesem Befunde ein Wert für den Nachweis eines bestimmten Modus von Sekretionsvorgängen in der Struma bei M.

1) Bei Farner und Askanazy.

Basedowii nicht beigelegt werden, da, wie erwähnt, nur eine Struma diese Zellarten aufwies, ferner ihre Menge im Vergleich zu dem übrigen Epithel ausserordentlich zurücktrat. Vielmehr liegt die Annahme näher, diesen Befund in die Zeit vor der Erkrankung zurückzudatieren, und die letzten Spuren von Colloid in ihm zu sehen, die an den meisten anderen Stellen und in den vier anderen Strumen bereits vollständig verschwunden sind.

Als eine durchaus regelmässige Veränderung bei unseren Strumen haben wir in Uebereinstimmung mit den früheren Untersuchern einen abnormen Inhalt der Follikel gefunden. Ich hebe als konstante Eigenschaften dieses Inhalts folgende hervor: Sehr häufig gerinnt derselbe überhaupt nicht und ist dann im mikroskopischen Schnitt nicht nachzuweisen, die Follikel sind leer. Oder die Gewinnung erfolgt in sehr feinen eben sichtbaren, oder auch in etwas stärkeren grauen Fäden. Letztere gehen dann in allen unsern Fällen und, wie besonders betont werden muss, sehr häufig in einem und demselben Follikel in eine homogene Masse über, deren Färbbarkeit alle Uebergänge bis zu der des physiologischen Colloids durchmacht. Endlich fehlt es nicht an Follikeln, die nur den homogenen Inhalt aufweisen.

Trotz dieser schliesslichen äusserlichen Uebereinstimmung ist dieser homogene Inhalt doch als von dem gewöhnlichen Colloid verschieden anzusehen und kann weder als nach dem normalen Modus neugebildetes, noch als von früher übrig gebliebenes Colloid aufgefasst werden. Von dem physiologischen Sekret, soweit es Colloid ist, unterscheidet er sich einmal durch die offenbar konstante und und in ganz abnormem Umfang auftretende flüssige Vorstufe, ferner auch besonders dadurch, dass er stets vom — nicht homogenen — Zellprotoplasma scharf getrennt, sich meist von demselben zurückgezogen hat und häufig noch durch fädige Ausläufer mit ihm zusammenhängt. Dieses Verhalten ist beim physiologischen Sekret, falls es überhaupt die Eigenschaften des Colloids besitzt, jedenfalls nach vorsichtiger Fixierung und Härtung, z. B. in Osmiumsäure oder Formol[1]) nicht die Regel, vielmehr geht es meistens in das colloide Protoplasma der Follikelzellen unmerklich über.

Der abnorme Inhalt ist in kleinen Follikeln eingeschlossen von grossen Epithelzellen mit lockerem Protoplasma und hellen Kernen. Nachdem er sich reichlich gebildet hat, steht er unter

1) Das der Osmiumsäure in diesem Punkte nicht nachsteht.

einem beträchtlichen Druck. Histiologisch kommt derselbe zum Ausdruck in der Abplattung der Zellen, wie wir sie namentlich im Fall J. und B. beobachtet haben, sodann in der oft sehr auffallenden scharfen Modellierung der Follikelräume gegen einander, endlich in der Neigung der Räume, mit einander zu verschmelzen. Ich komme auf den letzten Punkt weiter unten noch einmal ausführlich zurück. Hier interessiert uns besonders, dass die genannten Veränderungen verglichen werden können mit dem Verhalten der Schilddrüse bei abnormen Mengen von Colloid, während sie der in physiologischen Grenzen sich haltenden Colloidsekretion fremd sind.

Wir wenden uns wieder zu der Frage zurück, welche Genese diesem abnormen Follikelinhalt zukommt.

Unsere Befunde sprechen zunächst entschieden gegen eine Deutung des Inhalts als eines Produktes von Zellzerfall. Degenerative Veränderungen der Epithelien wurden zwar an allen Strumen beobachtet, aber doch in viel zu geringem Umfang, um mit einiger Berechtigung den Follikelinhalt durch Zellzerfall erklären zu können. Ebenso tritt die Anzahl der Follikel, in denen sich in dem fädigen oder homogenen Inhalt Zellen eingeschlossen finden, ausserordentlich zurück gegenüber den ganz zellfreien. Bilder, die den Reinbach'schen [1]) „Siegelringzellen" entsprechend zu deuten wären, wurden an unserm Material überhaupt nicht beobachtet. Farner hat solche Bilder zwar gefunden, aber auch viel zu spärlich, um aus ihrem Vorkommen in der Struma bei M. Basedowii Schlüsse ziehen zu können.

Ebenso leicht können wir auf Grund unserer Beobachtungen die Ansicht zurückweisen, dass es sich bei der echten Basedowstruma um eine Mehrbildung von Colloid nach Art der in Colloidstrumen erfolgenden handelt.

Unser eigenes Urteil über die Herkunft und Art des Inhalts entnehmen wir einmal der später noch ausführlich darzulegenden, aber im Vorhergehenden schon genügend gewürdigten Thatsache, dass die Schilddrüse bei M. Basedowii im Zustand einer dauernden arteriellen Hyperämie, einer Kongestion, zu denken ist. Erinnern wir uns noch des soeben eingehend dargelegten Verhaltens des Inhalts gegenüber den angewandten Reagentien, das das einer im Vergleich zum echten Colloid eiweissarmen Flüssigkeit ist, so dürfen wir die Ansicht aussprechen, dass es sich um ein durch Transsudation verdünntes Sekret der Drüse handelt.

1) Reinbach. Ueber die Bildung des Colloids in Strumen. Ziegler's Beiträge. Bd. 16. 3.

Aus der Beobachtung, dass M. Basedowii nicht von den Symptomen begleitet ist oder in sie übergeht, die wir als mit dem Verlust der Schilddrüse verbunden, kennen, folgt sofort, dass die die Capillaren überreichlich verlassende Flüssigkeit die Stoffe enthält, die normaler Weise in der Schilddrüse zur Ausscheidung und Aufspeicherung gelangen.

Weiteres und Besonderes in der Flüssigkeit zu vermuten, liegt unseres Erachtens keine Berechtigung vor, so lange man sich an den mikroskopischen Befund hält, und specifische chemische Stoffe in dem Follikelinhalt bei M. Basedowii nicht nachgewiesen sind.

Wir fassen also unsere Meinung dahin zusammen, dass es sich bei der Basedow'schen Krankheit in der Schilddrüse um einen durch Transsudation aus den überfüllten Capillaren quantitativ vermehrten, im übrigen aber normalen Follikelinhalt handelt[1]).

Als besonders charakteristisch und als anatomischer Beweis für eine nach aussen gesteigerte Sekretion der Drüse wird, wie erwähnt, von Farner der reichliche Befund von Colloid in den Lymphgefässen und Venen, selten in den Arterien, ferner zwischen den Fasern des Stroma's hervorgehoben. Lässt sich histiologisch der Nachweis eines Austritts des abnormen Inhalts in das Zwischengewebe überhaupt erbringen?

Am leichtesten müsste er ja zu liefern sein für die homogenen Massen. Unsere Antwort lautet dahin, dass wir, in Uebereinstimmung mit Haemig, homogenes Material, das mit dem Follikelinhalt zu identificieren wäre, im Zwischengewebe vermisst haben. Dort, wo homogener Inhalt von einem Follikel in das Zwischengewebe hineinreicht, — bei der später zu besprechenden Verschmelzung der Räume —, erstreckt er sich als schmaler, scharf begrenzter Streifen durch dasselbe hindurch von einem Follikel in den andern ohne Tendenz, sich auszubreiten. Wir müssen daher eine verhältnismässig steife Konsistenz desselben annehmen, die man etwa in Analogie stellen könnte mit der der hyalinen Harncylinder, deren Verhalten gegen die van

1) Der Abwesenheit der Colloidzellen können wir keine Bedeutung zumessen. Ohne auf diese hier näher einzugehen, verweisen wir hier auf die Arbeit von Müller, Beiträge zur Histologie der normalen und der erkrankten Schilddrüse (Ziegler's Beiträge, Bd. 19. 1896) und erwähnen unsere eigene Erfahrung, die sicher von den meisten Untersuchern menschlichen Materials geteilt wird, wonach die Colloidzellen ein seltener, sehr vielen Schilddrüsen besonders vor dem Greisenalter abgehender Befund sind. — In einer später erscheinenden Arbeit aus dem hiesigen pathologischen Institut wird die Frage der Sekretion der Schilddrüse von neuem behandelt werden.

Gieson'sche Färbeflüssigkeit überdies dem homogenen Follikelinhalt völlig entspricht.

An dieser Stelle haben wir noch der Beobachtung an der letzten Struma zu gedenken, in der ins Zwischengewebe sich öffnende Follikel mehrfach aufgefallen sind. Man wird dadurch an den gleichen Befund Langendorff's an der normalen Schilddrüse erinnert.

Für seine Bedeutung in Bezug auf die Struma bei M. Basedowii ist zunächst zu berücksichtigen, dass er in den anderen Schilddrüsen vermisst worden ist. Ferner, dass die in Rede stehende Struma diejenige ist, in der die Verschmelzung von benachbarten Follikeln weitaus am häufigsten vorkommt. Schliesslich ist daran zu erinnern, dass wir Rückbildungs- und Zerfallsveränderungen am Epithel in allen Schilddrüsen beschrieben haben, und besonders auch in der an letzter Stelle aufgeführten.

Diese Erwägungen veranlassen uns, dem isoliert gebliebenen Befund keine Bedeutung für die Frage einer Sekretion der Struma bei M. Basedowii beizumessen, sondern in ihm eine Art überstürzter Verschmelzung und eine Folge besonders starken Epithelzerfalls zu sehen.

In Bezug auf das angebliche Vorkommen von Follikelinhalt im Zwischengewebe und in Gefässen können wir die Angaben Hämig's nur bestätigen. Wir haben die hyalinen Massen in den Venen sowohl wie in den Arterien bei dreien unserer Fälle in reichlicher Menge gefunden, ferner auch gelegentlich im Zwischengewebe, nämlich dort, wo Anhäufungen von roten Blutkörperchen auf Hämorrhagien hinwiesen. Dass dieselben nichts anderes als coaguliertes Blut- und Lymphserum darstellen, wenn auch ihre Färbung sich in keiner Weise von der des Follikelinhalts unterscheidet, ist von Hämig, auf dessen Ausführungen ich hiermit verweise, in durchaus überzeugender Form nachgewiesen worden, sodass eine erneute ausführliche Beweisführung überflüssig erscheint. Ich erwähne nur, dass wir dieses homogene Material, ebenso wie Hämig, in den Gefässen und im Bindegewebe der verschiedensten Organe und zwar besonders häufig, fast regelmässig an Präparaten, die bei Operationen gewonnen, d. h. vollkommen frisch waren, beobachtet haben und fortwährend, fast täglich, beobachten.

Schwieriger ist die Frage zu entscheiden, ob flüssiger Inhalt aus den Follikeln austritt. Ein direkter histiologischer Nachweis dieses Vorgangs ist ja wegen der Unfärbbarkeit des Materials nicht zu erbringen. In Fäden niedergeschlagenes Material haben

wir jedenfalls vermisst. Aber aus dem Fehlen dieses Nachweises kann nicht ohne weiteres geschlossen werden, dass ein Austritt von flüssigem Inhalt überhaupt nicht vorkommt. Trotzdem glauben wir, auch ihn ausschliessen zu dürfen. Es spricht vor allem dagegen die unverkennbare Tendenz der Basedowstruma, wie sie aus den Beschreibungen erhellt, aus kleinen Räumen durch Verschmelzung grössere zu bilden — wobei der Binnendruck eine grosse Rolle spielt — und in diesen den immer dichter werdenden homogenen Inhalt aufzuspeichern.

Zweitens ist zu betonen, dass ein Vorgang, den man der „colloidalen Schmelzung" in der normalen Schilddrüse als „einfache Schmelzung" an die Seite stellen könnte, zwar auch stattfindet, — er führt aber stets zur Verschmelzung gespannt bleibender Räume und nicht zum Untergang eines oder mehrerer zusammenliegender Follikel, deren Inhalt dann austreten würde. Man könnte vielleicht das Oedem des Stromas, wie es z. B. im Fall J. im Centrum des grössten Knotens beobachtet wurde, als ausgetretenen flüssigen Follikelinhalt deuten wollen. Dasselbe, wiederum ein isolierter Befund, erklärt sich jedoch viel leichter und ungezwungen als zeitweilig angehäuftes Transsudat. Hier und überhaupt wird die Annahme einer starken Durchströmung wesentlich gestützt durch den nicht seltenen Befund von Lymphocyten im Stroma, die zuweilen, zu „Follikeln" geordnet, beisammenliegen — bei Strumen anderer Art ist ihr Vorkommen jedenfalls viel seltener.

Im Vorangehenden ist bereits mehrfach auf den Wachstumsmodus der Basedowschilddrüse hingewiesen worden. Wenn denselben die früheren Untersucher allgemein in einer epithelialen Proliferation, die oft als eine echte Geschwulst bezeichnet wird, gesucht und ihren Ausdruck in der Anbildung ungeordneter Zellhaufen, drüsenartig gewucherter Epithelschläuche und papillärer Wucherungen in unregelmässigen Hohlräumen gefunden haben, so sind unsere Befunde für uns Veranlassung geworden, die Grössenzunahme der Schilddrüse in anderer Weise zu erklären. Unsere Auffassung von dem Wachstumsmodus ist folgende:

Den einfachsten Befund (den wir aber nur zur besseren Uebersicht zu Grunde legen), bilden solide Epithelhaufen. Sie wurden in sämtlichen Strumen gefunden, wenn auch bei den einzelnen in sehr verschiedenen Mengen, im ganzen nicht sehr reichlich, wenn man den Umstand in Betracht zieht, dass Flachschnitte durch die Follikelwände vielleicht recht oft solide Haufen vortäuschen. Ihr Aussehen

entspricht dem des interfollikulären Epithels von Hürthle, der Vorstufe der Follikel, wie es bei diesem Autor in Fig. 16, Tafel III[1]) dargestellt ist, und auch von andern beschrieben wurde. Diese soliden Epithelmassen, aus vielgestaltigen Zellen mit ganz unverändertem Protoplasma und Kernen bestehend, finden sich zu Häufchen angeordnet, getrennt durch feinstes Bindegewebe oder auch nur durch Kapillaren.

Als zweite Stufe sieht man in der Struma zwischen diesen Zellen Lücken auftreten, so dass die Zellgrenzen deutlich sichtbar werden, ein Vorgang, der in Analogie zu setzen ist mit dem ersten Auftreten des Colloids. Es ist also schon jetzt der dünne Inhalt vorhanden. Auch die fädige Gerinnung fehlt an anderen Stellen nicht, wohl aber in so kleinen Follikeln meist die homogene. Dieser abnorme Inhalt nimmt an Menge zu, er sammelt sich in der Mitte an, und es entsteht so ein kleinster Follikel. Hierbei gehen auch spärliche Zellen zu Grunde, wofür der gelegentliche Befund von Chromatinkörnern spricht.

Ob jene soliden Primitivfollikel bei der Basedowstruma überhaupt neu gebildet werden, steht dahin. Die Autoren nehmen es ohne weiteres an. Nirgends aber finden sich die geringsten Angaben, durch welchen der überhaupt möglichen und bekannten Modi es geschieht. Wir haben uns nicht die Ueberzeugung bilden können, dass neue Follikel entstehen.

Mitosen werden jedenfalls von keinem erwähnt und wurden auch bei unsern Untersuchungen vermisst — ein Umstand, der ohne Zweifel stark mitspricht gegen die Annahme einer echten Proliferation überhaupt. Dagegen kommt eine direkte Teilung der Epithelzellen vor, z. B. ist eine Hufeisenform der Kerne oft notiert worden. Doch stellt die letztere nach den Auffassungen vieler Autoren, denen wir uns anschliessen, keine echte Vermehrung, sondern vielmehr einen langsamen Rückbildungsprocess von Kernen dar. Derselbe endigt mit dem Kern- und Zellzerfall, deren Reste, wenn auch im ganzen nur spärlich, wir im Innern der Follikel gefunden haben[2]).

Da somit echte Proliferationsvorgänge am Epithel nicht nach-

---

1) Hürthle. Beiträge zur Kenntnis des Sekretionsvorganges in der Schilddrüse. Pflüger's Archiv für Physiologie. Bd. 56 1894.

2) Vergl. Ricker und Ellenbeck. Beiträge zur Kenntnis der Veränderungen des Muskels nach Durchschneidung seines Nerven. Virchow's Archiv für patholog. Anatomie. Bd. 158. 1899. In dieser Arbeit ist das ganz übereinstimmende Verhalten der Muskel-Kerne (ihre sogen. „atrophische Kernwucherung") beschrieben. In diesem Falle und dem der Basedowstruma stehen die Kerne unter dem Einfluss abnorm reichlicher Flüssigkeit.

zuweisen sind, halten wir dafür, dass das normalerweise vorhandene interfollikuläre Epithel mit den allerkleinsten Follikeln der normalen Schilddrüse die eine Grundlage für die Grössenzunahme der Schilddrüse bei M. Basedowii bildet, — daneben die stärkere Ausdehnung der bereits vorhandenen Follikel durch ihren abnormen Inhalt, der eine Verdünnung des physiologischen Sekrets darstellt.

Die weitere Entwicklung der Strukturveränderung der Schilddrüse geht in folgender Weise vor sich.

In den Läppchen zeigt ein centraler Follikel eine stärkere Füllung als die an seiner Peripherie cirkulär angeordneten, die entweder noch solide sind oder die ersten Anfänge der Lumenbildung zeigen. Die letztere erfolgt gerne in Form drüsenähnlicher Räume mit Seitengängen. Diese öffnen sich dann früher oder später in den central gelegenen grossen Follikel. Ist dies an mehreren Stellen oder ringsum geschehen, so entsteht dadurch das Aussehen eines Hohlraums, einer Cyste, in die Fortsätze hineinragen.

Dass diese Fortsätze jedoch nicht als echte Papillen angesprochen werden können, wenn man darunter sekundär gebildete Vorsprünge versteht, die in einen ursprünglich glattwandigen Hohlraum hineingewachsen sind, dürfte aus der folgenden Ausführung hervorgehen. Zunächst spricht der eben geschilderte konstante und leicht zu verfolgende Bildungsmodus derselben dafür, dass sie nur Reste ursprünglicher Septen, also leisten- oder kegelförmige Gebilde darstellen. Sodann ist für die Deutung derselben sowohl die Anzahl wie besonders das mikroskopische Aussehen ihrer „Querschnitte“ entscheidend. Handelte es sich wirklich um echte Papillen, so müssten, gemessen an der Zahl der Längsschnitte durch die von uns so aufgefassten Leisten, zweifellos sehr häufig Quer- und Schrägschnitte derselben im mikroskopischen Schnitt angetroffen werden, während ihre Zahl in unsern sämtlichen Fällen eine ganz unerhebliche ist. Was nun das Aussehen dieser Querschnitte bei starker Vergrösserung betrifft, so ist hervorzuheben, dass dieselben niemals reine sind. Wir fordern für solche nach dem Vorbild der Papillen etwa eines Condyloma acuminatum oder Blasenpapilloms ein dem bindegewebigen Grundstock senkrecht aufsitzendes gleichmässig hohes Epithel, dessen Höhe der sonstigen epithelialen Auskleidung der Räume entspricht. Derartiges haben wir vollkommen vermisst. Es handelt sich vielmehr stets um Schrägschnitte durch Kegel und Leisten, wie sie sich bei der Verschmelzung bilden müssen, und die jener Anforderung nicht genügen.

Es wird weiter durch solche Schrägschnitte sehr häufig der Eindruck von hohem Cylinderepithel hervorgerufen, wo es sich in der That nur um Schnitte durch schräg ansteigende Flächen kubischen Epithels handelt. Diese Deutung ist für unsere Fälle umso zutreffender, als wir ausschliesslich an diesen papillenartigen Fortsätzen ein hohes Epithel gefunden haben, während die übrigen Teile der Drüse durchweg ein kubisches, stellenweise ein abgeplattetes Epithel aufweisen, und nur ausnahmsweise einmal ein niedrig cylindrisches. Ebensowenig haben wir uns von dem Vorhandensein mehrschichtigen Epithels, das andere Autoren gefunden haben, überzeugen können. Dass in dieser Hinsicht Schräg- und Flächenschnitte ebenfalls zu Täuschungen Anlass geben können, braucht nicht erst besonders betont zu werden.

Wir stellen also für unsere Strumen die Bildung von Papillen in dem eben definierten Sinne entschieden in Abrede, während dieselben von den meisten früheren Untersuchern beschrieben worden sind und von einigen zu den wesentlichen Merkmalen der Struma nach M. Basedowii gerechnet werden. Lubarsch[1]) z. B. hat an seinem Material „unregelmässig gestaltete, stark erweiterte Hohlräume gefunden, in denen mitunter sogar papilläre Wucherungen auftreten können, sodass man ähnliche Bilder erhält wie bei einem papillären Cystadenom des Ovariums", eine Beschreibung, die mit der von Greenfield[2]) bereits vorher gegebenen im wesentlichen übereinstimmt, ebenso mit der von H. R. Müller. Unseres Erachtens wird jedoch von keinem Autor in genügender Weise der histiologische Nachweis für die papillären Wucherungen erbracht; sie erwähnen schlechthin ihr Vorkommen oder stützen ihn nur durch die Angabe des Befundes von Querschnitten, der aber nicht ausreichend ist. Wenn z. B. Hämig in der Beschreibung seiner zweiten Struma, die hinsichtlich ihres Baues den unserigen in vieler Beziehung ähnelt, hervorhebt, „man könne aus den Querschnittsbildern der fraglichen Bildungen, auf welchen dieselben rund und gleichsam freischwebend im Lumen gesehen werden könnten, schliessen, dass es sich nicht bloss um Leisten handeln müsse, sondern auch um papillenähnliche Hervorragungen", so haben auch wir ähnliche Bilder gesehen, müssen sie aber im Sinne der obigen Ausführung entstanden denken oder z. B. auch so, dass zwei Ausläufer von zwei benachbarten Stellen des

1) Lubarsch. Patholog. anatom. Sektion der deutschen Naturforscher und Aerzte 1895.

2) Greenfield. Some diseases of the thyroid gland. Brit. med. Journ. 1893. pag. 1260.

centralen Hohlraums ausgehen, und unter ihnen und mit dem letzteren Kommunikation besteht.

Wir halten diese Unterscheidung zwischen papillenähnlichen Gebilden mit dem geschilderten Entstehungsmodus und den echten papillären Wucherungen gerade für die Basedowstruma für durchaus nötig und wichtig. Als wichtigste Eigenschaft der letzteren wird ja allgemein die gesteigerte epitheliale Neubildung angesehen und als Ausdruck dieser Epithelproliferation wird neben den übrigen Veränderungen des histiologischen Baues die Bildung von papillären Excrescenzen aufgefasst. Wenn wir letztere entschieden in Abrede stellen und uns des fehlenden Nachweises von Mitosen erinnern, muss auch die epitheliale Proliferation der Schilddrüsenfollikel in einem ganz anderen Lichte erscheinen, wie sie von den andern Autoren dargestellt wird: sie erhebt sich unseres Erachtens nicht über eine von der arteriellen Hyperämie abhängige Hypertrophie des Epithels und eine direkte Teilung (d. h. einen langsamen Zerfall) eines Teils der Kerne; die Kernfragmente, in dem vermehrten Protoplasma verteilt und längeren Bestandes fähig, verstärken den Eindruck einer Hyperplasie.

Ebensowenig wie die Epithelneubildung kann der Zellzerfall für die Gestaltveränderungen der Follikelräume, insbesondere die Bildung der Lumina in unsern Fällen verantwortlich gemacht werden, jedenfalls nicht in nennenswertem Grade, da er gegenüber den Befunden anderer Autoren sehr zurücktritt. Vielmehr sind diese Formveränderungen, wie sie geschildert worden sind, zurückzuführen auf eine Verschiebung und Andersordnung der Zellen unter dem Einfluss der sich mehrenden Flüssigkeit und ihres Druckes.

Das Bindegewebe verhält sich dabei ganz passiv, es wird zur Seite geschoben.

Ein Punkt, der bereits oben in den Vordergrund gestellt wurde, und dessen Bedeutung in den neueren anatomischen Arbeiten offenbar nicht genügend gewürdigt wird, ist der Gefässreichtum der Basedowstruma. Während man früher in Uebereinstimmung mit dem klinischen Bilde eine stärkere Gefässentwicklung als das Wesentliche derselben ansah, ist diese Ansicht auf Grund der histiologischen Untersuchungen verlassen worden. Einzelne Autoren, H. R. Müller[1]), Greenfield u. a. sind geneigt, eher eine Abnahme als eine Zunahme der Vascularisierung anzunehmen. Hämig und Askanazy

1) H. R. Müller. Beiträge zur Histologie der normalen und erkrankten Schilddrüse. Ziegler's Beiträge. Bd. 19. 1896.

ist ebenfalls kein besonderer Gefässreichtum, jedenfalls keine stärkere Füllung des Kapillarsystems aufgefallen, andererseits haben sie nicht selten eine Erweiterung der Venen, manchmal auch der Arterien gefunden. Farner, der auf das Verhalten der Gefässe etwas ausführlicher eingeht, hat an den mikroskopischen Präparaten keine Veränderung in Zahl und Weite der Blutgefässe nachweisen können, jedenfalls keine Erweiterung der Kapillaren, die gewöhnlich eher schwerer zu sehen waren als in der normalen Schilddrüse. Er glaubt, dass es sich bei der Basedow'schen Krankheit wesentlich um Erweiterung der grossen Arterien und Venen handelt, indem er sich auf die Erfahrungen Kocher's beruft, der bei sämtlichen Operationen ausserordentlich zahlreiche und weite Venen an der Oberfläche sowie abnorm starke zuführende Arterien gefunden hat. Wir können die Kocher'schen Beobachtungen auf Grund unserer eigenen Erfahrungen nur bestätigen, wie dies bereits in der klinischen Besprechung genügend hervorgehoben ist.

Wenn somit die klinische Beobachtung zur Genüge lehrt, dass wir die Basedowstruma als ein besonders blutreiches Organ aufzufassen haben, so liefern den definitiven Beweis hierfür die histiologischen Befunde. In unsern sämtlichen Fällen wurde die grosse Anzahl und auffällige Weite der Arterien und Venen besonders erwähnt. Auch wenn sie vielfach leer angetroffen wurden, so spricht doch ihr regelmässiges weites Klaffen für die Annahme, dass sie im Leben dauernd überfüllt gewesen sein müssen. Es ist nun von vornherein ganz undenkbar, dass im Leben dieser starken Weite und Ueberfüllung von Arterien und Venen nicht auch das Verhalten der Kapillaren genau entsprechen sollte. Thatsächlich haben wir denn auch in sämtlichen Fällen — entgegen den Farner'schen Befunden, in Uebereinstimmung mit Fr. Müller[1]) — ausserordentlich zahlreiche Kapillaren, die ebenfalls oft klaffen, nachweisen können. Wurden sie auch nicht immer gefüllt gefunden, so waren sie es sicher während des Lebens, da ihre Füllung ja einzig und allein von der der grösseren Gefässe abhängt. Es darf nicht mehr Wunder nehmen, sie im Präparat leer zu finden, als z. B. in einem Angiom, das im Leben blaurot, als Präparat makroskopisch oft kaum mehr erkennbar, mikroskopisch blutleer zu sein pflegt.

Ob diese Kapillaren z. T. neugebildet sind, ist angesichts ihrer

1) Fr. Müller. Beiträge zur Kenntnis der Basedow'schen Krankheit. Deutsches Archiv für klin. Med. Bd. 51. 1893.

Menge sicher eine mit Recht zu erhebende Frage. Hat man sich aber einmal an einem günstigen Objekt, z. B. einer venös hyperämischen Schilddrüse von dem ganz überraschenden Reichtum des normalen Organs an Kapillaren überzeugt, so erscheint die Annahme einer Neubildung durchaus entbehrlich.

Es dürfte somit keinem Zweifel unterliegen, dass die Struma bei M. Basedowii ein ausserordentlich blutreiches Organ darstellt, eine echte Struma vasculosa. Ebenso ist die weitere Folgerung zu ziehen, dass dieser Blutreichtum zur Erklärung der Grösse der Drüse im Leben mit herangezogen werden muss.

Ueber den Fettgehalt der Schilddrüsenepithelien findet sich nur bei Askanazy eine kurze Notiz bei der histiologischen Beschreibung einer Struma, im übrigen hat dieser Punkt überhaupt noch keine Beachtung bei den Autoren gefunden. Unter unseren Fällen ist die Untersuchung auf Fett auch nur in zweien ausgeführt worden. Im Falle La. haben wir sowohl die zuerst exstirpierte Strumahälfte, wie das $2^1/_2$ Jahre später gewonnene Stück des zurückgebliebenen Lappens zur Untersuchung verwertet, ohne wesentliche Unterschiede zwischen beiden zu finden. In beiden Präparaten konnten wir einen recht reichlichen Fettgehalt der Epithelien, und zwar in den meisten Zellen, nachweisen, ohne dass diese sonst gegenüber den fettfreien Veränderungen zeigten. Im Falle P. fand sich viel weniger Fett und in sehr ungleichmässiger Verteilung.

Wir sprechen diesen Fettgehalt als Infiltration an, da an den fetthaltigen Zellen der Follikelwand Zerfallsveränderungen fehlen, da ferner auch in Räumen mit abgestossenen Zellen und in Zerfallsmassen liegenden Kernen das Fett nicht reichlicher vorhanden ist wie sonst, und endlich auch im Zwischengewebe Fetttropfen nachgewiesen wurden.

Was die dieser Fettinfiltration zu Grunde liegende Ursache betrifft, so ist sie wohl in letzter Linie auf die Blutüberfüllung der auch sonst gewöhnlich nicht ganz fettfreien Schilddrüse zurückzuführen, auf die abnorm starke Durchströmung mit dem Blutplasma, das ja Fett und Fettkomponenten in reichlicher Menge enthält.

B. 2 Strumen bei sekundärem Morb. Basedowii.

4. Fr. Makroskop. Beschreibung: Der ausgeschälte Tumor ist kleingänseeigross, schlaff fluktuierend, lässt aber an verschiedenen Stellen derbere Gewebspartien durchfühlen. Aufgeschnitten zeigt er im Centrum ein unregelmässiges Höhlensystem von einigen haselnuss- bis wallnussgrossen Hohlräumen, die mit chokoladenfarbener Flüssigkeit erfüllt

sind. Peripher rings um eine fast fingerdicke Schicht teils anämischen, teils hyperämischen Strumagewebes, in das ebenfalls kleinere spaltförmige Cysten eingestreut sind.

Mikroskop. Beschreibung: Eine Einteilung der Struma in Lappen und Läppchen fehlt. Als einzige Andeutung eines lappigen Baues sind in Schnitten mehrfach besonders dicke und breite Bindegewebsstreifen auf grössere oder geringere Entfernung getroffen.

Die Struma ist zusammengesetzt aus Follikeln von sehr verschiedenen Grössen. Sie hat überall reichliches Bindegewebe, das die meisten Follikel umgiebt und in verschiedener Dicke vorhanden ist. In einem centralen Teil der Schilddrüse ist der Bau von einer Regelmässigkeit, die sonst vermisst wird. Es liegen hier kleinste Follikel, grösstenteils solid oder mit einem sehr kleinen spaltförmigen oder auch runden Lumen, kugelig oder länglich in gleichmässigen Abständen neben einander, getrennt durch ein Kapillarnetz, dessen Wände ausserordentlich dick und gleichmässig rot gefärbt sind. Nur selten ist etwas faserige Substanz daneben vorhanden. Die Zellen in diesem Teil sind, wo sie ein Lumen begrenzen, kubisch mit lockerem Protoplasma und einem kugeligen lockeren Kern. Falls Inhalt vorhanden ist, ist er eine fädige Masse mit zahlreichen Vakuolen oder eine mehr oder weniger homogene graue bis braunrote, die entweder an die Zellen breit anstösst oder durch feine Ausläufer mit ihnen verbunden ist.

Mehr peripheriewärts gelegene Follikel sind in ganz allmählichem Uebergang grösser, zunächst um das etwa 3—6fache. Dazwischen sind aber kleinste unregelmässig eingestreut. Die grösseren haben sämtlich deutliche Lumina, meist mit dem beschriebenen homogenen Inhalt und reichlichen Vakuolen. Sie sind bei der gleichen Gestalt durch ein noch reichlicheres Zwischengewebe getrennt, das aber ebenfalls noch ganz homogen oder nur hie und da leicht faserig ist. In der Mitte sieht man häufig mit Endothel ausgekleidete Spalten mit roten Blutkörperchen darin. Mehrere grössere Räume hängen oft durch schmale Gänge zu zweien oder dreien unter einander zusammen.

An wieder anderen Stellen ist die homogene rot bis rotviolett gefärbte Zwischensubstanz reichlicher als die Follikel. Diese sind in Gestalt kleiner Zellhäufchen oder schmaler mit niedrigem endothelartigen Epithel ausgekleideter Gänge in dasselbe eingestreut und lassen sich nicht immer sicher von Kapillaren unterscheiden.

Schliesslich enthält die Struma die bei der makroskopischen Beschreibung erwähnten grossen Cysten, deren Inhalt im Präparat nicht mehr vorhanden ist. Ihre Wand wird teils gebildet von einem fibrösen bis mehrere mm starkem Gewebe mit zum Teil ziemlich reichlichen, aber stark deformierten Kernen. Hie und da sind auch, in Gruppen oder vereinzelt, verschmälerte Follikel mit sehr niedrigem Epithel in dasselbe eingestreut; auch grosse Arterien und Venen verlaufen sehr zahlreich in der Wand. Die Grenze gegen das Strumagewebe der Umgebung ist meist

scharf, oft aber strahlt auch das dicke Wandbindegewebe weit in die Umgebung aus. In anderen etwas kleineren und mehr spaltförmigen Räumen wird der hier gelegentlich vorhandene homogene Inhalt von einem kubischen oder flachen Epithel begrenzt, oder es stossen auch unmittelbar die Nachbarfollikel an den Inhalt an.

Arterien und Venen sind im Bindegewebe, soweit es faserig ist und Andeutung von Lappenbegrenzung zeigt, in nicht sehr grosser Zahl zu finden. Meistens sind sie leer. Zellige Infiltration, Häufchen lymphoider Zellen, Lymphfollikel sind nirgends vorhanden. In allen Teilen der Struma — ausser in den nur durch Kapillaren getrennten soliden Follikelhaufen — ist die reichliche vollkommen homogene, nicht faserige Zwischensubstanz zum Teil durch ihre Färbung auffällig. Das Rot bis Rotviolett der gewöhnlichen Färbung ist in ganz allmählichem Uebergang unterbrochen durch gelbliche bis braunrote Flecken und Streifen. Dabei bleibt die Struktur nicht immer eine homogene, sondern sie wird feinkörnig und feinfaserig, doch nicht wie in gewöhnlichem Bindegewebe, sondern mehr nach Art eines Zerfalls mit Bildung feinster Hohlräume. In ebenfalls sehr langsamem Uebergang sieht man dann deutlichere Vakuolen von der Grösse kleiner bis mittelgrosser Follikel in diesem braunrot gefärbten Bindegewebe oft zahlreich bei einander eingestreut. Oft handelt es sich nicht um scharf begrenzte Vakuolen, sondern um äusserst unregelmässige durch einander liegende Lücken, die übrigens nicht ausschliesslich von diesem bräunlichen Bindegewebe, sondern auch zuweilen von schwach rötlichen, an Gerinnungsmassen erinnernden, allerfeinsten Fäserchen begrenzt werden.

Der Bau der Struma ist an derartigen Stellen sehr kompliciert: es liegen in diesem mit Vakuolen und Lücken durchsetzten, braunroten bis schwach rosa gefärbten Bindegewebe einmal die weit klaffenden, an ihrem Inhalt kenntlichen Kapillarräume, dann mannigfach veränderte und an das Aussehen von Kapillaren oft lebhaft erinnernde Follikel mit einem Inhalt, der der Färbung und Struktur nach grosse Aehnlichkeit aufweist mit dem Aussehen des in der beschriebenen Art stark veränderten Zwischengewebes. Besonders auffällig ist der Anblick von Follikeln, die von einem niedrigen Epithel ausgekleidet, vollkommen ausgefüllt sind mit einer homogenen Masse und umgeben sind von einer ganz gleich beschaffenen und gefärbten, die weiterhin allmählich in Bezug auf Farbe und sonstige Eigentümlichkeiten die gewöhnliche Beschaffenheit des Zwischengewebes annimmt.

Den stärksten Grad der Veränderung des Zwischengewebes findet man an Stellen, wo grössere und kleinere Follikel in sehr weiten Abständen von einander liegen und von einander getrennt sind durch eine überhaupt nicht mehr färbbare Masse. Ausser den Follikeln sieht man nur spärliche Kapillaren in dieser Substanz liegen. Bei starker Vergrösserung erkennt man in ihr immerhin noch vereinzelte Fäserchen und Körnchen von grauer bis schwach bräunlicher Farbe. Am Rande derartiger

Partien tritt dann wieder ganz allmählich die bräunliche oder schwach rötliche Färbung auf und die vorhin erwähnten reichlichen Spalten und Vakuolen.

An allen Stellen, an denen die Kapsel mit in die Schnitte gefallen ist, besteht sie aus einem sehr dickfaserigen, mehrere mm dicken Bindegewebe mit einer ziemlich reichlichen Anzahl von Kernen.

5. B. Mikroskop. Beschreibung: Eine Einteilung in Läppchen existiert nicht. Nur findet sich in der Umgebung der grösseren Gefässe reichlicheres Bindegewebe und verliert sich dann zwischen den Follikeln. Ein grosser Teil von diesen zeigt nur noch allerfeinste Fasern zwischen sich, oder die Räume liegen sogar in weiten Abständen wie durch eine Flüssigkeit von einander getrennt.

Die Räume sind sämtlich mikroskopisch bis zu den kleinsten überhaupt denkbaren. Die Kugelform ist selten, meist sind sie leicht gegeneinander abgeplattet. Hin und wieder sieht man 2 Nachbarfollikel durch eine kleine Lücke im Epithel und Bindegewebe mit einander in Verbindung. Der Inhalt ist in sämtlichen Follikeln homogen und gelbbraun gefärbt, mit ganz leichten Verschiedenheiten in der Farbennuance. Zuweilen findet sich ein etwas stärker gefärbter, kugeliger Kern von einer Randzone helleren Inhalts umgeben. In sämtlichen Follikeln reicht der Inhalt bis ans Bindegewebe und die runden oder platten, dichten, kleinen Kerne liegen dann in dem Inhalt den Bindegewebsfasern auf. Nur selten hat sich der Inhalt vom Epithel zurückgezogen, aber immer in einer glatten, scharfen Linie. Ein deutliches Protoplasma wird aber dann an den zurückgebliebenen Kernen nicht sichtbar. Ganz selten sieht man runde Räume mit einem nicht färbbaren Inhalt in der homogenen Masse liegen. Zuweilen finden sich in ihr Kerne eingestreut.

In dem im ganzen feinfaserigen und kernarmen Bindegewebe sieht man nicht sehr häufig Arterien und Venen, entweder leer oder mit dem normalen Inhalt, oder auch mit fädigen, aber nie ganz homogenen Massen gefüllt. Lymphgefässe sind nicht sicher zu erkennen. Kapillaren machen sich überhaupt nicht bemerklich. An mehreren Stellen des Bindegewebes liegt eine homogene Masse an Stelle der Fasern oder zwischen solchen, so dass diese sich in sie hinein fortsetzen. Die Farbe ist dieselbe wie die des Follikelinhaltes.

Die Kapsel der Schilddrüse besteht aus einer dünnen Bindegewebslage mit reichlichen grossen Gefässen. An die Kapsel grenzen unmittelbar Follikel von allen beschriebenen Grössen an, nicht etwa nur kleine.

Untersuchung auf Fett: In Präparaten nach Marchi finden sich in den mehr centralen Teilen der Drüse, wo die Follikel gross und colloidreich sind, in den meisten Follikeln und auch in den meisten Zellen derselben feinste Fetttröpfchen. Besonders reichlich aber liegen grosse Fetttropfen in dem Follikelinhalt, und zwar entweder ganz zerstreut oder in kleinen Häufchen etwa von der Grösse einer Zelle bis zu

grossen, schon bei schwacher Vergrösserung bequem sichtbaren Konglomeraten von Fetttropfen. Ausserdem findet sich im Inhalt reichlich Kalk, ungefähr in der Anordnung, wie die grossen Fetttropfenhaufen. Kalk und Fett sind ziemlich häufig von einer scharfrandigen Vakuole umgeben. In der subkapsulären schmalen Zone kleiner Follikel mit wenig Inhalt fehlt das Fett in vielen Follikeln ganz. In anderen ist es nur in vereinzelten Zellen der Auskleidung vorhanden. Es besteht also ein Parallelismus zwischen der Menge des homogenen und der des fettigen Inhalts.

Aus den Beschreibungen der beiden Fälle geht hervor, dass es sich bei ihnen um Colloidstrumen im ganzen gewöhnlicher Art gehandelt hat. Immerhin sind an ihnen einige Besonderheiten aufgefallen, die ich mit Hinblick auf die erste Gruppe von Strumen besprechen möchte.

Wie bei jenen, bestätigt sich auch an diesen 2 Strumen das Wechselnde der Lappen- und Läppcheneinteilung durch Bindegewebe. Da es sich hier meist um grosse Räume handelt, so ist die Einteilung unvollständig oder ganz aufgehoben. Das Bindegewebe ist infolge der Ausdehnung der Follikel zur Seite geschoben, wie oben erwähnt worden ist.

Im Allgemeinen sind beide Strumen reich an Bindegewebsveränderungen. Hyaline Degeneration mit Rotfärbung des interstitiellen Gewebes nach van Gieson wurde häufig beobachtet, ferner Oedem des Stromas an grösseren Bezirken der Strumen. Von besonderer Wichtigkeit ist aber der Hinweis auf die in beiden Fällen festgestellte fibrinoide Degeneration des Bindegewebes wegen der Möglichkeit ihrer Verwechslung mit Colloid, das aus den Follikeln in das Stroma ausgetreten ist.

Wer die fibrinoide Degeneration nach den Beschreibungen, wie sie vor allem Neumann[1]) gegeben hat, kennt, wird ohne Weiteres die völlige Uebereinstimmung der Bindegewebsveränderung, wie sie im Falle Fr. ausführlich geschildert ist, mit jener Darstellung zugeben. Die Aehnlichkeit mit dem Follikelcolloid beruht einmal auf der ganz gleichen Färbung nach van Gieson (oder mit Eosin), sodann auf der völligen Homogenität. Ihre Unterscheidung von dem Colloid ist gegeben durch den sicheren Nachweis des allmählichen Uebergangs roter Fasern oder roter hyaliner Massen in die braunen Fasern oder Massen. Die Durchtränkung des Bindegewebes mit Colloid würde die roten Fibrillen intakt lassen,

1) Neumann. Die Pikrokarminfärbung und ihre Anwendung auf die Entzündungslehre. Archiv für mikroskop. Anatomie. Bd. 18. 1880.

sie zur Seite schieben, wie dies auch Farner gelegentlich beschreibt. Wenn man die Farner'sche Beschreibung seiner ersten Gruppe von Strumen liest, in der er (p. 534) von colloiden Bändern zwischen den roten Fibrillen spricht und sagt, dass die roten Fasern zwischen den Follikeln „fast ganz" verschwunden waren oder wirklich ganz fehlten, und die interlobulären Septen gleichmässig homogen und orange erschienen, denkt man unwillkürlich an eine Verwechslung mit der fibrinoiden Degeneration.

Nur bei Gutknecht[1]) ist eine colloide Entartung des Stromas der Struma nodosa beschrieben, die mit dem übereinstimmt, was in unseren Fällen vorliegt. Doch erwähnt dieser Autor nicht die Möglichkeit einer Verwechlung dieses Processes mit dem Austritt von Follikelcolloid in das Bindegewebe. Farner erwähnt zwar die Angaben Gutknecht's und hat, allerdings nur sehr selten und in geringem Umfang, das gleiche Bild gesehen. Wenn er jedoch als Unterscheidungsmerkmal dieser colloiden Entartung des Stromas gegenüber dem Auftreten von Follikelcolloid im Bindegewebe anführt, dass bei dem letzteren Vorgang die Septen in der Regel schmal bleiben, während sie sich bei der colloiden Degeneration ausserordentlich verbreitern, so ist dieser rein quantitative Unterschied jedenfalls für die Trennung beider Vorgänge nicht ausreichend.

Ohne auf den Namen „colloide" oder „fibrinoide" Degeneration Wert legen zu wollen, genügt es uns, zu konstatieren, dass durch Degeneration des Bindegewebes eine Substanz im Stroma entstehen kann, die nur bei genauester Untersuchung von ausgetretenem Follikelcolloid — falls solches überhaupt vorkommt — unterschieden werden kann.

Selbstverständlich kann diese Fehlerquelle auch für die typische Struma bei M. Basedowii wichtig werden.

Was das sonstige Verhalten des Stromas betrifft, so haben wir Lymphgefässe mit colloidem Inhalt — ein Befund, auf den Farner so grosses Gewicht legt — nicht gesehen. Wohl aber ist uns aufgefallen, wie schwer, ja unmöglich die Unterscheidung atrophischer, in verdicktem Bindegewebe gelegener Follikel von Lymphgefässquer- und Schrägschnitten ist. Sie beruht darauf, dass ein abgeplattetes Epithel nicht von Endothel zu unterscheiden ist, und es ist hiermit eine neue Quelle der Täuschung gegeben.

1) Gutknecht. Virchow's Archiv. Bd. 99.

Andererseits bieten derartige atrophische Follikel auch die Möglichkeit, sie mit kleinen Venen zu verwechseln. Follikel enthalten ja nicht so selten rote Blutkörperchen neben Colloid, Venen rote Blutkörperchen neben homogen geronnenem, wie Colloid sich färbenden Plasma, und ihre Wand ist in Strumen nicht selten hyalin verändert und von hyalinem Stroma nicht zu unterscheiden.

Uebrigens haben wir in unseren beiden Colloidstrumen homogenes Plasma nicht beobachtet, wie Haemig an seinem, und wir ebenfalls an unserem Material aus der ersten Gruppe von Kröpfen.

Einen ausserordentlich starken Unterschied gegenüber den für den M. Basedowii typischen Strumen konstatieren wir in Bezug auf die Gefässe. Die dort so auffälligen Kapillaren z. B. sind in den beiden Colloidkröpfen nur sehr spärlich zu erkennen.

In Bezug auf den Inhalt betonen wir wiederum im Gegensatz zu der 1. Gruppe, dass in den beiden Colloidkröpfen der homogene Inhalt bei Weitem überwiegt, und dass man sich von einem Uebergang fädiger Massen in homogene, der der Basedowstruma so eigentümlich ist, nicht überzeugen kann.

Uebrigens haben wir auch hier, wie fast durchgängig in den Basedowstrumen, Colloidkugeln in Zellen und eine Trennung in Haupt- und diffus colloide Zellen vermisst. Der Grund ist aber hier ein ganz anderer wie in den Strumen der 1. Gruppe: es ist das Protoplasma durchgängig überhaupt nicht nachzuweisen, die Kerne liegen am Rande der Follikel in der colloiden Masse drin. Man darf daraus schliessen, dass in diesen beiden Geschwülsten die Colloidbildung im Wesentlichen zum völligen Abschluss gekommen war.

Damit stimmt auch der Umstand überein, dass das Colloid selten sich retrahiert hatte bei der Härtung. In alten Colloidkröpfen beobachtet man dies Verhalten gewöhnlich und folgert daraus mit Recht eine endgiltige Ausfüllung mit stark verdichtetem Material.

War aber einmal die Schrumpfung erfolgt, dann hatte sie in der That die nackten Kerne am Stroma zurückgelassen. Rechnen wir noch hinzu, dass wir solide Haufen, ferner Follikel ohne fällbaren Inhalt oder solche mit fädigem ganz oder nahezu vermisst haben, kurz eine Reihe der für die echte Struma bei M. Basedowii charakteristischen Merkmale, — so erhellt daraus die Berechtigung, beide Formen scharf zu trennen. In diesem Punkte finden wir uns also in Uebereinstimmung mit den Autoren.

Untersuchung der Muskulatur.

Für die Untersuchung der quergestreiften Muskulatur beim M.

Basedowii stand nur ein sehr bescheidenes Material zur Verfügung: kleine Muskelstückchen, die bei der Pat. P. gelegentlich der Strumektomie, im Falle La. bei der letzten Sympathicusresektion exstirpiert wurden.

1. Befund im Fall La.: In Stückchen aus dem M. sterno-cleido-mastoideus und dem M. pectoralis major besteht einmal ein starker Reichtum des extrafascikulären Bindegewebes an Fettzellen. Die Muskelbündel sind meist durch mehrfache Reihen von Fettzellen getrennt, von hier aus setzt sich das Fettgewebe in das Innere der Bündel in Streifen fort, und namentlich auf dem Längsschnitt sind nicht selten abwechselnd Fettzellen und Muskelfasern zu sehen.

An den Muskelfasern fallen keine Veränderungen auf. Auf den Quer- und Längsschnitten sind nur die geringen Dickenabweichungen vorhanden, die auch im normalen Muskel vorkommen. Die Kerne haben gestreckte bis ovale Form wie in einem gewöhnlichen Muskel. Häufchen und Reihen wie bei der sogenannten atrophischen Kernwucherung fehlen, die Kerne liegen in den gewöhnlichen Abständen. Bei starker Vergrösserung sind die Unterschiede in der Dichte der Fasern (protaplasmareiche und protoplasmaarme Fasern der Autoren, Schaffer) in nicht stärkerem Masse vorhanden als normal. Hyaline und andere degenerative Veränderungen fehlen. In Präparaten nach Altmann finden sich in einer Anzahl von Fasern feinste Fetttröpfchen in weiten Abständen, ohne dass diese Fasern sonstige Abweichungen darböten.

2. Fall P. Im Muskel (vom Halse) ist ziemlich reichlich Fettgewebe im extrafascikulären Bindegewebe vorhanden. In einzelnen Muskelfasern sind ganz spärliche kleinste Fetttröpfchen vorhanden ohne sonstige Veränderungen der Fasern.

So geringen Umfanges auch unsere die Muskulatur betreffenden Beobachtungen sind, so haben wir doch geglaubt, sie mitteilen zu müssen, weil durch Askanazy die Aufmerksamkeit auf bei M. Basedowii zu findende Muskelveränderungen gelenkt ist. Askanazy ist es freilich möglich gewesen, an seinem bei Sektionen gewonnenen Material eine eingehende Untersuchung der gesamten Muskulatur vorzunehmen. Dem einzelnen Muskel und zudem noch einem kleinen Stückchen derselben gegenüber ist die Beurteilung schwer. Im Fall La. sind allerdings sehr reichlich Fettzellen im Zwischengewebe und Fett in den Muskelfasern nachgewiesen. Doch handelt es sich um eine im ganzen sehr fettreiche Patientin; es unterliegt keinem Zweifel, dass man den beschriebenen Befund auch ohne M. Basedowii hätte erwarten dürfen.

Für den Fall P. gilt wohl das Gleiche. Die Pat. ist im Ganzen

weniger reich an Fettgewebe, und dem entspricht auch die geringere Menge davon in den exstirpierten Muskelstückchen.

Wir sind daher nicht in der Lage, neues Material zu dieser Frage beizutragen ausser der nicht unwichtigen Beobachtung, dass es ausgesprochene und schwere Fälle von M. Basedowii giebt, bei denen die von Askanazy beschriebene Muskelveränderung fehlt, insbesondere die Atrophie und Degeneration.

Untersuchungen des Halssympathicus.

Die anatomischen Befunde am N. sympathicus beim Morbus Basedowii haben bisher für die Pathogenese des ganzen Symptomenkomplexes keine verwertbaren Anhaltspunkte geliefert. Die diesbezügliche Litteratur, grösstenteils älteren Datums, gehört der Zeit an, als die Ansicht, dass der eigentliche Sitz des Leidens der Sympathicus sei, sich noch einer grösseren Beliebtheit erfreute. Nachdem zahlreiche Autopsien in dieser Hinsicht ein negatives Resultat ergeben hatten, andererseits die in einer Reihe von Fällen beobachteten Veränderungen, da sie in gleicher Weise bei an anderen Krankheiten Verstorbenen gefunden waren, zu keinerlei Schlüssen berechtigten, da endlich zahlreiche Befunde, die als pathologisch ausgegeben worden sind, als noch im Bereich der physiologischen Schwankungen gelegen erkannt sind, hat man aufgehört, aus den anatomischen Untersuchungen des Sympathicus Aufschlüsse über das Wesen der Krankheit zu erhoffen.

Die im Folgenden niedergelegten histiologischen Befunde beider durch die Resektion gewonnenen Halssympathici im Falle La. beanspruchen das Interesse in hohem Grade. Einmal sind dieselben an und für sich sehr auffällige, zum Teil bisher nicht beschriebene, die einen passenden Platz im Gesamtbilde des M. Basedowii finden. Sodann dürfte ihnen ein besonderer Wert deswegen beizumessen sein, weil es sich gegenüber den fast ausschliesslich an Leichenpräparaten erhobenen Befunden anderer Autoren — von Patienten, die nach langer Kachexie oder an hinzugetretenen Krankheiten verstorben waren — um die von einem lebenden, gut genährten und keinerlei Erscheinungen von Marasmus bietenden Individuum gewonnenen Objekte handelt, das an schwerer Basedow'scher Krankheit leidet und ohne nennenswerten Erfolg mit operativen Massnahmen an der Schilddrüse (halbseitige Resektion, Arterienunterbindung) behandelt worden ist.

Mikroskopische Beschreibung des linksseitigen Ganglion supremum und Grenzstranges.

Das Ganglion ist auf Längs- und Querschnitten, der N. sympathicus auf Querschnitten untersucht worden nach Vorbehandlung mit der Methode von Marchi unter langer und sorgfältiger Behandlung mit Müller'scher Flüssigkeit. Färbung der Kerne mit Hämalaun, des Bindegewebes und der Achsencylinder nach van Gieson.

Ganglion: Im Protoplasma sämtlicher Ganglienzellen fallen zahlreiche kleinste und gleich grosse Fetttröpfchen auf, die meist in einem Haufen zusammengedrängt sind, häufig in der Nachbarschaft der Kerne. In andern Zellen ist das Fett auf die Peripherie beschränkt und bildet einen halbmondförmigen Saum von Tropfen ohne Beziehung zu dem Kern. Ausserdem findet sich in einer grösseren Anzahl von Ganglienzellen schwach gelb gefärbtes Pigment[1]). Das Protoplasma ist feinkörnig oder feinfädig und zeigt dann zwischen diesen Fäden eine grosse Anzahl von feinsten Vakuolen. Oft erreichen diese auch die Grösse eines Kerns oder füllen die ganze Zelle so sehr aus, dass nur wenig Protoplasma dazwischen übrig bleibt. Der Kern an der Peripherie der Ganglienzelle grenzt zuweilen unmittelbar an eine grosse Vakuole und liegt ihr dann, nicht selten geschrumpft und verdichtet, eng auf. Die Kerne der Ganglienzellen sind häufig von einem grösseren oder kleineren Spalt umgeben, wobei sie entweder unverändert kugelig, oder zackig geschrumpft sind. Das Protoplasma füllt den Kapselraum nur selten vollständig aus, häufiger ist es von ihm getrennt durch einen oft sehr breiten Spalt, oder es steht durch zackige Ausläufer mit der Kapsel in Verbindung. In dem Spalt sieht man gelegentlich feine Fäden und Körnchen.

In den Zellen der Hüllen, deren Kerne sich von denen der Ganglienzellen besonders auch durch das Fehlen des grossen Nukleolus leicht unterscheiden lassen, findet man ähnliche Veränderungen wie an den Ganglienzellen, nämlich Vakuolen um die Kerne und nicht selten feine Fetttröpfchen. Das Zwischengewebe ist nicht vermehrt; es enthält hie und da ebenfalls feine Fetttröpfchen.

Zahlreiche Nerven, die in ihm verlaufen und in auffällig grossem Umfange, zum Teil in ganzen Bündeln, markhaltig, zum Teil marklos sind, sind unverändert. Andre markhaltige Fasern zeigen in der Markscheide kleinste Fetttröpfchen in sehr geringer Menge und in sehr weiten Abständen. Wieder andre Nerven haben in der Umgebung der Kerne der Schwann'schen Scheide oft zahlreiche Fetttröpfchen, die dann dicht gedrängte Haufen bilden im Gegensatz zu den eben erwähnten zerstreuten Tröpfchen.

1) Ohne die Behandlung mit Osmiumsäure wäre wohl davon mehr zu sehen gewesen, da bekanntlich derartiges Pigment sich z. T. zu ihr wie Fett verhält.

Das Ganglion ist eingebettet in sehr reichliches Fettgewebe; zellige Infiltration fehlt in seiner Umgebung und im Bindegewebe des Innern.

Nerv: Im Querschnitt durch den Nerven fällt zuerst der grosse Reichtum an Mark auf. Fast sämtliche Bündel, die durch sehr weniges und lockeres Bindegewebe von einander getrennt sind, bestehen aus markhaltigen Fasern, sodass eine Aehnlichkeit mit dem Durchschnitt eines gewöhnlichen Nerven entsteht. Die Achsencylinder sind überall gut zu erkennen, nur sind sie von sehr verschiedener Dicke und liegen an verschiedenen Stellen des Querschnitts. In dem Mark zahlreicher Fasern liegen reichlich feinste Fetttröpfchen entweder zerstreut oder an der Peripherie, und zwar dann nicht selten Häufchen um die Neurilemmkerne bildend. In andern Markscheiden liegen die Fetttropfen sämtlich an der Peripherie kreisförmig angeordnet.

An der Peripherie des ganzen Nerven sind in sämtlichen Schnitten 6 bis 8 und mehr scharf begrenzte Bündel getroffen, in allen Schnitten in der gleichen Anzahl, in denen die überwiegende Anzahl der Fasern sich durch ihre ausserordentlich dünne Beschaffenheit abhebt. Nur ganz vereinzelte leicht zählbare Fasern besitzen in diesen Bündeln Mark, nur selten aber in der gewöhnlichen Stärke, sondern meist um das 5—6fache verdickt, dazu feinkörnig, oder unregelmässig koncentrisch geschichtet. Es schliesst entweder einen Achsencylinder von gewöhnlichem Aussehen ein oder einen mit zackigem Kontur, oder schliesslich ist ein Achsencylinder überhaupt nicht sicher zu sehen. Fett ist ebenfalls im Mark dieser zerstreuten Fasern vorhanden.

Sämtliche anderen Nerven in diesen Bündeln stellen auf dem Querschnitt Kreise dar, deren Durchmesser um das 5—6fache kleiner ist, als der eines markhaltigen Nerven in den übrigen Bündeln. Achsencylinder lassen sich im Innern dieser Kreise, in denen Markfärbung nicht zu erkennen ist, nur selten sicher und dann gewöhnlich nahe dem Rand liegend erkennen; die meisten Durchschnitte sind aber ohne erkennbaren Achsencylinder, doch scheint dies nur daran zu liegen, dass der rote Achsencylinder sich nicht scharf von dem ebenfalls rot gefärbten Zwischengewebe unterscheiden lässt.

Das Zwischengewebe ist in diesen Bündeln an sich nicht mächtiger als in den andern, aber wegen der dünnen Beschaffenheit der Fasern sehen die Bündel sehr dicht aus, und es sind die spärlichen Kerne näher an einander gerückt.

Schliesslich kehrt in allen Schnitten dicht an der Peripherie des Nervenquerschnitts ein Bündel von 7 Fasern wieder, während sonst auf dem ganzen andern Querschnitt des Nerven Bündel von so geringer Faseranzahl nicht zu finden sind. Etwa die Hälfte dieser Fasern ist so stark verdickt wie das sonst an den ebenfalls verdickten zerstreuten Fasern zu sehen ist, und weisen auch am stärksten die beschriebenen Veränderungen (körnige Beschaffenheit und Fettgehalt) der Markscheide auf. Die

grössten Fasern lassen überhaupt keinen Achsencylinder erkennen, wohl weil er der Peripherie zu eng anliegt, in andern ist er verdickt und an die Peripherie der Fasern verschoben.

Das Zwischengewebe in diesem dünnen Bündel ist, im Vergleich zu den andern Bündeln, abnorm reichlich, nicht feinfaserig wie sonst, sondern eine fast gleichmässige, rotgefärbte Masse.

Im Innern des Nerven und seiner Scheide fehlt zellige Infiltration. Es findet sich sehr reichliches Fettgewebe in der Nachbarschaft.

Rechtes Ganglion supremum: Das Ganglion fällt durch seine abnorme Grösse auf. Sie beruht bei der makroskopischen Betrachtung des nach Marchi auf Fett gefärbten Präparates wesentlich darauf, dass sich in der Mitte des Querschnitts ein ringsum von nervöser Substanz umgebener schwarzer Fleck befindet, der etwa $^1/_3$ der ganzen Ganglionmasse bildet, ferner darauf, dass das Ganglion von einer dichten Lage von Fettgewebe rings umgeben ist.

Dieses ist bei schwacher Vergrösserung grösstenteils zusammengesetzt aus Fettzellen von der gewöhnlichen Grösse, getrennt durch ziemlich reichliche und dickfaserige Bindegewebsfasern mit wenig Kernen und ohne Infiltration. Ausser den grossen Fetttropfen findet sich aber auch sehr reichlich kleinste im Bindegewebe eingestreut. Sämtliche Gefässe dieses Fettgewebes sind sehr stark mit roten Blutkörperchen gefüllt.

In der Mitte des Ganglion ist das Fettgewebe in der erwähnten reichlichen Menge angehäuft und besteht fast ausschliesslich aus grosstropfigen Fettzellen. Etwas seitlich von der Mitte kehrt in allen Schnitten ein Querschnitt durch eine gefüllte Arterie wieder, und ausserdem finden sich noch kleinere Gefässe in diesem Fettgewebe, sämtlich gefüllt. Diese centrale Fettgewebsmasse ist umgeben von einer wie eine Kapsel angeordneten Lage von Fasern, die an manchen Stellen in das Bindegewebe des eigentlichen Ganglion ausstrahlen. Kerne sind darin nur äusserst spärlich zu sehen. Die benachbarten Nervenfaserzüge unterscheiden sich von denen in weiterer Entfernung durch einen mehr regelmässigen Verlauf, koncentrisch mit der fibrösen Umhüllung des Fettgewebes. Im Ganglion fällt bei schwacher Vergrösserung die reichliche Menge faserigen Bindegewebes auf, das von der äusseren und inneren Kapsel des Ganglion ausstrahlt und immer recht dickfaserig und kernarm ist. Hie und da ist ein kleinstes Gefäss (Arterie oder Vene) eingeschlossen, in dessen Umgebung sich dann eine Anzahl Fettzellen finden. Dieses Bindegewebe verläuft mit Vorliebe in der Umgebung der Nervenbündel und schliesst dadurch die Ganglienzellen zu oft auffallend scharfen Gruppen zusammen.

Von den Ganglienzellen ist die grösste Anzahl durch einen feinen Spalt von der Umgebung getrennt. Das Protoplasma zeigt aber meistens einen scharfen Kontur oder nur ganz leichte Unregelmässigkeiten der Begrenzung. Die Kerne zeigen gar keine Veränderung. Im Protoplasma ziemlich zahlreicher, aber durchaus nicht aller Ganglienzellen finden sich

Fetttröpfchen, alle ungefähr von der gleichen Grösse, meistens an der Peripherie der Zellen als ziemlich scharf begrenzte Haufen oder halbmondförmig angeordnet. Im übrigen ist das Protoplasma von vollkommen gleichmässigem, dichten Bau und ohne Vakuolen und andre Veränderungen. An den Kapselzellen fehlen Veränderungen, insbesondere auch Fettgehalt.

Die Nervenfaserbündel zeigen auch im Innern zwischen den einzelnen Fasern häufig feinere und dickere Bindegewebsfasern. Sie sind in sehr unregelmässiger Verteilung und ungefähr, soweit sich dies abschätzen lässt, in gleicher Anzahl markhaltig und marklos. Fett findet sich nicht in den Markscheiden. Auch im eigentlichen Ganglion sind sämtliche Gefässe stark gefüllt.

Rechter Nerv: Der Nerv zerfällt auf dem Querschnitt in einen Hauptstamm, der im eingebetteten Präparat makroskopisch bequem sichtbar ist, und in mehrere bedeutend kleinere Stämmchen. Alle Stämme sind von einander getrennt durch kernarmes Bindegewebe mit sehr reichlichen dicken Fasern. Ueberall finden sich dazwischen reichliche Fettzellen ganz in der Art und Weise, wie es für das Ganglion beschrieben ist; zellige Infiltration fehlt ganz. Von der ziemlich starken unmittelbaren bindegewebigen Hülle jedes Stämmchens zieht reichliches und dickfaseriges Bindegewebe in das Innere, mehr oder weniger scharfe Bündel abtrennend.

Der Hauptstamm hat bei weitem mehr marklose als markhaltige Fasern. Die markhaltigen sind am reichlichsten in Bündeln zusammengelagert, die die Peripherie auffällig bevorzugen. Ausserdem sind aber auch einzelne markhaltige Nervenfasern, fast immer zu kleinen Gruppen zusammenliegend, zwischen die marklosen eingestreut. Ein Teil der markhaltigen Fasern zeichnet sich durch auffällige Stärke der Markscheiden aus. Fett findet sich nicht in ihnen, auch sonstige Veränderungen fehlen. Die benachbarten kleinen Stämmchen haben besonders reichliche markhaltige Fasern, so dass oft der ganze Querschnitt bei schwacher Vergrösserung markhaltig aussieht. Das sonstige Verhalten ist ganz wie im Hauptstamme. Die Bündel markhaltiger Nervenfasern kehren auch, wo sie scharf begrenzt sind, nicht immer in allen Schnitten wieder, sondern die Verteilung und Stärke der Bündel wechselt. Besonders die Bindegewebsfaservermehrung ist auch in ihnen sehr deutlich.

Wenn ich die Befunde an beiden Nerven und Ganglien vergleichend resumiere, so sind die Unterschiede zwischen ihnen auffällig.

Im linken Ganglion sind die Ganglienzellen ziemlich stark verändert. Sie weisen einen sehr beträchtlichen Grad von Fettgehalt und Vakuolenbildung auf, dazu Schrumpfung des Protoplasma und der Kerne, die allerdings zum Teil Folgen der Härtung sein

können. Die markhaltigen Nervenfasern sind reichlich und zum Teil unverändert, zum Teil zeigen auch sie einen — verschieden starken — Fettgehalt. Die Kapseln der Ganglienzellen zeigen ebenfalls Verfettung und Vakuolen im Protoplasma. An dem Bindegewebe fehlen ausser einem geringfügigen Fettgehalt Veränderungen, speciell zellige Infiltration und Induration.

Der Grenzstrang ist durch einen scharf abgegrenzten, marklosen Herd ausgezeichnet, während der Nervenquerschnitt im übrigen einen ausserordentlichen Reichtum an markhaltigen Fasern mit verschieden starkem Fettgehalt aufweist. Das Zwischengewebe ist nicht verändert. Ganglion und Nerv sind in reichliches Fettgewebe eingebettet.

Anders der Befund am rechten Sympathicus. Die abnorme Grösse des Ganglion, die das linke um das dreifache übertrifft, erklärt sich durch eine ausserordentliche Zunahme des Fettgewebes in Gestalt einer centralen rings von nervöser Substanz umgebenen Fettgewebsmasse, die allein etwa $^1/_3$ des ganzen Ganglion ausmacht; ausserdem ist auch das Fettgewebe in der unmittelbaren Umgebung des Ganglion sehr reichlich. An den Ganglienzellen fehlen die für das linke Ganglion beschriebenen Veränderungen ausser einem weit geringeren Fettgehalt vollständig, ebenso an den Kapselzellen. Die Nervenfasern bieten durchaus normale Verhältnisse, auch keine Verfettung. Dagegen ist das Bindegewebe entschieden stark vermehrt, jedoch kernarm, umschliesst die centrale Fettmasse mit einer Art Kapsel und umgrenzt die Ganglienzellen zu auffallend scharfen Gruppen; es besteht also eine beträchtliche Induration des Ganglionbindegewebes.

Auch am rechten Grenzstrang, der in einen Hauptstamm und mehrere kleine Stämmchen zerfällt, ist die Bindegewebsvermehrung sowohl zwischen diesen wie im Innern derselben augenscheinlich, während Verfettung der Fasern ganz fehlt. Ein cirkumskripter markloser Herd ist nicht vorhanden. Die marklosen Fasern überwiegen in dem Hauptstamm bei weitem, während in den Nebenstämmchen das Verhältnis beider Arten ein umgekehrtes ist.

Indem ich darauf verzichte eine vollständige Uebersicht über die Litteratur des Gegenstandes zu geben — dieselbe ist zum grossen Teil in der Monographie von Eulenburg und Guttmann[1]) zusammengestellt —, möchte ich mich für die Besprechung unserer

1) Eulenburg und Guttmann. Die Pathologie des Sympathicus. Berlin 1873.

Befunde namentlich auf eine neueste Arbeit von Graupner[1]) beziehen. Dieselbe verdient umso mehr Beachtung, als sie einerseits verschiedene, bisher wenig berücksichtigte Fragen der normalen Histologie des Sympathicus, die gerade für die Beurteilung pathologischer Zustände von grosser Bedeutung sind, erörtert, andererseits die allgemeinen Krankheitsformen, die überhaupt im Sympathicus vorkommen, genauer präcisiert.

Während Graupner in zwei Fällen von M. Basedowii abgesehen von einem ausserordentlichen Reichtum an markhaltigen Nervenfasern, der bei dem schlechten Ernährungszustand der Individuen besonders auffallen musste, nur geringfügige Veränderungen konstatierte, war der Befund in einem Falle von Kombination des M. Basedowii mit Diabetes mellitus ein durchaus ähnlicher, wie er an unserem linken Grenzstrang geschildert wurde, so dass ich ihn zum Vergleich heranziehe. Graupner wies zwei scharf begrenzte marklose Herde im linken Halsgrenzstrang nach, zwischen ihnen einen breiten Streifen ausschliesslich markhaltiger Fasern, ferner einen marklosen Herd im unteren Teil des rechten Halssympathicus und im rechten Splanchnicus. Im übrigen fehlten auch in diesem Falle ausser leicht atrophischen Vorgängen an einem Teile der Ganglienzellen im rechten oberen Ganglion entzündliche Vorgänge und Verfettung vollkommen.

Graupner, der einen ähnlichen Befund nur noch einmal am Splanchnicus bei grauer Degeneration des Ganglion coeliacum gesehen hat, deutet die marklosen Herde als Degenerationsherde, wenn auch ein krankhafter Herd, der als Ursache der Degeneration hätte angesehen werden können, weder im Sympathicus, noch im Centralnervensystem — letzteres war allerdings nicht mikroskopisch untersucht worden — gefunden wurde. Und er hebt als charakteristische Merkmale derselben gegenüber der Atrophie, bei der, falls sie stark ist, ebenfalls einmal grössere Partien des Querschnitts marklos werden könnten, hervor: die scharfe Abgrenzung des marklosen Bezirks auf dem im übrigen sehr markreichen Querschnitt, den Umstand, dass diese Veränderung besonders ausserhalb der Ganglien nachweisbar ist, und dass Erkrankungen des Bindegewebes, der Gefässe, sowie der Ganglienzellen, die für Atrophie charakteristisch sind, hier völlig fehlen können.

Wir behalten uns vor, auf Graupner's Darstellung später

1) R. Graupner. Beiträge zur normalen und pathologischen Anatomie des sympathischen Nervensystems. Ziegler's Beiträge. Bd. 24. 2. 1898.

zurückzukommen. Unsere eigenen Beobachtungen möchten wir folgendermassen auffassen:

Der Fettgehalt der Ganglienzellen im zuerst untersuchten Ganglion ist so reichlich, dass er jedenfalls als etwas Abnormes anzusehen ist. Wir stehen auch hier wieder vor der Frage: fettige Degeneration oder Infiltration? und betonen zuerst, dass die übrigen Befunde an den Ganglienzellen nicht zu der Annahme einer Degeneration passen.

Leichte Schrumpfungsveränderungen am Protoplasma und an Kernen haben wir zwar beschrieben, aber es ist bekannt, dass sie gerade an Ganglienzellen bei der Härtung besonders leicht eintreten; im 2. Ganglion, das mit noch grösserer Schonung behandelt wurde, sind sie denn auch ausgeblieben.

Die Vakuolen im Protoplasma sind auch nicht ausreichend, die Annahme einer Degeneration zu stützen. Sie bedeuten nur die Ansammlung von Flüssigkeit im Protoplasma, eine Veränderung, die ausserordentlich häufig unter den allerverschiedensten Umständen auftritt und ohne Zweifel als leicht reparabel anzusehen ist. Wir werden noch darzulegen haben, dass sie als Folgen abnorm starker Durchströmung aufgefasst, vortrefflich in den Kreis unserer Gesamtauffassung sich einfügen.

Ferner ist der abnorme Fettgehalt an allen Bestandteilen des Ganglions gleichmässig vorhanden: am Bindegewebe im Innern und seiner Umgebung, an den Kapselzellen der Ganglienzellen, an den noch sofort näher zu besprechenden Markscheiden. Man wird zugeben, dass auch dieser Punkt sehr dafür spricht, dass der Fettgehalt durch Infiltration aller Ganglienbestandteile aus einer gemeinsamen Quelle, dem Blut, entstanden ist.

Schliesslich passt vortrefflich zu dieser Deutung der Umstand, dass wir auffällig häufig und stark die Kapselzellen und demnächst die peripheren Teile der Ganglienzellen mit Fetttröpfchen versehen gefunden haben, d. h. die den Kapillaren zunächst gelegenen Teile.

Eine sehr kräftige Unterstützung erhält unsere Auffassung durch den Befund am 2. Ganglion. Dass in dessen Bereich eine äusserst starke Fettinfiltration der Bindegewebszellen in der Umgebung der Gefässe stattgefunden hat, bedarf gar keiner besonderen Begründung[1]).

1) Es ist hier zu erwähnen, dass in der Zeit zwischen den zwei Exstir-

Dagegen ist an den Ganglienzellen der Fettgehalt geringer als beim ersten Ganglion, und dürfen wir von diesem auf das zweite schliessen, so hat er im Laufe der Zeit abgenommen, und zwar, wie wir hinzufügen, unter gleichzeitiger Sklerose des Ganglionbindegewebes.

Diese Sklerose dürfte geeignet sein, die Erklärung dieses zunächst überraschenden Gegensatzes abzugeben. Sie betrifft nicht das Bindegewebe in der Nähe der Arterien: hier liegen ja die Fettzellen, zwischen denen Bindegewebsfasern, geschweige denn vermehrte, überhaupt nicht sichtbar sind. Vielmehr ist die Sklerose nur vorhanden zwischen den Ganglienzellen und Nervenfasern. Die neugebildete faserige Substanz trennt hier die Kapillaren von den Zellen, jene wohl leicht komprimierend. Wir dürfen also in ihr ein allmählich entstandenes Hindernis von Fettzufuhr sehen und die Abnahme vorher angehäuften Fettes auf einen physiologischen Verbrauch zurückführen.

Die Frage spitzt sich also nach einer anderen Richtung hin so zu: woher die Scheidung: Ablagerung fibrillärer Substanz — als solche fassen wir die Sklerose auf, wie später darzulegen sein wird — zwischen den Ganglienzellen und Nervenfasern, Ablagerung des Fettes im Bindegewebe um die Gefässe? Wir können darauf nur mit dem Hinweis antworten, dass wir hierin nur eine Steigerung physiologischen Verhaltens sehen können. Fettgewebe liegt im ganzen Körper getrennt von den Parenchymzellen, den grösseren Gefässen benachbart, die Parenchymzellen sind aber nur durch gewöhnliches fibrilläres Bindegewebe getrennt.

Man begegnet diesem Verhalten z. B. sehr ausgeprägt an der Skelettmuskulatur. Dieses Organ ist besonders geeignet hier genannt zu werden, weil bei einem an Cirkulationsstörungen nach Durchschneidung des Nerven sich anschliessenden Process der Infiltration mit Fett und fibrillärer Substanz wir einem auffallenden Parallelismus begegnen. Auch hier zunächst Fettinfiltration der Muskelfasern, später, mit zunehmender Sklerose, Abnahme dieses Fettes bei noch fortschreitender Zunahme des Fettgewebes um die Gefässe[1]).

Auf die eben schon herangezogene Sklerose müssen wir nun noch etwas näher eingehen und beziehen gleich den II. Nervus sym-

---

pationen der Ganglien das übrige Körperfett der Patientin nicht zugenommen hat.

1) Ricker und Ellenbeck l. c. p. 247.

pathicus mit ein.

Die verbreitete Auffassung der Sklerose des Bindegewebes — und der Glia — im Nervensystem ist die, dass sie sich an eine Atrophie des Parenchyms anschliesst als eine „Vakatwucherung".

Um eine „Wucherung" im Sinne einer Vermehrung der Bindegewebszellen handelt es sich in unserem Falle nicht, es sind wenigstens nicht mehr Zellen da, als in normalem Bindegewebe, d. h. im Verhältnis zur fibrillären Substanz auffällig wenige. Auch fehlt es an einem Hinweis auf eine vorausgegangene zellige Wucherung, die für derartige Fälle von langsamer Induration nicht nachgewiesen ist und sich in dem vergleichsweise herangezogenen Fall der Induration des Muskelbindegewebes auf allen Stadien des Processes hat ausschliessen lassen.

Auch eine Atrophie des Parenchyms müssen wir in Abrede stellen: die Zellen lassen sogar die geringfügigen Veränderungen des 1. Ganglions vermissen (dank einer noch vorsichtigeren Härtung). Sie sind unverändert, höchstens leicht verdichtet; es ist ferner nicht der leiseste Anhalt dafür vorhanden, dass ihre Zahl abgenommen hat; das gleiche gilt für die Nervenfasern. Es dürfte demnach geboten sein, die Sklerose als selbständige Veränderung des Bindegewebes anzusehen, als eine Art „Infiltration mit fibrillärer Substanz", auf deren Zusammenhang mit der Gesamtauffassung der Veränderungen später noch einzugehen sein wird.

Im ersten Nerven und in den kleinen Stämmchen des 2. besteht ein für den Sympathicus auffällig reicher Gehalt an Fasern mit Markscheide. Dasselbe ist von Graupner in 2 Fällen Basedow'scher Krankheit beobachtet worden. Graupner deutet diesen Befund als eine Art Hypertrophie der Nerven und ist geneigt, eine erhöhte Funktion von dieser abhängig zu machen. Wir möchten ihm nur soweit folgen, dass in diesem Markreichtum in der That die Folge einer andauernden Mehrzufuhr von Nervenmark oder seiner Vorstufen in den Nerven hinein zu sehen ist, und werden später versuchen, auch dieses Moment dem Zusammenhang der anderen anzugliedern.

Im ersten Nerven sind in diesen Markscheiden reichliche Fetttröpfchen gefunden worden. Es ist bekannt, dass ein solcher Befund wohl allgemein als der Ausdruck eines Zerfalls der Markscheiden angesehen wird, und es soll auch von uns durchaus nicht in Abrede gestellt werden, dass nach akuten und chronischen Degenerationen nichts mehr in die Augen fällt als das Auftreten von Fett an diesem Ort.

Aber es ist auf der andern Seite auch zu bedenken, dass Fetttröpfchen (d. h. mikroskopisch und mikrochemisch in Uebereinstimmung mit unzweifelhaftem Fett stehende Gebilde) doch gar nicht so selten im Mark von Nerven gefunden werden, wo eine Erkrankung derselben auszuschliessen ist. In besonders hohem Masse gilt das für das sich entwickelnde Nervensystem. Es müsste in der That Wunder nehmen, wenn der Nerv allein von allen Organen des Körpers geschützt sein sollte vor der Infiltration mit Fett unter Bedingungen, die wir allerdings zur Zeit nicht vollständig kennen.

Wir sehen deshalb keine Veranlassung von der Annahme eines durch Infiltration entstandenen Fettgehaltes der Nerven abzugehen und sehen nur in seiner Stärke etwas Abnormes, besonders beim ersten Nervus sympathicus.

Als eine Unterstützung dieser Auslegung darf der Umstand angeführt werden, dass wie an den Ganglienzellen die Peripherie, so hier das Protoplasma der Neurilemmzellen als der peripherste, den Kapillaren am meisten benachbarte Teil von dem Fett bevorzugt ist.

Es fragt sich nun, wie vorhin gegenüber den Ganglienzellen so jetzt in Bezug auf die Nerven, ob dieses Fett in sonst irgendwie veränderte Fasern abgelagert worden ist.

Zu dieser Frage ist zunächst zu bemerken, dass im allgemeinen in unserem Falle die Bedingungen einer Nervendegeneration nicht erfüllt sind. Im Ganglion verlaufen zwar auch cerebrospinale Fasern, doch giebt im Fall La. die klinische Beobachtung keinen Anhaltspunkt für einen Herd im Hirn oder Rückenmark. An den Ganglienzellen im Ganglion selbst haben wir keine Veränderungen getroffen, von denen eine absteigende Degeneration zu erwarten wäre.

Unsere Beschreibung erwähnt zunächst ganz vereinzelte Markscheiden, die im Vergleich mit den übrigen verdickt aussehen, auch sonst Unregelmässigkeiten in der Anordnung der Markscheiden aufweisen und einen dicken, ebenfalls unregelmässig gestalteten Achsencylinder einschliessen. Befunde dieser Art werden gewöhnlich als Quellungsveränderungen aufgefasst; es sind dieselben, die man z. B. in der weiteren Umgebung von Markherden, in der Zone der Hyperämie und des Oedems, antrifft. Zur Annahme einer Degeneration genügen die Veränderungen nicht, auch ist der Fettgehalt in solchen Markscheiden nicht stärker als in den bei weitem überwiegenden anderen.

Eine sehr augenfällige Beobachtung sind die scharf begrenzten marklosen Bündel im ersten Ganglion, von denen ein Teil auch die

eben beschriebenen gequollenen Fasern enthält. Wir sind anfangs geneigt gewesen, sie in Anlehnung an Graupner's entsprechenden Befund in einem Falle von gleichzeitigem M. Basedowii und Diabetes als degenerierte Bündel aufzufassen; indessen glauben wir, wie aus dem Gesagten hervorgeht, nicht mehr, dass sich diese Ansicht halten lässt.

Auch der von Graupner erörterten Auslegung als atrophische Bündel möchten wir uns nicht anschliessen, — aus folgenden Gründen: Aus den bisherigen Untersuchungen geht mit Sicherheit hervor, dass der Markgehalt der sympathischen Nerven bei den verschiedenen Individuen schwankt; aus Graupner's und den eigenen Erfahrungen, dass er bei M. Basedowii auffällig reichlich sein kann, so wie es jedenfalls bisher für andere Krankheiten nicht beschrieben ist. Es folgt daraus, dass ein erhöhter Markgehalt eine erworbene Eigenschaft sein kann, — und damit erwächst unserem Befund die nächstliegende Erklärung, dass es sich um noch marklose Fasern handelt. Ob sie das geblieben wären, steht natürlich dahin.

Eines dieser Bündel im I. Sympathicus ist zudem noch leicht *induriert*. Wir glauben, dass diese Thatsache durch die Untersuchung des 2. Nerven ins rechte Licht gesetzt wird: in diesem ist eine allgemeine Sklerose vorhanden, wie früher besprochen — ihrem ersten Beginn dürften wir in jenem Bündel gegenüberstehen.

Wir sind damit am Ende der Besprechung der einzelnen Befunde am sympathischen Nervensystem. Aus einem Rückblick sehen wir, dass sich sämtliche Punkte nicht als primäre haben auffassen lassen, sondern als sekundäre, von Kreislaufstörungen dauernder Art abhängige. Die Rolle des Ganglions in der Pathologie des M. Basedowii ist damit in die zweite Linie gerückt.

„Die Basedow'sche Krankheit ist eine allgemeine Neurose mit Vorherrschen der psychischen und vasomotorischen Sphäre" (Buschan).

„Die Basedow'sche Krankheit ist eine Vergiftung des Körpers durch krankhafte Thätigkeit der Schilddrüse" (Möbius).

Diese beiden Ansichten, jene vor allem von Buschan, diese von Möbius vertreten, haben sich eine zeitlang unvermittelt gegenübergestanden, bis durch die Untersuchung der Struma heutzutage die Ansicht vorherrschend geworden ist, dass die Buschan'sche Theorie endgültig widerlegt sei. Denn, um noch einmal den

Satz von Möbius anzuführen, „eine blosse Nervenkrankheit kann nach unseren bisherigen Erfahrungen nie und nimmer einen Kropf machen, bei dem es sich nach den neuesten Forschungen um parenchymatöse Veränderungen in der Drüse, nicht um vermehrte Blutfüllung handelt."

Es ist also dem Kropf und dem angeblich von ihm gelieferten Gift die entscheidende Rolle in der Auffassung der Krankheit zugeteilt worden. Alle die vielen Beobachtungen, die immer und immer wieder die Autoren auf das Centralnervensystem als den Sitz der Krankheit hingewiesen haben, sind ohne weitere Begründung dem niemals nachgewiesenen Gift zur Last gelegt worden. Nur auf diese Weise ist Möbius zu dem Ausspruch gelangt, die einzige Stütze der Buschan'schen Theorie sei die Thatsache, dass ein Teil der Kranken aus neuropathischen Familien stammt.

Unsere eigene Ansicht geht aus den hier niedergelegten Beobachtungen und Erwägungen deutlich hervor; gegenüber einer so schroffen Formulierung der abweichenden von Möbius dürfen wir aber an dieser Stelle noch einmal in zusammenhängender Darstellung 1) die Einwände, die der Schilddrüsentheorie entgegenstehen, erörtern; 2) die wesentlichen, für die Neurosentheorie sprechenden Momente zusammenstellen, und endlich 3) die Frage erörtern, ob sich die Auffassung der Krankheit als Neurose noch näher präcisieren lässt.

Wenn eine Reihe von Autoren auf Grund der chirurgischen Erfahrungen die Vergiftungstheorie für erwiesen hält, vermögen wir aus verschiedenen Gründen gerade in den operativen Erfolgen keine Beweiskraft für die Richtigkeit jener Annahme zu erblicken. Vielmehr bieten sie uns Anhaltspunkte genug, um ihre Berechtigung in Zweifel zu ziehen.

Zunächst ist der Wert der Statistiken über die Resultate der operativen Basedowbehandlung, besonders der Eingriffe an der Schilddrüse, so glänzend sie auch den meisten erscheinen, sehr problematisch. Es haften ihnen, wie oben ausführlich erörtert worden ist, soviel Fehlerquellen an, dass sie uns keineswegs ein richtiges Bild von dem wirklichen Einfluss der Kropfoperationen auf die Erkrankung geben. Und ihre Resultate dürften in einem noch weit ungünstigeren Lichte erscheinen, sobald erst allgemein ein strengerer und einheitlicher Massstab an die Nachprüfung der operierten Fälle gelegt wird, wie es bisher geschehen ist.

Sodann lehren die bisherigen und besonders auch unsere eigenen

Erfahrungen, dass bei einer nicht unerheblichen Anzahl von Kranken die Operation auf das Leiden nicht den geringsten Einfluss übt, — trotzdem der Eingriff an der Schilddrüse der gleiche war, wie bei den geheilten Fällen, trotzdem kein Strumarecidiv auftrat. Eine Erklärung hierfür kann im Sinne der Schilddrüsentheorie nicht gegeben werden. Jedenfalls bleiben die Annahme einer zu starken Toxicität des Drüsensaftes, einer zu reichlichen Absonderung durch den zurückgelassenen Drüsenrest unter Voraussetzung einer besonderen Disposition des Individuums (Sorgo) zur Erklärung der Misserfolge leicht anfechtbare Hypothesen, solange der Nachweis des fraglichen toxischen Sekretes nicht geführt wird.

Das Verhalten des Kropfes bezw. des Kropfrestes nach der Operation ist ebenfalls nicht geeignet, die Schilddrüsentheorie zu stützen. Wenn auch zu Gunsten derselben von ihren Anhängern besonders auf die Abhängigkeit der Recidive der Krankheit vom Kropfrecidiv hingewiesen wird, so hat die Erfahrung anderer Aerzte ergeben, dass eine Heilung oder wesentliche Besserung des Leidens durch die Operation erzielt werden kann, unabhängig davon, ob der Kropfrest nach der Operation unverändert bleibt, ob er eine Schrumpfung erfährt oder gar sich vergrössert.

Somit kann von einer Abhängigkeit der Krankheitssymptome von den Grössenverhältnissen des Kropfes — wie dies ja auch von anderer Seite hervorgehoben worden ist — keine Rede sein. Hiermit stimmt ja auch durchaus überein, dass nach den klinischen Erfahrungen in einer Anzahl von Fällen die Basedow'sche Krankheit überhaupt ohne jede Schilddrüsenanschwellung einhergeht.

Ebensowenig ist bisher der Beweis erbracht worden, dass ein Abhängigkeitsverhältnis zwischen der Häufigkeit der Basedow'schen Krankheit und dem Vorkommen des Kropfes besteht, dass in Kropfländern das Leiden häufiger zur Beobachtung kommt wie in kropffreien Gegenden. Allerdings liegt ein zur sicheren Entscheidung dieser Frage verwertbares Material bisher nicht vor und wird sich auch nur schwer erbringen lassen. Jedenfalls steht soviel fest und es spricht dies mit einiger Berechtigung gegen eine solche Abhängigkeit —, dass in manchen kropffreien bezw. kropfarmen Gegenden die Basedow'sche Krankheit keineswegs eine Seltenheit bildet, vielmehr ziemlich häufig vorkommt. Diese Beobachtung ist von mehreren anderen Autoren gemacht worden, und wir können sie auf Grund eigener Nachforschungen für das kropfarme Mecklenburg nur bestätigen. Dieses letztere Moment kann uns nur in der An-

sicht, die bereits oben ausgesprochen wurde, bestärken, dass ein prinzipieller Unterschied zwischen dem sogen. genuinen M. Basedowii und der symptomatischen, „auf kropfiger Basis entstandenen" Form nicht zu Recht besteht, und wir stellen uns in dieser Hinsicht durchaus auf den Standpunkt von Möbius. Wenn die Basedow'sche Krankheit in Kropfgegenden — wie es wenigstens scheint — nicht häufiger ist, wie in kropffreien, wenn beide Formen: die genuine und die „auf kropfiger Basis" enstandene, die völlig gleichen Krankheitserscheinungen darbieten, mit dem einzigen Unterschied, dass bei der einen längere oder kürzere Zeit vorher ein gewöhnlicher Kropf bestand, so liegt jedenfalls kein triftiger Grund vor, jene Unterscheidung, wie sie von Gauthier und Buschan aufgestellt ist, für berechtigt anzusehen. Damit wird aber auch ein wichtiger Einwurf, den Möbius der Neurosentheorie macht, hinfällig, „dass letztere geradezu an dem sogen. sekundären M. Basedowii, bei dem zu einem alten Kropf die Basedow-Symptome hinzutreten, scheitert."

Dasjenige Moment, das in erster Linie auf die Auffassung der Krankheit als Neurose hindrängt, ist die allgemein bekannte Thatsache, dass eine grosse Zahl der Kranken eine neuropathische Belastung aufweisen. Hierfür hat besonders Buschan ein ausserordentlich reiches Beweismaterial zusammengestellt, eine sehr grosse Anzahl von Fällen, in denen in der Familie Geisteskrankheiten oder Neurosen, konstitutionelle Erkrankungen vorlagen, sodann eine Reihe von Beobachtungen, in denen der M. Basedowii bei mehreren Familienmitgliedern, Mutter und Töchtern, mehreren Geschwistern, auftrat. Auch von verschiedenen anderen Autoren wird der neuropathischen Disposition eine sehr wichtige Rolle in der Aetiologie des Leidens zugeschrieben. Selbst Möbius trägt derselben Rechnung, wenn er ihr auch nur geringe Bedeutung zuerkennt. Ferner sprechen für die neurotische Grundlage der Krankheit ihre nahen Beziehungen zu anderen Nervenkrankheiten, insbesondere zu den allgemeinen Neurosen: die ziemlich häufige Kombination mit der Hysterie, das gleichzeitige Bestehen von Chorea, Epilepsie, endlich die nicht allzuseltenen Beobachtungen, wo sich die bei der Krankheit ja stets vorhandenen psychischen Veränderungen geringeren oder stärkeren Grades zu ausgeprägten Psychosen steigerten.

In durchaus gleichem Sinne, wie die neuropathische Disposition ist die sehr häufige unverkennbare Abhängigkeit des Auftretens der Krankheit bezw. von Recidiven von psychischen Emotionen, beson-

ders einem heftigen Schreck, längeren deprimierenden Gemütseindrücken, zu deuten. Der Versuch, diese Thatsache in der Weise zu erklären, dass in solchen Fällen bereits eine chronische, wenn auch latente Vergiftung des Körpers vorgelegen habe, und dass der psychische Affekt nur als das auslösende Moment für den Ausbruch der Krankheit zu betrachten sei, klingt doch wirklich sehr gekünstelt gegenüber dem viel näher liegenden Schluss, hierin einen weiteren Beweis für die Neurosentheorie zu erblicken.

Auch die therapeutischen Resultate bei der Basedow'schen Krankheit können bei kritischer Beurteilung nur zur Stütze dieser Theorie dienen. Die Erfahrungen haben ergeben, dass das Leiden einerseits durch chirurgische Eingriffe an den verschiedensten Organen — Schilddrüse, Sympathicus, Nase, weiblichen Genitalien — geheilt werden kann, dass andererseits die interne Therapie mit unzähligen Mitteln der verschiedensten Art Heilerfolge erzielt hat. Wenn man zu Bekräftigung der Intoxikationstheorie die klinische Analogie der Basedow'schen Krankheit mit gewissen chronischen Vergiftungen des Organismus betont hat, so spricht der Umstand, dass das Leiden auf alle mögliche Art und Weise geheilt werden kann, doch zweifellos mehr zu Gunsten der Annahme einer Neurose als für eine Vergiftung des Körpers durch eine krankhafte Schilddrüsenfunktion.

In gleichem Sinne möchten wir die vielfach gemachte Beobachtung verwerten, dass in einer grossen Zahl von operierten Fällen zuerst und oft auffällig schnell die nervösen und psychischen Symptome unmittelbar nach der Operation verschwinden, während die objektiven Krankheitszeichen eine weit langsamere Rückbildung erfahren, ferner die sehr bemerkenswerte — auch an einigen von unseren Fällen ersichtliche — Thatsache, dass zuweilen trotz deutlicher und wesentlicher Besserung des Leidens im Anschluss an die Operation im späteren Verlauf eine neue Verschlimmerung eintritt, ohne dass dieselbe einem etwaigen Strumarecidiv zur Last gelegt werden kann.

Alle diese Beobachtungen weisen immer wieder darauf hin, dass der Suggestion eine weit grössere Bedeutung für die Beeinflussung des Leidens zukommt, als ihr allgemein zugeschrieben wird, und dieser suggestive Einfluss ist doch nur möglich bei Affektionen von neurotischer Grundlage.

Indem wir somit auf Grund der klinischen Erfahrungen an der Auffassung des M. Basedowii als einer Neurose festhalten, so

haben uns andererseits unsere klinischen und anatomischen Untersuchungen dahin geführt, diesen weiten Begriff einzuschränken und ihn zu ersetzen durch den einer Gefässnervenalteration.

Wir werden hierauf neben den Erscheinungen am übrigen Gefässapparat in erster Linie hingewiesen durch ein Symptom der Schilddrüse, das als durchaus charakteristisch für die Basedow'sche Krankheit anzusehen ist: der ausserordentliche Blutreichtum. Solange das Leiden überhaupt bekannt und studiert worden ist, hat man die Basedowstruma — ausgenommen den Kropf beim sekundären M. Basedowii, bei dem sich die charakteristischen Veränderungen nicht mehr deutlich ausprägen — auf Grund bestimmter klinischer Merkmale: Pulsation, Schwirren, abnorme Gefässgeräusche als einen Gefässkropf angesprochen. In voller Uebereinstimmung hiermit haben die in den letzten Jahren an einem sehr reichen Material gesammelten Erfahrungen der Chirurgen ergeben, dass die Schilddrüse bei M. Basedowii durch eine ganz auffallende Blutfülle ausgezeichnet ist. Wenn ferner sichere Beobachtungen vorliegen, wo sich innerhalb weniger Tage oder Stunden, gleichzeitig mit den übrigen Krankheitszeichen, die Anschwellung der Schilddrüse entwickelte, so kann diese Erscheinung ebenfalls nur als Ausdruck einer erheblichen akuten Steigerung des Blutgehaltes des Organs gedeutet werden.

So wohlbegründet vom klinischen Standpunkt aus, gemessen an dem grossen von Buschan bearbeiteten Material und unseren eigenen Erfahrungen die Auffassung des M. Basedowii als einer Neurose dasteht, so ist doch nicht zu leugnen, dass bisher anatomische Belege der Theorie nicht nur gefehlt, sondern sogar ihr entgegenstehende Angaben vorgelegen haben. Wir glauben die bestehende Lücke im Vorhergehenden ausgefüllt zu haben, und zu einer genaueren Präcision des Begriffes der Basedow'schen Krankheit gelangt zu sein, als es Buschan möglich gewesen ist.

Erinnern wir uns an die Beschreibung der Kröpfe, so haben wir sie auch auf Grund der mikroskopischen Untersuchung zunächst als echte Gefässkröpfe, im Zustand einer dauernden arteriellen Hyperämie angesprochen. Von dieser Kongestion, die in ihrer Stärke und Dauer sonst kein Seitenstück hat, haben wir abhängig gemacht eine vermehrte Transsudation, von der wir keinen Grund haben, anzunehmen, dass sie besondere chemische Qualitäten besitzt.

Die ausgetretene Flüssigkeit gelangt z. T., wie in jedem Falle der Freiheit der Lymphbahnen, in diese und wird weggeführt. Ein

anderer Teil tritt den Weg in die Follikel an, der ihm physiologisch vorgezeichnet ist. Von ihm müssen wir annehmen, dass aus ihm die normalen Excretionsstoffe der Drüse in den Follikeln gebildet werden, da keine Myxoedemsymptome, wie nach Wegfall der Schilddrüsenfunktion, beim M. Basedowii — abgesehen von ganz vereinzelten Fällen — vorkommen.

Die Flüssigkeit verdünnt das Colloid in den Colloidzellen nicht nur, sondern auch das intrafollikuläre, denn an beiden Orten wird es ganz vermisst. Die Epithelzellen quellen dabei, es geht auch ein Teil von ihnen unter dem Bilde der direkten Teilung zu Grunde. Andere werden hypertrophisch, was nicht Wunder nehmen darf, da wir ja die Drüse von übermässig viel arteriellem Blut durchströmt wissen. Die Follikel werden grösser durch die sich ansammelnde Flüssigkeit, auch solide Epithelhaufen werden zu Säckchen, ausgedehnte Verschmelzung führt zu Gängen von abnormer Länge und Gestalt, und lässt den Anschein der Papillenbildung entstehen.

Im weiteren Verlauf dichtet sich die Flüssigkeit zum Teil im Innern der Follikel ein und gewinnt im Präparat ein homogenes Aussehen. Erstreckt sich der homogene Inhalt als feiner Faden bei der Verschmelzung aus einem Follikel in den andern, so breitet er sich nicht im Zwischengewebe aus. Dieses ist überhaupt frei von Colloid. Nichts weist auf einen Austritt von Follikelinhalt hin.

In der Blutflüssigkeit finden sich Fett und Fettkomponenten; es kommt zu einer leichten Infiltration der Epithelzellen damit. Lymphocyten häufen sich im Stroma an.

Der Charakter als Gefässkropf und die Ansammlung von Transsudat in den Follikeln bewirken zusammen die gleichmässige Vergrösserung; es ist verständlich, dass der Kropf, ausgeblutet nach der Operation oder in der Leiche, beträchtlich kleiner wird. Nach den unbestreitbaren Lehren der Physiologie ist diese Erweiterung der Gefässe von den Nerven abhängig.

Die Rolle der Struma in dem ganzen Krankheitsbilde verschiebt sich also sehr bedeutend in die Reihe der sekundären Krankheitsphänomene.

Diesen reihen wir auch die Befunde in den zwei sympathischen Ganglien an. Das erste und das zweite bieten Abweichungen von einander dar, wir fassen sie als von der verschieden langen Zeit abhängig auf, während der sie am Krankheitsverlauf teilgenommen haben.

Am 1. Ganglion und seinem Nerven haben wir einen erhöhten

Fettgehalt der Ganglienzellen, ihrer Kapselzellen, des Bindegewebes, der Markscheiden und diese in abnormer Menge beschrieben und als Infiltration gedeutet. Sie ist von der an diesem Ort zwar nicht direkt zu beobachtenden, aber doch im mikroskopischen Präparat aus der Hyperaemie zu schliessenden abnorm starken Durchströmung mit Blut herzuleiten. Die Hyperaemie betrifft in vielen Fällen von Morb. Basedowii, z. B. in den akuten, die ganze Kopf- und Halsgegend, sie ist an den cervikalen Lymphdrüsen unmittelbar beobachtet[1]) und die Annahme erlaubt, dass sie auch das Ganglion mitbetrifft. Wie in der Schilddrüse die Hyperaemie unter Quellung rückgängige Veränderungen eines geringen Teils der Zellen gezeitigt hat, so auch hier einige wenige Fasern, in denen ebenfalls auf Quellung zu beziehende Formabweichungen bemerkt wurden.

Anders das 2. Ganglion. Hier ist eine überraschend starke Fettinfiltration der Bindegewebszellen um die centrale Arterie des Ganglions und eine Abnahme des Fettgehaltes an anderen Stellen aufgefallen, zugleich eine nicht unbeträchtliche Induration von Ganglion und Nerv. Auch hier keine Zeichen eines Untergangs nervöser Elemente.

Wir sind damit am Ende unserer eigenen Beobachtungen. Dürfen wir, auf so verschiedene Objekte sie sich auch beziehen, aus ihnen eine Lehre ziehen, die uns für die weitere Theorie des M. Basedowii leiten kann, so möchten wir sie in dem Satze aussprechen: Arterielle Hyperaemie von der Stärke und Dauer wie bei M. Basedowii führt zur Mehranlage der specifischen Stoffe an den physiologisch vorgebildeten Orten: die Markscheiden vermehren sich da, wo sie auch sonst in wechselnder Menge vorkommen, das Fett in den Ganglienzellen, wo wir es auch sonst in geringerer Menge beobachten, das Fettgewebe in der Umgebung der Gefässe, wo wir auch sonst in einem Ganglion die eine oder die andere Fettzelle antreffen, die fibrilläre Substanz in der gleichen Weise, Epithelzellen nehmen an Grösse zu.

Den Exophthalmus würden wir demnach ausser auf die nachweisbare Ueberfüllung der Gefässe, die den Bulbus nach vorne treibt, mit anderen Autoren auf die retrobulbäre Fettanhäufung zurückführen und die Herkunft des Fettes im Blute suchen. Nur möchten wir vorschlagen, nicht von einer Wucherung an diesem Ort zu sprechen. Eine Infiltration gewöhnlicher Bindegewebszellen genügt

1) Müller. Archiv für klin. Medicin.

vollständig und verdient als die einfachere Deutung, die sich auch besser in den Gesamtrahmen einfügt, den Vorzug vor der nicht nachgewiesenen Wucherung. Die Muskelfasern der Augenmuskeln sind bekanntlich bei M. Basedowii ebenfalls nicht selten in dem Zustand des abnormen Fettgehaltes gefunden worden. Gemäss den früheren Anschauungen, wonach die quergestreifte Muskulatur infiltriertes Fett nie enthalten soll, ist der Befund stets im Sinne einer fettigen Degeneration erklärt worden. Heutzutage wissen wir aus mehreren Untersuchungen, dass auch die Muskulatur mit Fett infiltriert werden kann; und da sonstige Veränderungen der Augenmuskeln nicht nachgewiesen sind, sehen wir keine Veranlassung, hier von einer Degeneration zu sprechen.

Wir kommen zur Beurteilung der gestörten Herzthätigkeit beim M. Basedowii und möchten im Zusammenhang mit den bisherigen Auseinandersetzungen folgendes bemerken. Wir gehen von der bereits im Jahre 1867 von Friedreich[1]) ausgesprochenen Ansicht aus, dass die gesteigerte Frequenz und Stärke der Herzthätigkeit auf einer erhöhten Blutzufuhr zur Herzmuskulatur beruht. Zwar fehlen zur Zeit experimentelle Untersuchungen über den Erfolg vermehrter Blutzufuhr zum Herzmuskel; nach dem Stand der Technik dürfte es heute nicht mehr unmöglich sein, dieser so ausserordentlich wichtigen Frage näher zu treten.

Aus allgemeinen Erwägungen erscheint es nicht undenkbar, dass der Versuch im Sinne unserer, an den anderen Symptomen entwickelten Theorie der Basedow'schen Krankheit ausfallen würde. Wenn dazu noch die beim Menschen allerdings so schwierige und trügerische graphische Untersuchung eine dauernde oder annähernd dauernde Erhöhung der Herzarbeit nachweist — wie dies ja jetzt schon für einzelne Fälle mitgeteilt ist —, so ist damit die erhöhte Zufuhr von Blut zum Herzmuskel ein physiologisches Postulat geworden, mit dem wir uns, gegenüber der Schwierigkeit der direkten Beobachtung an diesem Ort, begnügen müssen. Die Deutung der Herzsymptome ist dann in Uebereinstimmung gebracht mit der der Struma und des Exophthalmus: vermehrte Blutzufuhr und als oberster Faktor die gestörte Thätigkeit der Gefässnerven beherrschen die drei klassischen Symptome.

Diesen reiht sich als wichtigstes unter den zahlreichen anderen der Tremor an. Auch zu diesem können wir eine Bemerkung nicht

1) Friedreich. Herzkrankheiten. Erlangen 1867.

unterdrücken, gegenüber dem Versuch von Askanazy, ihn aus der von ihm beschriebenen Muskelatrophie zu erklären, anstatt ihn vom Centralnervensystem abhängig zu machen.

Für diese Auffassung möchten wir an folgende klinische Thatsache erinnern: an das frühe Auftreten des Tremors bei Personen ohne Abmagerung, ja mit ausgezeichnetem Ernährungszustand[1]), an seine grosse Häufigkeit, gegenüber der die Abmagerung als eine seltenere Beobachtung absticht, an den von vielen Seiten betonten Parallelismus zwischen Auftreten und Stärke des Tremors und Erregungszuständen des Centralnervensystems, schliesslich an die nicht seltene Kombination des Tremors mit choreatischen (z. B. auch im Fall J.) und epileptischen Zuständen. Auch darf erwähnt werden, dass bei sonstigen schweren Muskelatrophien von der Art der von Askanazy beschriebenen Tremor fehlt und höchstens das ganz anders aufzufassende „Flimmern", „Wogen" der Muskulatur beobachtet wird.

In Uebereinstimmung mit den anderen Autoren fassen wir daher den Tremor als einen cerebral bedingten auf. Er ist damit angereiht an die zahlreichen und äusserst mannigfaltigen übrigen cerebralen Symptome, die die ganze Skala von Stimmungsanomalien bis zur ausgesprochenen Psychose durchlaufen können und auch vieles in sich begreifen, was unter den Symptomenkomplex der Hysterie fällt.

Es wird uns niemand verargen, dass wir in der Anwendung unseres leitenden Gesichtspunktes auf das physiologisch und pathologisch am schlechtesten bekannte Organ uns der grössten Zurückhaltung befleissigen. Wir erwähnen darum nur, dass bereits Friedreich und Williams die Ursache der Störungen des Centralnervensystems in arterieller Hyperaemie, wechselnder oder mehr dauernder gesucht haben, und dass besonders Schenk[2]), ein Schüler Mendel's, an einem grossen Material die gleiche Auffassung darlegt. Schenk betont mit Recht, dass das gemeinsame Kennzeichen der cerebralen Störungen die erhöhte Erregbarkeit ist, auch die Melancholie ist eine sogenannte aktive. Erhöhte Thätigkeit setzt aber nach Analogie der anderen Organe erhöhte Blutzufuhr voraus.

Die noch übrigen Symptome des M. Basedowii sind sämtlich inkonstant. Sie tragen zum grossen Teil den Charakter des

1) Wir erinnern an den Fall La.

2) P. Schenk. Geisteskrankheit bei Morbus Basedowii. Inaug.-Dissert. Berlin 1890.

Flüchtigen und der Mehrleistung des betreffenden Organs, der Kennzeichen einer Abhängigkeit von arterieller Hyperaemie; andere weisen sogar unmittelbar auf diese hin, z. B. die Blutungen an den verschiedenen Orten. Von jenen möchten wir noch anführen die Diarrhöen, die Polyurie, die Hyperaesthesien, die Neigung zum Erröten, zum Schwitzen, die Oedeme, die Schwankungen der Körpertemperatur, das Hitzegefühl: sie sind sämtlich von der gestörten Thätigkeit der Gefässnerven abhängig.

Wir verschweigen auch nicht, dass sich die Bewegungsstörungen am Augapfel, die Lähmungen, die besonders an der Muskulatur sich ausprägenden Stoffwechselanomalien sich unserem Erklärungsversuch nicht unmittelbar einfügen, doch vermögen wir darin einen Einwand nicht zu sehen, da die genannten Störungen entweder auch bei vielen anderen Affektionen vorkommen oder inkonstant, ja selten sind; schliesslich haben wir auch mit Beziehungen zu anderen Krankheitsbildern zu rechnen, wie wir sie in der ganzen Pathologie kennen, *nicht* zum wenigsten in der des Centralnervensystems.

Nachdem wir also die Veränderungen verschiedener Organe direkt, die von anderen abhängigen Symptome auf Grund, wie wir glauben, erlaubter Erwägungen auf eine Erweiterung und vermehrte Durchströmung der Gefässe zurückgeführt haben, dürfen wir in einer diese bedingenden Alteration von Gefässnerven das Wesen der Basedow'schen Krankheit erblicken. Die ungenügenden Kenntnisse der Physiologie dieses Gebietes veranlassen uns, auf genauere Lokalisation zu verzichten.

Zum Schlusse der Arbeit spreche ich Herrn Privatdocenten Dr. G. Ricker für die ausserordentlich liebenswürdige Unterstützung bei der Ausführung der histologischen Untersuchungen und der Deutung der gewonnenen Resultate meinen herzlichsten Dank aus.

Erklärung der Abbildungen auf Tafel VII—IX.

Taf. VII–VIII. Fig. 1 a. Aus einem Querschnitt durch das zuerst exstirpierte Ganglion. Zeiss Ocular 2, Obj. E.

Fig. 2 a. Teil eines Querschnittes durch den zugehörigen Nerv. Zeiss Ocular 2, Oelimmers. $^1/_{12}$.

Fig. 1 b. Aus einem Querschnitt durch das 2te Ganglion, besonders stark indurierte Stelle. Vergrösserung wie bei Fig. 1 a.

Fig. 2 b. Teil eines Querschnittes durch den zugehörigen Nerv. Vergrösserung wie bei Fig. 2 a.

Taf. IX. Querschnitt durch das ganze 2te Ganglion. Vergrösserung. Zeiss Ocular 2, Obj. aa.

AUS DER

PRAGER CHIRURGISCHEN KLINIK

DES PROF. DR. WÖLFLER.

IV.

Ueber die Jodkaliumbehandlung der menschlichen Aktinomykose.

Von

Dr. **Victor Lieblein,**
Assistenten der Klinik.

Im Nachfolgenden soll über weitere Erfahrungen berichtet werden, welche an der Klinik des Herrn Professor Wölfler mittelst der Jodkalitherapie der menschlichen Aktinomykose erzielt worden sind.

Bereits im Jahre 1896 hat Jurinka[1]) über 3 aus derselben Klinik stammende Fälle referiert, nämlich über 2 Fälle von Kopf- und Halsaktinomkyose schwerer und schwerster Form, welche nach anderthalb- bezw. sechsmonatlicher Behandlung zur Heilung gelangten, sowie über einen Fall von Perityphlitis actinomycotica, bei welchem die Jodkalitherapie zunächst Heilung herbeiführte, es jedoch später zum Auftreten eines kleinen Recidivs in Form eines erbsengrossen Infiltrates in der Narbe kam, das aber auch schwand, als

1) Grenzgebiete der inneren Medicin und Chir. Bd. 1. 1896. S. 139.

Patientin neuerdings der Einwirkung des Jodkalium ausgesetzt wurde. Bei sämtlichen drei Fällen beschränkten sich die chirurgischen Eingriffe bloss auf die Spaltung der sich bildenden Abscesse.

Herr Professor Wölfler[1]) hatte auch selbst die Gelegenheit wahrgenommen, eine Reihe von durch die Jodkaliumbehandlung geheilten Fällen im Vereine deutscher Aerzte in Prag vorzustellen und im Anschluss hieran die konservative Behandlung der menschlichen Aktinomykose einer eingehenden Besprechung zu unterziehen.

Jurinka versuchte des Weiteren, der Frage nach dem Verhalten des Pilzes dem Jodkali gegenüber, sowie nach der Art der Wirkung des letzteren näherzutreten. Die diesbezüglichen Versuche ergaben, dass das Jodkalium den Pilz nicht tötet, denn niemals haben abgestorbene Pilzmassen die Abscesse verlassen; sowie, dass die angelegten Reinkulturen auch dann aufgiengen, wenn auch das Eitermaterial einem Patienten entstammte, der monatelang der Jodkaliumwirkung unterworfen worden war. Auch Zusatz von Jodtinktur zu den Nährböden hinderte nicht die Entwicklung des Pilzes. Jurinka erkennt daher dem Jodkalium nur eine die Entwicklung und Vermehrung des Pilzes im menschlichen Körper hemmende Wirkung zu und glaubt, dass das Jodkalium die Entwickelung kräftiger Granulationen von der Tiefe her befördert, durch welche der Pilz an die Oberfläche vorgeschoben und dann durch die Fisteln entleert wird. Versuche des Verfassers, mit dem aus den Fisteln gewonnenen Material, sowie mit den Produkten der künstlichen Züchtung die Erkrankung auf Kaninchen und Meerschweinchen zu übertragen, hatten ein negatives Resultat.

In jüngster Zeit hat Prutz[2]) die Jodkaliumbehandlung der Aktinomykose zum Gegenstande einer ausführlichen Arbeit gemacht und hierbei die Forschungsergebnisse Jurinka's bestätigt und zum Teil erweitert. Er konnte zunächst für das Versuchstier den Nachweis erbringen, dass das Jodkalium die Entwicklung des Pilzes nicht hemmt und der Pilz in seinen jüngsten Formen bei einem zweiten Versuchstier auch dann angetroffen wird, wenn auch das letztere der Jodkaliumwirkung unterworfen wird. Auch Prutz sieht daher in dem Jodkalium kein Specificum gegen Aktinomykose, sondern erblickt seine Wirkung darin, dass die den Pilz beherbergenden Herde zur raschen Einschmelzung gebracht, der Durchbruch nach aussen befördert und so die Aktinomykose in die sogenannte „offene" Form

1) Prager med. Wochenschr. 1899. S. 316.

2) Grenzgebiete der Med. und Chir. 1898. Bd. 4. H. 1.

verwandelt wird. Die Heilung vollzieht sich also auf dieselbe Weise wie die Spontanheilung, nämlich durch Elimination des Krankheitserregers. Prutz sieht daher in dem Jodkalium ein Mittel, das zwar nicht imstande ist, die chirurgische Behandlung der Aktinomykose zu verdrängen, wohl aber einzuschränken und zu einer weniger eingreifenden zu machen. Es werden die einzelnen Herde durch die Jodkaliumtherapie für die Operation gleichsam „vorbereitet". Schliesslich erwähnt Prutz, dass die Wirkung des Jodkalium, wenn auch zweifellos vorhanden, so doch keineswegs in allen Fällen in gleicher Weise in Erscheinung tritt.

Ich bin deswegen auf die Arbeiten der beiden Autoren näher eingegangen, weil sie einerseits schätzenwerte Beiträge zum Verständnisse der Jodkalibehandlung der Aktinomykose liefern, andererseits auch imstande sind, zur Lösung gewisser strittiger Fragen mit beizutragen. Denn, wenn auch seit der Einführung der Jodkalitherapie der menschlichen Aktinomykose durch van Iterson und Netter erstere ausgedehnte Verbreitung gefunden hat, so lauten doch die Stimmen über die erzielten Erfolge ziemlich verschieden, und erst jüngst lässt sich ein Autor [1]), der allerdings auch die operativen Eingriffe auf das Spalten der Abscesse und das Auskratzen der Granulationsmassen beschränkt wissen will, dahin vernehmen, dass an der v. Bergmann'schen Klinik durch die Jodkaliumbehandlung keine besseren und schnelleren Erfolge erzielt worden sind, als durch die genannte Encheirese. Es können somit die Akten über diesen Gegenstand noch keineswegs als abgeschlossen betrachtet werden.

Zunächst verdient hervorgehoben zu werden, dass die einschlägigen experimentellen Untersuchungen sämtlich aus einer Zeit stammen, zu welcher bereits die Jodkaliumtherapie der menschlichen Aktinomykose auf eine Reihe unbestrittener Erfolge zurückblicken konnte. Ja, man kann sagen, dass gerade diese die Anregung zur experimentellen Forschung gegeben haben, sodass die Resultate derselben, die dem Jodkalium doch nur eine beschränkte Wirkung zuerkennen, eigentlich ziemlich überraschend gekommen sind, wenigstens für die, welche nach ihren Erfahrungen am Krankenbett das Jodkalium schätzen gelernt haben.

Ueber diese Erfahrungen kann man nun nicht ohne Weiteres zur Tagesordnung hinweggehen, sie liefern vielmehr den Beweis, dass

1) Lexer. Im „Handbuch der prakt. Chirurg." S. 541. Liefg. 5.

die ganze Frage nach dem Werte der Jodkalibehandlung auf dem Wege des Experimentes allein nicht gelöst werden kann, und sie zwingen uns, den Schwerpunkt unserer Betrachtungen nach der klinisch statistischen Seite zu verlegen, ein Weg, den ja auch Prutz in seiner verdienstvollen Arbeit betreten hat, der mir aber nach Zusammenstellung neuer Fälle neue Gesichtspunkte zu geben schien.

Dass für die Beurteilung der Wirksamkeit der Jodkaliumtherapie in erster Linie die Fälle in Betracht kommen, die ausschliesslich konservativ behandelt worden sind, ist selbstverständlich, ebenso, wie es auf der Hand liegt, dass bei jenen Fällen, bei welchen neben der innerlichen Jodkaliumdarreichung gleichzeitig durch eine eingreifendere Operation der Erkrankungsherd entfernt wurde, in erster Linie diese letztere für den Erfolg verantwortlich zu machen ist. Etwas anderes ist es um die Fälle, bei welchen der chirurgische Eingriff sich auf die Spaltung der vorhandenen Abscesse beschränkte. Ich glaube, man hat nicht das Recht, diese Fälle als operativ behandelte in der Statistik zu verzeichnen, denn die operative Behandlung der Aktinomykose muss in der Excision, zum mindesten in der Excochleation des erkrankten Gewebes bestehen. Betrachten wir nun die in der Litteratur niedergelegten Fälle vom Gesichtspunkte der bei ihnen eingeleiteten Therapie, so lassen sich dieselben unschwer in folgende 4 Gruppen einteilen:

1) ausschliesslich konservativ mit Jodkalium und Incisionen behandelte Fälle.

2) Fälle, die nach erfolgloser operativer Behandlung mit Jodkalium behandelt wurden.

3) Fälle, die nach erfolgloser Jodkalibehandlung einer operativen Therapie unterzogen wurden.

4) Fälle, bei welchen gleichzeitig mit der operativen Behandlung Jodkalium gereicht wurde.

I. Ausschliesslich konservativ (mit Jodkalium event. Injektionen und Incisionen) behandelte Fälle[1]).

A. Kopf und Hals.

Zunächst mögen hier die Krankengeschichten von 7 Fällen Platz

1) Die auf die Fälle Nr. 8—98 bezughabenden Litteraturangaben finden sich im Litteraturverzeichnisse am Schlusse der Arbeit unter den korrespondierenden Zahlen angeführt. Die die Fälle Nr. 8—12, 22, 25, 28, 30, 31, 53, 63—65, 74 betreffenden Daten sind der Arbeit von Prutz entnommen, da mir von denselben die Originalien resp. verwendbare Referate nicht zur Verfügung standen.

finden, welche ich an der Klinik des Herrn Prof. Wölfler zu beobachten Gelegenheit hatte. Sämtliche Fälle gingen in Heilung über. Es beträgt demnach die Gesamtzahl der an der genannten Klinik durch die konservative Behandlung geheilten Aktinomykosefälle zehn. (Drei derselben bereits von Jurinka l. c. beschrieben).

1. Aktinomykose der Wange und des Augenlides. Jodkalium durch 6 Monate. Recidiv, Heilung.

Die Krankengeschichte dieses Falles, der eine primäre Hautaktinomykose war, findet sich bereits in meiner Abhandlung: „Ueber die Aktinomykose der Haut". (Diese Beiträge. Bd. XXVII. S. 440.)

2. Aktinomykose der r. Wange. Jodkalium durch 8 Monate. Heilung.

K. Z., 33jährige verheiratete Feldarbeiterin aus Rakolus in Böhmen, eingetreten am 14. XI. 96. Vater starb an Lungentuberkulose. Pat. selbst, die sonst immer gesund war, bemerkte im Mai 96 das Auftreten einer erbsengrossen Geschwulst in der rechten Wange, entsprechend dem ersten oberen cariösen Backenzahn, welche nach einer Woche von selbst verging, um nach 14 Tagen wiederum zum Vorschein zu kommen. Schmerzen bestanden nicht. Pat. giebt an, oft mit Strohhalmen in dem hohlen Zahn gestochert zu haben. Beim Eintritte in die Klinik zeigte Pat., die uns von Herrn Prof. v. Jaksch gütigst zugewiesen wurde, in der r. Wange ein thalergrosses, derbes, bis an die Schleimhaut reichendos Infiltrat, über welchem die Haut dunkelblau verfärbt war. Zerstreut in diesem Infiltrat einige bis erbsengrosse Abscesse, die bei der Incision Aktinomycespilze führenden Eiter entleerten. Die Untersuchung der Lunge und der inneren Organe ergab nichts Abnormes. Da Pat. gravid war, so wurde auf Wunsch derselben für die Dauer der Gravidität von der Jodkaliumbehandlung Abstand genommen. Die Behandlung setzte erst nach der im August 97 erfolgten Geburt des Kindes ein und dauerte bis April 98, zu welcher Zeit auch die Heilung erfolgte. Die Pat. nahm täglich beiläufig $1^1/_2$—2 gr Jodkalium in wässeriger Lösung und machte ausserdem Umschläge auf die erkrankte Hautpartie mit 10% Jodkaliumlösung. Pat. nahm nur im Anfange das Mittel gewissenhaft ein, später unregelmässig und mit Unterbrechungen. Bestand der Heilung im Mai 99 konstatiert.

3. Aktinomykose der l. Gesichtshälfte übergreifend auf den Hals. Heilung nach 16monatlicher Behandlung.

R. H., 23jähr. lediger Kaufmann aus Marienbad in Böhmen. Zum erstenmal in Behandlung getreten im April 97. Pat., der sonst nichts mit Getreide zu thun hatte, rückte im Oktober 95 zum Militär ein und kam auch hier, ausser beim Strohsackstopfen, nicht weiter mit Stroh in Berührung. Kauen von Kornähren wird zugegeben. Erster Molarzahn links unten, sowie erster und zweiter Molaris links oben cariös und besonders der untere oft schmerzhaft. Novbr. 96 beobachtete Pat. zum erstenmale das Auftreten einer harten Beule unterhalb des l. Ohres, welche sich wie

eine Verdickung des Knochens ausnahm. Die ganze Affektion, die auch mit Kiefersperre einherging, entwickelte sich im Anschluss an Zahnschmerzen. In den folgenden Wochen wurde die Geschwulst langsam aber stetig grösser und härter und dehnte sich gegen Ohr und Kinn aus. Zunahme der Kiefersperre. Die Therapie bestand abwechselnd in kalten Umschlägen und Einreibungen mit grauer und Jodsalbe. Die Geschwulst wurde schliesslich so gross, dass man nach Angabe des Pat. „Backe und Hals nicht mehr unterscheiden konnte". Oeffnen des Mundes nahezu ganz unmöglich. Besserung trat ein, als die Geschwulst erweichte. Die erweichte Stelle wurde incidiert, es entleerte sich jedoch nur dunkles Blut. Im Februar 97 konsultierte Pat. einen anderen Arzt, der zunächst einige schadhafte Zähne entfernte, die erweichten Stellen incidierte und auskratzte. Die Incisionswunden eiterten zunächst stark, schlossen sich dann vorübergehend, um wieder von Neuem aufzubrechen. Im April 97 suchte Patient Hilfe bei Hrn. Prof. Wölfler. Zu dieser Zeit war die linke Wange des Pat. vom Ohr bis zum Kinn, nach abwärts bis in die Submaxillargegend, nach aufwärts bis gegen das untere Augenlid von einem starren, von zahlreichen Fisteln durchsetzten Infiltrate eingenommen und bestand hochgradige Kiefersperre. Im Eiter gelang sehr leicht der Nachweis der Aktinomycesrasen. Therapie: täglich 3 Esslöffel einer 5% Jodkaliumlösung innerlich, äusserlich Umschläge mit einer 10% Jodkaliumlösung. Im Mai und Juni wurde die Therapie wegen Chorea, die die Unterbringung in einer Nervenheilansalt notwendig machte, ausgesetzt, dann wiederum eingeleitet. Während der Behandlung stellte sich Pat. mehrmals vor, und man konnte sich von der zwar langsam, aber deutlich eintretenden Besserung überzeugen. Oktbr. 98, also nach 16monatlicher Behandlung, waren sämtliche Fisteln geschlossen und konnte Pat. die Zahnreihen bis auf 2 cm von einander entfernen. Zurückgeblieben war nur eine Verdickung in der Gegend des linken Unterkieferwinkels. Seit Oktober 98 setzt Pat. mit der Jodkaliumbehandlung aus. Bestand der Heilung im Mai 99 konstatiert.

4. Aktinomykose der l. Wange. Heilung nach 4monatlicher Behandlung.

Th. H., 33 J. alter verheirateter Verschubmeister in Brüx. Eingetreten am 17. V. 97. Pat., der niemals die Gewohnheit hatte, Aehren zu kauen, war bis zu seinem 19. Lebensjahre in der Landwirtschaft beschäftigt. Hierauf trat er zum Bahndienste über und hatte nie wieder etwas mit Getreide oder Stroh zu thun. Im Februar 97 bemerkte Pat., der in der l. Ober- und Unterkieferhälfte zahlreiche cariöse Zähne und am Unterkiefer eine denselben entsprechende Knochenverdickung hatte, im Anschluss an Zahnschmerzen das Auftreten einer harten Geschwulst vor dem l. Ohre. Die Geschwulst nahm allmählich an Grösse zu, und gesellte sich ihr ein Oedem des l. oberen und unteren Augenlides bei, so dass Pat. das Auge nicht öffnen konnte. Gleichzeitig waren auch die Bewegungen

des Unterkiefers stark gehemmt. Pat. erhielt zunächst Einreibungen und Umschläge. An der Klinik wurde die Erkrankung als Aktinomykose erkannt und wurden die Pilze im Eiter nachgewiesen. Pat. erhielt steigend immer an 3 aufeinanderfolgenden Tagen 1, 2, resp. 3 gr Jodkalium, um dann durch 3 Tage mit der Medikation auszusetzen. Aeusserlich machte Pat. Umschläge mit einer 10% Jodkaliumlösung. Am 5. IX., somit nach kaum 4monatlicher Behandlung, konnte Pat. geheilt entlassen werden. Er nahm dann noch das Jodkalium bis Ende September, seit dieser Zeit nicht mehr. Bestand der Heilung im Mai 99 konstatiert.

5. Aktinomykose der ganzen r. Gesichtshälfte. Heilung nach 14monatlicher Behandlung.

W. D., 22jähr. lediger Fabrikarbeiter aus Gross-Aupa in Böhmen. Eingetreten am 15. X. 97. Die Erkrankung des Pat. begann im Mai 96 mit der Bildung eines harten Knotens in der Gegend des r. Unterkieferwinkels. Dieser Knoten wurde incidiert, die Wunde heilte, allein der Knoten nahm trotzdem an Grösse immer zu. Nach der Angabe des Pat. wurden ihm noch zweimal „Knoten geschnitten". 4 Wochen nach der Erkrankung stellte sich Kiefersperre ein. Im Ober- und Unterkiefer der r. Seite zahlreiche hohle Zähne. Als Pat. sich in die Klinik aufnehmen liess, zeigte sich die ganze r. Gesichtshälfte samt der angrenzenden Halspartie in ein starres Infiltrat umgewandelt, die Haut über demselben von rötlich blauer Färbung. Ueber das ganze Infiltrat zerstreut zahlreiche Fistelöffnungen, aus denen sich auf Druck blutig tingierter, körnchenhaltiger Eiter entleert. Typischer Aktinomycesbefund im mikroskopischen Präparat, Behandlung wie im Falle Nr. 1. Anfänglich fühlte Pat. nur eine subjektive Besserung, bedingt durch Nachlassen der Schmerzen, später konnte ein Zurückgehen des Infiltrates konstatiert werden. Am 17. XI. 97 bedeutender Rückgang des Infiltrates. Trotzdem mit der Therapie weiter fortgesetzt wurde, verschlimmerte sich im Januar 98 wiederum der Zustand. Es traten wieder zahlreiche neue Abscesse auf, bald an der Wange, bald am Augenlid, bald wiederum am Hals, und war das Auftreten derselben immer von einem starken Oedem begleitet. Die Abscesse wurden sofort nach ihrem Entstehen incidiert. Da die Besserung im Befinden des Pat. keine befriedigenden Fortschritte machen wollte und möglicherweise der lange Aufenthalt in Spitalsluft zum Teil dafür verantwortlich gemacht werden konnte, so wurde Pat. Ende April 98 in häusliche Behandlung entlassen. Ende Juni 98 stellte sich Pat. wieder vor. Die Schwellung der r. Gesichtshälfte hatte gegen früher bedeutend abgenommen, die Beweglichkeit des Unterkiefers war eine bedeutend freiere. Die Behandlung wird dann bis Ende Juli 98 fortgesetzt und Pat. bei vorzüglichem Allgemeinbefinden und bedeutend gebessertem lokalen Befund in seine Heimat entlassen. Die letzte Mitteilung des Pat., der noch die Behandlung weiter fortsetzte, datiert von Ende 1898. Er schrieb, dass es ihm sehr gut gehe, keine Abscesse aufgetreten seien, und er den Mund viel besser

aufmachen könne als früher. Bezüglich des Infiltrates ist leider nichts ausgesagt, jedenfalls ist dasselbe, nach der Funktion des Unterkiefers zu schliessen, bedeutend zurückgegangen. Seit dieser Zeit war von dem Pat. nichts mehr zu erfahren. Dieser Fall gehörte zu den schwersten Formen der Gesichts- und Halsaktinomykose und brauchte 14 Monate zur Heilung.

6. Aktinomykose der l. Wange. Heilung nach 2monatlicher Behandlung. 2 Recidive.

A. J., 20 J. alte, ledige Private aus Zizkow bei Prag. Eingetreten am 16. I. 98. Seit 1/2 Jahre bemerkt Pat. in der l. Wange, in der Mitte des horizontalen Unterkieferastes, entsprechend dem ersten (cariösen) Mahlzahn eine beinahe haselnussgrosse Anschwellung. Ein Zahnarzt extrahierte den hohlen Zahn, ohne dass sich jedoch die Erkrankung dadurch besserte, im Gegenteil, es traten in der Nähe des ersten Herdes zwei neue Infiltrate auf. Als Pat. klinische Hilfe aufsuchte, waren sämtliche Infiltrate im Centrum erweicht und entleerte sich aus ihnen körnchenhaltiger Eiter. Die Diagnose Aktinomykose wurde durch die mikroskopische Untersuchung des Eiters sichergestellt. Sämtliche 3 Abscesse wurden gespalten, einer ausserdem ausgekratzt. Jodkaliumbehandlung wie in den früheren Fällen. Pat. wird am 8. III., also nach kaum 2monatlicher Behandlung, scheinbar geheilt entlassen und setzt gegen den Rat des behandelnden Arztes mit der Therapie aus. Im August 98 Recidiv in Form eines kleinen Infiltrates am Unterkiefer, am Orte der früheren Erkrankung, Einleiten der gleichen Therapie wie früher, Schwinden des Infiltrates nach kurzer Zeit, ohne dass es zur Abscedierung gekommen wäre. Als Pat. sich im Juli 99 wieder vorstellte, klagte sie über Schmerzen in der alten Incisionsnarbe. Die Untersuchung ergab jedoch Caries des 2. l. unteren Mahlzahnes, periostale Schwellung und Bildung einer Zahnfistel. Von Aktinomykose war nichts nachzuweisen, die Beweglichkeit des Unterkiefers war vollständig normal. Im September 99 stellte sich Pat. wiederum mit einem Recidiv in Form eines kleinen Infiltrates am Unterkiefer vor, das jedoch unter Jodkaliumbehandlung sich binnen kurzer Zeit vollständig zurückbildete.

7. Aktinomykose der l. Wange und Fossa submaxillaris. Heilung nach 6monatlicher Behandlung.

J. Sch., 62 J. alter verheirateter Häusler aus Marotitz in Böhmen. Eingetreten am 14. IX. 98. Vor 2 Monaten bemerkte Pat., ohne eine Ursache hiefür geltend machen zu können, Beschwerden beim Oeffnen des Mundes, sowie das Auftreten einer harten Geschwulst in der Haut über dem l. Kieferwinkel. Pat. legte Kataplasmen auf, worauf die Geschwulst im Centrum erweichte und spärlichen Eiter entleerte. Da die Kiefersperre jedoch fortbestand, sucht Pat. Spitalshilfe auf. Bei der Aufnahme zeigte sich die Gegend des l. Kieferwinkels von einem derben Infiltrate eingenommen, das sich auch nach abwärts in die Submaxillargrube erstreckte.

Auf der Höhe der Geschwulst eine Fistelöffnung, die Aktinomycespilze führenden Eiter entleert. Beweglichkeit des Unterkiefers sehr beschränkt. Jodkaliumbehandlung wie in den früheren Fällen, breite Eröffnung eines Abscesses in der l. Submaxillargrube. Bereits nach 12 Tagen eine Besserung wahrnehmbar, weshalb Pat. nach Hause geht und daselbst die Therapie fortsetzt. Ende Nov. 98 stellt er sich wieder vor. Eine vollständige Heilung war bis zu dieser Zeit noch nicht eingetreten, und ein neu aufgetretener Abscess machte eine neuerliche Incision notwendig. Am 9. II. 99 wird Pat. entlassen und war nur mehr an der Stelle der Erkrankung ein kleines Infiltrat zurückgeblieben. Aus diesem Grunde setzt Patient die Behandlung noch bis Ende Februar fort, worauf vollständige Heilung eintrat. Als Pat. sich im Mai 99 vorstellte, war der Process ganz ausgeheilt, die Beweglichkeit des Unterkiefers eine normale. Zurückgeblieben war nur eine ziemlich harte, vom Knochen nicht verschiebliche, Verdickung am l. Unterkieferwinkel.

8. J. Besse. Gesicht, Nacken. Durch $1^1/_2$ Monate täglich 3 gr Jodkalium. Heilung.

9. J. Besse. Unterkiefer. 6 Wochen 3 gr täglich, beinahe geheilt, nicht beendet.

10. J. Besse. Unterkiefer. Durch 6 Wochen 2 gr pro die, geheilt.

11. J. Besse. Unterkiefer. Ein Monat 3 gr täglich, Heilung.

12. J. Besse. Unterkiefer. Einige Wochen 3—5 gr täglich. Nicht beendet.

13. Carvardine. Submaxillargegend. Heilung.

23 Jahre alter Mann; 20. III. 1896 kamen demselben Spreustückchen in den Mund. 14 Tage später Schmerzen im ersten oberen Molaris rechts, der extrahiert wurde. 2 Wochen hernach Schwellung der rechten Submaxillargegend. 12. VI. 96: Infiltrat daselbst übergehend auf Hals und Nacken. Tracheostenosis. Warme Umschläge. Rückgang der Schwellung und Abscessbildung. 14. VI. Spaltung des Abscesses. Desgleichen am 14. VII. Im Eiter Körnchen. 10 grains Jodkalium 3mal täglich. Vollständig geheilt.

14. Claisse. Zunge, Heilung.

Kleiner, nussharter Knoten in der Zungenmuskulatur. Jodkalium. Vorübergehende Besserung. Hierauf Vereiterung. Incision. Energische Jodkaliumkur führt zur vollkommenen Heilung.

15. Darier und Gantier. Gesicht, Hals. Heilung durch Injektionen und Elektrolyse.

Gesicht-Halsaktinomykose. Injektion einer 10% Jodkaliumlösung, die dann durch den elektrischen Strom zersetzt wurde. Heilung mit schöner glatter Narbe.

16. Delore. Schläfe. Kiefer. 300 gr Jodkalium innerhalb 4½ Monaten. Tod.

Zahlreiche Incisionen. Todesursache: diffuse aktinomykotische cerebrospinale Leptomeningitis.

17. 18. 19. 20. Dubreuil und Frèche. 4 Fälle von Gesichtshalsaktinomykose, hievon 3 geheilt, 1 gebessert. Dosen 2—4 gr täglich durch 2—4 Monate.

21. Ducor. Gesicht, Besserung.

Seit 9 Jahren bestehende Geschwulst an der linken Gesichtshälfte. Täglich 2½ gr Jodkalium, mehrfache Injektionen von Marmorek'schem Serum, Pinselungen der Schleimhaut über dem Tumor, parenchymatöse Injektionen von Jodtinktur. Fortschreitende Besserung, reichliche Erweichung. Vollständige Heilung bei der Dauer der Erkrankung nicht zu erwarten.

22. Duguet. Gesicht. 2½ Monate 3—5—8 gr täglich, Besserung, nicht beendet.

23. 24. A. Eliasson. Gesicht und Hals. Heilung. 4—5 gr Jodkalium pro die.

27 Jahre alter Knecht und 37jähriger Mann. Bei jenem Affektion der rechten Seite des Gesichtes und Halses, beinahe bis zum Schlüsselbein. Bei diesem im vorderen Halsdreieck. Sublimatverbände, innerlich 4—5 gr Jodkalium pro die. Heilung. Autor rühmt die geradezu specifische Wirkung des Mittel.

25. Van Iterson. Submaxillargegend. 250 gr in vier Monaten, Heilung.

26. 27. Jurinka (Klinik Wölfler). Gesicht und Unterkiefergegend. Heilung nach 8 resp. 2monatlicher Behandlung. 2—5 gr JK pro die.

a. 36jähriger Mann. Eingetreten am 28. V. 94. Affektion der rechten Wange seit 3 Monaten. Kiefersperre, Lidoedem, Fisteln an Wange und Hals. Bei der Aufnahme harte Schwellung im Bereich der ganzen rechten Gesichtshälfte von der Haargrenze bis zum Unterkieferrand und übergreifend auf den Hals. Spaltung zahlreicher Abscesse. 10. VI. 94. Beginn der Jodkalibehandlung, täglich ungefähr 2 gr, dann allmählich steigend auf 5 gr pro die. 23. I. 95 geheilt entlassen. Heilung noch nach 1 Jahre konstatiert.

b. 60 Jahre alter Mann. Kutscher. Aufgenommen 3. XII. 93. Seit Juli 93 langsam wachsende Geschwulst der linken Unterkiefergegend. Kiefersperre. Incision der Abscesse. Vom 12. XII. angefangen Jodkalium ungefähr 1 gr pro die. 25. I. 94 geheilt, jedoch JK noch weiter durch 2 Monate genommen. Heilung 1 Jahr später konstatiert.

28. Knox. Wange, kein Erfolg. Tod.

29. Kozerski. Gesicht, Jodkalium 4—14 gr täglich. Besserung, nicht beendet.

45 Jahre alte Bäuerin, Affektion der linken Gesichtshälfte, seit Monaten bestehend. Daselbst Haut infiltriert, dunkelrot verfärbt, von kleinen Abscessen durchsetzt. Incision einzelner Abscesse, bei anderen spontaner Aufbruch. Jodkalium 4—14 gr täglich, Besserung. Auftreten einer akuten Otitis media mit konsekutiver Phlegmone der ganzen Gesichtshälfte. Hierauf täglich 2 gr Jodkalium per rectum. Rasches Schwinden des Processes bis auf drei kleine Fistelöffnungen, aus welchen sich Aktinomyces-haltiger Eiter entleert. Pat. entzog sich der weiteren Behandlung.

30. Legrain. Unterkiefer, schwere Form, Knochencysten, JK innerlich und Jod lokal; Heilung.

31. Van Lissa. Gesicht und Hals, schwere Form. Bis 8 gr JK täglich. Heilung nach längerer Behandlung.

32. 33. 34. 35. Meunier.

4 Fälle von Cervicofacialaktinomykose. Heilung durch Jodkalium. Behandlungsdauer 6 Wochen bis 2 Monate.

Das Jodkalium zeigte sich im Stadium der Induration wie ein Specificum.

36. 37. 38. Monestiè. Wange und Submaxillargegend. 2 Fälle geheilt nach 3 resp. 4monatlicher Behandlung, tägl. 2 gr JK. 1 Fall nicht beendet. Recidiv bei Fall Nr. 38.

a. 22 Jahre alte Bedienerin. Affektion der rechten Wange seit 7 Monaten. Vom 28. X. angefangen täglich 2 gr JK und äusserlich eine Salbe 5 gr JK zu 20 gr Vaselin. Zunächst schmerzhafte Empfindungen, die jedoch bald schwanden. Am 16. I. wird das JK wegen Diarrhöen ausgesetzt und nur die Salbe appliciert. Heilung am 2. II.

b. 18 Jahre altes Mädchen. Seit 6 Monaten harte Schwellung in der rechten Submaxillargegend, seit Ende Dezember 2 gr JK täglich. Lokal Jodsalbe. Tumor wird schmerzhaft, rötet sich und entleert Eiter. 30. I. Tumor sehr klein. Heilung am 8. Mai.

c. 28 Jahre alter Tischler. Seit 5 Monaten Affektion der rechten Unterkiefergegend. Gleiche Behandlung wie in den vorerwähnten Fällen. Beginn der Behandlung am 7. I. 94. 14. I. Tumor ein wenig kleiner. Injektion einiger Tropfen Jodtinktur in denselben. 5. II. Tumor sichtlich kleiner. Behandlung wird von Seite des Kranken durch 2 Monate ausgesetzt. 1. V. Recidiv. Einleitung der früheren Behandlung; nicht beendet.

39. Mancolm Morris. Unterkiefer und Wange. Behandlungsdauer über 3 Monate. Hohe Dosen Jodkalium, nahezu geheilt.

59 Jahre alte Näherin. Anfang Oktober kleiner Knoten unter dem linken Unterkieferwinkel. Mitte November reicht er bis zum Jochbogen und Mundwinkel. 21. XI. 3mal täglich 1 gr Jodkalium. Nach 3 Wochen

Geschwulst nur mehr halb so gross. Dann 6 gr täglich und steigend bis auf 30 gr (?). Ende Februar war die Affektion nahezu geschwunden.

40. 41. 42. Poncet. Aktin. der linken Regio temporomaxillaris, Heilung nach 5monatlicher Behandlung. Perichondritis laryngea. Tod. Aktin. der linken Parotisgegend. Nicht beendet. Dosen 1—5 gr JK täglich.

a. 54jähriger Architekt. Seit Mitte November 1893 Aktinomykose der linken Regio temporomaxillaris. 5. XII. 93 spontaner Durchbruch in die Mundhöhle, darauf Besserung. August 94 Verschlimmerung. 1 gr JK täglich. Nach 3 Wochen Besserung. Weglassen der Jodbehandlung, weil sie schlecht vertragen wird. 19. IX. Ausbreitung der Affektion auf die Regio parotideomasseterica. Spontane Fistelbildung. 5. XI. 4 gr Jodkalium täglich, die jetzt vertragen werden. Durch $1^1/_2$ Monate Befund im Gleichen, dann Besserung. Vollständige Heilung nach 5 Monaten (20. April).

b. 57 Jahre alter Schmied. Perichondritis laryngea, Cervicalphlegmone, sehr schwerer Fall. In Behandlung seit August 1894. Affektion seit 13 Monaten. An der Aussenseite der rechten Cartilago thyreoidea eine taubeneigrosse Geschwulst, Dysphonie, Dysphagie, Oedem der rechten aryepiglottischen Falte. Jodkaliumbehandlung, keine Besserung. Abscedierung, multiple Incisionen, Fortsetzung der Jodkalibehandlung, in den letzten Wochen 4—6 gr täglich. Cachexie, Tod am 8. II. 95.

c. 20 Jahre alter Pflanzer aus Savigny. Eingetreten am 14. I. 95. Seit 4 Monaten Affektion der linken Parotis und Schläfengegend. Vom 18. I. 95 angefangen 3 gr JK täglich, vom 28. I. 5 gr täglich. 30. I. 95 entlassen mit lokal sehr gebessertem Befund. Später erfuhr man, dass Pat. die Behandlung sehr unregelmässig fortgesetzt hat. Nicht beendet.

43. Prutz. Unterkinngegend, ca. 2 gr JK täglich, 1monatliche Behandlung, Heilung.

13 Jahre alter Arbeiterssohn. Seit 3 Wochen schmerzloses Knötchen in der Unterkinngegend. Beim Spitalseintritt (8. IV. 98) taubeneigrosse Geschwulst ebendaselbst. Extraktion einer Wurzel. JK $^5/_{200}$ Wasser 3 Esslöffel täglich. 21. IV. Infiltrat haselnussgross, deutlich begrenzt, fluktuierend. Incision. Jodkalium weiter. Wunde nach wenigen Tagen vernarbt. 7. V. Mit linearer Narbe ohne Infiltrat in der Umgebung entlassen. Pat. hat sich nicht wieder gezeigt.

44. 45. Rosenfeld. Rechte Halsseite. 2 gr JK täglich. Besserung resp. Heilung nach 2monatlicher Behandlung. Gleichzeitig Jodkaliuminjektionen.

a. 66 Jahre alter Bäckermeister. Seit Mai 1896 langsam zunehmende Geschwulst der rechten Halsseite. 5. VIII. 96. Kindskopfgrosser Tumor daselbst. Aus 2 Fisteln entleert sich Eiter. 2 gr JK täglich. Injektionen von Jodkaliumlösung. Mitte Oktober 1896 Geschwulst nur halb so gross. Nicht beendet.

b. 57 Jahre alter Taglöhner. Eingetreten 9. XII. 95. An der r. Halsseite Infiltrat von Mannsfaustgrösse. Eine Fistelöffnung entleert Eiter. 2 gr JK pro die, ausserdem 12 Injektionen von 3 ccm³ Jodkaliumlösung. 16. II. 96 geheilt entlassen. Heilung im Oktober konstatiert.

46. Schwarz. Gesicht.

Incision multipler Abscesse, Jodkalium intern. Tamponade der Wunde mit in Jodkaliumlösung getauchten Kompressen. Baldige Heilung.

47. Smith Colora. Massetergegend. Heilung nach 4monatlicher Behandlung.

27 Jahre alter Farmer. Seit Oktober Anschwellung in der Massetergegend. 3mal täglich eine Drachme Jodeisensyrup. Dezember: Unmöglichkeit, den Mund zu öffnen. Statt Jodeisensyrup Jodkalium. Fluktuation, Incision, Fortschreiten des Processes gegen die Clavicula. Neuerliche Incision. 7. II. geheilt. Pat. bekam 3mal täglich 15 grains Jodkalium.

48. Thièry. Schläfengegend. Nach Incisionen unter Jodkaliumbehandlung eine rapide und deutliche Besserung.

49. Zechmeister. Wange, 2—2½ gr JK täglich durch 1 Monat. Heilung.

24 Jahre alter Officiersdiener. 13. II. 95. Ulcus. Schmerzen und Spannung in der rechten Wange, daselbst ein silberguldengrosser, brettharter Tumor. Heisse Umschläge, am 4. Tag Fluktuation. Incision. Jodkalium 2—2½ gr pro die. Wunde heilt auffallend rasch, nach einer Woche schwindet das Infiltrat. 16. III. geheilt entlassen.

B. Lunge und Thorax.

50. Heusser. Lunge, Besserung unabhängig von der Jodkaliumbehandlung.

50 Jahre altes Fräulein. April 1894 rechtsseitige Pleuritis. 25. II. 94 wurde eine rechtsseitige tuberkulöse Spitzeninfiltration konstatiert Untersuchung des Auswurfs ergiebt Aktinomykose. Vom 14. III. 95 3mal täglich 0,3 gr Jodkalium. Besserung schon zu beobachten gewesen. Behandlung dauerte nur bis 11. IV. 95. Verfasser hat keinen besonderen Einfluss der Behandlung gesehen. (Bei der kurzen Dauer derselben leicht erklärlich.)

51. Miklaszewsky. Thorax. Exitus.

24 Jahre alte Magd. Seit 3 Monaten Bluthusten. In der Gegend der Wirbelsäule und des rechten Schulterblattes eine grosse Geschwulst. Incision, Jodkalium, Exitus. Bei der Sektion grosser Abscess im retrovisceralen Raum. In der Lungenspitze interstitielle Pneumonie.

52. 53. Poncet. Lungenaktinomykose. Tod. Oesophagus-Trachealfistel, Heilung.

a. 48 Jahre alter Maurer. Eingetreten 20. VI. 94. Seit Februar Abmagerung. Im April Lungenaffektion akuter Natur von 3tägiger Dauer

Oedem vorne am Thorax, namentlich in der Herzgegend, Dämpfung, Abscessbildung. Incision, durch 20 Tage Jodkalium 3 gr täglich. Zuerst Besserung, dann Verschlechterung. Im Auswurf Aktinomyceskörner. Neuerliche Incisionen. 19. XI. Zustand sehr verschlechtert, Aussehen eines Phthisikers in den letzten Stadien. Uebergreifen des Processes auf den Knochen. Tod am 2. XII. 94.

b. Oesophagus-Trachealfistel. Oesophagotomie, Tracheotomie. Naht der Trachealfistel, die hält. Auffallende Eiterung, an welcher erst Aktinomykose erkannt wird. JK. Schnelle Heilung.

54. Rille. Rücken und Brusthaut. (Lunge als Eingangspforte nicht ganz sicher.) 318 gr Jodkalium in 67 Tagen. Heilung.

50 Jahre alte, sonst gesunde Frau. Affektion an der Rücken- und Brusthaut, Schulter und Nates. Fluktuierende Erweichungsherde im subkutanen Gewebe. Inhalt derselben mehr ölig und fettig, als eiterig. Im Inhalt Aktinomyceskörner. Heilung nach 67tägiger Behandlung und Darreichung von 318 gr Jodkalium.

C. Darm.

55. Bayer. Tumor zwischen Blase und Rectum. Tod.

20 Jahre alter Mann. Höckeriger harter Tumor zwischen Blase und Rectum. Diagnose durch Eiteruntersuchung festgestellt. Längere Zeit Jodkalium. Tod. Operation war unausführbar.

56. Eliassen. Nabelgegend. Heilung.

30 Jahre alte Frau. Geschwulst rechts unten vom Nabel, einige Zeit post partum. Spontaner Durchbruch. Unter Gebrauch von Jodkalium stossen sich grosse Massen ab. Heilung. Autor hat vom Jodkalium Nutzen gesehen.

57. Van Sterson. Perityphlitis. Spaltung. 1 gr JK pro die durch 4 Wochen. Heilung.

58. Jurinka. Perityphlitis. Incision. Durch 3 Monate Jodkalium cirka 1½ gr pro die. Scheinbare Heilung. Recidiv. Dauernde Heilung.

36 Jahre alte Frau, eingetreten 10. VII. 95. Seit Anfang Juli sehr schmerzhafte Geschwulst in der rechten Unterbauchgegend. Daselbst ein über faustgrosser verschieblicher Tumor. Unter feuchter Wärme Verwachsung der Geschwulst mit der Haut und Fluktuation. 10. VIII. 95. Incision. Ausspülung der Wunde mit Jodkaliumlösung, Tamponade mit in diese Lösung getauchten Kompressen. Innerlich 5 : 180 gr Jodkalium, 3 Esslöffel täglich. 5. IX. 95 geheilt entlassen. Jodkalium weiter genommen bis November 1895. Ende Dezember 1895 in der Hautnarbe ein haselnussgrosser Abscess, aus welchem sich Aktinomycespilze haltiger Eiter entleert. Rasche Heilung auf neuerliche Jodkaliumdarreichung. Jodkaliuminjektionen, die auch gemacht wurden, wurden wegen Schmerzhaftigkeit bald wieder aufgegeben.

59. Rydygier. Gegend unterhalb des Rippenbogens und Nabelgegend. Jodnatriuminjektionen, Incisionen, Besserung, nicht beendet.

46 Jahre alter Landwirt. Eingetreten Juni 1895. Leiden seit Winter 1894. Geschwulst unterhalb des rechten Rippenbogens. Nach 14 Tagen Durchbruch. Hierauf Geschwulst im rechten Hypochondrium. Diffuse Verhärtung. Mehrere Wochen später Geschwulst in der Nabelgegend, die platzt und Eiter entleert. In der Zeit vom 16. VI. bis 14. VII. 6 Injektionen von im Ganzen 19 Spritzen 1% Jodnatriumlösung. 19. VII. entlassen. Infiltrat unter dem Rippenbogen nahezu geschwunden, das in der Nabelgegend noch besteht. Nach den ersten Injektionen vermehrte Eitersekretion aus den Fisteln. Einzelne derselben wurden breit eröffnet. Nicht beendet.

60. Ransom. Prostata und Mastdarm. 2 gr Jodkalium täglich durch 2 Monate. Heilung.

Die übrige Therapie bestand in Terpentinklysmen, Calomel und β-Naphthol. Die Drusen aus dem Urin schwanden jedoch erst nach Jodkaliumdarreichung.

D. Nicht näher bezeichnete Lokalisation.

61. 62. Krasnokajew.

Autor sah Erfolge von Jodkalium bei 2 Fällen von Aktinomykose bei Knaben.

II. Jodkaliumbehandlung nach erfolglosen operativen Eingriffen.

A. Kopf und Hals.

63. 64. 65. J. Besse.

Unterkiefer. Vorher operiert. Durch 7 Monate 3 gr Jodkalium täglich. Heilung.

Unterkiefer. Früher mehrfach operiert. 4 gr Jodkalium täglich durch 3 Monate. Vorläufig nicht gebessert. Noch in Behandlung.

Jochbogen. Operiert. 4 gr Jodkalium täglich durch lange Zeit. Etwas gebessert, noch in Behandlung.

66. Buzzi e Galli-Valerio. Gesicht, 2 gr Jodkalium täglich durch 3 Monate. Heilung. Vorher 2mal operiert.

24 Jahre alter Arbeiter. Stocherte öfters mit Strohhalmen im Zahnfleisch. Nach und nach Schwellung des Zahnfleisches, Uebergreifen der Schwellung auf die Regio parotideo-masseterica und rechte Wange. Fortschreiten des Processes nach abwärts bis zur Clavicula. Warme Umschläge Jodkalisalbe. 4. X. Incisionen, Excochleation, später Wiederholung der Operation, keine Besserung. Hierauf Jodkalium 2 gr pro die. Erhebliche Besserung, Schliessen der Fisteln, Abnahme der Schwellung. Dauer der

Jodkaliumbehandlung ca. 3 Mon. Anfangs März wird Pat. geheilt entlassen.

67. 68. Poncet. Rechte Temporomaxillargegend resp. linker aufsteigender Kieferast. 1. Fall nicht beendet, beim 2. Exitus.

a. 26 Jahre alter Landwirt. Seit 8 Monaten entzündliche Affektion der rechten Temporomaxillargegend. Extraktion eines Zahnes; spontane Fistelbildung. Darauf Erleichterung. Später Auftreten neuer Fisteln. Erweiterung derselben, Curettement; zunächst Besserung, dann Verschlimmerung. Pat. erhält nun 2 gr Jodkalium pro die, steigend auf 4 gr, nicht beendet.

b. 16 Jahre alter Mann. August 94 Zahnschmerzen. (Zähne jedoch gesund.) Schwellung am aufsteigenden Kieferaste links. Kiefersperre. Incision 6—8 cm lang, parallel dem Arcus zygomaticus. Kein Eiter. Jochbogen von Periost entblösst. Ein Teil desselben wird entfernt. Curettement. Nach der Operation Erleichterung. Noch 2mal operiert im Januar 1895. 2. II. 95 5 gr Jodkalium, 6. II. 7 gr, 9. II. 9 gr, 12. II. Leichter Jodismus, Schmerzen nachgelassen, Erweichung der infiltrierten Partieen, 15. II. Jodbehandlung ausgesetzt. Beide Wangen nahezu symmetrisch. 20. II. Pat., der schon früher kachektisch war, erbricht. 21. II. Somnolenz. 23. II. Exitus. Die temporomaxillare Phlegmone war unter dem Einflusse des Jodkalium nahezu geschwunden.

69. Rydygier. Rechte Unterkieferhälfte. Zuerst operative Behandlung. Heilung nach 150 gr Jodkalium innerlich und Jodkaliuminjektionen.

26 Jahre alter Mediciner. Zunächst Periostitis. November 1895 wahrscheinlich aktinomykotische Infektion beim Essen von Aepfeln, die in Gerstenspreu eingepackt waren. Hühnereigrosse Geschwulst an der rechten Unterkieferhälfte. Jodsalbe, Jodtinkturpinselungen, Auslöffelung. 3 Wochen später neuerliche Auslöffelung wegen Grösserwerden der Geschwulst. Jetzt innerlich Jodkalium $1^1/_2$—2 gr pro die. Nach 5 Tagen immer eine 2—3tägige Pause. 24. IV. 4 Injektionen von je $1^1/_2$ Spritzen 1% Jodkaliumlösung. Geschwulst und Verhärtung schwindet vollständig. Innerlich wurden im Ganzen 150 gr Jodkalium und Jodnatrium eingenommen.

B. Haut.

70. Kamen. Kreuz und Oberschenkel. Operation erfolglos, Besserung auf Jodkalibehandlung. Nicht beendet (siehe diese Abhandlung Seite 24 u. ff.).

III. Nach erfolgloser Jodkalibehandlung operativ behandelte Fälle.

A. Kopf und Hals.

71. Prutz. Linke Gesichtshälfte. Jodkalium erfolg-

los. Operation. Heilung. Recidiv. Neuerliche Operation. Definitive Heilung.

15 Jahre alte Müllerstochter. Herbst 1894 Zahnextraktion, Winter 1895 Fisteln im Zahnfleisch. Neujahr 1896 Operation (welcher Art?) ohne Erfolg. 2. V. 96 Aufnahme. Linke Gesichtshälfte stark geschwollen, von feinen Fisteln durchsetzt, Knochen verdickt. Vom 22. V. ab täglich 5 gr Jodkalium. Weder die objektiven noch die subjektiven Symptome werden beeinflusst. 10. VI. 96 Auskratzung. 12. VII. 96 Heilung. 20. X. 96 wieder aufgenommen. Seit Anfang September Fisteln in der Narbe. 5 gr JK täglich. 29. X. 96 Aufmeisselung des verdickten Unterkiefers. Kein Sequester. Auskratzung. Erisypel. 2. I. 97 geheilt entlassen. April 97 solide Narbe, Knochenverdickung bedeutend zurückgegangen.

B. Lunge.

72. 73. Brunner. Jodkalium erfolglos, daher Operation. Im 1. Falle Heilung, im 2. Tod.

a. 33 Jahre alte Frau. 1891 rechtsseitige Pleuritis. Anschwellung an den linken unteren Rippen. Incision. Wahrscheinlich damals bereits Aktinomykose. Heilung. Februar 1895 plötzlich Schmerzen in der rechten Lendengegend. Fieber. Beschwerden schwanden jedoch. Mai 1895 Anschwellung in derselben Gegend. Incision. Im Eiter Körner. Wunde heilte langsam, jedoch ohne Zwischenfall. Pat. bekam Jodkalium ohne Erfolg.

b. 13 Jahre altes Kind. Eingetreten 16. IX. 95 mit der Diagnose Pleuritis dextra. Seit 6 Wochen Seitenstechen und trockener Husten. Rechts hinten unten Dämpfung bis zum Processus spinosus VIII. November 1895 Infiltrat am Processus spin. XI und XII und am 1. Lendenwirbel. Ueber den Rippen der rechten Thoraxhälfte in der Axillarlinie eine 5 Francs-grosse, fluktuierende Stelle. Incision, Ausschabung der Granulationen. 8. I. 97 Exitus.

Sektion: im rechten Unterlappen dichte aktinomykotische Infiltration, von da Uebergreifen des Processes auf die rechte Brustwand, das praevertebrale Gewebe, den Iliopsoas dexter und die ganze Lendengegend. Auch das Zwerchfell von Aktinomykose durchsetzt. Amyloiddegeneration von Leber, Milz und Nieren. Auch in diesem Falle erfolglose Darreichung von Jodkalium.

Rudnew[1]) berichtet über 7 Fälle, (3 Hals und Kopf, 2 Lunge, 2 Darm), welche durch Jodkalium nicht beeinflusst worden sind.

IV. Operativ behandelte Fälle mit gleichzeitiger Jodkaliumdarreichung.

A. Kopf und Hals.

74. Besse. Unterkiefer, Hals. 1 Carbolinjektion. Erweichung des

1) Chirurgie (russ.). H. 3. Ref. Centralbl. für Chir. 1897. S. 640.

Infiltrates, Schwinden der Schmerzen. Operation. Noch in Behandlung. (Wie viel Jodkalium?).

75. Carwardine. Linke Submaxillargegend. Heilung.

65 Jahre alter Landmann. Eingetreten 9. XI. 96. Seit 2 Monaten Affektion in der linken Submaxillargegend. Geschwulst daselbst leicht adhärent mit der Haut. Am Gaumenbogen links ein kleines Geschwür, von hier aus wahrscheinlich die Infektion. Jodkalium musste wegen Vergiftungserscheinungen ausgesetzt werden. 18. XI. Auskratzung der Geschwulst. 7. XII. geheilt. Sowohl Operationswunde als auch Ulcus im Rachen.

76. 77. 78. 79. Jervell.

3 Fälle in Form von äusseren Zahnfisteln, 1 unter dem Bilde der Angina Ludovici. Sämtliche Fälle heilten rasch unter Incision, Auskratzung und Jodkalium innerlich.

80. Kuschew. Wange, heilte unter Entfernung des Erkrankten mit nachheriger Jodbehandlung.

81. Monestié. Rechte Submaxillargegend. Heilung.

36 Jahre alte Wirtschafterin. Durch 10 Monate Affektion in der rechten Submaxillargegend. 2 gr Jodkalium pro die, lokal Jodkalisalbe vom 11. XII. beginnend. Salbe bald wegen Reizung der Haut ausgesetzt. Da Pat. rasche Heilung verlangt, so Incision und Curettement. Heilung am 25. II. Jodkalium bis 16. III. weiter genommen.

82. 83. Poncet. Wange, Heilung. Oberkiefer, Tod unter meningitischen Erscheinungen.

a. 50 Jahre alter Mann. Schlechte Zähne, häufig Zahnschmerz. Beginn der Erkrankung Januar 1893 mit Schmerzen und Schwellung der linken Wange, gegen den Nasenflügel hin. Fistelöffnung in der Fossa canina. Incision, Curettage. Jodkaliumbehandlung durch mehrere Monate, Heilung.

b. 66 Jahre alte Haushälterin. Eingetreten 16. XI. 94. Hielt oft während der Weinlese zwischen ihren Zähnen Strohbündeln, mit welchen man Weinreben bindet. Vor $5^1/_2$ Monaten Schmerzen in den Zähnen des linken Oberkiefers. Ein Monat später konnte Pat. selbst einige Zähne mit den Fingern herausnehmen. Ein Zahnarzt entfernte noch weitere vier Zähne und einen Sequester, in dessen Cavitäten reichlich Aktinomycespilze nachgewiesen wurden. Allmählich Nekrose beinahe des ganzen linken Oberkiefers. Necrotomie, Jodkalium. Vorübergehende Besserung. Fehlen der Geruchs- und Geschmacksempfindung beim Spitalseintritt. Täglich 4—6 gr JK. Tod am 8. I. 95 unter meningitischen Erscheinungen.

84. Prutz. Kiefergegend, Auskratzung, Jodkalium. Heilung.

29 Jahre alter Arbeiter. Eingetreten 26. V. 97. Vor 4 Monaten Knötchen unterhalb des rechten Ohres, das spontan aufbrach. Später neue Knötchen, die ebenfalls zum Teile aufbrachen. Kiefersperre. Bei der Auf-

nahme an der rechten Hälfte des horizontalen Unterkieferastes ein markstückgrosses Infiltrat, in der Mitte erweicht. 5 gr JK täglich muss nach 5 Tagen wegen starken Jodismus ausgesetzt werden. Inzwischen ist das Infiltrat fast vollständig eingeschmolzen, die Haut darüber verdünnt. 2. VI. 97 Incision, Auslöffelung, Abtragung der livid verfärbten Haut. Tamponade. Weiter 5 gr JK pro die. 8. VI. 97 mit schön granulierender Wunde entlassen. Nicht mehr aufzufinden.

B. Lunge.

85. Carwardine. Schwellung an der Brust. Operation, Jodkalium, Besserung.

39jähr. Mann. Schwellung an der Brust, deren Natur nicht festgestellt werden konnte. Reicht von der l. Clavicula bis zum oberen Rand der 4. Rippe und vom Sternum bis zur l. Axillarlinie. 21. V. Operation entleert wenig Eiter, derselbe enthält Aktinomycespilze. Teilweise Exstirpation des Musc. pectoralis major. Auskratzung, Zusammenhang mit der Pleura konnte nicht nachgewiesen werden. — 9. VI. Wiederholung der Operation und gleichzeitige Jodkaliumdarreichung. — 26. VI. fluktuierende Geschwulst in der l. Subclaviculargrube. Incision, Auskratzung, Jodkalium 20 grains 3mal täglich, allmählich steigend auf 50 grains 3mal täglich. Bildung neuer Abscesse am Rücken. Von Zeit zu Zeit blutiger Auswurf ohne Körner. Allmähliches Zurückgehen der Affektion bis auf 2 wunde Stellen. Nach Autor ist Aussicht vorhanden, dass die Affektion ganz ausheilen werde.

86. Halbau. Rechte Lunge, Operation, Jodkalium, nicht beendet.

Diener (Alter nicht angegeben) sah am Lande häufig beim Drusch zu April 95 nach einer Durchnässung heftiger Husten, Auswurf und Schüttelfrost. Im September Geschwulst in der r. Schulterblattgegend. Incision entleerte Aktinomycespilze führenden Eiter. Resektion zweier Rippen, Auskratzung, teilweise Kauterisation des zunderigen Lungengewebes. Innerliche Jodkalium. Die durch die Operation gesetzte Lungenfistel schliesst sich allmählich. Im Januar 96 musste jedoch Pat. wegen andauernder Schwäche wieder Spitalshilfe aufsuchen. Vordere Brustwand rechts beträchtlich eingezogen, r. Thoraxhälfte bleibt bei der Atmung zurück. Rückwärts bis 2 Querfinger unter dem Angulus scapulae absolute Dämpfung, Atemgeräusch bedeutend abgeschwächt. Im Sputum Aktinomyceskörner, keine Tuberkelbacillen. Nicht beendet.

87. Hudson und Flexner. Haut und Lunge. Operation, Jodkalium, Tod (siehe diese Arbeit S. 22 und 23).

88. Netter. Mediastinum, 1—6 gr Jodkalium täglich durch 1 Monat, operiert, Heilung.

89. Pringle. Rücken und Hüfte, Operation, Jodkalium, nicht beendet.

13 Jahre alter Knabe. 15. II. 94. Rechtsseitige Pleuritis. Heilung nach 1 Monat mit Retraktion der ergriffenen Seite. Kurz nachher wieder aufgenommen mit Anzeichen eines Abscesses am Rücken und an der r. Hüfte. Affektion wurde für tuberkulös gehalten. Incision, Auskratzung, Entlassung. Kam wieder 28. IX. 94 mit sehr ausgedehnter Hautaffektion, besonders am Rücken. Dieselbe hatte Sarkom-Charakter. Haut exulceriert, stark unterminiert. Eiter enthielt Körnchen. Jodkalium und Thyreoidintabletten schienen von Erfolg begleitet zu sein. Nicht beendet.

90. Prutz. Lunge, mehrere Operationen, 4000 gr Jodkalium, Besserung.

12jährige Schneiderstochter. Seit April 96 Schwächegefühl, Juli Hämoptoe, dann eitriger Auswurf, Nachtschweisse, Abmagerung. Von der Mitte der r. Scapula abwärts ein Infiltrat, pseudofluktuierend. Schall rechts oben gedämpft, unten mit tympanitischem Beiklang. Vom 22. X. 96 ab Jodkalium, zunächst 3 gr täglich. Zahlreiche Infiltrate, die erweichen, machen eine grosse Zahl von Operationen, darunter 2 eingreifende, notwendig. — 25. IV. 98 9 gr Jodkalium täglich, später wird mit der Dosis wieder heruntergegangen. Bis Anfang September 98 4000 gr Jodkalium Allgemeinfinden gut. Aktinomyceskörner seit Monaten nicht mehr im Sputum, in der letzten Zeit auch nicht mehr im Eiter auffindbar gewesen.

C. Verdauungstrakt.

91. Frey. Zunge, Excision, Jodkalium, Heilung.

Affektion in der Mitte der Zungenoberfläche seit 4 Monaten bestehend. Excision eines Stückes Zungengewebe, worauf man in einen Abscess gelangte. Jodkalium, Heilung.

92. Bayer. Darm, Jodkalium, Operation, Tod im Collaps.

39 Jahre alte Frau, an Asthma leidend, nahm deswegen durch 15 Jahre täglich 0,2 gr Jodkalium. Dezbr. 98 Tumor in der l. Nierengegend, der als gesenkte Niere angesprochen wurde. Ende Februar 99 Tumor bedeutend vergrössert, von höckeriger Oberfläche, mit den Bauchdecken verwachsen. Diagnose: Auf maligne Neubildung von unbekanntem Ausgang. Ende März 99 Exstirpation der Geschwulst mit partieller Resektion des Colon transversum. Nach Durchschneidung des exstirpierten Tumors Verdacht auf Aktinomykose. Tod im Collaps. Im Tumor wurde eine Fischgräte gefunden. Berestnew züchtete aus den im Tumor befindlichen Körnern ein Mikrobion, das dem Aktinomycespilz gegenüber durchgreifende Unterschiede darbot. (Vergl. diesbezüglich Prager med. Wochenschr. 1899. Nr. 49 und 50.)

93. Donalies. Darm, Operation, Jodkalium, Heilung.

30 Jahre alte Frau. Frühjahr 91 Schmerzen in der l. Lendengegend. Mitte September in der l. Leistenbeuge plötzlich eine harte Geschwulst von Kindskopfgrösse, der Darmbeinschaufel aufsitzend, von der Unterlage sehr wenig verschieblich. 5% Jodkaliumlösung 4mal täglich 1 Esslöffel,

äusserlich graue Salbe (seit wann?), Tumor nimmt langsam zu. Anfang Jan. 92 am Rectus abdominis ein haselnussgrosser harter Knoten. — 2. II. 92 entlassen mit derselben Therapie. — 4. V. 92. Tumor zurückgegangen bis auf ein Infiltrat nach innen von der l. Spina anterior superior. Rechts Spina und Nabel ein haselnussgrosser harter Knoten. Pat. hat vor einiger Zeit die Therapie ausgesetzt. Wiederaufnahme der Behandlung. 19. V. Erweichung des Infiltrates in der l. Spina. — 31. V. Incision mit Excochleation des erkrankten Gewebes. Gebessert entlassen. Kommt wieder am 21. IX. 92. Geringe Resistenz in der l. Fossa iliaca. Links vom Nabel ein faustgrosser harter Tumor. — 29. IX. Incision, Excochleation resp. Exstirpation des Erkrankten. — 9. XII. geheilt entlassen. April 94 Fortbestand der Heilung konstatiert.

94. Frey. Oberschenkel, Operation, Jodkalium, Besserung.

An der Vorder- und Aussenseite des r. Oberschenkels unter der Darmbeinschaufel ein Abscess. Chronischer Verlauf mit Neigung zur Kachexie. Operation (nicht gesagt, worin bestehend), 10 gr JK: 300 Wasser, 3mal täglich 1 Esslöffel. Auf Wunsch gebessert entlassen, mit geringem Druckschmerz am Knochen.

95. Prutz. Darm, Jodkalium, Operation, Heilung.

37 Jahre alter Gerichtsdiener. Eingetreten 28. IX. 96. 81 Typhus, 94 Gelbsucht, Juli 96 stechende Schmerzen im Leib, Ueblichkeiten, kein Erbrechen. Links vom Nabel unterhalb desselben beginnend bis gegen den Rippenbogen reichend ein harter, höckeriger Tumor. 4 gr Jodkalium pro die, feuchtwarme Umschläge. Leichter Jodismus. Infiltrat rückt der Haut näher. 14. X. Incision, Auslöffelung, Tamponade. — 6. XI. mit granulierender Wunde entlassen. — 26. VI. 98. Im Bereich der Narbe hat dauernd eine Fistel bestanden, die keine Beschwerden machte und wenig secernierte. Im Sekret derselben keine Drüsen. Auslöffelung der Fistel, Heilung in wenigen Tagen.

96. Prutz. Darm, Jodkalium, Operation, Heilung.

26 Jahre alter Gutsbesitzerssohn. Aufgenommen 3. V. 97. Novbr. 96 nach Heben einer schweren Last plötzlich Schmerzen in der r. Oberbauchgegend, daselbst Bildung einer Verhärtung, die aber zurückging. Wiederauftreten derselben vor 5 Wochen. Bei der Aufnahme in den Bauchdecken ein faustgrosser, mit der Haut verwachsener, den r. Rippenbogen berührender Tumor. 5 gr Jodkalium täglich. 7. V. 97 bereits deutliche Fluktuation. — 11. V. Excision, Excochleation, Tamponade, 5 gr Jodkalium weiter. — 25. V. 97 mit kleiner granulierender Wunde entlassen. Pat. war seither dauernd gesund und frei von Beschwerden.

97. Prutz. Linke Unterbauchgegend, Jodkalium, Operation, Tod in der Narkose.

39jähr. Mann. Aufgenommen 14. VII. 97. Seit längerer Zeit Schmerzen im Leib, seit Ostern 97 auf Druck empfindliche Schwellung in der l. Unter-

bauchgegend. Vor 6 Wochen Erbrechen grösserer Mengen schwärzlichen Blutes. Links vom Nabel ein hartes, mit den Bauchdecken verlötetes Infiltrat, von der Mittellinie bis zur Axillarlinie, von der Spina anterior superior bis zur Nabelhöhe reichend. 5 gr Jodkalium täglich. Infiltrat wird deutlich kleiner und erweicht im Centrum. 27. VII. Incision, Auslöffelung, Tamponade. Infiltrat nimmt an Grösse zu, daher Erweiterung der Incision in Bromaethylnarkose. Tod in der Narkose.

98. Prutz. Leistengegend, Operation, Jodkalium, Besserung.

49 Jahre alte Gutsbesitzersfrau. Aufgenommen 16. V. 98. Seit November 96 stechende Schmerzen in der r. Leistengegend, dann Anschwellung daselbst von Handtellergrösse. Brach Weihnachten 96 spontan auf und entleerte Eiter. Januar 97 Verhärtung, die nach 8 Tagen aufbrach, später eine 3. Verhärtung zwischen den beiden früheren. 18. V. Excision der Fistelgänge und Auskratzung. Vom 21. V. täglich 5 gr Jodkalium, Alkoholumschläge. — 25. VI. Auf Wunsch mit kleiner granulierender Wunde entlassen. Infiltrat viel kleiner.

Aus der vorliegenden Kasuistik entnehmen wir zunächst, dass die Jodkaliumbehandlung der menschlichen Aktinomykose, ohne Exstirpation des erkrankten Gewebes und auch ohne Excochleation bislang in 62 Fällen zur Anwendung gelangte. Dieselben verteilen sich auf die einzelnen Körperregionen wie folgt:

Kopf und Hals	49 Fälle,
Lunge-Thorax	5 Fälle,
Darm	6 Fälle,
unbekannte Lokalisation	2 Fälle.

Die Erfolge der Behandlung sind aus folgender Tabelle ersichtlich:

Körperregion	Geheilt	Gebessert	Erfolgreich behandelt	Ohne Erfolg behandelt	Behandlung nicht beendet	Tod	Sa.
Kopf und Hals	36	6	—	—	4	3	49
Lunge	2	—	—	1	—	2	5
Darm	4	1	—	—	—	1	6
Unbekannt	—	—	2	—	—	—	2
Summe	42	7	2	1	4	6	62

Diese Zusammenstellung lehrt uns, dass die Kiefer-Halsaktinomykose mit der weitaus grössten Anzahl der Fälle vertreten ist, und demnach im Vordergrunde des Interesses steht. Es ist dies nur der Ausdruck der Thatsache, dass diese Form der Aktinomykose die weitaus häufigste ist, und ihr gegenüber die der übrigen Organe an

Zahl bedeutend nachsteht. Jedoch die grosse Zahl der Heilungen, die gerade bei der Kiefer-Halsaktinomykose erzielt worden sind (über 73%) spricht dafür, dass sie in erster Linie für die konservative Behandlung geeignet erscheint, ein Punkt, auf den näher einzugehen ich mir noch später erlauben werde. Betrachten wir nun zusammenfassend die geheilten Fälle dieser Gruppe, so finden wir unter ihnen solche schwerer und schwerster Form. Ich verweise diesbezüglich nur auf Fall Nr. 3, 5 und 26 unserer eigenen Beobachtungen, sowie auf die Fälle Nr. 31, 47, bei welchen aus den Angaben über die Ausdehnung des Krankheitsprocesses ohne Weiteres ersichtlich ist, dass es sich um sehr weit fortgeschrittene Erkrankungen gehandelt haben muss. Natürlich ist in solchen Fällen auch die Behandlung eine langwierige, über viele Monate sich erstreckende (in Fall Nr. 3 z. B. 16 Monate und in Fall Nr. 5 14 Monate) und setzt eine grosse Ausdauer, sowohl von Seite des Arztes als auch von der des Patienten voraus. Es sind dies aber auch Fälle, welche für einen radikalen operativen Eingriff ganz unzugänglich sind.

Was die gebesserten Fälle anbelangt (Nr. 20, 21, 29, 39, 44, 48), so handelt es sich bei denselben durchwegs um solche, welche zur Zeit der Berichterstattung noch nicht aus der Behandlung entlassen waren. Sie lassen deshalb ein abschliessendes Urteil, insbesondere mit Rücksicht auf eine eventuelle Heilung nicht zu. Es soll jedoch registriert werden, dass in sämtlichen Fällen von einer deutlichen resp. rapiden Besserung die Rede ist. Wenn im Falle Nr. 21 die Befürchtung ausgesprochen wird, dass eine vollständige Heilung wohl nicht zu erzielen sein werde, so findet dieser Ausspruch seine Erklärung und Berechtigung in der anamnestischen Angabe, dass bei diesem Kranken die Affektion bereits seit 9 Jahren bestand, ein Umstand, der die Prognose einer jeden, wie immer gearteten Krankheit, bedeutend verschlechtert.

Ueber die nicht beendeten (Nr. 12, 22, 38, 42) können wir wohl hinweggehen und nur hervorheben, dass im Fall Nr. 22, 38 und 42 von einer Besserung des lokalen Befundes berichtet wird.

Eine gesonderte Besprechung verlangen jedoch die Todesfälle der konservativen Behandlung (Nr. 16, 28, 41). Der erstgenannte (Nr. 16) ging trotz zahlreicher Incisionen und Jodkaliumdarreichung nach $4^1/_2$-monatlicher Behandlung zu Grunde, und zwar an diffuser cerebrospinaler Leptomeningitis. Hirnhautentzündungen pflegen des öfteren das Finale von entzündlichen Processen darzustellen, die sich im Bereiche des Gesichtes abspielen, sei es, dass sie auf dem Wege direkter

Fortleitung oder dem der Metastase zu Stande kommen. Es darf uns daher nicht wundern, wenn auch bei der Gesichtsaktinomykose ab und zu diese Komplikation eintritt, und es ist fraglich, ob auch eingreifendere chirurgische Eingriffe das Entstehen einer Meningitis hätten hintanhalten können. Betreffs des Falles Nr. 28 fehlen mir leider alle näheren Daten. Dagegen handelte sich im Fall Nr. 41 um eine bereits seit 13 Monaten bestehende, vernachlässigte Erkrankung. Hier konnte auch unter Jodkaliumbehandlung keine Besserung konstatiert werden und Pat. ging schliesslich im kachektischen Zustand zu Grunde.

Geringere Erfolge hat die Jodkalibehandlung bei der Darmaktinomykose aufzuweisen. Die hierher gehörigen Fälle sind allerdings viel geringer an Zahl, zum Teil bedingt durch das überhaupt seltenere Vorkommen dieser Art der Erkrankung, zum Teil wohl auch dadurch, dass eine falsche Diagnosenstellung oft zu einem mehr aktiven Vorgehen Veranlassung gab. In 4 von 6 Fällen trat Heilung ein, in einem, anscheinend schweren, Fall (Nr. 59) durch Jodkaliuminjektionen Besserung. Nur 1 Fall (Nr. 55) starb. Leider fehlen hier nähere Angaben.

Am ungünstigsten repräsentieren sich die Erfolge der Jodkaliumbehandlung bei der Aktinomykose der Lungen und des Thorax. Von 5 Fällen gelangten nur 2 zur Heilung (Nr. 53 und 54), anscheinend leichtere Fälle, bei welchen die Lungenaffektion nicht im Vordergrunde des Krankheitsbildes stand, und bei welchen es sich hauptsächlich um eine auf dem Wege des Respirationstraktes entstandene Weichteilerkrankung des Thorax gehandelt haben mag. Im Falle Nr. 50 trat eine Besserung des Krankheitszustandes ein, unbeeinflusst vom Jodkalium. Allerdings waren die hier dargereichten Mengen klein (0.9 gr pro die) und dauerte die Behandlung kaum einen Monat. Es ist dieser Fall demnach nach keiner Richtung hin beweisend. Dass es sich in den beiden letal abgegangenen Fällen (Nr. 51, 52) um schwere Erkrankungen gehandelt hat, erwies bei dem ersten die Sektion, die einen grossen Abscess im retrovisceralen Raum aufdeckte, beim zweiten, der nicht seciert wurde, die Bemerkung, dass Patient das Aussehen eines Phthisikers in den letzten Stadien darbot und ein Fortschreiten des Processes auf den Knochen zu konstatieren war. Uebrigens war auch hier die Jodkaliumbehandlung nur von kurzer Dauer.

Von grosser Bedeutung für die Beurteilung der Jodkaliwirkung sind die in der 2. Gruppe untergebrachten Fälle Nr. 63—70 inkl., welche erst nach vorausgegangenen erfolglosen chirurgischen Ein-

griffen der Jodkaliumbehandlung unterzogen worden sind. Es würde uns von vorneherein nicht wundern, wenn solche Fälle auch durch diese wenig beeinflusst würden, aber die Krankengeschichten lehren das Gegenteil. Nur bei einem Patienten (Nr. 68) trat der Tod unter cerebralen Erscheinungen ein, dagegen war der lokale Befund unter dem Einflusse des Jodkaliums, obgleich dasselbe nicht lange gegeben worden war, doch bedeutend gebessert, und die temporomaxilläre Phlegmone nach und nach geschwunden. Ausserdem hat es sich hier um die schwere, zur Kachexie führende Form der Aktinomykose gehandelt. Ein Fall (Nr. 64) war nach 3monatlicher konservativer Behandlung nicht gebessert, einer (Nr. 65) zeigte geringe Besserung und einer schliesslich (Nr. 67) stand erst im Beginne der Behandlung. Es waren somit die Beobachtungen dieser drei Fälle noch nicht beendet. Dagegen finden wir in Nr. 70 nach Jodkalidarreichung eine deutliche Besserung, und in drei Fällen (Nr. 63, 66, 69) vollständige Heilung. Es ist dies um so bemerkenswerter, als es sich in den beiden letztgenannten Fällen (Nr. 66 und 69) um sehr schwere Erkrankungen gehandelt hat, die bereits 2mal ohne Erfolg grösseren chirurgischen Eingriffen unterzogen worden sind. Auffallend ist auch die in diesen Fällen unter Jodkaliumgebrauch wider Erwarten rasch eingetretene Heilung, was zu der Annahme drängt, dass durch die vorausgegangenen Operationen der Boden für die konservative Behandlung geebnet worden ist.

Die Notwendigkeit chirurgischen Eingreifens nach erfolgloser Jodkaliumbehandlung ergab sich nur in drei Fällen. Hiezu ist jedoch zu bemerken, dass dieselbe im Falle Nr. 71 nur von sehr kurzer Dauer war, sie währte kaum 3 Wochen. Bezüglich der beiden anderen Fälle (Nr. 72 und 73) begnügt sich der Autor bloss mit der flüchtigen Mitteilung, dass denselben Jodkalium ohne Erfolg gegeben wurde, ohne über die Art der Behandlung nähere Angaben zu machen. Das Sektionsprotokoll des letzten Falles zeigt jedoch, wie aussichtslos selbst die eingreifendste Operation gewesen wäre. Auch die von Rudnew gemachten Angaben, dass er in 7 Fällen von Aktinomykose von der Jodkaliumbehandlung keinen Erfolg gesehen hat, fallen, mangels jeder Detaillierung nicht allzusehr ins Gewicht.

Anlangend die Fälle der 4. Gruppe, so ist bei diesen, wie schon oben erwähnt, für den therapeutischen Erfolg in erster Linie der chirurgische Eingriff heranzuziehen. Selbstverständlich vermissen wir auch hier nicht die Todesfälle, welche (Fall Nr. 97, der in der

Narkose blieb, natürlich ausgenommen) sehr schwere Formen der Infektion betrafen, und welche uns leider zu dem Bekenntnisse zwingen, dass wir gewissen aktinomykotischen Erkrankungsformen gegenüber überhaupt machtlos dastehen. Dagegen hat in der überwiegenden Mehrzahl der Fälle, bei welchen diese kombinierte Behandlung von Erfolg begleitet war, das Jodkalium eine nicht zu unterschätzende Hilfe dadurch geleistet, dass unter seiner Einwirkung die Infiltrate kleiner wurden, der Haut näher rückten und erweichten. Es wurden diese Fälle, wie Prutz ganz richtig bemerkt, für die Operation „vorbereitet" und letztere bedeutend vereinfacht.

Nach dem soeben Angeführten kann es keinem Zweifel unterliegen, dass wir imstande sind, durch die konservative Behandlung allein eine grosse Zahl von Aktinomykosen, besonders die des Halses und Kopfes, zur Heilung zu bringen. Es frägt sich nun: wie lange dauert eine solche Behandlung, wie gross sind annähernd die zur Heilung notwendigen Jodkalimengen, und wie verhält es sich mit dem Auftreten von Recidiven nach der konservativen Behandlung?

Was den ersten Punkt betrifft, so lässt sich wohl kurz behaupten: je länger, desto besser. Und wenn wir einen Kranken veranlassen können, auch nach der Ausheilung des lokalen Processes noch längere Zeit hindurch Jodkalium zu nehmen, so ist diese Vorsichtsmassregel vollauf gerechtfertigt. Es ist ganz auffallend, wie gerade bezüglich der Dauer der Behandlung die einzelnen Fälle differieren. Neben den relativ seltenen, die bereits nach vierwöchentlicher Behandlung heilten, dauerte in der überwiegenden Mehrzahl die Behandlung mehrere Monate, ausnahmsweise über ein Jahr, wie in unseren Fällen Nr. 3 und 5, die erst nach 14 resp. 16monatlicher Behandlung heilten. Allerdings waren dies auch ausserordentlich schwere Fälle von Gesichts- und Halsaktinomykose. Wenn im Gegensatz hiezu der ebenfalls schwere Fall, über welchen Buzzi berichtet (Nr. 66), bereits nach dreimonatlicher Jodkaliumbehandlung heilte, so sind dafür wohl die vorausgegangenen Operationen mitverantwortlich zu machen. Denn wenn wir früher gesagt haben, dass die Jodkalibehandlung die operative Therapie vereinfacht, so besteht wohl auch das umgekehrte Verhältnis, und erleichtert eine vorausgegangene Operation der konservativen Therapie die Erfüllung ihrer Aufgabe.

Für diese Unterschiede im zeitlichen Bestande des Processes,

trotz der gleichartigen Therapie, sind in erster Linie Schwere der Erkrankung und ihre Dauer vor der Behandlung verantwortlich zu machen. Es kommt jedoch, wie schon Prutz[1]) hervorhebt, auch in Betracht, ob es sich um die sogenannte offene oder geschlossene Form der Aktinomykose handelt. Wir wissen ja, dass die menschliche Aktinomykose auch einer Spontanheilung fähig ist und dieselbe auf die Weise zustande kommt, dass auf dem Wege von Fisteln das gesamte infektiöse Material den Körper verlässt (Schlange[2]). Nach den Untersuchungen von Jurinka[3]) und Prutz[4]) wissen wir ferner, dass eine direkte Einwirkung des Jodkalium auf den Pilz nicht besteht, und seine Wirkung dadurch zu erklären ist, dass es die Infiltrate erweicht und den Durchbruch anbahnt, also diejenigen Verhältnisse imitiert, deren sich die Natur selbst zur Heilung bedient. Es ergiebt sich daher ohne Weiteres, dass die Fälle am raschesten zur Heilung gelangen, bei welchen sich rasch Fisteln etablieren. Das sind aber die, bei welchen die Infiltrate nahe unter der Haut liegen und die Kommunikation mit der Aussenwelt bald hergestellt ist. Inwieweit dann bei der offenen Form eventuell auch die Wirkung des Luftsauerstoffes in Betracht kommt, darüber wage ich mir kein Urteil zu erlauben. Jedenfalls haben wir in der angeführten Thatsache den Schlüssel dafür gefunden, dass die Kiefer-Halsaktinomykose, sowie die der Haut das dankbarste Gebiet für die konservative Behandlung darstellen, wegen der für den Durchbruch nach aussen günstigen Lage der Infiltrate, eine Vorbedingung, die bei der vom Respirations- und Digestionstrakt fortgeleiteten Aktinomykose nicht erfüllt ist.

Poncet[5]), der um die Verbreitung der Kenntnis der Aktinomykose in Frankreich hochverdiente Forscher, macht noch auf einen weiteren Punkt aufmerksam, nämlich darauf, dass auch das Auftreten von Mischinfektionen die Prognose der konservativen Behandlung verschlechtert. Man kann sich sehr gut vorstellen, dass diese Mischinfektionen die Weiterverbreitung des ursprünglichen Krankheitsprocesses beschleunigen und zu schweren Komplikationen Veranlassung geben. Man geht wohl nicht fehl, wenn man das Auftreten von eitrigen Meningitiden und grossen Abscessen in lebens-

1) Prutz l. c.
2) Schlange l. c.
3) Jurinka l. c.
4) Prutz l. c.
5) Poncet. Gaz. hebdom. 1895. Nr. 16.

wichtigen Organen, die oft den Exitus letalis bedingt haben, mit diesen Mischinfektionen zur Last legt. Auch dem muss man vollständig beistimmen, wenn Poncet an eben derselben Stelle sagt, dass dadurch, dass die Krankheit oft nicht gleich richtig erkannt wird, gerade die erfolgreichste Zeit für die konservative Behandlung unbenützt verstreicht.

Betreffend die verabreichten Jodkalimengen ist ohne Weiteres verständlich, dass dieselben entsprechend der langen Dauer der Behandlung recht grosse waren und oft 100—300 gr. und darüber betrugen. Ein Unikum ist wohl Fall Nr. 90, der innerhalb zweier Jahre 4000 gr. Jodkalium eingenommen hatte.

Anlangend das Auftreten von Recidiven, so ist dasselbe bei den konservativ behandelten Fällen im Ganzen viermal beobachtet worden. Davon betrafen 3 (Nr. 1, 6, 38) die Kiefer-Hals- einer (Nr. 58) die Darmaktinomykose und im Falle Nr. 6 kam es sogar zum Auftreten zweier Recidive. Aber gerade bezüglich dieses und des Falles Nr. 38 finden wir in der Krankengeschichte die Angabe, dass die Kranken die Therapie gegen ärztliches Anraten unterbrochen haben. Im übrigen gelangten mit Ausnahme des Falles 38, der nicht beendet erscheint, sämtliche Recidive unter neuerlicher Jodkalibehandlung rasch zur Heilung, welche bislang eine dauernde ist.

Allein auch die operativ behandelten Fälle weisen Recidive auf (Nr. 71 Kopf und Hals, Nr. 72 Lunge), die neuerliche chirurgische Eingriffe notwendig machten. Mit Rücksicht auf die kleinere Zahl der operativ behandelten Fälle erscheint die Zahl der Recidive procentarisch noch etwas grösser als bei der konservativen Behandlung 7,7% gegen 6,4%). Allerdings darf man diesen Zahlen kein zu grosses Gewicht beimessen, denn die Angaben über das Auftreten der Recidive sind naturgemäss sehr lückenhaft, schon deshalb, weil der eine Fall nach kürzerer, der andere nach längerer Beobachtungsdauer der Oeffentlichkeit übergeben wurde. Jedenfalls wird durch dieselben der Wert der konservativen Behandlung nicht tangiert.

Wenn uns demnach die vorliegende Kasuistik Aufschluss gegeben hat über den Wert und die Wirksamkeit der Jodkaliumbehandlung der menschlichen Aktinomykose, so lässt sie auch unschwer die Grenzen erkennen, die ihr durch gewisse Eigentümlichkeiten im klinischen Verlaufe der genannten Erkrankung gezogen sind. Da das Jodkalium nur langsam seine Wirkung entfaltet, so erscheint seine alleinige Anwendung, wenn auch nicht ausgeschlossen, so doch unvorteilhaft in allen denjenigen Fällen, welche unter dem Bilde der

akuten septischen Phlegmone verlaufen. Hier, wo es darauf ankommt, rasch einzugreifen und den Organismus vom infektiösen Materiale zu befreien, werden grössere chirurgische Eingriffe in erster Linie in Frage kommen und dem Jodkalium nur die Bedeutung eines unterstützenden Momentes zuerkannt werden können. Desgleichen wird man auch bei kachektischen, herabgekommenen Individuen die Krankheit mit allen zu Gebote stehenden Mitteln, also auch chirurgisch, bekämpfen müssen. Dass die konservative Behandlung auch in denjenigen Fällen im Stiche lässt, bei welchen es sich um eine Erkrankung lebenswichtiger Organe handelt, liegt auf der Hand. Vielleicht erscheint es nicht unangemessen, hier einen Vergleich mit einer Erkrankung zu ziehen, die mit der Aktinomykose in mancher Beziehung grosse Aehnlichkeit darbietet, nämlich mit der Syphilis. Auch bei dieser lassen uns bisweilen unsere mächtigsten Heilmittel, das Quecksilber und das Jod im Stich, und sind wir genötigt zu operativen Massnahmen zu schreiten, auch hier wird unserem therapeutischen Können ein Ziel gesetzt, wenn lebenswichtige Organe dauernden Schaden genommen haben.

Soll ich nun kurz den Gang der Behandlung skizzieren, wie er an der chirurgischen Klinik des Herrn Prof. Wölfler üblich ist, so möchte ich mir hierüber folgende Bemerkungen erlauben: Der Pat. erhält zunächst täglich 1—2 gr Jodkalium, entweder in Lösung oder in Pulverform, und wird mit der Dosis allmählich, so wie sich der Kranke an das Mittel gewöhnt, gestiegen. Mehr als wie 3—5 gr pro die zu verabreichen, wird man wohl selten in die Lage kommen. Die erkrankte Körperregion wird ausserdem mit Kompressen bedeckt, die mit 10% Jodkaliumlösung getränkt sind. Sämtliche sich bildende Abscesse werden sofort incidiert und die Incisionsöffnungen tamponiert, von einer Excochleation des erkrankten Gewebes wird jedoch abgesehen. Vielfach hat man mit den Beschwerden zu kämpfen, die das Jdokalium als solches verursacht. Man ist dann genötigt, die Dosis zu restringieren, zeitweilig mit dem Mittel sogar ganz auszusetzen. In solchen Fällen empfiehlt sich bisweilen jene Form der Jodkaliumdarreichung, bei welcher der Pat. an drei aufeinander folgenden Tagen 1—2—3 gr erhält und hierauf durch 3 Tage mit dem Mittel pausiert wird. Dieser Turnus gelangt dann zur beliebigen Wiederholung. Auch ein Versuch mit dem in jüngster Zeit an Stelle des Jodkali empfohlenen Jodalbacid, dem keine unangenehmen Nebenwirkungen zukommen sollen, wäre vielleicht gerechtfertigt. In völliger Uebereinstimmung mit zahlreichen anderen Au-

toren konnten auch wir beobachten, dass sich die Wirkung des Jodkalium zunächst darin äusserte, dass die Infiltrate der Haut näher rückten und im Centrum erweichten. Hiebei kam es des öfteren zu vermehrten Schmerzen und ab und zu auch zu leichten Fiebersteigerungen. Diese Erscheinungen schwanden jedoch rasch, wenn die Abscesse incidiert wurden oder von selbst aufbrachen. Im Gegensatze zu der raschen eitrigen Einschmelzung des aktinomykotischen Infiltrates unter der Einwirkung des Jodkalium, findet das vollständige Verschwinden desselben nur sehr langsam, aber stetig, statt. Gelangt die Erkrankung auf dem Wege der konservativen Behandlung zur völligen Heilung, so findet dieselbe mit schönen glatten, gar nicht oder nur äusserst wenig entstellenden Narben statt, ein Vorteil, der besonders bei der Kiefer-Halsaktinomykose nicht hoch genug angeschlagen werden kann, zumal auch hier die durch das Infiltrat bedingt gewesene Kiefersperre ganz oder fast ganz schwindet. Bei zwei von uns beobachteten Fällen (Nr. 3 und 7) blieb selbst nach vollendeter Heilung eine ziemlich beträchtliche knöcherne Verdickung am Unterkiefer zurück. Eine gleiche Beobachtung ist auch von anderen Autoren gemacht worden und in einem Falle (Nr. 71) gab sie sogar Veranlassung zur Aufmeisselung des verdickten Unterkieferknochens. Wahrscheinlich handelt es sich hiebei doch nur um die Folgen konkomitierender periostaler Entzündungen, wenigstens konnte in dem operativ behandelten Falle ein Sequester nicht nachgewiesen werden.

Ich glaube den Beweis dafür erbracht zu haben, dass wir in dem Jodkalium, wenn auch kein Specificum, so doch ein mächtiges Heilmittel gegenüber der menschlichen Aktinomykose besitzen, so dass zu erwarten steht, dass dasselbe auch fernerhin diese seine Stellung in unserem Arzneischatze bewahren wird. Zweck der vorliegenden Zeilen ist es gewesen, der konservativen Behandlung neue Anhänger zu gewinnen und sie in den Augen derer zu rehabilitieren, die ihr nur Misserfolge nachrühmen. Aber dagegen möchte ich mich verwahren, dass meinen Auseinandersetzungen vielleicht die Bedeutung einer Kriegserklärung gegenüber der operativen Behandlung beigelegt werde. Wenn irgendwo, so ist sicherlich in der Medicin jede Schablone verpönt. Wenn ich einen aktinomykotischen Erkrankungsherd auf operativem Wege ganz entfernen kann, so ist dadurch die rascheste und sicherste Heilung verbürgt, und es wäre gewiss nicht im Interesse des Kranken gehandelt, wollte man sich dieser Erkenntnis verschliessen. Auch wird wohl niemand so kurz-

sichtig sein, an einer Therapie festzuhalten, wenn eine längere Beobachtung ihre Erfolglosigkeit erweist. Dass es auch solche Fälle giebt, darf uns füglich nicht Wunder nehmen. Wie oft haben wir ja Gelegenheit, die absolute Erfolglosigkeit eines Mittels bei irgend einer Erkrankung zu sehen, das wir sonst gegen dieselbe Affektion mit Erfolg verwenden. Für unseren speciellen Fall kommt vielleicht noch ein Umstand in Betracht, den ich schon früher gestreift habe, und für den ich jetzt in der Lage bin, einen positiven Beweis beizubringen. Im Falle Nr. 92 konnte nämlich aus den Aktinomyceskörnern ein Mikrobion gezüchtet werden, das dem typischen Aktinomycespilz gegenüber durchgreifende Unterschiede darbot. Und hier hat es sich gerade um eine Patientin gehandelt, welche, wenn auch in kleinen Mengen, so doch das Jodkalium durch 15 Jahre genommen hat, und so ihrem Organismus im Laufe der Zeit nahezu 1100 gr dieses Mittels einverleibte. Und trotzdem kam es hier zum Auftreten eines grossen aktinomykotischen Tumors, und erlag die Patientin den Folgen der Operation. Liegt da nicht der Gedanke nahe, dass die Verschiedenheit der Wirkung der konservativen Behandlung auch mit bedingt sei durch eine bakteriologische Verschiedenheit in der Aetiologie der Erkrankung? Ich glaube, es wäre eine dankbare Aufgabe, Untersuchungen auch in dieser Richtung anzustellen. Aber diese Einseitigkeit, diese Schablone, von der wir soeben gesprochen haben, sie darf auch nicht auf die operative Behandlung der menschlichen Aktinomykose ausgedehnt werden. Dass Fälle, die derselben absolut nicht zugänglich sind, der konservativen Therapie anheim fallen, ist selbstverständlich. Aber wie oft kommen den Chirurgen Fälle unter, bei welchen der chirurgische Eingriff im Bereiche der technischen Möglichkeit liegt, aber mehr oder weniger schwere Massnahmen erfordert. Hier sollten wohl die Gefahren der Infektion, Operation und Narkose nicht auf die leichte Achsel genommen werden, und ich glaube, der Arzt hat hier nicht bloss das Recht, sondern sogar die Pflicht, zunächst eine Behandlung zu versuchen, mit welcher dem Kranken gegenüber nichts versäumt wird und die schon so oft die Feuerprobe unter den schwierigsten Verhältnissen mit Erfolg bestanden hat.

Nachtrag.

Bereits nach Abschluss der vorliegenden Mitteilungen gelangten an der Klinik des Herrn Prof. Wölfler zwei weitere Fälle von Halsaktinomykose zur Beobachtung, und ich möchte mir erlauben,

über dieselben an dieser Stelle noch kurz zu referieren, da sie in mancher Hinsicht interessant waren.

1. Str. K., 43jähr. verwitwete Taglöhnerin aus Koplidno, eingetreten 7. II. 1900. Pat., als Feldarbeiterin thätig, war früher stets gesund und bemerkte vor 2 Monaten an der linken Unterkieferhälfte eine kleine, harte Beule, die allmählich, ohne besondere Schmerzen zu verursachen, bis zu ihrer jetzigen Grösse anwuchs. Bei der Aufnahme zeigte Pat. in der linken Fossa submaxillaris und submentalis ein derbes Infiltrat, das einerseits bis zum Kieferwinkel und Kinn, und andererseits nach abwärts im vorderen Halsdreieck sich bis zur Clavicula erstreckte. Die Haut über dem prominentesten Teile der Geschwulst violett verfärbt, daselbst deutliche Fluktuation. Incision. Untersuchung des Eiters ergab Aktinomykose. Ziemlich hochgradige Kiefersperre. Pat. nahm sodann in der kritischen Zeit vom 8. II. bis 26. III., mit kurzen Unterbrechungen, in allmählich steigenden Dosen täglich 2—5 gr Jodkalium im Ganzen 155 gr. Unter dem Einflusse dieser Behandlung kam es nun unter beträchtlichen Fiebersteigerungen (bis 39,5° am Nachmittage) zu einer profusen Eiterung. Das ganze Infiltrat verwandelte sich rasch in einen Abscess, so dass die anfängliche Incision sowohl gegen das Ohr und Kinn, als auch nach abwärts bis gegen die Clavicula erweitert werden musste, dà es bei der starken Eiterung immer zu Retentionen des Eiters kam. Aeusserlich erhielt Pat. Umschläge mit Kompressen, die in 10% Jodkaliumlösung getaucht waren. Am 26. III. wurde Pat. auf eigenes Verlangen in gebessertem Zustande entlassen. Die Kiefersperre war bedeutend geringer und das Infiltrat kleiner geworden. Die Incisionswunden waren allerdings noch in ihrer alten Ausdehnung offen. Pat. wurde angewiesen, die Therapie zu Hause fortzusetzen. Hat sich bislang nicht wieder vorgestellt.

Das Interessante dieses Falles liegt darin, dass es unter dem Einflusse des Jodkalium zu einer geradezu profusen Vereiterung des Infiltrates gekommen ist, welche ausgedehnte Incisionen notwendig machte. Es dürften hier konkomittierende Entzündungen eine grosse Rolle gespielt und wahrscheinlich auch zum Teil die beträchtlichen Fiebersteigerungen mit veranlasst haben. Jedenfalls verlief dieser Fall unter dem Bilde einer akuten Halsphlegmone. Aetiologisch ist er wohl als vom Kiefer fortgeleitete Aktinomykose anzusprechen, wenngleich Pat. diesbezüglich keine positiven anamnestischen Angaben machen konnte.

2. H. M., 26 Jahre alt, lediger Ochsenknecht aus Alt-Lieben, eingetreten 27. II. 1900. Pat., welcher angiebt, des öfteren mit Strohhalmen in den Zähnen gestochert zu haben, hatte vor 7 Jahren in der rechten Regio submaxillaris, und zwar an der Stelle der gegenwärtigen Erkrankung eine, wie er sich ausdrückt, „geschwollene Drüse“, die von einem

Arzte incidiert wurde und Eiter entleerte. Die Wunde heilte dann, die Drüse selbst soll jedoch, wenn auch kleiner, weiterhin immer bestanden haben, ohne jedoch dem Patienten Schmerzen oder Beschwerden zu verursachen. Die Affektion, um deretwillen der Kranke nun die Klinik aufsuchte, datiert seit Februar und soll sich an eine Zahnextraktion angeschlossen haben. Da jedoch der extrahierte Zahn ein Molaris der linken Unterkieferhälfte war, die Erkrankung des Patienten in der rechten Submaxillargegend ihren Sitz hatte, so kann es sich hier wohl doch nur um eine zeitliche Coincidenz handeln. Beim Spitalseintritt zeigte Pat. die Regio submentalis und submaxillaris dextra von einem derben Infiltrate eingenommen. Eine cirka 3 cm lange Fistel entleerte spärlichen körnchenhaltigen Eiter, in welchem mikroskopisch der Nachweis der Aktinomycespilze ohne Schwierigkeiten gelang. Ziemlich hochgradige Kiefersperre. Die Fistel wurde incidiert und tamponiert, Verband mit in 10% Jodkaliumlösung getauchten Kompressen. Innerlich 2 gr Jodkalium pro die. Bereits am 4. April wurde Pat. vollständig geheilt entlassen. Die Fistel war geschlossen, Infiltrat und Kiefersperre waren ganz geschwunden. Nur an der Innenseite der rechten Unterkieferhälfte war eine Verdickung zurückgeblieben. Nebenbei soll noch erwähnt werden, dass Pat. gleichzeitig über geschwächtes Sehvermögen klagte, als dessen Ursache durch die ophthalmoskopische Untersuchung eine Atrophia Nervi optici utriusque festgestellt wurde.

Obzwar dieser Fall keineswegs zu den schweren Formen der Kiefer-Halsaktinomykose gezählt werden konnte, so war die Wirkung des Jodkalium bei demselben doch eine auffallend rasche und günstige, indem die Heilung bereits nach 5 Wochen eintrat, während welcher der Pat. 70 gr des Mittels eingenommen hatte. Interessant ist ferner der Fall auch noch durch den Umstand, dass der Beginn der Erkrankung wahrscheinlich auf Jahre zurückdatiert. Man geht wohl nicht fehl, anzunehmen, dass die Affektion, an welcher Pat. bereits vor 7 Jahren litt und die eigentlich in der ganzen Zeit nicht zur Heilung gelangte, bereits eine aktinomykotische Infektion war. Dass der Process trotz des langen Bestandes unter Jodkalium so rasch zur Heilung gelangte, spricht einerseits für die Verlässlichkeit der konservativen Behandlung, andererseits wohl auch dafür, dass es gewiss auch sehr viele gutartige Formen der aktinomykotischen Erkrankung giebt, die nur so wenig Tendenz zum Fortschreiten zeigen, dass deren günstige Prognose selbst nicht durch eine lange Dauer des Bestehens der krankhaften Erscheinungen getrübt wird.

Litteraturangaben zu den in der Kasuistik angeführten Fällen[1]).

8), 9), 10), 11), 12) J. Besse. De l'actinomykose cervicofaciale. Thèse de Lyon 1895. — 13) Carwardine. Three cases of aktin. Lancet 1897. Januar 30. — 14) Claisse. L'aktin. lingu. primitive. Presse méd. 1897. Nr. 26. Centralblatt für Chir. 1898. S. 289. — 15) Darier und Gaųtier. Un case d'aktin. de la face. Annal de dermat. et syph. 1891. Nr. 6. Centralbl. für Chir. S. 271. — 16) Delore. Gazett. hebdom. 1896. Nr. 42. — 17), 18), 19), 20) Dubreihl und Frèche. La France méd. 1895. Nr. 37. — 21) Ducor. Gaz. des hôp. 1896. Nr. 43 und Lyon méd. 1896. Nr. 18. — 22) Duguet. Bull. de l'acad. de méd. 1895. — 23), 24) A. Eliasson. Eira XXI. 1897. — 25) Von Iterson. Med. Tijdschr. voon Geneesk. 1892. Nr. 23. — 26), 27) Jurinka. Zur konservativen Behandlung der menschlichen Aktinomykose. Grenzgebiete der Medicin und Chirurgie. 1896. Bd. I. S. 139. — 28) Knox. Glasgow. Journ. May 1896. — 29) Kozerski. Medycyna. 1896. Nr. 24, 25. — 30) Legrain. Annales de dermatol. Bd. VI. 1895. — 31) Van Lissa. Med. Tijdschr. voon Geneesk. 1895. Nr. 7. — 32), 33), 34), 35) Meunier. Gaz. méd. de Paris. 1895. Nr. 29. Centralbl. für Chir. 1895. S. 1084. — 36), 37), 38) Monestié. De l'aktinomykose cutanée. Thèse de Paris 1895. — 39) Mancolm Morris. Aktin. involving the skin. etc. etc. The Lancet 1896. Juni. — 40), 41), 42) Poncet. Mercredi méd. 1895. Nr. 25. Gaz. hebdom. 1895. Nr. 16. — 43) Prutz. Grenzgebiete der Medicin und Chirurgie. Bd. IV. H. 1. 1898. — 44), 45) Rosenfeld. Prager med. Wochenschr. 1896. Nr. 49. — 46) Schwarz. Aktin. faciei hiečnich viestnik. 1897. Nr. 6. Centralbl. für Chir. 1897. S. 878. — 47) Smith Colora. A case of aktin. treated. by jod. of potassium. Lancet 13. März 1897. — 48) Thiéry. Bull. de la société. anat. de Paris. 1896. Nr. 10. — 49) Zechmeister. Wiener med. Blätter. 1895. Nr. 13. — 50) Heusser. Berl. klin. Wochenschr. 1895. Nr. 47. — 51) Miklaszewsky. Ein Beitrag zur Kenntnis der Aktin. des Thorax. Kronika lekarska. 1896. Nr. 16, 17. Centralbl. für Chir. 1896. S. 1158. — 52), 53) Poncet. L'actin. hum. de Lyon. Gaz. hebd. de méd. et de chir. 1895. Nr. 16. und Bull. de l'Acad. de Méd. 1896. April. — 54) Rille. Wiener klin. Wochenschr. 1897. S. 326. — 55) Bayer. Prager med. Wochenschr. 1899. 52. — 56) Eliassen. Hygieia. 1896. Nr. 10. — 57) Von Iterson. Siehe Nr. 25. — 58) Jurinka. Siehe Nr. 26, 27. — 59) Rydygier. Zur Therapie der Aktinomykose. Wiener klin. Wochenschr. 1895. Nr. 37. — 60) Ransom. The progn. and treatement of akt. Brit. med. Journ. Nr. 17, 24. p. 61. Centralbl. für Chir. 1894. S. 719. — 61). 62) Krassnobajew. Centralbl. für Chir. 1896. S. 937. — 63), 64), 65) J. Besse. Siehe Nr. 8. — 66) Buzzi e Galli-Valerio. Rif. med. IX. 1893. S. 103. — 67), 68) Poncet. Le mercredi méd., Gazett. hebdom. 1895. Nr. 16. — 69) Rydygier. Siehe Nr. 59. — 70) Kamen. Ein Fall von primärer Hautaktinomykose. Wiener med. Wochenschr. 1898. Nr. 18. — 71) Prutz. Siehe Nr. 43. — 72), 73) Brunner. Korrespondenzblatt für Schweizer Aerzte. 1896. Nr. 12. — 74) Besse. Siehe Nr. 8. — 75) Carwar-

1) Die übrige einschlägige Litteratur findet sich in den jeweiligen Fussnoten dieser Abhandlung.

dine. Siehe Nr. 13. — 76), 77), 78), 79) Jervell. Refer. Centralblatt für Bakteriologie. Bd. XVIII. — 80) Kuschew. Ein Fall von Aktinomykose im Gesicht. Chirurgie. 1897. Nr. 5. Centralbl. für Chir. 1897. S. 1349. — 81) Monestié. Siehe Nr. 36. — 82), 83) Poncet. Gaz. hebd. de méd. et de chir. 1895. Nr. 16. — 84) Prutz. Siehe Nr. 43. — 85) Carwardine. Siehe Nr. 13. 86) Halbau. Wiener med. Klub-Sitzung vom 29. I. 1896. Refer. Prag. med. Wochenschr. 1896. S. 463. — 87) Hudson und Flexner. A case of akt. Annales of surgery. 1897. Ref. Hildebrandt's Jahresberichte für 1897. S. 127. — 88) Netter. Soc. méd. des hôp. 1893. 3. November. — 89) Pringle. Lancet 1894. S. 1154. — 90) Prutz. Siehe Nr. 43. — 91) Frey. Diese Beiträge. Bd. 19. S. 577. 1897. — 92) Bayer. Prager med. Wochenschr. 1899. Nr. 52. — 93) Donalies. Die Aktin. des Menschen. Dissertation. Halle 1893. — 94) Frey. Siehe Nr. 90. — 95), 96), 97), 98) Prutz. Siehe Nr. 43.

AUS DER

BRESLAUER CHIRURGISCHEN KLINIK

DES PROF. DR. v. MIKULICZ

V.

Ein Beitrag zur Lehre von der Jodoformvergiftung.

Von

Dr. **Willy Anschütz,**
Assistenzarzt.

Zwei Jahrzehnte sind nunmehr vergangen, seitdem das Jodoform in die chirurgische Praxis eingeführt ist und unentbehrlich ward es uns in mehr als einer Beziehung. Jeder einzelne Arzt wendet es so häufig an, dass er schon nach kurzer Zeit über eine mehr oder minder reiche Zahl von Erfahrungen gebietet und sich über das Jodoform bald ein eigenes Urteil erlauben kann. Und diese Erfahrungen, diese Urteile lauten im Allgemeinen günstig. Man hat sich mit den Schattenseiten dieses Mittels, mit seinen Nachteilen abgefunden, wie man auch bei vielen anderen unserer besten Medikamente mit ihren schlimmen Eigenschaften sich abzufinden gelernt hat. Wir sind über die Zeit längst hinaus, wo es sich darum handelte, ob das Jodoform seiner Giftigkeit wegen abzulehnen sei oder ob es beibehalten werden dürfe. Sein Wert, besonders bei der konservativen Behandlung der Knochen- und Gelenktuberkulose, ist für uns zu gross, als dass wir seiner, zur

Zeit wenigstens, entraten könnten. Seiner Giftigkeit, seines Geruches, seiner Neigung, Ekzeme zu verursachen wegen sind vielfache Versuche gemacht worden, Substanzen zu finden, welche nur die Vorteile des Jodoforms, ohne seine Nachteile enthalten. Zum Teil ist es auch gelungen, das Jodoform zu verdrängen, aber gerade in der Injektionsbehandlung bei tuberkulösen Affektionen konnte bisher kein anderes Mittel das Jodoform ersetzen. Unsere Erfahrungen über die Erfolge der Jodoformanwendung sind auf diesem praktischen Punkte zu einem gewissen positiven Abschlusse gekommen: es bezweifelt wohl Niemand mehr die Wirksamkeit des Medikamentes der Knochentuberkulose gegenüber. Auch wissen wir jetzt im Grossen und Ganzen mit der Intoxikationsgefahr bei Anwendung des Jodoformes Bescheid: wir sind vorsichtiger geworden und wenden viel kleinere Mengen als früher an; wir hüten uns, die Substanz auf grosse oder kleinere schneller resorbierende Wundflächen zu bringen.

Das Jodoform wirkt eigenartig auf den Organismus, anders jedenfalls als die übrigen Jodverbindungen, speciell ganz verschieden von dem Jodkalium, obwohl schliesslich wie bei den anderen das Jod hauptsächlich als Jodalkali im Urine erscheint. Aber über das Wie? der Jodoformwirkung, über die Art und den Ort seiner Zersetzung fehlt uns die genauere Kenntnis. Wenn das Mittel ein ganz ungefährliches wäre, würde man sich vom rein praktischen Standpunkte aus über diesen Mangel hinwegsetzen können. Aber aller Vorsicht zum Trotz kommen immer noch Fälle tötlicher Vergiftung vor, bei welchen uns die eigentliche Ursache ganz dunkel bleibt. Bei diesen Gelegenheiten empfinden wir unsere Unkenntnis schmerzlich. Machtlos stehen wir der Vergiftung gegenüber und wissen nicht einmal, wo unsere Fehler stecken, noch auch, wie wir sie vermeiden könnten.

Das klinische Bild der Jodoformvergiftung ist sehr charakteristisch und unterscheidet sich beim Menschen wenigstens erheblich von dem der Jodintoxikation. Das ist eine heutzutage nicht mehr bestrittene Thatsache. Umsomehr setzte uns begreiflicherweise ein Fall in Verwunderung, bei dem nach einer Jodoformglycerininjektion Vergiftungssymptome auftraten, welche von den bekannten abweichend, eher denen eines akuten, schweren Jodismus glichen — der Kranke starb. Diese Art der Jodoformintoxikation gehört jedenfalls zu den grössten Seltenheiten. Die Ursache der abnormen Wirkung ist uns vollkommen rätselhaft geblieben. Da der Fall auch sonst

noch in mancher anderen Beziehung Interessantes bietet, möchte ich über ihn berichten.

Ernst H., 30 J. Stellenbesitzer aus Gross-Kloden, stammt aus gesunder Familie und will bis Mai 1899 immer gesund gewesen sein. Damals bemerkte er eine über faustgrosse Anschwellung am rechten Oberschenkel, innen oben. Eine Ursache für ihre Entstehung weiss Patient nicht anzugeben. Sie machte nie Schmerzen, hat auch an Grösse nicht zugenommen.

I. Aufnahme: 12. VI. 1899. Mässig kräftiger Mann mit geringem Fettpolster, von blassem Aussehen. Hämoglobingehalt des Blutes 60% der Norm nach Fleischl. Lungenspitzenkatarrh ist rechts nachweisbar, Husten oder Auswurf besteht nicht. An der Innenseite des rechten Oberschenkels, etwa 1½ Hand breit unter dem Ligamentum Pouparti findet sich ein faustgrosser, fluktuierender, prall elastischer Tumor. Eine fast gleich grosse Schwellung ist oberhalb des Ligamentum Pouparti zu fühlen, welche deutlich mit der unteren in Verbindung steht. Die Haut ist über der Schwellung unverändert und in Falten abhebbar. An der Wirbelsäule kein abnormer Befund. Von Seiten des Rückenmarkes keine Erscheinungen. Die Patellarreflexe sind beiderseits normal, Sensibilitätstörungen fehlen. Fieber besteht nicht.

13. VI. Punktion des Abscesses und Injektion von 80 ccm einer 10%igen Jodoformglycerinemulsion. — 14. VI. Temp. 38,8 früh, 38,0 abends. Puls 96 resp. 104. Im Urin ist die Jodreaktion sehr stark. Patient ist appetitlos. — 18. VI. Das Wohlbefinden ist vollkommen wieder hergestellt. Die Temperatur ist normal. — 20. VI. Pat. wird nach Hause entlassen.

II. Aufnahme: 7. VIII. 1899. Der kalte Abscess hat sich wieder sehr stark gefüllt. Noch an demselben Tage wird die Punktion und Injektion des Abscesses vorgenommen. Eingespritzt werden 90 ccm Jodoformglycerin (10%). — 8. VIII. Keine erhebliche Störung im Allgemeinbefinden. Die Temperatur ist abends etwas gesteigert, Puls 106. — 14. VIII. Auf eigenen Wunsch Entlassung nach Hause.

III. Aufahme: 22. I. 1900. Patient hat sich wohl gefühlt und gut seine schwere Arbeit verrichten können. Die Geschwulst war bis Anfang Dezember 1899 verschwunden, um sich dann wieder zu gleicher Grösse, wie früher auszubilden.

Status: Abgemagerter, mässig muskelkräftiger Mann von blassem Aussehen. Die Haut ist gelblich, etwas fahl und trocken, nirgends sind Pigmentfecke zu sehen, ausser bräunlichgelben Sommersprossen im Gesicht. Auf der rechten Lungenspitze ist der Schall leicht gedämpft; das Atmen ist abgeschwächt vesikulär, mit zahlreichen, feinblasigen, feuchten Rhonchis zu hören. Am rechten Ober-

schenkel, innen, dicht unter dem Ligamentum Pouparti findet sich eine über faustgrosse Geschwulst von prall elastischer Konsistenz. Die Haut ist unverändert. Oberhalb des Ligamentum Pouparti ist diesmal kein Tumor zu fühlen.

1) 24. I. 1900. Bei der Punktion des kalten Abscesses mit einem mittelstarken Troikart entleeren sich etwa 300 ccm dünnen gelblichen Eiters. Darauf werden 100 ccm 10% Jodoformglycerins eingespritzt, es fliessen jedoch mehr als 5 ccm davon wieder ab. Leichter Druckverband. — 2) 25. I. Temperatur 38,8, Puls 116 früh; 39,1, 124 abends. Patient hat einmal sofort nach dem Mittagessen erbrochen. Im Urin ist viel Jod nachweisbar, kein Albumen. — 3) 26. I. Temperatur 38,2, 38,3; Puls 116, 120. Sehr viel Jod im Urin, kein Albumen, kein Blutfarbstoff. — 4) 27. I. Temperatur 38,2, 37,6; Puls 104, 112. Patient erbricht 3mal nach dem Essen. — 7) 30. I. Temperatur 37,2, 37,6; Puls 96, 104. Patient fühlt sich heute wieder wohl, steht auf und will morgen gern nach Hause entlassen werden. Im Urin ist immer noch reichlich Jod. — 9) 1. II. Temperatur 36,9, 37,2. Puls 112, 108. Das Wesen des Patienten ist ganz verändert: er schläft heute den ganzen Tag über, reagiert kaum auf Anrufen, isst wenig und trinkt wenig. Schmerzen hat er nicht. — 10) 2. II. Temperatur 36,8, Puls 120. Am Vormittag schon ist Patient sehr apathisch. Er schläft anscheinend immer fort, isst und trinkt nur noch geringe Mengen auf wiederholtes Zureden. Die Nasenkuppe ist auffallend gerötet und geschwollen, daselbst sieht man zahlreiche, kleine Aknepusteln. Auf der Haut der Brust, der Streckseite der Arme und des Rückens sind massenhafte kleine Akne, von scharfem rotem Hofe umgeben, aufgeschossen (an die Follikel gebundene, teils papulöse, teils pustulöse Efflorescenzen). Das Zahnfleisch ist stark gerötet und aufgelockert, auf der Mundschleimhaut (Lippen, Wangen, Zunge) sind grössere, konfluierte Epithelabhebungen zu bräunlichen Borken eingetrocknet, welche bei ihrer Entfernung blutende Stellen hinterlassen. Auch am Rachen und am harten Gaumen haben sich Borken gebildet. Die Nase ist verstopft mit dicken Krusten, die Augenlider sind verklebt. Mittag: Pat. reagiert nur noch schwer auf Anrufen, weiss dann aber auf einfache Fragen gut zu antworten: weiss, wo er ist, wo er wohnt. Er zupft häufig an der Bettdecke (Federlesen). — Nachmittag: Die Somnolenz nimmt zu. Auch die Akne hat sich noch vermehrt. Der Mund und die Nase sind wieder voll von trockenen, bräunlichen Krusten, die mit der Pincette und Tupfern entfernt werden müssen. Man findet bei dem Pat. an den schlaffen Kniegelenken lebhaft gesteigerte Patellarreflexe und einen geringen Fussklonus. Der Urin ist dunkelrotbraun, enthält sehr viel Jod, geringe Menge von Albumen, keinen Blutfarbstoff. — 11) 3. II. Vollkommene Somnolenz. Patient reagiert gar nicht mehr auf Anrufen.

Dicke Borken haben sich wieder im Munde gebildet. Die Nasenschleimhaut ist geschwollen und auch mit Krusten und Borken bedeckt, welche die Nasenlöcher verstopfen. Die Augenlider sind ebenfalls wieder durch Krusten verklebt. Es besteht Conjunctivitis. Der ganze Körper ist mit massenhaften Aknepusteln bedeckt, besonders auf der Brust, auf den Streckseiten der Arme und auf dem Rücken. Patient sieht verfallen aus; die Atmung ist stertorös. Feste Nahrung und Getränke können ihm nicht mehr beigebracht werden, da er den Mund fest verschliesst. Die Patellareflexe sind sehr gesteigert, die Kniegelenke schlaff, es lässt sich leicht ein lang anhaltender Fussklonus auslösen. Temperatur 38,0, Puls klein, weich, 120.

Der Abscess wird breit geöffnet und mit steriler Kochsalzlösung ausgespült. Es entleeren sich zunächst etwa 200 ccm dünnflüssigen, hellgelben Eiters, dem viel Jodoform beigemengt ist. Auch mit dem Spülwasser entleert sich noch reichlich Jodoform. Im Anschluss daran wird sofort eine intravenöse Infusion von 2 Litern steriler Kochsalzlösung vorgenommen. Kampferöl 1,0 stdl. eine Spritze. Gegen Abend wird mittelst Schlundsonde von der Nase aus dem Patienten Milch und Wein beigebracht. Patient ist seit heute Früh noch nicht wieder erwacht. Temperatur 40,2, Puls 110. Gegen 10 Uhr Exitus, ohne besondere Erscheinungen.

Der Urin: 600 ccm, dunkelrot beim Entleeren, dunkelt beim Stehen an der Luft noch stark nach, ist klar. 1022 specifisches Gewicht, saure Reaktion. Beim Kochen entsteht eine leichte Trübung, welche auf Salpetersäurezusatz nicht schwindet. Nach Kochen mit Kalilauge fällt ein dunkelbraunrotes Sediment aus. Kein Zucker. Mikroskopisch finden sich einige gelbe Körnchen, keine roten oder weissen Blutkörper. Spektroskopisch konnte kein Blutfarbstoff nachgewiesen werden.

Klinische Diagnose vor der Sektion: Jodoformvergiftung. Tuberkulose der Lendenwirbelsäule, Senkungsabscess.

Anatomische Diagnose nach der Sektion: Caries tuberculosa vertebrae lumbalis V et IV(?), Abscessus congestionis Psoatis dextri, descendens usque ad femur medium. Tuberculosis caseosa et calcificata glandularum suprarenalium. Peribronchitis disseminata in apice pulmonis utriusque. Dilatatio et hypertrophia cordis dextri levis. Hyperplasia magna lienis. Pachymeningitis interna vasculosa imprimis falcis minoris. Degeneratio adiposa renum recens.

Wir haben einen sicheren Fall von tödlicher Jodoformvergiftung an unserer Klinik bisher nicht beobachtet und fürchten eigentlich bei der ganzen Injektionstherapie viel mehr das Vehikel des Jodoforms, das Glycerin. Hämaglobinurien nach Einspritzungen traten wiederholt auf; auch einen Todesfall an Glycerinvergiftung haben wir zu beklagen, über den seinerzeit Schellenberg berichtete. Warum

trotzdem das Glycerin als Vehikel beibehalten wird, darauf möchte ich nicht näher eingehen und auf die Ausführungen in den Arbeiten aus unserer Klinik von Schellenberg und Henle verweisen.

Unser Patient war in durchaus typischer Weise behandelt worden. Zweimal schon, im Juni und August vorigen Jahres hatten wir in den kalten Abscess grössere Mengen (80 resp. 90 ccm) der gleichen Lösung eingespritzt, von welcher ihm 5 Monate später 100 ccm den Tod brachten. Erst am neunten Tage nach der Einspritzung traten bedrohliche Symptome auf, welche wir nie bisher gesehen hatten.

Es mag vielleicht manchen die grosse Menge des eingeführten Jodoforms (9—10 gr) verwundern. Wir wenden grössere Quantitäten auch nur bei der Behandlung kalter Abscesse an. Die Methode der Einspritzung ist die altbewährte, wie sie von v. Mikulicz zuerst angegeben. 10 gr Jodoform ist das Maximum dessen, was eingespritzt wird. „Man muss dabei aber bedenken, dass die intakte Oberfläche eines solchen kalten Abscesses gewiss sehr schlecht resorbiert. Die zu parenchymatösen Injektionen verwandten Mengen sind erheblich geringer". (Henle.)

Was zunächst das späte Auftreten der Vergiftungserscheinungen in unserem Falle betrifft, so sind schon mehrfach ähnliche Beobachtungen bekannt geworden. Akut ist diese Vergiftung überhaupt sehr selten, viel häufiger tritt sie mehr chronisch auf. v. Mikulicz sah nach Anfüllung von Wunden mit Jodoform in zwei Fällen Intoxikationssymptome erst am 20. resp. 21. Tage, welche binnen 8 beziehungsweise 5 Tagen zum Tode führten. Weitere derartige Fälle hat auch Dreesmann beobachtet. Es tritt offenbar eine Cumulation des Giftes im Körper ein, worauf zuerst Schede und später Kocher hingewiesen hat. Eben diese cumulierende Wirkung des Jodoforms scheint es zu sein, welche die Injektionsbehandlung gefährlich macht, welche alle Bemühungen zu helfen von vornherein ziemlich aussichtslos erscheinen lässt, wenn einmal schwerere Vergiftungserscheinungen eingetreten sind.

Die Vergiftung mit Jodoform verläuft fast regelmässig unter schweren Hirnerscheinungen, viel seltener unter meningealen Symptomen (Krämpfe, Lähmungen, Nackenstarre, Erbrechen etc.), als unter dem Bild einer Psychose. Unter den Fällen dieser Art

sind nach den Litteraturangaben die mit ausgesprochenen, z. T. hochgradigen Erregungszuständen einhergehenden die häufigeren. Bei unserm Patienten begann die Intoxikation mit einem soporösen Zustande, welcher durch die Nahrungsverweigerung kompliciert war und bald in ein tiefes Coma überging. Ein Psychiater, der am zweiten Tag der Vergiftung den Kranken sah, meinte, dass man ohne eine derartige, bestimmende Anamnese leicht versucht sein könne, eine akut beginnende, progressive Paralyse zu diagnosticieren. Auffallend war allerdings die bedeutende Steigerung der Patellareflexe und der stark ausgeprägte Fussklonus an den schlaffen Gelenken.

Neben den schweren cerebralen Erscheinungen pflegen bei dieser Vergiftung alle anderen zurückzutreten. Unter diesen sind zu erwähnen Steigerung der Pulsfrequenz, seltener Uebelkeit und Erbrechen. Die Beschleunigung des Pulses war in unserem Falle anfangs nicht sehr ausgeprägt. Erbrochen hat der Kranke nur in den ersten Tagen nach der Einspritzung, und auch da nur vereinzelte Male. Im Urin wird stets bei Jodoformvergiftung Jod nachgewiesen werden können; auch in unserem Falle war es in sehr reichlicher Menge vorhanden und zwar in anorganischer Verbindung. Albumen trat in Spuren am letzten Tage auf; Hämoglobin oder Methämoglobin fehlten.

Etwas ausführlicher möchte ich auf die eigentümliche Hautaffektion eingehen, welche bei unserem Patienten auftrat. Seit Einführung der Jodoformtherapie werden bei uns jährlich eine beträchtliche Anzahl von Injektionen ausgeführt, aber nie sind bisher ähnliche Erscheinungen an der Haut und Schleimhaut gesehen worden. Auch aus der Zeit, wo noch grössere Mengen Jodoforms in der Wundbehandlung verwendet wurden, kann sich mein hochverehrter Chef, Herr Geheimrat von Mikulicz, derartiger Symptome bei einer Jodoformvergiftung nicht erinnern. In der reichen Kasuistik der achtziger Jahre scheint nur einmal ein ähnliches Vorkommnis beobachtet zu sein und zwar von Neumann, welcher Jodoformöllösung zur Heilung von Syphilis einspritzte. In diesem Falle sind aber keine schweren Vergiftungserscheinungen zugleich eingetreten. Wir haben es in unserem Falle offenbar mit einer ausserordentlich seltenen Form der Jodoformvergiftung zu thun gehabt.

Auf die Hautaffektionen bei Jodoformgebrauch hat Neisser zuerst die allgemeine Aufmerksamkeit gelenkt. Man kann sie ausser

nach ihrer Verschiedenartigkeit auch nach dem Orte ihres Auftretens. wie Lewin es thut, einteilen. Erstens sieht man die Hautaffektionen direkt an der Stelle auftreten, wo das Jodoform angewendet wurde; von hier aus kann dann der Process weiter um sich greifen. Dahin zählen z. B. die Fälle, bei welchen uns lästige Ekzeme die Heilung kleiner, unbedeutender Wunden oft verzögern oder gar vereiteln. Besonders gefürchtet sind sie am Kopf, wo das begleitende Oedem der Gesichtshaut binnen kurzer Zeit dem Kranken ein erschreckendes Aussehen verleihen kann.

Ferner treten die Affektionen der Haut nicht nur örtlich, sondern zugleich an ganz entfernten Körperstellen auf, welche mit dem ersten Herd, wo das Mittel appliciert würde, gar nicht in Berührung gekommen sind. Lewin führt aus der Litteratur mehrere, höchst charakteristische Fälle an. Meist ist die äussere Genitalgegend der Ausgangspunkt gewesen, und man sah dann nach verschieden langer Zeit Erytheme, Purpura, Petechien oder auch Pemphigusblasen irgendwo am Körper auftreten. Diese Art der Hauterkrankung soll bei Jodoform am häufigsten vorkommen.

Schliesslich kann aber auch das Exanthem von vornherein nur an entfernten Stellen sich zeigen oder auch den ganzen Körper einnehmen, ohne dass vorher am Ort der Applikation etwas abnormes an der Haut zu sehen gewesen wäre. In diese Gruppe gehören alle diejenigen Fälle, bei denen nach Injektionen des Jodoforms oder nach seiner innerlichen Anwendung, Hautanomalien auftreten. Urticaria, Masern- oder Scharlach-artige, erythematöse Ausschläge haben wir mitunter bemerkt nach Einspritzungen. Nie aber haben wir bisher eine allgemeine Akne, wie in diesem Falle gesehen! Sie zeigte sich zuerst an der Nasenspitze, trat dann aber bald an den Armen und am Rumpfe auf. Am stärksten waren zuletzt Rücken und Streckseite der oberen Extremität befallen. Die Eruptionen standen dicht bei einander ohne zu konfluieren. Ein ähnlicher Process spielte sich wohl auf der Mundschleimhaut ab; nur waren hier die Effloreszenzen nicht umschrieben geblieben, sondern offenbar wegen der Weichheit des aufgelockerten Gewebes zusammengeflossen und, wie so häufig an dieser Stelle, war es zu Epithelabhebung und Borkenbildung gekommen. Es lag der Gedanke nahe, diese Erscheinungen auf Ausscheidungsvorgänge zu beziehen.

Wenn man nun noch die starke Sekretion der Conjunctiva, den

Schnupfen, die Stomatitis in Betrachtung zieht, so kann man sich des Eindruckes nicht erwehren, dass man es neben der Jodoformwirkung noch mit einem ganz besonders akuten und schweren Jodismus in unserem Falle zu thun gehabt hat. Vergleicht man ihn mit dem bekannten, von Rose beobachteten und genau beschriebenen Fall von Vergiftung nach Einspritzung von Jodtinktur in eine Ovarialcyste, so finden sich einige Analogien. Nur scheint bei uns die Jodresorption noch massenhafter und plötzlicher oder aber unser Patient weit weniger widerstandsfähig, als der seine gewesen zu sein. Die cerebralen Störungen fehlten bei seinen Kranken so gut wie ganz und traten gegenüber dem heftigen Erbrechen mehr in den Hintergrund. Dagegen scheint das Exanthem, welches Rose beschrieben hat, dem unseren sehr ähnlich gewesen zu sein. Der Tod erfolgte infolge akuter Herzlähmung am 10. Tage, nachdem die Patientin die schwersten Tage der Vergiftung bereits überstanden hatte und sichtlich auf dem Wege der Besserung angelangt war.

Ich wäre auf die Hautaffektion, die entschieden als nebensächlich gegenüber der Schwere der cerebralen Erscheinungen unseres Falles anzusehen ist, gar nicht so ausführlich eingegangen, wenn sie im Verein mit dem Schnupfen, der Stomatitis und der Conjunctivitis nicht ein gewisses theoretisches Interesse hätte.

Man musste bisher für den Menschen unbedingt an der Verschiedenheit der Jod- und der Jodoformintoxikation festhalten: alle die Erscheinungen, die wir bei längerem Jodgebrauch — ich denke hier speziell an das Jodkali — so häufig auftreten sehen, vermissen wir bei der Jodoformanwendung. Aber in unserem Falle und vielleicht überhaupt zum ersten Male wurden deutliche Symptome des Jodismus nach Injektion von Jodoform beobachtet. Beim Tier dagegen wirkt Jodoform ebenso wie die anderen Jodverbindungen (Kobert). Das Tierexperiment lässt uns also im Stich und dieser Umstand mag wohl zum Teil schuld daran sein, dass wir immer noch keine rechte Aufklärung über das Wesen der Jodoformvergiftung beim Menschen bekommen haben. Mehrfach sind Versuche angestellt worden, über die Art und den Ort der Jodoformwirkung genaueres zu ermitteln, aber bisher hat sich noch keine der aufgestellten Theorien allgemeine Anerkennung erworben.

Binz und Högyes nahmen beide an, dass es dass Fett sei, welches das eingeführte Jodoform im Körper löse und so seine Re-

sorption ermögliche. In Bezug auf die eigentliche Wirkung gehen aber ihre Ansichten auseinander. Binz nimmt an, dass Jodoform im Kreislauf unter Entbindung von Jod zerlegt wird. In diesem ungebundenen Zustande ergreift er das dicht dabeiliegende Zelleneiweiss. Hierin soll nach Binz die Wirkung liegen. Högyes dagegen nimmt an, dass Jodalbumin der wirksame Faktor sei, welcher sich bildet, wenn das dissoziierte Jod den eiweisshaltigen Körperflüssigkeiten übergeben wird. Seine Versuche mit Jodalbumin ergaben die gleichen Resultate, wie die mit Jodoform. Die Theorie Moleschott's lässt langsam Jod abgespalten werden und dieses in statu nascendi energischer wirken. Gegen diese Anschauung führt Zeller an, dass sie mit allem, was wir sonst über das chemische Verhalten des Jodes wissen in stärkstem Widerspruch stehe. Harnack wies nach, dass für die Jodoformintoxikation die Anhäufung von Jod in den inneren Organen (Leber, Niere), besonders aber im Gehirn charakteristisch sei. Für das Blut hat dasselbe Zeller nachgewiesen. Bartels verglich in dieser Hinsicht Jodkali und Jodoform und fand ebenfalls für letzteres eine Anhäufung von Jod in den Organen, während Jodkali nach 8 Tagen etwa verschwunden zu sein pflegte. Behring machte darauf aufmerksam, dass von allen Geweben des Körpers nur das Blut imstande sei, Jod aus dem Jodoform frei zu machen. Letzteres ist in der That eine schwer zersetzbare Jodverbindung, wenn man es mit starken Alkalien und Säuren behandelt. Dagegen lassen hohe Temperaturen, Stehenlassen im Sonnenlicht, Elektrolyse und gewisse energische Oxydationsvorgänge schnell und reichlich Jod aus ihm frei werden. Hält es doch zu 96,7% Jod! Im Körper spielen sich derartige Oxydationsvorgänge vorzugsweise im Blute ab. Behring betonte in Uebereinstimmung mit v. Mosetig-Morhof, Kocher und Anderen, dass die Jodwirkung beim Menschen mit der des Jodoformes nicht identificiert werden dürfe; eine Thatsache, welche sich im Lauf der Zeit immer mehr bestätigt hat.

Hübener hat durch eine grosse Reihe von Experimenten festgestellt, dass bei der Jodoformwirkung auch noch ein anderer Faktor mit zu berücksichtigen ist, nämlich die rein mechanische Verschleppung der Partikel auf dem Lymphwege. Durch diesen Vorgang wird der Wirkungskreis des Mittels natürlich erheblich vergrössert. Denn nach seinen genauen mikroskopischen Untersuchungen ist keineswegs immer die Auflösung in Fett zu der Resorption des Jodoformes notwendig, auch ohne jenes kann die Aufnahme vor sich

gehen [1]).

Trotz aller Versuche vermag man aber immer noch nicht die einfache Frage zu beantworten: warum verlässt das Jod, welches aus Jodoform abgespalten wird, nicht ebenso schnell den Körper, wie das aus dem Jodkali frei gewordene? Da ferner in der grossen Mehrzahl der Fälle das Bild der Vergiftung von dem des Jodismus erheblich abweicht, muss man folgern, dass nicht allein die Jodabspaltung, sondern auch noch unbekannte, organische Jodverbindungen am Bilde der Jodoformintoxikation beteiligt sind (Kunkel).

Worin aber könnten wir eine Erklärung dafür finden, dass unser Kranker, der 5 Monate früher zweimal hinter einander in relativ kurzer Zeit grössere Jodoformmengen gut vertrug, später, nach langer Pause, der dritten Einspritzung der nur wenig grösseren Menge schnell erlag? An eine Idiosynkrasie gegen Jodoform brauchen wir unter diesen Umständen nicht zu denken. In den Nieren, auf deren Gesundheit bei der Jodoformtherapie grosses Gewicht gelegt wird, fand sich bei der Autopsie nur leichte, fettige Degeneration frischen Ursprunges. Manchmal soll bei Injektionen in kalte Abscesse Vergiftungen eingetreten sein, wenn durch Verletzungen der Wand Kommunikationen der Höhle mit grösseren Gefässen entstehen. In unserem Falle wurde daraufhin die Abscesswand genau betrachtet. Die Höhle lag allerdings nahe an den grossen Gefässen, nahe an der Vena saphena, aber irgend eine Verbindung mit diesen liess sich nicht finden. Dreesmann und v. Stubenrauch haben auf die Gefährlichkeit der Verunreinigungen in den Jodoformpräparaten von neuem aufmerksam gemacht, nachdem Bouma schon früher diese Möglichkeit bei der Frage der Intoxikation erwogen hatte.

Wenn unser Jodoformpräparat Verunreinigungen enthielte, so würden wir sicherlich, falls sie giftig sind, schon öfter schlechte Erfahrungen mit den Injektionen gemacht haben. Spuren freien Jodes würden ohne Intoxikationserscheinungen schnell resorbiert und ausgeschieden werden.

1) Eine sehr interessante Arbeit aus dem Kobert'schen Institut zu Rostock von Marung weist nach, dass selbst in der Harnblase noch eine reichliche Jodabspaltung aus dem Jodoform stattfinden kann. Es wird diese Abspaltung durch Harnsäure und Rhodan hervorgebracht. Vielleicht sind derartiger Stoffe noch mehrere; und vielleicht sind solche Verbindungen auch manchmal im Organismus, wenn auch nur vorübergehend, nach dieser Richtung hin wirksam, vorhanden.

Wir dürfen in unserem Falle ohne Zweifel den Vergiftungstod auf die beginnende Kachexie beziehen, welcher der Patient durch die totale Verkäsung der Nebennieren verfallen war. Das wird von grosser Bedeutung sein, wenn wir die praktischen Schlüsse aus diesem traurigen Erlebnis ziehen sollen.

Diese schwere Veränderung der Nebennieren war für uns bei Lebzeiten des Patienten nicht erkennbar, da keinerlei Symptome sie verrieten. Die Hautfarbe war blass, etwas gelblich und fahl, im Gesicht und an den Vorderarmen etwas dunkler. Nur Sommersprossen, von allerdings etwas mehr bräunlicher, als gelblicher Farbe sah man, nirgends aber eigentliche Pigmentflecken. Nach der Autopsie wurden alle Prädilektionsstellen der Pigmentierungen noch einmal revidiert und ausser dunklerer Färbung der beiden Mammillen und einiger kleiner Flecke an der Unterseite der Glans penis keine Verfärbungen gefunden. Fleiner berichtet, dass 285 Fällen von typischem Morbus Addissonii, 44 von atypischem Verlauf gegenüberstehen, welchen das Symptom der Bronzehaut während des Lebens fehlte. Bei den meisten der atypischen Fälle sollen aber intra vitam asthenische und gastrointestinale Störungen vorhanden gewesen sein. Man könne sich dann das Fehlen der Hautverfärbung dadurch erklären, dass der Tod eingetreten ist, ehe sich die Hautanomalie entwickelte. Bei unserem Patienten scheinen aber wirklich alle Symptome gefehlt zu haben, die sonst bei Verkäsung der Nebennieren gefunden werden. Er hat noch in der Zeit kurz vor der letzten Aufnahme schwer als Bauer gearbeitet, ohne über irgend etwas zu klagen. Die Verkäsung der Nebennieren war eine vollkommene, zum Teil älteren Datums, da Verkalkungen sich fanden. Von dem Organ war weder rechts noch links ein normaler Rest vorhanden. Voraussichtlich wären binnen kurzer Zeit die Symptome der Addison'schen Krankheit aufgetreten, wenn nicht die Vergiftung das Leben vorzeitig beendet hätte. Jedenfalls halten wir uns für berechtigt anzunehmen, dass der Organismus, welcher bereits durch Knochen- und Lungentuberkulose geschwächt war, durch die tuberkulöse Verkäsung seiner beiden Nebennieren ganz erheblich an normaler Widerstandskraft verloren hatte.

Von den anderen Befunden bei der Sektion ist nicht viel zu sagen. Im Gehirn ward eine frische innere Pachymeningitis gefunden, aber nur an vereinzelten Stellen; an den Nieren geringe frische Verfettungen. Die Milz war durch akute Schwellung stark vergrössert,

ohne dass eine Ursache dafür sich ermitteln liess.

Der Abscess war vom IV. oder V. Lendenwirbel aus nach unten gewandert, in seinem unteren Teile unterhalb des Poupart'schen Bandes waren noch reichlich viele Jodoformkörnchen zu finden, obgleich viele Liter Kochsalzlösung zur Ausspülung verwendet worden waren. Wir hatten uns von vornherein nicht viel von diesem Eingriffe versprochen. Das Jodoform lässt sich selbst aus oberflächlichen, gut zugänglichen Wunden nur äusserst schwer entfernen, wieviel geringer sind dann die Aussichten die Körnchen aus der grossen, buchtigen Höhle eines Senkungsabscesses vollständig herauszubekommen! Hätte man wirklich radikal den Giftherd eliminieren wollen, wäre nichts als die Entfernung der ganzen unteren Extremität übrig geblieben. Ganz abgesehen von der Unmöglichkeit, diese Operation an unserem Kranken noch auszuführen — wäre auch dann noch die Rettung des Lebens äusserst fraglich gewesen. Wir wissen ja, dass erst nach einer gewissen Kumulation die Vergiftung eintritt und dass in den schweren Fällen meist alle Hilfe zu spät kommt.

Zweimal haben wir Kochsalzinfusion gemacht — Kocher hat sie seinerzeit empfohlen — einen Erfolg konnten wir nicht konstatieren. Andere therapeutische Massnahmen wurden nicht vorgenommen, wir versprachen uns von ihnen noch weniger als von der Infusion.

So traurig diese Erfahrung für uns ist, so kann sie uns dennoch nicht beeinflussen, unsere Methode der Jodoformtherapie umzustossen. Diese hat sich uns in einer zu grossen Zahl von Fällen glänzend bewährt, als dass nun ein Fall sie auf einmal ganz entwerten könnte. Vielleicht wird man gut thun, mit den grösseren Mengen des Mittels noch vorsichtiger umzugehen, als bisher. Vielleicht sage ich deshalb, weil in mehreren Fällen auch nach viel kleineren Dosen Vergiftungstode beobachtet wurden (Neuber nach 2 gr, Dreesmann nach 5 gr).

Wenn wir auch schon sehr viele Jodoforminjektionen ungestraft ausgeführt haben — und in diesem Falle die Verkäsung der Nebennieren für den Tod des Patienten verantwortlich machen müssen, vergessen wir nicht, dass man — wie Zeller sagt — bei der Anwendung des Jodoforms ein Gift in den Organismus setzt, dessen Wirkung man vorher gar nicht absehen kann. Diese Lücke in unserem Wissen auszufüllen sollte bei der allerseits anerkannten Trefflichkeit des Mittels unser ernstestes Bestreben sein.

Litteratur.

Barthels. Inaug.-Dissert. Würzburg 1895. — Behring. Deutsche med. Wochenschr. 1882. S. 146 u. 278. — Binz. Archiv für experimentelle Pathologie Bd. 8. 1878. — Bouma. Centralblatt für Chir. 1883. — Dreesmann. Diese Beiträge. Bd. 9. 1892. — Fleiner. Sammlung klinischer Vorträge. Neue Folge. Nr. 38. — Harnack. Berliner klin. Wochenschr. 1882. — Henle. Diese Beiträge. Bd. 20. — Högyes. Archiv für experimentelle Pathologie. Bd. 10. 1879. — Hübener. Diese Beiträge. Bd. 18. 1897. — Kobert. Lehrbuch der Intoxikationen. 1893. — Kocher. Centralblatt für Chirurg. 1882. — König. Centralblatt für Chirurg. 1882. — Kunkel. Handbuch der Toxikologie. 1899. — Lewin. Nebenwirkungen der Arzneimittel. — v. Mikulicz. Langenbeck's Archiv. Bd. 27. 1882. — Ders. Berliner klin. Wochenschr. 1881. — v. Mosetig-Morhof. Sammlung klin. Vorträge. Nr. 211. — Marung. Dissert. Rostock. 1900. — Neisser. Deutsche med. Wochenschr. 1884. — Neumann. Wiener med. Blätter. 1882. — Neuber. Langenbeck's Archiv. Bd. 27. 1882. — Rose. Virchow's Archiv. Bd. 35. 1866. — Schede. Centralblatt für Chir. 1882. — Schellenberg. Langenbeck's Archiv. Bd. 49. 1895. — v. Stubenrauch. Deutsche Zeitschrift für Chir. Bd. 37. 1893. — Zeller. Langenbeck's Archiv. Bd. 28. 1883.

AUS DER

ROSTOCKER CHIRURGISCHEN KLINIK

DES PROF. DR. GARRÈ.

VI.

Zur Kasuistik der Darmlipome.

Von

Dr. **Langemak,**
Volontärarzt der Klinik.

Im 24. Bande dieser Beiträge hat Hiller die bisher in der Litteratur beschriebenen Fälle von Darmlipomen zusammengestellt und sie durch einen von Steinthal operierten Fall bereichert. Seitdem berichtete Hahn[1]) über im Dünndarm lokalisierte, multiple submucöse Lipome, welche zur Invagination geführt hatten, und betont dabei, dass der von ihm publicierte der erste Fall sei, der durch Resektion des invaginierten Darmteiles zur Heilung gekommen.

Herr Prof. Garrè operierte im Jahre 1898 einen Fall von submucösem Darmlipom, der ebenfalls durch Resektion geheilt wurde, und welcher nicht nur bei der Seltenheit der submucösen Darmlipome zur Publikation berechtigt, sondern auch deshalb besonderes Interesse verdient, weil das Lipom im Coecum nahe der Valvula ileocoecalis lokalisiert war, ein Sitz, der bisher noch nicht beschrieben wurde.

1) Münchener med. Wochenschr. 1900. Nr. 9.

Ich lasse die Krankengeschichte folgen:

M. St., Rangiermeistersfrau, 57 J., ist angeblich nie erheblich krank gewesen. Menstruiert mit 20 Jahren, Menopause mit 52 Jahren. Menses waren regelmässig, 4—5 Tage dauernd, nicht sehr stark, ohne Beschwerden. Menopause ohne Störungen. Seitdem keine Erscheinungen seitens der Genitalien. 6 normale Wochenbetten. Vor 9 Jahren litt Pat. an Magenschmerzen, brauchte keinen Arzt. Im April 98 erkrankte Pat. mit Magenschmerzen, diese dauerten bis ungefähr 8 Tage vor der Aufnahme. Kurz darauf, etwa Mitte April bekam Pat. Durchfälle, die bis zum Eintritt in das Hospital dauerten. Blut oder sonstige Beimischungen werden im Stuhl nicht bemerkt. Vor etwa 3 Wochen begann Pat. an Appetitlosigkeit zu leiden, diese war an einzelnen Tagen mehr, an anderen weniger ausgeprägt, je heftiger die Magenschmerzen, je geringer der Appetit. Pat. will in den letzten Wochen magerer geworden sein. Vor 3—4 Wochen konstatierte der konsultierte Arzt (Dr. Habermann-Wismar) eine Geschwulst im Leibe. An Koliken oder Urinbeschwerden hat Pat. nie gelitten, kein Icterus, keine Schmerzen in der Lendengegend. Pat. konnte gut und auch schwer arbeiten; früher Appetit gut.

Status: Leidlich gut genährte Pat., von gut erhaltener Muskulatur und wenig geschwundenem Fettpolster. Bei der Betrachtung des Abdomens fällt zunächst auf, dass der Leib in der Höhe des Nabels und wenig darunter in querer Richtung aufgetrieben ist. Im Gebiet dieser Auftreibung fühlt man einen unter den ziemlich dicken, aber schlaffen Bauchdecken gelegenen bohnenförmigen Körper mit der konkaven Längsseite nach oben gerichtet. Die Oberfläche des Körpers ist im allgemeinen glatt, seine Konsistenz ziemlich fest und gleichmässig; nahe dem linken Pol fühlt man nach oben und vorne hin eine halbkugelige Prominenz von gleicher Festigkeit. Bei der Palpation gelingt es nicht, einen Strang zu finden, der nach irgend einer Richtung hin den Tumor fortsetzte oder festhielte. Die Palpation ist wenig empfindlich, nur die obere Fläche des rechten Pols mehr sensibel, als der übrige Tumor. Schätzungsweise ist die Länge 15 cm, die Höhe ca. 5 cm.

Der Tumor liegt unter den Bauchdecken über der Aorta, ist von den tiefen Eingeweiden abtastbar und lässt sich in der Weise aufheben, dass seine untere konvexe Seite mehr nach vorne zu liegen kommt, etwas kann man ihn auch im umgekehrten Sinne aufheben. Seitlich lässt sich der Tumor ebenfalls verschieben, weniger nach links hin (etwa um 4 cm nach links oben), mehr nach rechts, es gelingt, ihn mit schräg von oben aussen nach unten innen gerichteter Achse auf die rechte Darmbeinschaufel zu legen, wie auch nach der Leber zu verschieben, ohne dass man im Stande wäre, ihn ganz hinter die Leber zu dislocieren. Die Geschwulst ist von der Leber deutlich abgrenzbar, der Schall darüber gedämpft. Respiratorische Verschieblichkeit kaum angedeutet. Beim Aufblasen des Magens

rückt der Tumor mehr nach rechts, ohne seine Längsachse wesentlich zu ändern. Beim Aufblähen des Dickdarmes rückt er ganz nach rechts und unten und liegt mit schräger Achse auf den oberen Teilen der rechten Darmbeinschaufel, wird nicht vom Dickdarm gedeckt, doch fällt auf, dass vom unteren Pol des Tumors aus ein elastischer, in der Länge nicht näher bestimmbarer geblähter Körper sich nach links innen oben erstreckt (Dünndarm).

Die Lebergrenze reicht perkussorisch in der Mammillarlinie vom unteren Rand der V. Rippe bis zum Rande des Rippenbogens. Linker Leberlappen perkussorisch nicht nach unten zu umgrenzen. Gallenblase nicht palpabel. In der Gegend der Milz Dämpfung. Rechter unterer Nierenpol nicht palpabel, man kann weit in die rechte Hälfte der Thoraxapertur hineinpalpieren, ohne dort auf die Nierenresistenz zu stossen. — Linke Niere ebenfalls nicht zu tasten, ebensowenig die Milz. In der Lendengegend beiderseits keine auffallende Tympanie.

Uterus involviert, vollkommen zu tasten. Fundus frei, ohne Verbindung mit dem Tumor. Beide Ovarien als feine, kaum mandelgrosse, gekörnte Körper neben dem Uterus zu fühlen.

Cystoskopie: Linke Harnleitermündung an normaler Stelle, als querer Spalt zu sehen, Entleerung nicht beobachtet. In der Gegend der Mündung des rechten Ureters eine fast kreisförmige Ausbuchtung der Blasenschleimhaut, klares Bild nicht zu gewinnen, Uretermündung nicht erkennbar, ebensowenig die Urinentleerung. Blasenschleimhaut im übrigen blass, glatt, deutliche Gefässzeichnungen.

24. V. 98. Operation (Prof. Garrè). Morphium-Aethernarkose. Schnitt in der Medianlinie zunächst von der Mitte zwischen Nabel und Proc. ensif. bis zum Nabel, nachträglich nach unten verlängert bis zur Mitte zwischen Nabel und Symphyse, ca. 15 cm lang. Nach Eröffnung des Peritoneums und Zurückschlagen des Netzes zeigt sich, dass die Geschwulst gebildet wird durch den mittleren Teil des Querkolons, das nach rechts sich nicht in die Flexura hepatica fortsetzt; es geht vielmehr direkt Dünndarm in dasselbe hinein. Der betreffende Teil des Dünndarmes ist fest, derb und hat die Form des vorher beschriebenen Tumors. Links geht in die Gegend der Flexura lienalis der Dickdarm in die Norm über. Man fühlt in dem verdickten Darmstück links oben eine knotenförmige, wallnussgrosse, höckerige Resistenz durch die Darmwand durch (diese war auch von aussen palpabel). Es handelt sich um ein Invaginatio ileocolica chronica. Während die Bauchhöhle durch Kompressen abgeschlossen wird, Versuch die Invagination zu lösen, dies gelingt durch mit grosser Vorsicht ausgeführten Zug an dem eintretenden Dünndarmstück. Die Peritonealblätter der beiden Invaginata sind flächenhaft mit einander verklebt, doch tritt Blutung bei der Lösung nicht auf. Das Peritoneum der Invaginata ist sehnig verdickt, matt glänzend. Eine vollkommene Lösung bis zur Klappe wird nicht vorgenommen; es zeigt sich, dass Coecum und

Proc. vermiformis unverändert mit eingestülpt sind, dazu der Tumor, der wohl die Invagination veranlasste, der Darmwand dicht unterhalb der Klappe angehört. Er wird für bösartig gehalten, umsomehr, als sich in dem ebenfalls verdickten Mesenterium mehrere bis bohnengrosse geschwollene Drüsen finden. Exstirpation der Drüsen. Resektion des grössten Teiles des Invaginatum: Dünndarm wird (4 cm oberhalb der Klappe) an Dickdarm (ca. 10 cm unterhalb der Klappe) fixiert durch Serosanähte in einer Ausdehnung von 4 cm. Abtragung und Versorgung des dem zu resecierenden Darmteile angehörenden Mesenteriums. Quere Durchtrennung des Dünndarmes, $1^1/_2$ cm oberhalb der Valvula Bauhini. Verschluss des Dünndarmes in 3 Etagen von fortlaufenden einstülpenden Seidennähten. Quere Durchtrennung des Dickdarmes gut 7 cm unterhalb der Klappe. Schluss des Lumens durch 3 Etagennähte wie oben. Seitliche Anastomose. Der Stumpf des Mesenteriums wird an die Darmstümpfe und die Anastomose mit Nähten fixiert, dass eine Tasche nicht entstehen kann. Toilette der Bauchhöhle, dabei sucht man die rechte Niere, findet ihren Platz leer, sie selbst ganz nach unten in Nabelhöhe verlagert. Naht der Bauchdecken.

Pat. übersteht den Eingriff gut, doch stellt sich in den nächsten Tagen leichte Erhöhung der Temperatur ein, Puls bleibt frequent. Gesicht gerötet; allgemeines Wohlbefinden. Zunge wenig belegt. Winde, Urin spontan. Leib bleibt etwas aufgetrieben und ist vor allem rechts etwas empfindlich.

Die Wundheilung ist gestört durch ein Exsudat, welches rechts vom Nabel scharf begrenzt, empfindlich, an der Stelle, wo die Darmstümpfe liegen, nachweisbar ist. Das Infiltrat geht von der Gegend der Operationswunde und der Gegend unter der Leber her, wo die Grenzen diffus sind, nach aussen und unten bis dicht an die Spina ant. sup. d., im unteren Teil besteht eine leichte Längsfurchung. Fluktuation nicht deutlich. Grösse etwa mannsfaustgross.

Am 2. VI. wird durch eine Incision einige Esslöffel voll dicken, kotigen Eiters entleert, mit Fetzen von schmutzigbrauner Farbe. Der Abscess hatte sich ähnlich einem peritiphlitischen gegen das Peritoneum abgekapselt. Bei Eröffnung desselben entleeren sich einige Fäden von fortlaufender Naht. Die Temperatur kehrt allmählich zur Norm zurück, das Infiltrat verschwindet allmählich ganz, Wundhöhle verkleinert sich, Pat. erholt sich schnell, Stuhl regelmässig und gut geformt. Nachdem Pat. schon einige Gehversuche gemacht, kann sie am 25. VI. mit fester, lineärer, unempfindlicher Laparotomienarbe, aber noch nicht völlig geschlossener Abscessincisionswunde nach Hause entlassen werden. Am 4. VII. 98 wurde sie aus der hausärztlichen Behandlung als geheilt entlassen. Bis heute hat sie keine ärztliche Hilfe wieder nötig gehabt.

Das Präparat besteht, nachdem die Verhältnisse der Invagination wieder hergestellt sind, aus dem ca. 12 cm langen abführenden Stück des

Invaginatum. Unterer Teil des Colon ascendens und Coecum mit der Schleimhaut nach aussen. Der Tumor sitzt ca. 2 cm distal von der Valvula Bauhini, ist wallnussgross, hat das Aussehen eines Bothriocephalenkopfes dadurch, dass an den Kanten der Oberfläche, sowie in der Mitte derselben je eine oberflächliche Schleimhautulceration sich befindet. Auf dem Schnitt erweist sich der Tumor als ein submucöses Lipom der Dickdarmwand. Ulceration hat nirgends die Schleimhaut durchbrochen. In der Coecumschleimhaut einige alte sternförmige Narben. In das umgestülpte Colon ascendens führt der zuführende Teil des Invaginatum: der unterste Teil des Dünndarmes. Peritonealblätter in der Nähe der Klappe mit einander verklebt; ausserdem ist in das Colon hinein noch der ca. 6 cm lange Processus vermiformis, der dem Dünndarm angeschmiegt ist, aufgenommen.

Mikroskop. Untersuchung: Unter der intakten, wallartig vorgebuchteten Dickdarmschleimhaut liegt in die Submucosa eingebettet ein cirkumskriptes, lipomatöses Gewebe.

Ich füge diesem Falle einen zweiten interessanten Fall von submucösem Lipom des Dünndarms an, welches zufällig bei einem Patienten im Jejunum gefunden wurde, bei dem wegen vorgeschrittenem Carcinoma ventriculi eine Jejunalfistel angelegt wurde. Das Lipom hatte keine klinischen Erscheinungen gemacht, es interessiert daher nur der Operationsbefund, den ich kurz folgen lasse:

H. M., 55 J., Erbpächter.

6. I. 99 Operation (Prof. Garrè): Morphium-Aether-Narkose ohne Störung. Schnitt in der Mittellinie. Nach Eröffnung des Peritoneums zeigt sich die ganze Magenwand in eine gleichmässige harte Tumormasse verwandelt, das Colon transversum nicht mit derselben verwachsen. Es wird die oberste Dünndarmschlinge vorgezogen und so gelegt, dass der zuführende Schenkel links, der abführende rechts zu liegen kommt. In dem zuführenden Schenkel fühlt man einen haselnussgrossen, glatten, etwas verschieblichen Tumor. Enteroanastomose zwischen beiden Schenkeln, 10—12 cm von der Umbiegungsstelle der Schlinge entfernt mit Murphy-Knopf in typischer Weise. Nach Eröffnung der zuführenden Schlinge wird der erwähnte Tumor vorgezogen, er erweist sich als submucöses, gestieltes Lipom; dasselbe wird abgebunden. Die Schlinge wird reponiert, bis der Scheitel ihrer Krümmung mit dem Peritoneum parietale in gleichem Niveau liegt. Serosa-Peritonealnaht. Bauchdeckennaht. Incision des Darmes. Schleimhaut an äussere Haut genäht.

Nach Hiller sind erst 4 Fälle von submucösem Lipom im Dünndarm beschrieben, es wäre der eben angeführte (nach Hinzurechnung des Hahn'schen Falles) der 6., und der 4., welcher spe-

ziell im Jejunum beobachtet wurde. Von den 5 anderen hatten 4 zur Invagination geführt; von diesen hatten 2 den Tod zur Folge trotz Operation, einer wurde durch Resektion geheilt, einer heilte spontan durch Abgang eines 120 cm langen Dünndarmstückes mit dem Stuhl.

AUS DER

ZÜRICHER CHIRURGISCHEN KLINIK

DES PROF. DR. KRÖNLEIN.

VII.

Klinischer Beitrag zur Kenntnis der Aethernarkose.

Von

Dr. **Johanna Gunning,**
med. prakt. aus Leiden.

Seit der Entdeckung von Aether und Chloroform als Narcotica hat die Chirurgen oft die Frage beschäftigt, ob eines von den beiden Mitteln, und welches den Vorzug vor dem anderen verdiene. Man hat grosse Statistiken angelegt und die zahlreichen Erfahrungen vieler Aerzte darin verwertet; man hat zum Tierexperiment gegriffen, hat mikroskopische und chemische Methoden angewandt, um zu einem sicheren Resultat zu gelangen. Trotz aller durch eine lange Reihe von Jahren sich hinziehenden Bemühungen muss man aber auch heute noch bekennen, dass eine Einigung in dieser so ausserordentlich wichtigen, tagtäglich den Chirurgen beschäftigenden Angelegenheit nicht erzielt ist. Immer wieder erscheinen neue Arbeiten zu diesem Thema, und man kann nicht sagen, dass das Interesse an ihm abgenommen hat; handelt es ja doch auch um ein Gebiet, auf

dem die grossen Zahlen eine wichtige, vielleicht die entscheidende Rolle zu spielen berufen sind.

Die Geschichte der Aethernarkose ist bekannt. Wenige Jahrzehnte erst, seit dem Jahre 1846 besitzt der Chirurg diese unschätzbare Methode, die dem Kranken die Furcht vor einem operativen Eingriff und den Schmerz bei demselben nimmt, die mit dazu beigetragen hat, dass die Chirurgie in der letzten Hälfte des vorigen Jahrhunderts ihr Gebiet und ihre Erfolge in so erstaunlichem Umfang hat vermehren können.

Zwar war der Aether an den meisten Orten auf lange Jahre von dem Chloroform verdrängt worden, aber es kann keinem Zweifel unterliegen, dass in diesem Mittel nur eine, wenn auch vielleicht wichtige Modifikation, der für alle Zeiten an den Aether geknüpften Entdeckung zu sehen ist, und es scheint, als ob die gegenwärtige Entwicklung sich wieder mehr dem Aether zuwenden will.

In der chirurgischen Klinik zu Zürich unter der Direktion von Prof. Krönlein wird seit dem Jahre 1894 ganz vorwiegend Aether zur Narkose verwendet, nachdem vorher während 13 Jahren ausschliesslich die Chloroformnarkose in Anwendung gezogen worden war. In der folgenden Arbeit sind sämtliche Aether- und Aether-Morphiumnarkosen der Jahre 1894—1899, soweit über sie genauere Aufzeichnungen vorlagen, verwandt worden, — zusammen 2068 Narkosen bei Erwachsenen und 4 bei Kindern unter 6 Jahren.

Die geringe Anzahl der Aethernarkosen bei Kindern fällt hier sofort auf. Die Erklärung ist darin zu suchen, dass in der Kinderpraxis auch jetzt noch dem Chloroform der Vorzug gegeben wird, einmal, weil der Aether bei Kindern unter dem angegebenen Alter leicht schwere Bronchitiden hervorruft, dann aber auch, weil bei Kindern schon sehr geringe Mengen von Chloroform zu einer ausreichenden Betäubung genügen, so geringe Mengen, dass üble Zufälle kaum zu befürchten sind.

Unter den Kontraindikationen der Aethernarkose, die Schlatter[1]) im Jahre 1896 auf Grund der Erfahrungen an der Züricher chirurgischen Klinik aufgestellt hat, finden wir denn auch schon das erste kindliche Alter angeführt. Immerhin ist zu bemerken, dass nicht alle Chirurgen diese Ansicht der Züricher Klinik teilen. So sagt z. B. Garrè[2]) (1894), dass Kinder selbst in den ersten Lebens-

1) Zur 50jährigen Jubelfeier der Aethernarkose. Schweizer Korrespondenzblatt 1896. Nr. 24.

2) Die Aethernarkose. Diese Beiträge. Bd. 11.

monaten den Aether sehr leicht vertragen; doch verkennt er nicht, dass von Seiten der Atmung wegen des Missverhältnisses zwischen der Enge der Luftwege und der Menge des Schleimes, z. B. bei der Dentition, Gefahren bestehen, die übrigens leicht zu beheben seien, und niemals den Tod herbeigeführt hätten. Auch Demme und Julliard erklären sich für den Aether bei Kindern.

Am lebhaftesten ist Stooss[1]), gestützt auf 250 Beobachtungen, für den Aether bei der Narkotisierung auch der kleinsten Kinder eingetreten. Er erinnert an die nicht unbeträchtliche Anzahl von Chloroformtodesfällen im Kindesalter und hat geradezu die Erfahrung gemacht, dass bei der Aethernarkose im kindlichen Alter die Drüsensekretion weniger gesteigert wird, dass die Excitation kaum merklich ist, das Erwachen rasch geschieht, und Lungen- und Herzstörungen ausbleiben. Dumont bestätigte nach dem Stooss'schen Vortrag dessen Ansicht mit noch grösseren Zahlen und erwähnte z. B., dass unter 271 Kindernarkosen mit Aether 59,7% ohne irgend welche Nachwirkungen geblieben sind.

Man sieht also, dass hier die Ansichten sehr von einander abweichen. Weitere Beobachtungen werden wohl die Frage klären; doch müssen wir wiederholen, dass Krönlein in dem angegebenen Alter eine absolute Kontraindikation erblickt.

Die Züricher Erfahrungen haben gelehrt, dass die Aethernarkose, von einer sachverständigen Hand nach den gleich anzugebenden Regeln geleitet und unter der Bedingung, dass der Chirurg Geduld genug besitzt, den Eintritt der völligen Betäubung abzuwarten, keine der Nachteile besitzt, die ihr immer wieder vorgeworfen werden. Es empfiehlt sich daher das hier angewandte Verfahren in allen Einzelheiten zu schildern und zu rechtfertigen, sowie gegebenenfalls auf an anderen Orten gebräuchliche Abweichungen einzugehen.

Am Vorabend der Operation wird dem Patienten nur eine Tasse Milch oder etwas Suppe erlaubt. Die Narkose erfolgt also da, wo die Bedingungen erfüllt werden können, in durchaus nüchternem Zustand des Kranken. Diese Forderung wird allseitig erhoben z. B. auch in der Garrè'schen Arbeit[2]) über unser Thema. Sie rechtfertigt sich von selbst dadurch, dass so die grosse Gefahr einer jeden Narkose, die Aspiration von erbrochenen Massen, auf das ge-

1) Ueber Aethernarkose im Kindesalter. Med.-pharmaceut. Bezirksverein in Bern. Schweizer Korrespondenzblatt 1897.

2) L. c.

ringste Mass herabgesetzt wird. Fast selbstverständlich sind auch die Vorschriften einer horizontalen Lage, der Befreiung des Körpers von beengenden Kleidungsstücken, der vorhergehenden Untersuchung des Herzens und der Inspektion der Mundhöhle auf Fremdkörper. Die Aethernarkose verlangt hier dieselbe Vorsicht wie jede andere Betäubung.

Eingehender müssen wir uns mit der Frage beschäftigen, ob der Aethernarkose bei länger dauernden Operationen eine Morphiumeinspritzung vorauszuschicken ist.

Die Bedeutung dieses Punktes findet in den folgenden Tabellen ihren Ausdruck darin, dass wir sämtliche Narkosen in zwei Gruppen geteilt haben, in reine Aether- und in Aether-Morphiumnarkosen.

Es wird später besonders zu betonen sein, dass auf die möglichst geringe Menge des Aetherverbrauchs der Nachdruck zu legen ist. Ein Mittel dazu besitzt man ohne Zweifel in einer Morphiuminjektion von 0,01—0,015 gr, etwa $^1/_2$ Stunde vor Einleitung der Aethernarkose gegeben. Ein weiterer Vorzug dieser gemischten Narkose besteht in der Herabsetzung des Excitationsstadiums. Allerdings ist die geringe Stärke eines solchen an sich schon ein Vorzug des Aethers vor dem Chloroform; doch ist bei Potatoren die beruhigende Wirkung des Morphiums unverkennbar und oft erwünscht.

In der Züricher Klinik sind die gemischten Narkosen vorwiegend zur Erzielung einer unvollständigen Betäubung in Anwendung gekommen, so bei Ober- und Unterkieferresektionen, wo eine zu tiefe Narkose die Gefahr der Blutaspiration stark erhöhen würde; ferner bei den zahlreichen Exstirpationen von Strumen. Doch ist besonders seit Oktober 1897, wo wir nach Hunderten von glatt verlaufenen Kropfoperationen einen Todesfall nach der Operation einer Struma erlebten, den wir, wie später erörtert werden soll, als eine Morphiumvergiftung auffassen mussten, die Verwendung von Morphium sehr eingeschränkt worden, umso lieber, als wir seitdem die Erfahrung gemacht haben, dass selbst die stärksten Potatoren durch eine reine Aethernarkose zur vollständigen Ruhe gebracht werden können.

Das bereit liegende Instrumentarium für die Narkose besteht bei uns aus einer Kiefersperre nach Roser-König oder Heister und einer Krönlein'schen Becherzungenzange. Von komplicierten Apparaten zur Inhalation ist man wohl allgemein abgekommen.

Hier wie an vielen anderen Orten verwenden wir eine etwas modificierte Julliard'sche Maske (von Hanhart und Ziegler in Zürich bezogen): ein das ganze Gesicht einschliessender Korb aus Drahtgeflecht, aussen mit Mosetig-Battist bedeckt, innen gefüttert mit einer doppelten Lage von Mull, die in der Kuppe um weitere Schichten verstärkt ist. Die Maske ist 20 cm lang, 15 breit und 12 hoch. Die Maske ist leicht in toto zu sterilisieren, — eine durchaus notwendige Eigenschaft, wenigstens für alle Operationen im Bereich des Kopfes, des Gesichts, Halses und der Brust, bei denen wir denn auch stets die Maske in sterilem Zustand benutzen. Die Grösse dieser Maske macht es notwendig, sie bei Operationen im Gesicht nach Eintritt der völligen Narkose zu vertauschen mit der sog. „kleinen Bromäthylmaske", die nur Mund und Nase bedeckt, im übrigen ganz gleich beschaffen ist und zur Fortsetzung der Narkose genügt.

Um sich vor Misserfolgen und üblen Nachwirkungen zu schützen, ist es, wie besonders von v. Bruns[1]) nachdrücklich betont worden ist, unbedingt nötig, ein reines Präparat von Aether zu verwenden. Wir beziehen unseren Narkose-Aether von der chemischen Fabrik Hoffmann, Laroche und Cie. in Basel, in Flaschen von je 100 cm^3 Inhalt. Der Aether soll in dunklem Glas fest verschlossen sein und kühl aufbewahrt werden. Der Vorteil so kleiner Flaschen liegt darin, dass das Quantum weniger in Kontakt mit der Luft kommt und sich nicht so leicht verflüchtigt.

Wir giessen zunächst eine kleine Quantität, 10—20 cm^3, in die Maske und halten sie, im Gegensatz zu der leider oft wiederholten, nach unserer Ansicht fehlerhaften Vorschrift, die Maske fest aufzupressen, nicht zu nahe an das Gesicht, sodass viel Luft zutreten kann und der Pat. sich langsam an den Aethergeruch gewöhnt; erst dann bringt man sie näher an das Gesicht. Verfährt man ein paar Minuten in dieser vorsichtigen Weise, so entfällt ganz die Notwendigkeit, den Patienten fest an den Operationstisch anzubinden; nur die Beine müssen mit einem ledernen Gurt an ihm befestigt werden. Im Anfang sollen nur kleine Quantitäten Aether gegeben werden und man sollte niemals den Patienten zwingen, grössere Mengen in kurzer Zeit zu inhalieren. Das Atmen wird so viel regelmässiger und ohne Beschwerden von statten gehen. Der Patient soll auf natürliche Weise atmen, d. h. womöglich nur durch die

1) Zur Aethernarkose. Berliner klin. Wochenschr. 1894. Nr. 51.

Nase, damit das Husten und die übermässige Sekretion von Schleim vermieden werden.

Nach ein paar Minuten lüften wir die Maske, um nochmals 10—20 cm^3 nachzugiessen und wenn es nötig ist, machen wir einen dritten Aufguss u. s. w., bis die volle Anästhesie erzielt ist. Bei diesem Verfahren kommt es nicht oder nur andeutungsweise einmal zu dem ominösen Schleimrasseln im Pharynx und Larynx, das bei fehlerhafter Methode der Aetherisierung allerdings sehr gewöhnlich ist.

Ein stärker merkbares Excitationsstadium gehört nicht zur Regel; es hält 4—10 Minuten an und wird zumeist bei kräftigen Männern, besonders Potatoren, beobachtet und kann dann, wie bei jeder anderen Narkose, allerdings heftig werden. Man giesse dann während der Excitation etwas Aether nach und zwar so rasch als möglich, damit der Patient kaum einen Atemzug Luft holen kann. Durch zu langes Lüften der Maske tritt Verzögerung der Narkose und länger andauerndes Excitationsstadium ein.

Wenn der Zustand der Anästhesie einmal erreicht ist, so wird der Aetherkonsum möglichst eingeschränkt. Wir betrachten es als von der grössten Bedeutung, mit dem Aether zu sparen und, wie später aus den Tabellen hervorgeht, wir gebrauchen dementsprechend im Durchschnitt in der Minute oft nur oder nicht einmal die Hälfte der Aethermenge, die als Mittelzahl in anderen Statistiken angegeben worden ist.

Die volle Narkose tritt bei verschiedenen Individuen nach sehr verschieden langer Zeit ein, durchschnittlich in 4 Minuten. Wir behalten stets die nötige Geduld und perhorrescieren die sog. „asphyktische“ Methode, bei der man mit einer aufgeschütteten Aetherdosis vom 50 cm^3 beginnt und die Maske möglichst rasch schon nach ein paar Atemzügen dicht vor das Gesicht legt. Nach wenigen Minuten ist auf diese Weise allerdings regelmässig eine volle Narkose zu erzielen, doch nicht ohne dass der Patient heftige Abwehrbewegungen macht, und die „asphyktische“ Methode gelegentlich einmal auch zur wirklichen Asphyxie führt.

Es ist noch zu bemerken, dass in weitaus den meisten Fällen die Anästhesie früher eintritt als das Verschwinden des Cornealreflexes, so dass man schon mit der Operation anfangen kann, ehe dieser erloschen ist.

Die verschiedenen Stadien, in die man, wie jede Narkose, so auch die Aethernarkose eingeteilt hat, sind an vielen Orten, am ein-

gehendsten bei Garrè [1]), besprochen worden. Wir haben hier nichts hinzuzufügen oder zu ändern.

In den später folgenden Tabellen haben wir die Störungen, die in und nach der Narkose beobachtet worden sind, genau zusammengestellt, und es sind auch die zu ihrer Beseitigung angewandten Mittel aufgeführt. Andere Massregeln, wie Lüften des Kiefers bei Respirationsstörungen („amerikanischer Handgriff"), Seitwärtsdrehen des Kopfes bei Erbrechen u. A., sind so allgemein üblich, dass sie hier nicht besonders besprochen werden müssen.

Eingehendere Berücksichtigung dagegen verdienen die Kontraindikationen, die der Aethernarkose gestellt werden. Eine derselben haben wir schon eingangs erwähnt, nämlich das frühe Kindesalter. Eine weitere ist in Bronchitis und in Emphysem, das gewöhnlich mit Bronchitis verbunden ist, zu sehen. Die Reizwirkung des Aethers auf die Schleimhaut ist nicht zu leugnen; sie führt bei schon bestehenden katarrhalischen Zuständen eine Steigerung derselben in und besonders nach der Narkose herbei. Solche Patienten werden daher womöglich der Lokal-Anästhesie zugewiesen, umsomehr als ja die konkurrierende Chloroformnarkose in solchen Fällen ebenfalls mit erhöhter Gefahr verbunden ist und allgemein nur ungern angewandt wird.

Andere krankhafte Zustände bilden nach unserer Erfahrung keine direkte Kontraindikation gegen die Aethernarkose.

Aether und Chloroform stellen hierin Gegensätze dar. Denn in Bezug auf das Chloroform ist durch eine grosse Anzahl experimenteller und bei Sektionen gewonnener Erfahrungen heute festgestellt, dass seine Inhalation zu starker Degeneration von Leber und Nieren, zuweilen auch des Herzens führen kann. Ferner hat die physiologisch-chemische Untersuchung verschiedenartige Abweichungen des Stoffwechsels unter dem Einfluss längerer Chloroformnarkosen nachgewiesen.

Ueber den Aether liegen zwar gleich umfangreiche Untersuchungen nicht vor. Immerhin liess sich schon auf Grund älterer Arbeiten sagen, dass die schädlichen Wirkungen des Chloroforms stärker sind als die des Aethers.

Neuerdings hat Leppmann [2]) sowohl durch Tierexperimente als auch durch Harnuntersuchungen bei Menschen nach Aethernar-

1) L. c.

2) Experimentelle Untersuchungen über die Wirkung der Aethernarkose. Grenzgebiete der Medicin und Chirurgie. Bd. 4. 1899.

kosen, deren Einfluss auf die verschiedenen Organe und den Gesamtstoffwechsel kennen zu lernen versucht.

Er fasst seine Resultate dahin zusammen, dass dem Aether höchstens ganz leichte degenerative Veränderungen der Leber- und Nierenzellen zuzuschreiben sind, jedenfalls viel leichtere, als sie nach der Chloroformnarkose vorkommen. Ganz ebenso hat sich in Bezug auf den Stoffwechsel und zwar besonders auf die Eiweisszerstörung der Einfluss der Aethernarkose als geringer wie der der Chloroformbetäubung herausgestellt.

Im Folgenden soll eingehend über die Erfahrungen, die an der Züricher chirurgischen Klinik mit der Aethernarkose gewonnen worden sind, berichtet werden. Als Quelle unserer Mitteilungen dient uns das „Narkosenbuch" der Klinik, in dem über die meisten Narkosen seit Jahren genaue Aufzeichnungen gemacht worden sind. Dass eine Anzahl von Narkosen im Narkosenbuch fehlen, ist nicht zu leugnen; im Drange der Arbeit und besonders in Notfällen, die rasch erledigt werden mussten, auch während der akademischen Ferien u. s. w., ist sicherlich mancher Fall nicht registriert worden. Doch kann mit Bestimmtheit das behauptet werden, dass kein einziger Fall, der durch üble Zufälle oder gar durch letalen Ausgang sich ausgezeichnet hätte, der Eintragung in das Narkosenbuch entgangen ist.

Wir heben das hier besonders hervor, weil durch diesen Ausfall einer Reihe „glatter und normaler" Narkosen das Bild, das wir von der Aethernarkose auf Grund unserer Erfahrungen geben, eher zu schwarz als zu rosig erscheint.

Beobachtungen.

I. Narkosen im Kindesalter.

4 Fälle von Urethroplastik und Epispadie, Operationen bei Kindern unter 6 Jahren.

Ausschliesslich Aether-Narkosen.

Aether-Verbrauch:

in 1 Fall 40 cm³,
„ 1 „ 125 cm³,
„ 2 Fällen je 100 cm³.

Dauer:

in 1 Fall 20 Minuten,
„ „ „ 75 „
„ „ „ 80 „
„ „ „ 45 „

Daraus ergiebt sich für jede Aethernarkose ein Verbrauch im Durchschnitt von 91,2 cm³, in jeder Minute von 1,6 cm³ Aether.

Die Narkose in diesen 4 Fällen verlief ohne Störungen.

II. Narkosen bei Operationen im Bereich des Kopfes, Gesichts und Halses.

In Bezug auf die Operationen im Bereich des Mundes, Schlundes und der grossen Luftwege müssen wir eine kurze Bemerkung vorausschicken.

Um die Gefahr der Blutaspiration und der sich anschliessenden Schluckpneumonie, die diese Operationen begleitet, möglichst zu bannen, hat Krönlein seit Jahren auf die Vollnarkose gänzlich verzichtet und sich mit einer Halbnarkose begnügt. Dadurch wurden die komplicierten Verfahren, die eine Vollnarkose bei Operationen gestatten, entbehrlich; wir meinen die Narkose nach vorausgeschickter Tracheotomie und Tamponade der grossen Luftwege (v. Nussbaum und Trendelenburg) und bei hängendem Kopf (Rose).

Die Halbnarkose ist unseres Erachtens die beste Methode. Es sieht zwar grausam aus, wenn jemand, der noch soweit bei Besinnung ist, dass er auf Fragen antwortet, einer schweren und schmerzhaften Operation unterworfen wird; allein die Erfahrung lehrt, dass die Patienten unter der Einwirkung einer kombinierten Halbnarkose (Morphium-Aethernarkose) im Ganzen doch geringe Schmerzen leiden; sie sind zum Teil analgetisch, aber nicht ganz anästhetisch, und reagieren gegen in den Larynx einfliessendes Blut mit kräftigen Hustenstössen. Es soll einer besonderen Arbeit vorbehalten bleiben, zu zeigen, wie erheblich bei obigem Verfahren die Gefahr der Schluckpneumonie im Vergleich zu den Operationen in Vollnarkose herabgesetzt wird. Sie vollständig zum umgehen, dürfte freilich bis jetzt durch keines der bekannten Verfahren zu erreichen sein.

31 Fälle von Ober- und Unterkieferresektionen, Pharynx- und Zungenexstirpationen.

1) Ausschliessliche Aether-Narkose in 9 Fällen.

Aether-Verbrauch:

in 3 Fällen zwischen 50 und 100 cm³,
„ 4 „ „ 100 „ 150 cm³,
„ 1 Fall 250 cm³,
„ 1 „ 340 cm³.

Dauer:

in 1 Fall zwischen 15 und 30 Minuten,
„ 4 Fällen „ 30 „ 60 „
„ 2 „ „ 60 „ 90 „
„ 1 Fall 105 Minuten,
„ 1 „ 135 „

2) Gemischte Aether-Narkose in 22 Fällen (Morphiuminjektion 0,015 gr).

Aether-Verbrauch:

in 1 Fall zwischen 1 und 50 cm³
„ 6 Fällen „ 50 „ 100 „
„ 5 „ „ 100 „ 150 „
„ 4 „ „ 150 „ 200 „
„ 5 „ „ 200 „ 300 „
„ 1 Fall 340 cm³.

Dauer:

in 1 Fall zwischen 15 und 30 Minuten,
„ 3 Fällen „ 30 „ 60 „
„ 10 „ „ 60 „ 90 „
„ 7 „ „ 90 „ 120 „
„ 1 Fall 135 Minuten.

Daraus ergiebt sich für jede Aethernarkose ein Verbrauch im Durchschnitt von 143,3 cm³, in jeder Minute von 2,1 cm³ Aether;

für jede Aether-Morphiumnarkose von 154 cm³, in jeder Minute von 1,9 cm³ Aether.

In 27 Fällen verlief die Narkose ruhig.

Erscheinungen während der Narkose:

a) von Seiten der Respirationsorgane: keine;

b) von Seiten des Herzens:

In 1 Fall: es kam nur zum Anfangsstadium der Narkose; dann trat plötzlicher Herzcollaps ein: Tracheotomie, künstliche Atmung, Herzperkussion, 2 Aetherinjektionen. Nach 20 Minuten wurde das Sensorium wieder frei. Der weitere Verlauf war normal.

c) von Seiten anderer Organe:

In 1 Fall galliges Erbrechen. In 2 Fällen Excitationsstadium ausgesprochen.

Erscheinungen nach der Narkose:

A. Todesfälle:

1) Tod an Bronchopneumonie bei einer 62jährigen Frau mit Carcinoma maxillae sup. dextr. et baseos cranii, wo die Resectio maxillae sup. vorgenommen wurde. Pat. collabierte nach der Operation stark. Der Kopf wurde tief gelagert. Es wurden 2 Campherinjektionen gemacht.

Am 1. Tag p. o. fieberte Pat., die Atmung war beschleunigt, es be-

stand Husten. Puls frequent, schwach. Links hinten unten eine leichte Dämpfung mit bronchialem Atmen. Es wurden erhöhte Rückenlage und Excitantien angeordnet. Am 2. Tag p. o. deutliche Dämpfung und Bronchialatmen links hinten unten. Andauerndes Fieber. Pat. expektoriert hie und da etwas zähes, schleimiges Sputum, meistens aber verschluckt sie dasselbe. Am 3. Tag ist Pat. etwas collabiert, wird durch Marsalawein excitiert. Puls frequent, filiform. Atmung oberflächlich, beschleunigt. Schwacher Husten. Am 4. Tag p. o. collabiert Pat. zusehends. Abends Exitus.

Die Sektion ergiebt (ausser den Veränderungen im Operationsgebiet) an den Lungen folgendes: L. Lunge gross, schwer. Oberfläche gleichmässig mit fibrinösem Belag versehen. Schnittfläche stark bluthaltig. Oberlappen lufthaltig, ödematös. Unterlappen nahezu ganz verdichtet, oben stark körnig, unten etwas weniger. In den Bronchen Schleim, Schleimhaut stark gerötet. R. Lunge mit Verwachsungen, ohne Belag und Verdichtungen. In den Bronchen eitriger Schleim. Schleimhaut des Mundes, Rachens, Oesophagus, der Trachea und des Larynx blass.

Anatomische Diagnose: Pneumonie im linken Unterlappen.

Diese Pneumonie ist ohne Zweifel nicht ausschliesslich der Aethernarkose zuzuschreiben. Die Frau war 62 Jahre alt; aus dem Sektionsprotokoll geht hervor, dass es sich nicht um eine Schluckpneumonie mit multiplen Herden in beiden Unterlappen gehandelt hat. Personen in diesem Alter mit einem weit vorgeschrittenen Carcinom, nach einer so umfangreichen Operation und mehrtägigem Liegen neigen zu hypostatischen Pneumonieen. Solche sind gewöhnlich lobär und nicht selten einseitig; es passt daher sowohl der klinische Verlauf als der anatomische Befund zu der Annahme einer hypostatischen Pneumonie. Dabei soll nicht geleugnet werden, dass unter den vielen Schädlichkeiten, die die Patientin getroffen haben, auch dem Aether eine gewisse Bedeutung zukommt.

2) Ein ähnlicher Fall von Pneumonie betrifft einen 61jährigen Mann, der an Carcinoma laryngis et sinus piriformis dextr. litt. und bei dem die Pharyngotomia subhyoidea gemacht wurde.

Am 3. Tag p. o. stellte sich Husten und putrider Auswurf ein. Am 4. Tag unter starker Cyanose plötzlicher Exitus.

Die Sektion ergab an der Basis der l. Lunge kleine gelbliche pneumonische Herde mit verwaschener Begrenzung. Im Bronchus grauer Schleim. Schleimhaut etwas gerötet. R. Lunge im Unterlappen schwer, Ober- und Mittellappen leicht. Im Unterlappen zahlreiche Verdichtungen von grauer Farbe. Im Bronchus schleimiger Inhalt. Schleimhaut gerötet und glatt.

Anatomische Diagnose: Bronchopneumonie beider Unterlappen. Bronchitis.

Hier ist die Frage, inwieweit dem Aether die Schuld am Tod beizumessen ist etwas schwierig zu entscheiden. Die Herde fanden sich

in beiden Unterlappen. Gelegenheit zur Aspiration war vorhanden gewesen; Bronchitis hat ebenfalls vorgelegen. Danach ist eine Schluckpneumonie als Todesursache anzusehen.

3) Ein 49jähriger Mann, der an Carcinoma pharyngis et laryngis litt, bei dem die Exstirpatio pharyng. et laryng. unilateralis gemacht wurde, starb am 4. Tag p. o.

Die Sektion ergab in der r. Lunge im Oberlappen kaum abgrenzbare kleinste lobuläre Herde. Sonst keine Veränderungen in irgend einem Organ. Aehnliche Erwägungen, wie wir sie für den vorigen Fall angestellt haben, würden auch für diesen gelten, insbesondere ist wieder auf die Schwere und den Ort des Eingriffs hinzuweisen.

B. Andere üble Zufälle:

Ein Fall von einem 35jähr. Manne mit Sarcoma maxillae sup. dextr. et sinistr., wo die Resectio maxillae sup. dextr. totalis et maxillae sin. partialis gemacht wurde, ist von Interesse, weil sich beim Patienten am 8. Tage p. o. eine Dämpfung und abgeschwächter Stimmfremitus zeigten. Bronchialatmen und kleinblasige Rasselgeräusche. Am 9. Tag p. o. Stimmfremitus fast ganz aufgehoben. Probepunktion. Es entleeren sich ein paar Tropfen stinkender Jauche. Sofortige Resektion der 8. Rippe links und Pleurotomie. Es entleeren sich ca. 100 cm³ stinkender Jauche, der eingeführte Finger stösst überall auf weiche fibrinöse Massen, die die Pleurahöhle ausfüllen. Im Eiter scheinen sich einige kleine Speisekrümel zu finden.

Diese offenbar durch Aspiration entstandene Pneumonie mit Empyem heilte vollkommen aus, und der Patient verliess geheilt das Spital.

Ein Rückblick auf alle diese Fälle lehrt, dass, wie bekannt, die Aspiration bei Operationen in der Mund- und Rachenhöhle die grössten Gefahren mit sich bringt, dass aber keine Veranlassung vorliegt, den Tod als eine Folge der Aethernarkose anzusprechen.

III. Narkosen bei Kropfoperationen.

206 Fälle von Strumektomie und Enucleation von Strumen.

1) Ausschliessliche Aether-Narkose in 129 Fällen.

Aether-Verbrauch:

in	5	Fällen	zwischen	1 und 50	cm³
„	47	„	„	50 „ 100	„
„	41	„	„	100 „ 150	„
„	20	„	„	150 „ 200	„
„	15	„	„	200 „ 300	„
„	1	Fall	310 cm³.		

Dauer:

in	5	Fällen	zwischen	15	und	30 Minuten,
„	47	„	„	30	„	60 „
„	61	„	„	60	„	90 „
„	12	„	„	90	„	120 „
„	4	„	„	120	„	150 „

2) Gemischte Aether-Narkose in 77 Fällen (Morphiuminjektion 0,015—0,017 gr).

Aether-Verbrauch:

in	8	Fällen	zwischen	1	und	50 cm³
„	29	„	„	50	„	100 „
„	20	„	„	100	„	150 „
„	14	„	„	150	„	200 „
„	6	„	„	200	„	300 „

Dauer:

in	4	Fällen	zwischen	15	und	30 Minuten,
„	26	„	„	30	„	60 „
„	34	„	„	60	„	90 „
„	10	„	„	90	„	120 „
„	3	„	„	120	„	150 „

Daraus ergiebt sich für jede Aethernarkose ein Verbrauch im Durchschnitt von 126,6 cm³, in jeder Minute von 1,9 cm³;

für jede Aether-Morphiumnarkose von 91,8 cm³, in jeder Minute von 1,3 cm³.

In 184 Fällen verlief die Narkose ruhig.

Erscheinungen während der Narkose

a) von Seiten der Respirationsorgane: keine;

b) von Seiten des Herzens:

In 1 Fall Puls stark beschleunigt, bis zu 180.

In 1 Fall Puls sehr schwach, so dass 2 Aetherinjektionen gemacht wurden;

c) von Seiten anderer Organe:

In 6 Fällen Erbrechen.

In 13 Fällen Excitationsstadium ausgesprochen.

In 1 Fall starker Tremor.

Erscheinungen nach der Narkose:

A. Todesfälle:

1) Frau von 39 Jahren mit Struma vasculosa pulsans und Dyspnoe durch dieselbe; Aether-Morphiumnarkose.

40 Minuten vor Beginn der Operation wurde 0,015 gr Morphium subkutan in den rechten Oberschenkel injiciert. Es wurden nur 45 cm³ Aether gebraucht. Die Operation dauerte 105 Minuten. Pat. wurde während der zweiten Hälfte der Operation sehr blass, war aber wach und gab Antwort. Sie trank, ohne sich zu verschlucken, etwas Cognac. Ins Bett ge-

bracht, gab sie noch während einer halben Stunde auf Fragen Antwort, dann trat plötzlich tiefe Ohnmacht ein. Pupillen aufs stärkste verengert, Cornealreflex erloschen. Puls zunächst noch regelmässig, mittelstark, 80 in der Minute. Haut kühl und blass. Atmung sehr verlangsamt, 4—5mal in der Minute. Es wurden künstliche Atmung und Faradisation angewandt, 3 Campher- und 4 Aetherinjektionen, sowie 2 subkutane Infusionen von je 100 gr Kochsalzlösung gemacht, die Beine hochgelagert und eingewickelt; alles vergebens. Am Abend desselben Tages, um 8½ Uhr, wurden plötzlich die Pupillen weiter, Pat. atmete 2—3mal rascher, während der Puls nicht mehr zu fühlen war. Nochmalige künstliche Respiration und Injektion von 1 cm^3 Aether und 1 cm^3 Campher erfolglos. Exitus 8 Uhr 35 Min. Der Verband war mässig durchblutet.

Bei der Sektion ergab sich folgendes: Das Herz vergrössert, Klappen ohne Veränderungen. L. Lunge etwas schwer. Oberlappen ödematös und mit einzeln und in Gruppen stehenden Knötchen versehen. Im Unterlappen sind käsige Knötchen. In der Spitze ein nussgrosser Herd, aus grauen Knötchen bestehend. Bronchialdrüsen vergrössert, eine enthält käsige Massen, eine andere ist anthrakotisch. Im Hilus der r. Lunge eine vergrösserte verkäste Lymphdrüse. Im r. Oberlappen eine indurierte Stelle von der Grösse eines Fünffrankstücks. Das übrige Organ ohne Verdichtungen. Unterlappen etwas ödematös.

Anatomische Diagnose: Tuberkulose der Lungen und der Bronchialdrüsen.

Welchem Umstand ist der plötzliche Tod der Frau zuzuschreiben? Die venöse und die parenchymatöse Blutung aus dem zurückgelassenen Kropftumor war bei der Operation ziemlich stark, aber doch keineswegs so, dass man den Tod dem Blutverlust zuschreiben könnte. Ihn der Aethernarkose zuzuschreiben, liegen gar keine Anhaltspunkte vor. Aus dem Sektionsprotokoll geht hervor, dass die Pat. ältere tuberkulöse Herde hatte. doch ist das nicht der ausreichende Grund des Todes. Eine auffallende Erscheinung waren die aufs stärkste verengten Pupillen nach der Operation gewesen; dabei ist der Sektionsbefund sonst negativ gewesen. Könnte das nicht eine Morphiumvergiftung sein? Wir wissen, dass es Personen giebt, die eine Idiosynkrasie gegen Morphium zeigen, bei denen schon eine sehr kleine Dosis ernste, ja tödliche Folgen gehabt hat. Ein Irrtum bei der Verabreichung, an den man denken könnte, ist ausgeschlossen. Es wurde die Lösung einer genauen Prüfung unterworfen und als die richtige befunden; die Pat. hatte genau 0,015 gr Morphium erhalten.

Wir müssen also annehmen, dass es sich in diesem Falle um ein gegen Morphium überempfindliches Individuum gehandelt hat.

2) Eine Frau von 36 Jahren mit einer Struma und Dyspnoe durch dieselbe; Aether-Morphiumnarkose.

30 Minuten vor Beginn der Operation wurden 0,015 gr Morphium

subkutan injiciert. Es wurden 120 cm³ Aether verbraucht. Pat. erwachte einige Minuten p. o. aus der Narkose. Der Puls war gleich auffallend rasch (112) und unregelmässig. Pat. klagte aber nicht über Beschwerden. Sie verschluckte sich einige Male. Am nächsten Morgen Steigerung der Pulszahl und der Temperatur. Der Verband fühlte sich feucht an, war aber nirgends durchblutet. Pat. lag in Schweiss und war sehr aufgeregt. Atmung sehr frequent (30 in der Minute), Husten und Trachealrasseln.

Am 2. Tag p. o. Temp. 38,2, Puls 160. Abends 39,2, Puls nicht mehr zu zählen. Pat. erhält 2 Campherinjektionen. Sie lässt unter sich gehen. Am Abend des 2. Tags Exitus.

Sektion: R. Herz ohne Veränderungen. Die Sehnenfäden der Mitralis sind etwas kurz, die Mitral- und Aortenzipfel unverändert. Die Muskulatur des l. Herzens ist blass und dünn. Auf dem Durchschnitt eines Papillarmuskels zeigt sich leichte gelbliche Fleckung (fettige Degeneration). L. Lunge gross, schwer, Pleura spiegelnd. Oberlappen ödematös, Unterlappen fast luftleer, auf Druck entleert sich trübe, schmierige Flüssigkeit. Auf der Schnittfläche hie und da graurote, leicht prominierende luftleere Stellen. Im Bronchus graurote schmierige Flüssigkeit. Bronchialschleimhaut glatt, mässig gerötet. R. Lunge gross und schwer. Pleura spiegelnd. Oberlappen stark ödematös lufthaltig. Unterlappen luftleer, braunrot, auf Druck entleert sich schmierige Flüssigkeit. Im Unterlappen deutlich prominierende luftleere Stellen. In den Bronchen reichliche graue schmierige Flüssigkeit, Schleimhaut diffus gerötet, glatt. Im Mund und Rachen wenig Schleim, Schleimhaut leicht gerötet und glatt, Trachealschleimhaut leicht gerötet und glatt. Trachea nicht verengt, unterhalb des Larynx weicht sie nach links ab. Im Larynx schaumiger Inhalt. Auf der l. Seite noch eine gänseeigrosse Struma, auf der Schnittfläche gallertig.

Anatomische Diagnose: Leichte fettige Degeneration des Herzmuskels. Bronchopneumonie beider Unterlappen. Bronchitis. Struma.

Bei diesem Fall erwähnt die Krankengeschichte ausdrücklich, dass die Pat. am Tage der Operation sich verschluckt hat; der anatomische Befund lässt sich gut als Schluckpneumonie deuten. Im übrigen haben aber die Symptome von Seiten des Herzens mehr im Vordergrund gestanden, und auch bei der Sektion haben sich Herzmuskelveränderungen vorgefunden. Der Tod dürfte also wesentlich als Herztod zu bezeichnen sein, und jedenfalls zu einem Teil auf Rechnung des Aethers kommen.

B. Andere üble Zufälle.

Ein Fall von verzögertem Erwachen: Pat. verblieb noch ungefähr 1¼ Stunde nach beendeter Operation bewusstlos und erwachte erst auf elektrische Reize.

Wir haben also unter den 206 Strumektomien einen Todesfall zu verzeichnen, den wir wenigstens vorzugsweise der Aethernarkose zuschreiben müssen.

Die Anwendung der Aethernarkose gerade bei Strumektomien ist mehrfach Gegenstand der Diskussion gewesen. Bei Gelegenheit des Vortrags von Garrè[1]) im Jahre 1893 hat Krönlein erwähnt, dass er bis dahin bei kropfigen Individuen der Chloroformnarkose treu geblieben sei, weil er vom Aether grössere Gefahren durch Schleimabsonderung und stärkere Dyspnoe befürchtete. Bei Gelegenheit des Kocher'schen Berichts über 1000 Kropfexcisionen[2]) im Jahre 1895 wurde ebenfalls von der Narkose bei der Strumektomie gesprochen und hervorgehoben, dass gerade hier die Aethernarkose ihre grossen Bedenken haben. Krönlein war damals nicht mehr der im Jahre 1893 ausgesprochenen Ansicht, die übrigens nicht auf eigene Erfahrungen über die Aethernarkose bei Strumen gestützt gewesen war. Er konstatierte hierbei, dass er auch nach der Chloroformnarkose, die er bis zum Jahre 1893, wenn auch nur in oberflächlichster Weise, bei der Kropfexstirpation durchgeführt habe, wiederholt Pneumonien gesehen habe, akute genuine Pneumonien, die übrigens alle glücklich verlaufen seien. Von 1893—1895 habe er eine gemischte Narkose, eine Morphium-Aethernarkose angewandt und sei mit einer solchen, auch bei nur unvollständiger Anästhesierung ganz gut ausgekommen. Unter den letzten 200 Fällen, die er bis zu dieser Zeit zum grössten Teil unter Aethernarkose operiert habe, habe er keine einzige Pneumonie erlebt. Er konnte also die Bedenken, die er im Jahre 1893 bezüglich der Aethernarkose gegenüber Garrè geäussert hatte, auf Grund der zahlreichen neuen Erfahrungen nicht mehr aufrecht erhalten.

Gegen die Anwendung des Aethers bei Strumektomien hat man angeführt, dass die Patienten oft schon stark dyspnoisch seien und jede vermehrte Schleimabsonderung in den grossen Luftwegen eine erhebliche Behinderung und Gefahr für sie bedeute, da in den meisten Fällen schon eine Tracheostenose durch Druck der Struma auf die Trachea bestehe. In der Züricher Klinik haben wir die Erfahrung gemacht, dass eine vorsichtige Aethernarkose keine Nachteile hat; aus den wenigen Störungen während der Narkose bei allen diesen Strumen geht dieses deutlich hervor. Bei 77 der hier verwerteten Fälle wurde gemischte Narkose angewandt. Die Patienten liegen dabei in einer leichten Betäubung.

1) Zur Aethernarkose. Verhandlungen der Gesellschaft deutscher Naturforscher und Aerzte. 65. Versammlung zu Nürnberg 1893.

2) Verhandlungen der deutschen Gesellschaft für Chirurgie. 24. Kongr. Berlin 1895.

Man kann sagen, dass, wie Krönlein in seiner Arbeit über Kropf, Kropfresektion und Kropftod (diese Beiträge Bd. IX, Heft 3) betont, hier selten ein Kropf lediglich aus kosmetischen Gründen operiert wird, sondern meist nur, wenn entweder Erstickungsanfälle schon dagewesen sind oder drohen, oder aber die Struma dauernd so sehr auf die Trachea drückt, dass der Patient eine fortwährende Behinderung der Atmung empfindet. Die Tracheostenose ist also in allen Fällen, wo operiert wird, in leichterem oder schwererem Grade vorhanden, sodass wir hier sicher die nachteilige Wirkung des Aethers erfahren müssten, wenn nicht in der beschriebenen vorsichtigen Weise vorgegangen würde.

Was nun die Bronchitiden und Pneumonieen nach Strumaoperationen betrifft, so kommen sie nicht nur bei der Aether-, sondern auch bei der Chloroformnarkose und sogar bei lokaler Cocainanästhesie vor. Sie lassen sich sämtlich darauf zurückführen, dass durch die Operation eine Zerrung an der Trachea stattfindet; dadurch wird die Schleimhaut gereizt und produciert mehr Schleim; wenn der Patient dann nach der Operation noch in halber Bewusstlosigkeit liegt und den Schleim nicht auswirft, aspiriert er ihn leicht.

Wenn diese Erklärung richtig ist, so darf es nicht Wunder nehmen, wenn Pneumonieen bei der Anwendung der verschiedensten Narcotica vorkommen. Eine Pneumonie nach Aethernarkose bei Kropfoperationen ist demnach nur mit Vorsicht und nicht ohne Weiteres auf dieses Narcoticum zu beziehen.

IV. Narkosen bei Mamma-Amputationen.

55 Fälle von Mamma-Amputationen mit Ausräumung der Axillardrüsen.

1) Ausschliessliche Aethernarkose in 52 Fällen.

Aether-Verbrauch:

in	17	Fällen	zwischen	50	und	100 cm³
„	28	„	„	100	„	150 „
„	5	„	„	150	„	200 „
„	2	„	„	200	„	300 „

Dauer:

in	17	Fällen	zwischen	15	und	30 Minuten,
„	27	„	„	30	„	60 „
„	6	„	„	60	„	90 „
„	2	„	„	90	„	120 „

2) Gemischte Aethernarkose (Morphiuminjektion 0,01 gr) in 3 Fällen.

Aether-Verbrauch:

in 1 Fall 75 cm³
„ 2 Fällen zwischen 150 und 200 cm³.

Dauer:

in 1 Fall zwischen 15 und 30 Minuten,
„ 2 Fällen „ 30 „ 60 „

Daraus ergiebt sich für jede Aethernarkose ein Verbrauch im Durchschnitt von 116 cm³, in jeder Minute von 2,6 cm³; für jede Aether-Morphiumnarkose von 140 cm³, in jeder Minute von 4 cm³.

In 50 Fällen war die Narkose ruhig.

Erscheinungen während der Narkose:

a) von Seiten der Respirationsorgane:

In 1 Falle Tracheitis.

b) von Seiten des Herzens: keine;

c) von Seiten anderer Organe:

In 1 Falle Erbrechen und Excitationsstadium ausgesprochen.

In 2 Fällen Excitation heftig.

In 2 Fällen Tremor.

Erscheinungen nach der Narkose: keine.

V. Narkosen bei Laparotomieen.

298 Fälle von Laparotomieen.

1) Ausschliessliche Aether-Narkose in 255 Fällen.

Aether-Verbrauch:

in	5	Fällen	zwischen	1	und	50 cm³
„	43	„	„	50	„	100 „
„	91	„	„	100	„	150 „
„	65	„	„	150	„	200 „
„	45	„	„	200	„	300 „
„	4	„	„	300	„	350 „
„	1	Fall	370 cm³			
„	1	„	435 „	Aether.		

Dauer:

in	22	Fällen	zwischen	15	und	30 Minuten,
„	116	„	„	30	„	60 „
„	71	„	„	60	„	90 „
„	31	„	„	90	„	120 „
„	12	„	„	120	„	150 „
„	2	„	„	150	„	200 „
„	1	Fall	240 Minuten.			

2) Gemischte Aethernarkose in 43 Fällen (Morphiuminjektion 0,015 gr).

Aether-Verbrauch:

in	5	Fällen	zwischen	50	und	100 cm³
„	16	„	„	100	„	150 „
„	16	„	„	150	„	200 „
„	3	„	„	200	„	300 „
„	2	„	„	300	„	350 „
„	1	Fall	460 cm³	Aether.		

Dauer:

in	1	Fall	zwischen	15	und	30 Minuten,
„	22	Fällen	„	30	„	60 „
„	6	„	„	60	„	90 „
„	10	„	„	90	„	120 „
„	4	„	„	120	„	150 „

Daraus ergiebt sich für jede Aethernarkose ein Verbrauch im Durchschnitt von 154,7 cm³, in jeder Minute von 2,4 cm³, für jede Aether-Morphiumnarkose von 163,6 cm³, in jeder Minute von 2,3 cm³.

In 273 Fällen verlief die Narkose ruhig.

Erscheinungen während der Narkose:

a) von Seiten der Respirationsorgane: keine;

b) von Seiten des Herzens:

In 1 Fall, nachdem 120 cm³ Aether gegeben waren: Collapserscheinungen. Puls schwach, aussetzend. Es wurden 4 cm³ Campher-Aether injiciert und 1 cm³ reiner Aether. Der Puls wurde besser.

c) von Seiten anderer Organe:

In 10 Fällen leichtes Erbrechen.

In 3 Fällen Kotbrechen (bei Ileus).

In 5 Fällen leichte Excitation.

In 2 Fällen starke Excitation. Diese waren Potatoren.

In 1 Fall starker Tremor.

Erscheinungen nach der Narkose:

A. Todesfälle:

In 1 Fall Tod an Bronchopneumonie bei einem 77 Jahre alten Mann mit Carcinoma prostatae et vesicae, wo Sectio alta und Exstirpatio partialis prostatae gemacht wurde. Pat. fing nach der Operation an zu husten und hatte reichlich schleimig-eitrigen Auswurf.

2 Tage p. o. hörte man in den seitlichen und unteren Partien des Thorax links und rechts reichliche feuchte, mittelblasige Rasselgeräusche.

Am 5. Tag p. o. kollabierte Pat. Exitus.

Die Sektion ergab (was die Lungen angeht): L. Lunge an der Spitze verwachsen. Pleura über dem Unterlappen mit dünnem Fibrinbelag und getrübt. Der ganze Lappen fühlt sich verdichtet an. Auf dem Durchschnitt ist der Oberlappen gut bluthaltig, gut lufthaltig, stark ödematös. Nahezu der ganze Unterlappen ist verdichtet. Schnittfläche granuliert. Die Verdichtungen bestehen aus zahlreichen z. T. konfluierenden Herden,

zwischen denen sich hie und da noch normales Gewebe befindet. Bronchialschleimhaut stark injiciert, glatt. R. Lunge gross, ebenfalls ziemlich schwer. Pleura an der Vorderfläche des Unterlappens mit fibrinösen Belägen, sonst glatt und spiegelnd. Unterlappen fühlt sich verdichtet an. Durchschnitt: Oberlappen gut bluthaltig und lufthaltig, ziemlich stark ödematös. Der r. Unterlappen verhält sich in den unteren zwei Dritteln wie der linke. Bronchus wie links. Rachenorgane ohne Veränderungen.

Anatomische Diagnose: Bronchopneumonie beider Unterlappen. Fibrinöse Pleuritis beiderseits.

Diese Bronchopneumonie ist sicher nicht ausschliesslich der Aethernarkose zuzuschreiben. Es hat sich um einen 77 Jahre alten Mann gehandelt, der nach einer eingreifenden Operation auf dem Rücken liegend leicht eine Hypostase in den Unterlappen bekommen konnte, der ferner nicht so kräftig expektorierte, wie ein jüngeres Individuum und somit ohne Zweifel aspiriert hat. Der Sektionsbefund zeigt denn auch klar, dass eine Pneumonie gerade der Unterlappen den Tod verschuldet hat. Es liegt gar keine Veranlassung vor, ihn dem Aether zur Last zu legen.

B. Andere üble Zufälle:

In 5 Fällen verzögertes Erwachen.

VI. Narkosen bei Bruchoperationen.

279 Fälle von Herniotomie und Radikaloperation.

1) Ausschliessliche Aethernarkose in 263 Fällen.

Aether-Verbrauch:

in	65	Fällen	zwischen	50	und 100	cm³
„	93	„	„	100	„ 150	„
„	59	„	„	150	„ 200	„
„	42	„	„	200	„ 300	„
„	3	„	„	300	„ 400	„
„	1 Fall	450 cm³.				

Dauer:

in	49	Fällen	zwischen	15	und 30	Min.
„	153	„	„	30	„ 60	„
„	47	„	„	60	„ 90	„
„	11	„	„	90	„ 120	„
„	1 Fall		„	120	„ 150	„
„	2 Fällen		„	150	„ 200	„

2) Gemischte Aethernarkose in 16 Fällen (Morphiuminjektion 0,01 gr).

Aether-Verbrauch:

in	6	Fällen	zwischen	100	und 150	cm³
„	6	„	„	150	„ 200	„
„	3	„	„	200	„ 300	„
„	1 Fall	450 cm³	Aether.			

Dauer:

in 2 Fällen zwischen 15 und 30 Minuten,
„ 9 „ „ 30 „ 60 „
„ 4 „ „ 60 „ 90 „
„ 1 Fall „ 90 „ 120 „

Daraus ergiebt sich für jede Aethernarkose ein Verbrauch im Durchschnitt von 109,6 cm³, in jeder Minute von 2,2 cm³; für jede Aether-Morphiumnarkose von 181,2 cm³, in jeder Minute von 3,4 cm³.

In 224 Fällen war die Narkose ruhig.

Erscheinungen während der Narkose:

a) von Seiten der Respirationsorgane:

In 2 Fällen Tracheitis und Husten.

In 1 Fall Husten, starkes Schleimrasseln; die Zunge musste mit der Zungenzange hervorgeholt werden.

b) von Seiten des Herzens:

In 1 Fall schwacher Puls.

c) von Seiten anderer Organe:

In 1 Fall Erbrechen und ausgesprochenes Excitationsstadium.

In 13 Fällen leichtes Erbrechen.

In 32 Fällen Excitationsstadium ausgesprochen, darunter 4 Potatoren.

In 4 Fällen Tremor; 2mal dauerte er ausserordentlich lange und war sehr intensiv.

Erscheinungen nach der Narkose:

In 2 Fällen Erbrechen.

VII. Narkosen bei Nierenoperationen.

13 Fälle von Nephrektomien und Nephropexien.

1) Ausschliessliche Aethernarkose in 12 Fällen.

Aether-Verbrauch:

in 1 Fall zwischen 50 und 100 cm³
„ 9 Fällen „ 100 „ 150 „
„ 1 Fall 175 cm³
„ 1 „ 250 „ Aether.

Dauer:

in 3 Fällen zwischen 30 und 60 Minuten,
„ 8 „ „ 60 „ 90 „
„ 1 Fall 135 Minuten.

2) Gemischte Aethernarkose in 1 Fall (Morphiuminjektion 0,015 gr); 320 cm³ Aetherverbrauch bei einer Dauer von 90 Minuten.

Daraus ergiebt sich für jede Aethernarkose ein Verbrauch im Durchschnitt von 135,4 cm³, in jeder Minute von 1,9 cm³ Aether; für die Aether-Morphiumnarkose in jeder Minute von 3,5 cm³ Aether.

In 11 Fällen verlief die Narkose ruhig.

Erscheinungen während der Narkose:

a) von Seiten der Respirationsorgane:

In 1 Fall Cyanose.

b) von Seiten des Herzens:

In 1 Fall schwacher Puls; 2 Aetherinjektionen.

Erscheinungen nach der Narkose:

In 1 Fall: Pat. collabierte nach der Operation, die 1½ Stunden gedauert hatte. Mit Hilfe von 2 Campher- und 4 Aetherinjektionen, sowie Herzperkussion, Hochlagerung der Beine, Tieflagern des Kopfes, Schlagen mit nassen Tüchern, gelang es, den Pat. nach mehr als einer Stunde zum Bewusstsein zurückzurufen. Die Pupillen waren dabei bald weit, bald eng. Puls bald kaum fühlbar, bald wieder besser. Bis zum Schluss der Operation hatte Pat. reagiert, erst beim Verbinden trat die Synkope ein. Die Heilung ist übrigens glatt verlaufen.

VIII. Narkosen bei Harnröhrenoperationen.

30 Fälle von Urethrotomieen, Urethroplastiken und Phimosisoperationen.

1) Ausschliessliche Aethernarkose in 28 Fällen.

Aether-Verbrauch:

in 2 Fällen	zwischen	1	und	50	cm³
„ 9 „	„	50	„	100	„
„ 4 „	„	100	„	150	„
„ 7 „	„	150	„	200	„
„ 4 „	„	200	„	300	„
„ 1 Fall	370 cm³				
„ 1 „	465 „				

Dauer:

in 12 Fällen	zwischen	15	und	30	Minuten,
„ 12 „	„	30	„	60	„
„ 2 „	„	60	„	90	„
„ 1 Fall	105 Minuten,				
„ 1 „	135 „				

2) Gemischte Aethernarkose in 2 Fällen (Morphiuminjektion 0,015 gr).

Aether-Verbrauch:

in beiden Fällen zwischen 150 und 200 cm³.

Dauer:

in 1 Fall 45 Minuten,
„ 1 „ 75 „

Daraus ergiebt sich für jede Aethernarkose ein Verbrauch im Durchschnitt von 153 cm³, in jeder Minute von 3,6 cm³;

für jede Aether-Morphiumnarkose von 175 cm³, in jeder Minute von 2,9 cm³.

In 24 Fällen verlief die Narkose ruhig.
Erscheinungen während der Narkose:
a) von Seiten der Respirationsorgane und
b) des Herzens: keine;
c) von Seiten anderer Organe:
In 4 Fällen Excitationsstadium ausgesprochen.
In 1 Fall Schleimbrechen.
In 1 Fall Anfälle von Brechreiz.
Erscheinungen nach der Narkose: keine.

IX. Narkosen bei Geschwulstexstirpationen.

269 Exstirpationen verschiedener Tumoren.
1) Ausschliessliche Aethernarkose in 241 Fällen.
Aether-Verbrauch:

in	20	Fällen	zwischen	1	und	50 cm³
„	90	„	„	50	„	100 „
„	88	„	„	100	„	150 „
„	40	„	„	150	„	200 „
„	2	„	320 cm³			
„	1	Fall	400 „			

Dauer:

in	97	Fällen	zwischen	15	und	30 Minuten,
„	98	„	„	30	„	60 „
„	30	„	„	60	„	90 „
„	10	„	„	90	„	120 „
„	6	„	„	120	„	150 „

2) Gemischte Aethernarkose in 28 Fällen (Morph.-Inj. 0,015 gr).
Aether-Verbrauch:

in	1	Fall	zwischen	1	und	50 cm³
„	4	Fällen	„	50	„	100 „
„	13	„	„	100	„	150 „
„	5	„	„	150	„	200 „
„	4	„	„	200	„	300 „
„	1	Fall	360 cm³.			

Dauer:

in	1	Fall	zwischen	15	und	30 Minuten,
„	6	Fällen	„	30	„	60 „
„	16	„	„	60	„	90 „
„	4	„	„	90	„	120 „
„	1	Fall	„	120	„	150 „

Daraus ergiebt sich für jede Aethernarkose ein Verbrauch im Durchschnitt von 109 cm³, in jeder Minute von 2,2 cm³; für jede Aether-Morphiumnarkose von 149,4 cm³, in jeder Minute von 4 cm³.
In 227 Fällen verlief die Narkose ruhig.

Erscheinungen während der Narkose:

a) von Seiten der Respirationsorgane: keine;

b) von Seiten des Herzens:

In 1 Falle wurde der Puls unregelmässig.

In 1 Falle war der Puls sehr schlecht fühlbar; es wurde eine Aetherinjektion gemacht. Darauf Besserung.

c) von Seiten anderer Organe:

In 1 Falle wurde die Narkose unterbrochen wegen starker Pupillenerweiterung.

In 13 Fällen Erbrechen.

In 25 Fällen Excitationsstadium ausgesprochen, darunter in 5 Fällen heftig; 5 waren Potatoren.

In 1 Falle starker Tremor.

Erscheinungen nach der Narkose:

In 1 Falle verzögertes Erwachen.

X. Narkosen bei Amputationen und Resektionen.

163 Fälle von Amputationen, Exartikulationen und Resektionen.

1) Ausschliessliche Aether-Narkose in 155 Fällen.

Aether-Verbrauch:

in	10	Fällen	zwischen	1	und	50 cm³
„	47	„	„	50	„	100 „
„	58	„	„	100	„	150 „
„	28	„	„	150	„	200 „
„	12	„	„	200	„	300 „

Dauer:

in	38	Fällen	zwischen	15	und	30 Minuten,
„	96	„	„	30	„	60 „
„	17	„	„	60	„	90 „
„	2	„	„	90	„	120 „
„	2	„	„	120	„	150 „

2) Gemischte Aether-Narkose in 8 Fällen (Morphiuminj. 0,015 gr).

Aether-Verbrauch:

in	2	Fällen	zwischen	50	und	100 cm³
„	3	„	„	100	„	150 „
„	2	„	„	150	„	200 „
„	1	Fall	„	200	„	300 „

Dauer:

in	1	Fall	zwischen	15	und	30 Minuten,
„	3	Fällen	„	30	„	60 „
„	2	„	„	60	„	90 „
„	„	„	„	90	„	120 „

Daraus ergiebt sich für jede Aethernarkose ein Verbrauch im Durchschnitt von 122,1 cm³, in jeder Minute von 2,7 cm³ Aether; für jede Aether-Morphiumnarkose von 140,6 cm³, in jeder Minute von 2,2 cm³ Aether.

In 126 Fällen verlief die Narkose ruhig.

Erscheinungen während der Narkose:

a) von Seiten der Respirationsorgane:

In 2 Fällen behinderte Respiration; einmal musste die Zunge mittels der Zungenzange hervorgeholt werden.

In 1 Falle zeitweise kurzes Aussetzen der Respiration.

b) von Seiten des Herzens:

In 1 Falle Puls 160 (Atmung 60, Temp. 39,5).

In 1 Falle schlechter Puls; es wurden 2 Aetherinjektionen gemacht.

In 1 Falle war der Puls eine Zeit lang sehr schwach.

c) von Seiten anderer Organe:

In 1 Fall Erbrechen, Tremor und starker Schweiss.

In 1 Fall Erbrechen und Excitationsstadium sehr heftig.

In 8 Fällen Erbrechen, darunter einer, der, als Notfall, nicht für die Operation vorbereitet war, und 2 Potatoren.

In 13 Fällen Excitationsstadium ausgesprochen, darunter eines sehr heftig. Ein Potator unter diesen Fällen.

In 5 Fällen Tremor, darunter ein sehr lang andauernder und heftiger.

In 2 Fällen starkes Spannen.

In 1 Fall grosse Unruhe und Erbrechen; masernähnliches Exanthem auf Brust und Schultern am Anfang der Narkose.

Erscheinungen nach der Narkose:

In 1 Fall Erbrechen.

In 1 Fall verzögertes Erwachen.

XI. Narkosen bei Osteotomien.

25 Fälle von Osteotomien.

Ausschliesslich Aether-Narkosen.

Aether-Verbrauch:

In 14 Fällen zwischen 50 und 100 cm³
„ 9 „ „ 100 „ 150 „
„ 1 Fall 175 cm³
„ 1 „ 250 „

Dauer:

in 13 Fällen zwischen 15 und 30 Minuten,
„ 11 „ „ 30 „ 60 „
„ 1 Fall 75 Minuten.

Daraus ergiebt sich für jede Aethernarkose ein Verbrauch im Durchschnitt von 104 cm³, in jeder Minute von 3 cm³.

In 20 Fällen verlief die Narkose ruhig.

Erscheinungen während der Narkose:

a) von Seiten der Respirationsorgane und des Herzens: keine.

b) von Seiten anderer Organe:

In 3 Fällen Erbrechen.

In 2 Fällen heftiges Erbrechen und Excitationsstadium.

Erscheinungen nach der Narkose: keine.

XII. Narkosen bei Myotomien.

5 Fälle von Myotomien.

Ausschliesslich Aether-Narkosen.

Aether-Verbrauch:

in 4 Fällen zwischen 1 und 50 cm³

in 1 Fall 125 cm³.

Dauer:

in 2 Fällen zwischen 5 und 15 Minuten,

„ 2 „ „ 15 „ 30 „

„ 1 Fall 45 Minuten.

Daraus ergibt sich für jede Aethernarkose ein Verbrauch im Durchschnitt von 45 cm³, in jeder Minute von 2 cm³ Aether.

In 3 Fällen verlief die Narkose ruhig.

Erscheinungen während der Narkose:

a) von Seiten der Respirationsorgane und des Herzens: keine.

b) von Seiten anderer Organe:

In 2 Fällen ausgesprochenes Excitationsstadium.

Erscheinungen nach der Narkose: keine.

XIII. Narkosen bei Nerven- und Sehnen-Operationen.

10 Fälle von Neurektomien, Sehnen- und Nervennähten.

1. Ausschliessliche Aether-Narkose in 9 Fällen.

Aether-Verbrauch.

in 1 Fall zwischen 50 und 100 cm³

„ 4 Fällen „ 100 „ 150 „

„ 4 „ „ 150 „ 200 „

Dauer:

in 7 Fällen zwischen 30 und 60 Minuten,

„ 2 „ „ 60 „ 90 „

2) Gemischte Aethernarkose in 1 Fall (Morphiuminjektion 0,015 gr).

Aether-Verbrauch: 190 cm³.

Dauer: 75 Minuten.

Daraus ergiebt sich für jede Aethernarkose ein Verbrauch im Durchschnitt von 141,6 cm³, in jeder Minute von 2,7 cm³; für die Aether-Morphiumnarkose in jeder Minute von 2,5 cm³.

Erscheinungen während der Narkose:

a) von Seiten der Respirationsorgane und des Herzens: keine.

b) von Seiten anderer Organe:

In 2 Fällen Excitationsstadium ausgesprochen, davon 1 Potator.

Erscheinungen nach der Narkose: keine.

XIV. Narkosen bei Kauterisationen.

18 Fälle von Kauterisationen.

Ausschliesslich Aethernarkosen.

Aether-Verbrauch:

in 1 Fall zwischen 1 und 50 cm³
„ 7 Fällen „ 50 „ 100 „
„ 8 „ „ 100 „ 150 „
„ 1 Fall 175 cm³
„ 1 „ 250 „

Dauer:

in 14 Fällen zwischen 15 und 30 Minuten,
„ 4 „ „ 30 „ 60 „

Daraus ergiebt sich für jede Aethernarkose ein Verbrauch im Durchschnitt von 109,7 cm³, in jeder Minute von 4 cm³ Aether.

In 15 Fällen verlief die Narkose ruhig.

Störungen während der Narkose:

a) von Seiten der Respirationsorgane:

In 1 Falle starke Cyanose.

b) von Seiten des Herzens: keine.

c) von Seiten anderer Organe:

In 2 Fällen Excitationsstadium ausgesprochen.

Erscheinungen nach der Narkose: keine.

XV. Narkosen bei Incisionen und Empyemoperationen.

549 Fälle von Incisionen und Empyemoperationen.

1) Ausschliessliche Aethernarkose in 546 Fällen.

Aether-Verbrauch:

in 107 Fällen zwischen 1 und 50 cm³
„ 283 „ „ 50 „ 100 „
„ 126 „ „ 100 „ 150 „
„ 27 „ „ 150 „ 200 „
„ 2 „ „ 200 „ 300 „
„ 1 Fall 320 cm³ Aether.

Dauer:

in 410 Fällen zwischen 10 und 30 Minuten,
„ 122 „ „ 30 „ 60 „
„ 12 „ „ 60 „ 90 „
„ 2 „ „ 120 „ 150 „

2) Gemischte Aether-Narkose in 3 Fällen (Morphiuminjektion 0,015 gr).

Aether-Verbrauch:

in 2 Fällen zwischen 100 und 150 cm^3
„ 1 Fall 250 cm^3.

Dauer:

in 1 Fall zwischen 15 und 30 Minuten,
„ 2 Fällen „ 90 „ 120 „

Daraus ergiebt sich für jede Aethernarkose ein Verbrauch im Durchschnitt von 82,8 cm^3, in jeder Minute von 3,2 cm^3 Aether; für jede Aether-Morphiumnarkose von 166,6 cm^3, in jeder Minute von 2,1 cm^3 Aether.

In 477 Fällen verlief die Narkose ruhig.

Erscheinungen während der Narkose:

a) von Seiten der Respirationsorgane:

In 1 Fall: Pat. hatte Bronchitis, doch war die Atmung nur wenig erschwert. Am Ende der Narkose bestand starkes Schleimrasseln, das bei Vordrängen des Unterkiefers verschwand.

In 1 Fall Atembeschwerden nach der Dosis von 40 cm^3 Aether. Pat. spuckte oft Schleim aus und hatte starkes Rasseln. Es war hier eine Struma vorhanden.

In 2 Fällen behinderte Respiration.

In 1 Fall Cyanose.

b) von Seiten des Herzens:

In 1 Falle Puls beschleunigt bis zu 148.

In 2 Fällen Puls schwach.

In 1 Falle Puls kaum fühlbar, so dass 2 Aetherinjektionen gemacht werden mussten.

c) von Seiten anderer Organe:

In 7 Fällen Erbrechen, darunter 1 Betrunkener.

In 3 Fällen Erbrechen und merkbares Excitationsstadium.

In 50 Fällen Excitationsstadium ausgesprochen. Darunter 3 Potatoren; 2 hatten Delirium potatorum, bei diesen war die Excitation sehr heftig.

In 1 Fall blieben die Muskeln sehr lange gespannt.

In 1 Fall starker Tremor. Es wurden 2 Kampherinjektionen gemacht.

In 1 Fall hatte Pat. klonische Zuckungen, er bekam 2 Anfälle während der Operation.

Erscheinungen nach der Narkose:

In 1 Falle heftiges Erbrechen.

In 2 Fällen verzögertes Erwachen, darunter einmal auf 1/2 Stunde und mit starkem Erbrechen.

XVI. Narkosen bei Reposition von Luxationen.

47 Fälle von Reposition von Luxationen.

Ausschliesslich Aethernarkosen.

Aether-Verbrauch:

in 11 Fällen zwischen 1 und 50 cm³
„ 26 „ „ 50 „ 100 „
„ 9 „ „ 100 „ 150 „
„ 1 Fall 175 cm³ Aether.

Dauer:

in 17 Fällen zwischen 5 und 15 Minuten,
„ 23 „ „ 15 „ 30 „
„ 7 „ „ 30 „ 60 „

Daraus ergiebt sich für jede Aethernarkose ein Verbrauch im Durchschnitt von 75 cm³, in jeder Minute von 3,5 cm³ Aether.

In 36 Fällen verlief die Narkose ruhig.

Erscheinungen während der Narkose:

a) von Seiten der Respirationsorgane:

In 1 Falle musste wegen Aufhörens der Atmung künstliche Respiration eingeleitet werden.

b) von Seiten des Herzens: keine.

c) von Seiten anderer Organe:

In 7 Fällen Excitationsstadium ausgesprochen, darunter 1 Potator.

In 1 Falle Excitation und häufiges Erbrechen.

Erscheinungen nach der Narkose: keine.

XVII. Narkosen zu Untersuchungszwecken.

52 Fälle von Untersuchungen zum Zweck der Diagnose und etwaigen Entfernung von Fremdkörpern.

Ausschliesslich Aether-Narkosen.

Aether-Verbrauch:

in 23 Fällen zwischen 1 und 50 cm³
„ 24 „ „ 50 „ 100 „
„ 5 „ „ 100 „ 150 „

Dauer:

in 18 Fällen zwischen 5 und 15 Minuten,
„ 31 „ „ 15 „ 30 „
„ 3 „ „ 30 „ 60 „

Daraus ergiebt sich für jede Aethernarkose ein Verbrauch im Durchschnitt von 57,7 cm³, in jeder Minute von 3 cm³ Aether.

Die Narkose verlief in 49 Fällen ruhig.

Erscheinungen während der Narkose:
a) von Seiten der Respirationsorgane und des Herzens: keine;
b) von Seiten anderer Organe:
In 3 Fällen merkbare Excitation, darunter 1mal in starkem Grade.
Erscheinungen nach der Narkose: keine.

XVIII. Narkosen zu Hauttransplantationen.

12 Fälle von Hauttransplantationen.
Ausschliesslich Aethernarkosen.
Aether-Verbrauch:

in 1 Fall zwischen 1 und 50 cm³
„ 5 Fällen „ 50 „ 100 „
„ 5 Fällen zwischen 100 „ 150 „
„ 1 Fall 220 cm³.

Dauer:

in 7 Fällen zwischen 15 und 30 Minuten,
„ 3 „ „ 30 „ 60 „
„ 2 „ „ 60 „ 90 „

Daraus ergiebt sich für jede Aethernarkose ein Verbrauch im Durchschnitt von 103,7 cm³, in jeder Minute von 2,8 cm³.
Die Narkosen verliefen in diesen Fällen ohne Störungen.

XIX. Narkosen bei Gefässligaturen.

6 Fälle von Unterbindungen von Arterien.
Ausschliesslich Aethernarkosen.
Aether-Verbrauch:

in 1 Fall 140 cm³
„ 3 Fällen zwischen 150 und 200 cm³
„ 1 Fall 240 cm³
„ 1 „ 320 „

Dauer:

in 3 Fällen zwischen 15 und 30 Minuten,
„ 3 „ „ 30 „ 60 „

Daraus ergiebt sich für jede Aethernarkose ein Verbrauch im Durchschnitt von 206 cm³, in jeder Minute von 6,1 cm³.
Die Narkosen verliefen in diesen Fällen ohne Störungen.

Ein Rückblick auf die voranstehenden Tabellen lehrt zunächst, dass die verwandten Aethermengen im allgemeinen sehr gering gewesen sind.

In der Gurlt'schen Statistik[1]) finden sich Durchschnittszahlen

1) Zur Narkotisierungsstatistik. Bericht über die Verhandlungen der deutschen Gesellschaft für Chirurg. 24. Kongr. 1895.

für den Aetherverbrauch in der Minute, die zwischen 2,54 und 5 cm^3 schwanken; doch ist zu bemerken, dass derartigen Durchschnittszahlen ein sehr geringer Wert zukommt. Viel wichtiger ist es, für eine bestimmte Gruppe von Operationen die betreffende Zahl kennen zu lernen; denn von der Art und der Dauer der Operation hängt doch in erster Linie die zur Narkose notwendige Aethermenge ab.

Aus unseren Tabellen greifen wir an dieser Stelle nur die gewiss als niedrig zu bezeichnende Durchschnittszahl bei Laparotomieen mit 2,4 cm^3 heraus.

Weiter ergiebt sich aus den Tabellen, dass in der That, wie schon einmal erwähnt worden ist, eine Morphiuminjektion den Aether-Verbrauch herabsetzt, zuweilen nicht ganz unbeträchtlich. Aus dieser Thatsache erwachsen die oben besprochenen Indikationen für die Morphium-Aethernarkose. Auf der anderen Seite ist bei der Beurteilung der Tabellen wichtig zu wissen, dass wir gerade bei voraussichtlich und thatsächlich besonders lang dauernden Operationen die Aether-Morphiumnarkose angewandt haben: trotz des Morphiums ergeben sich dann hohe absolute Zahlen der Aethermenge.

Die Komplikationen unserer Narkosen sind vorwiegend von Seiten des Herzens und der Lungen, aber auch von Seiten anderer Organe beobachtet worden.

Es fällt auf, dass das Erbrechen darunter so selten genannt wird. Nach unseren Erfahrungen wird es bei der Aethernarkose seltener als bei der Chloroformnarkose beobachtet.

Störungen von Seiten der Respiration haben wir nicht selten erlebt, doch können wir uns nur dem Urteil der anderen Autoren anschliessen, dass sie stets schnell vorübergehen und wohl nie den Tod des Patienten herbeiführen. Wie selten es zum völligen Stillstand der Atmung kommt, der künstliche Respiration nötig macht, geht daraus hervor, dass wir nur einmal davon zu berichten hatten: bei einer Kieferresektion, wo der künstlichen Atmung die Tracheotomie vorausgeschickt wurde und nach 20 Minuten die Gefahr beseitigt war.

Poncet empfiehlt besonders die Tracheotomie vor der künstlichen Atmung, während Garrè die Ansicht ausspricht, dass auch ohne diesen operativen Eingriff heftige Hautreize, Weglassen des Aethers und künstliche Atmung die früh genug bemerkte Respirationsstörung jedesmal rasch beseitigen.

Von Seiten des Herzens wurde mehrfach, doch im ganzen sehr selten, beschleunigter oder schwacher oder unregelmässiger Puls beobachtet. Solche Zustände wurden mit Erfolg durch Aetherinjektionen bekämpft.

Des Weiteren ist heftiges oder auch nur stärker als gewöhnlich auftretendes Excitationsstadium, nicht selten mit Tremor verbunden, vorgekommen, und zwar zumeist bei Potatoren; durch Verstärkung der Aetherzufuhr gelingt es aber stets, dieser Erregungszustände Herr zu werden. Wirklich bedenklich für den Kranken werden derartige Anfälle wohl nie, noch weniger alles, was wir sonst in den Tabellen von Zufällen bei der Narkose erwähnt haben.

Nach der Narkose verzögert sich zuweilen das Erwachen. Auch dieser Zustand ist nicht bedenklich und mit den bekannten Reizmitteln zu überwinden. Selbstverständlich ist in einem solchen Fall auf das Erbrechen mit der gleichen Sorgfalt zu achten wie während der Narkose selbst. Auch ohne verzögertes Erwachen haben wir öfter ein Fortdauern oder neu auftretendes Erbrechen erlebt.

Von besonderer Wichtigkeit ist die Frage der sog. Aetherpneumonien und die eng mit ihr zusammenhängende des Todes nach einer Aethernarkose. Die vorhergehenden Tabellen berichten über eine nach Rippenresektion geheilte Pleuritis und Pneumonie, von denen es keinem Zweifel unterliegen kann, dass sie auf Aspiration beruht haben.

Todesfälle hatten wir 6 zu nennen, von denen einer aus guten Gründen als Morphiumtod eines überempfindlichen Individuums bezeichnet werden konnte; 3 andere sind aus Erwägungen, auf die wir verweisen müssen, Schluckpneumonien nach Kieferresektionen zur Last zu legen, ein vierter Fall dürfte als Tod durch hypostatische Pneumonie des 77jährigen Mannes angesehen werden.

Nur ein einziger Fall, bei dem die Herzsymptome nach der Narkose im Vordergrund der klinischen Beobachtung gestanden haben, wo die Sektion, ausser leichten älteren Veränderungen an der Mitralis, geringe fettige Degeneration aufdeckte, ist bis zu einem gewissen, nicht näher bestimmbaren Teil der unmittelbaren Aetherwirkung zuzuschreiben.

Selbstverständlich lässt sich aus dem von uns verwandten kleinen

Material keine endgültige Entscheidung der Frage herleiten, wie oft überhaupt nach Aethernarkosen Todesfälle zu erwarten sind.

Bei dieser Frage ist wohl zu unterscheiden zwischen den Todesfällen, die in der Narkose oder so kurze Zeit nach derselben erfolgen, dass von einer direkten Giftwirkung gesprochen werden muss — und denjenigen, die durch indirekte Folgen der Betäubung, am häufigsten durch Pneumonien, eintreten. Ganz scharf lässt sich aber diese Einteilung nicht durchführen, und gerade der von uns beobachtete Herztod ist z. T. als eine verzögerte Giftwirkung anzusehen.

Beispiele für direkten Aethertod geben H. H. Smith und E. L. Collis[1]): ein 39jähriger Mann, dessen versteiftes Kniegelenk mobilisiert werden sollte, starb 20 Minuten nach gut verlaufener Narkose. Ferner Herhold[2]): eine Frau mit eingeklemmtem Schenkelbruch, die an Insufficienz der Aortenklappe litt, starb nach 53 Minuten Narkose durch 250 gr Aether im Herzcollaps.

Einen in diese Kategorie gehörigen direkten Aether-Todesfall hatten wir nicht zu verzeichnen. Unsere 4 noch übrigen Todesfälle gehören sämtlich in die Gruppe der durch spätere Komplikationen, besonders von Seiten der Lungen bedingten.

Unseres Erachtens dürfen aber solche Fälle nicht von jedem Zusammenhange mit dem Aether losgelöst und etwa, wie dies in den Statistiken geschehen ist, ganz vernachlässigt werden. Sie dürfen auch nicht als Folgen der Narkose schlechthin bezeichnet werden, denn es kann doch nicht bezweifelt werden, dass der Aether mehr als das Chloroform Schleimsekretion, auch in den Bronchen hervorruft und so die Entstehung von Pneumonieen begünstigt.

Freilich fehlen alle Anhaltspunkte, die Bedeutung der Rolle gerade des Aethers in einem bestimmten Falle abzuschätzen, und auch zu statitischer Behandlung dieser wichtigen Frage liegt zur Zeit kein genügendes Material vor und wird, sofern es überhaupt möglich ist, erst erbracht werden, wenn man die nach Tagen erfolgenden Todesfälle so würdigt, wie wir es in unseren Tabellen gethan haben. Es ist dabei nicht nur an die Aspiration zu denken, sondern auch an die Hypostase, deren Ausbildung ein vom Aether geschwächtes Herz begünstigt. Mag der Aether auch noch so selten das Herz schädlich beeinflussen, unter Umständen, im Alter,

1) A death following ether anaesthesia. Brit. med. Journ. 1898. Jan. 8.
2) Ein Fall von Aethertod. Deutsche med. Wochenschr. 1893. Nr. 16.

bei Klappenfehlern, thut er es gelegentlich zweifellos.

Die klinischen Mitteilungen aus den verschiedensten Ländern enthalten nicht gerade selten Beispiele von in dem eben besprochenen Sinne aufzufassenden Pneumonien nach Aethernarkosen.

So berichten die Mitteilungen aus dem Presbyterian Hospital in New-York vom Jahre 1898 über 4914 Aethernarkosen mit 0,35% Pneumonien, und 0,19% Todesfällen (die entsprechenden Zahlen für die 689 Chloroformnarkosen sind 1,17% Erkrankungs- und 1,02% Todesfälle).

Trotz aller Unvollständigkeit gerade in diesem Punkt weist auch die Gurlt'sche Statistik[1]) 1 Fall von Lungenödem (Trendelenburg), 5 Fälle von Pneumonie (Bessel-Hagen, Czerny, 2 Fälle, Riedel, 2 Fälle) auf, und v. Mikulicz[2]) ist sogar auf Grund dieser und eigener schlechten Erfahrungen vom Aether zum Chloroform zurückgekehrt. Er betont mit Recht, dass den Spättodesfällen eine viel ernstere Berücksichtigung geschenkt werden müsse, als es bisher geschehen ist.

Da wir selbst auf diesen Punkt einen Hauptnachdruck legen, so versäumen wir nicht, auch die folgenden Beobachtungen über Pneumonien nach Aethernarkosen zu registrieren.

Mertens[3]) hat nach 180 reinen Aethernarkosen in der Frauenklinik zu München nicht weniger als 15mal Affektionen der Atmungsorgane gefunden, darunter mehrfach schwere und zwei mit Tod; dazu Verschlimmerungen bereits bestehender Lungen- und Herzkrankheiten.

Vogel[4]) hat, ebenfalls an einer Frauenklinik, unter 1200 Aethernarkosen ausser Bronchitiden 5mal Aspirationspneumonien gesehen. Seine Ansicht, dass der Aether an diesen ganz unbeteiligt gewesen sei, können wir, wie oben erörtert, nicht teilen.

Nach Cyron[5]) waren unter 18 Todesfällen bei Aethernarkose 13 durch Schädigungen nach der Narkose entstanden, mehr als nach Chloroform, und, wie der Autor meint, sind sie sämtlich dem Aether zur Last zu legen.

Wenn wir auch nicht so weit gehen möchten, so erhellt doch

1) L. c.

2) Chloroform oder Aether? Berliner klin. Wochenschr. 1894. Nr. 46.

3) Zur Statistik der Aethernarkose. Münch. med. Wochenschr. 1895. Nr. 45.

4) Zur Aethernarkose. Berliner klin. Wochenschr. 1894. Nr. 17 und 18.

5) Ueber den gegenwärtigen Stand der Anästhesierungsfrage. Inaug.-Diss. Hamburg 1895.

aufs klarste, wie wichtig die Frage der Aetherpneumonien ist, so wichtig, dass wir glauben, das wesentlich auf den günstigen Verlauf der Aethernarkose gestützte Urteil über den Aether überhaupt dürfte durch die, wenn auch noch so selten auftretenden schlimmen Folgen nach der Narkose wenigstens einigermassen modificiert werden.

In den bisherigen Auseinandersetzungen finden sich neben einer grossen Zahl von Lichtseiten auch eine geringe Zahl von Schattenseiten der Aethernarkose angeführt. Es folgt daraus sofort, was ja wohl niemand verkennt, dass wir auch in dem Aether kein ideales Narcoticum für den chirurgischen Gebrauch besitzen. Nun ist nicht selten die Frage gestellt worden: Aether oder Chloroform? —, und in der That gelegentlich das eine oder das andere Mittel ganz und gar aus einer Klinik verbannt worden.

Die Züricher Klinik glaubt zu einer solchen Einseitigkeit nicht berechtigt zu sein, und im vorhergehenden sind die Indikationen für den Gebrauch der beiden Narcotica enthalten. Es sind, wie man sich erinnert, darunter nur wenige Kontraindikationen des Aethergebrauchs — und wir haben deshalb zur Rechtfertigung der Bevorzugung des Aethers, die darin liegt, im folgenden seine Hauptvorzüge zusammenzustellen und die Haupteinwände seiner Gegner zurückzuweisen.

Die glänzendste Seite des Aethers, die sich auch fast allgemeiner Anerkennung erfreut, ist sein günstiger Einfluss auf die Herzthätigkeit. Die klinische Erfahrung ist darauf von selbst aufmerksam geworden, und es ist mit die wichtigste Veranlassung auch für Krönlein gewesen, von der Decennien lang geübten Chloroformnarkose zum Aether überzugehen, dass er sich von dessen die Herzaktion kräftigenden Wirkung überzeugte, die es ermöglicht, selbst Patienten mit schlechtem Puls noch zu narkotisieren, die der Gefahr der Chloroformnarkose nicht ausgesetzt werden dürften.

Auch auf experimentellem Wege hat H. Holz[1]) am Menschen bei zahlreichen Operationen der v. Bruns'schen Klinik nachgewiesen, dass Aetherinhalationen die Pulsstärke erhöhen, Chloroform dagegen meistens herabsetzt. Zu ganz ähnlichen Resultaten ist Kionka[2]) bei vergleichenden Tierversuchen gekommen.

1) Ueber das Verhalten der Pulswelle in der Aether- und Chloroformnarkose. Diese Beiträge. 1891. Bd. 7.

2) Ueber Chloroform- und Aethernarkose. Eine Experimentaluntersuchung. v. Langenbeck's Archiv. Bd. 50. Heft 2.

Nicht mit dem gleichen Recht darf der Ausspruch gewagt werden, dass Todesfälle in der Narkose durch Herzstillstand beim Aether, im Gegensatz zum Chloroform, überhaupt nicht vorkommen. Ohne Zweifel sind sie seltener, und der Umstand, dass die meisten Autoren eine geringere Anzahl von Aether- als von Chloroformtodesfällen in der Narkose ausrechnen, beruht jedenfalls z. T. auf einem Vorzug des Aethers in diesem Punkte. Aber solche Todesfälle in und unmittelbar nach der Narkose kommen vor, wir selbst haben oben aus der Litteratur deren einige angeführt und v. Mikulicz[1]) hat zweimal Collaps nach der Beendigung erlebt, sodass er den „Spätcollaps" — neben der Aetherpneumonie — als eine der Gefahren nennt, die dem Patienten vom Aether drohen. Es dürfte keinen wesentlichen Unterschied ausmachen, ob solche Collapse blitzartig in der Narkose, wie beim Chloroform, oder etwas später wie es häufiger beim Aether der Fall ist, vorkommen. Wir sehen also, dass es wesentlich in der geringeren Anzahl solcher Herzcollapse begründet ist, wenn wir dem Aether den Vorzug vor dem Chloroform geben.

Eine weitere Veranlassung dazu liegt darin, dass, ganz abgesehen von der Art des Todes, Todesfälle überhaupt bei Aetheranwendung spärlicher vorzukommen scheinen. So fällt nach Gurlt[2]) gemäss den bei ihm in 5 Jahren (1891—95) eingegangenen Berichten 1 Todesfall auf 2909 Chloroform- und erst auf 6004 Aethernarkosen; in den 2 darauf folgenden Jahren (1895—97)[3]) kam ein Todesfall auf 2039 Chloroform- und 5090 Aethernarkosen. Auf ganz ähnliche Zahlen kommen viele andere Autoren; es möge aber genügen, nur die Berechnung von Julliard[4]) hier anzuführen: Chloroform: 1 auf 3258, Aether: 1 auf 14987, sowie die ebenfalls besonders günstige von Garrè[5]), der die Aethernarkose-Mortalität mit dem Verhältnis 1 : 14000 ausdrückt.

Freilich darf hier nicht verschwiegen werden, dass Cyron[6]) zu einem ganz anderen Resultat kommt, nämlich beim Chloroform

1) L. c.

2) L. c.

3) Narkosenstatistik. Bericht über die Verhandlungen der deutschen Gesellschaft für Chir. 26. Kongr. 1897.

4) L'éther est-il préférable an chloroforme? Revue médicale de la Suisse romande. Nr. 2. 1891.

5) L. c.

6) L. c.

1 Todesfall auf 1382, beim Aether 1 Todesfall auf 872 Narkosen, und ferner dass v. Mikulicz[1]) aus eigenen und der Litteratur entnommenen Zahlen 1 Todesfall auf 1167 Aether- und 1 auf erst 2647 Chloroformnarkosen ausrechnet.

Gegenüber so auffälligen Meinungsverschiedenheiten ist an die bereits angedeuteten Mängel der Statistiken zu erinnern und zuzugeben, dass wir in Wirklichkeit noch keinen ganz zuverlässigen Einblick in diese Seite der Frage haben.

Es hat dem Aether nicht an Gegnern gefehlt, als zuerst der Versuch gemacht wurde, ihn an die Stelle des weit und breit eingebürgerten Chloroforms zu setzen. Man kann aber sagen, dass keines der vielen gegen die Aethernarkose vorgebrachten Bedenken zu Recht besteht, dass es vielmehr wesentlich an einer unzweckmässigen Applikation des Aethers gelegen hat, wenn sie überhaupt erhoben werden konnten.

So ist es sicher nicht zuzugeben, dass die Anwendungsart des Aethers komplicierter sei als die des Chloroforms: mit der Julliard'schen Maske gestaltet sich die Narkose ebenso einfach wie bei Chloroform. Sie tritt auch so rasch ein wie bei diesem Narcoticum, ja Dick und Girard rühmen bei Gelegenheit des Vortrags von Fueter[2]) sogar einen raschen Eingriff der Narkose als Vorzug des Aethers.

Auch dass grössere Mengen von Aether zur vollen Narkose nötig seien, ist nicht als ernster Einwand aufzunehmen. Abgesehen davon, dass wir genügend betont haben, dass Sparsamkeit im Aetherverbrauch nicht nur nötig, sondern auch leicht und gut durchzuführen ist, ist überhaupt das Erfordernis einer grösseren Menge eines bestimmten Mittels kein Einwand gegen dasselbe; auf seine Wirkung im Organismus kommt es an, und es genügt, darauf hinzuweisen, dass der Aether ja auch viel flüchtiger ist als das Chloroform.

Angeblich sollen Uebelkeit und Erbrechen nach Aether heftiger auftreten als nach Chloroform. Allein Dumont[3]) hat das gerade Gegenteil beobachtet und auch die Züricher Klinik hat bei der Aethernarkose weniger Erbrechen erlebt als bei Chloroform.

1) L. c.

2) Ueber Aethernarkose. Med. pharmaceut. Bezirksverein in Bern. Schweizer Korrespondenzbl. 1889.

3) Ueber die Aethernarkose. Schweizer Korrespondenzbl. 1888. Nr. 23.

Aehnlicher Art ist die Behauptung, die Aethernarkose sei nicht anhaltend und tief. Unsere langen ungestörten Narkosen bei Laparotomien, die völlige Muskelerschlaffung bei der Einrichtung von Luxationen beweisen das Gegenteil; und wenn Andere Abweichendes erlebt haben, so liegt es wohl vor allem an dem Umstand, dass die Maske zu oft und zu lange gelüftet worden war. Die zweckmässige Verwendungsart ist also auch hier wieder der springende Punkt.

Zuzugeben ist die Reizwirkung des Aethers auf die Schleimhäute. Es ergeben sich daraus die Einschränkungen in seinem Gebrauch, die wir eben fixiert haben.

Was die Nachwirkungen des Aethers angeht, so haben wir die wichtigste und gefährlichste, die Pneumonie, schon besprochen. An unserem eigenen hier verwerteten Material sind wir von Fällen, die als ganz reine Aetherpneumonien hätten aufgefasst werden müssen, verschont geblieben und hatten, abgesehen von einem Fall von hypostatischer Pneumonie, nur einige Schluckpneumonien nach Kiefer- und Pharynxresektionen zu beklagen. Auch Andere, z. B. Zoege v. Manteuffel[1]) fürchten die Pneumonien nicht so sehr, wie einige der von uns oben angeführten Autoren; übrigens sind nach Gurlt mehrere Fälle von Pneumonie auch nach Chloroform beobachtet worden. Immerhin wiederholen wir an dieser Stelle die Forderung, auf die Todesfälle durch Pneumonie nach der Aethernarkose mehr zu achten, und sprechen, angesichts der eigenen guten Erfahrungen, die Hoffnung aus, dass sie sich durch Vorsicht in und nach der Narkose bedeutend einschränken lassen.

Es bleiben noch wenige Bedenken gegen den Aether übrig. Eines, das mit Unrecht grossen Eindruck gemacht hat, ist die angebliche Schädigung der Nieren. Wir verweisen auf die umfangreichen Untersuchungen von Fueter[2]), Roux[3]), Butter[4]), Wunderlich[5]), die diese Behauptung wenn nicht ganz widerlegen, so doch in äusserst enge Grenzen zurückweisen, auf die

1) Ueber Spättodesfälle nach Narkose. St. Petersburger med. Wochenschr. 1895. Nr. 49.

2) Klinische und experimentelle Beobachtungen über die Aethernarkose. Deutsche Zeitschrift für Chir. Bd. 29.

3) A propos de la narcose par l'éther. Schweizer Korrespondenzbl. 1888. S. 578.

4) Aethernarkose. v. Langenbeck's Archiv. Bd. 40. S. 66.

5) Klinische Untersuchungen über die Wirkung der Aether- u. Chloroformnarkose auf die Nieren. Diese Beiträge. Bd. 11.

Ergebnisse der Tierexperimente von Fueter, die bezüglich abnormer Harnbestandteile und mikroskopischer Veränderungen der Niere absolut negativ ausgefallen sind.

Eine Eigentümlichkeit wird dem Aether vermöge seiner chemisch-physikalischen Natur allerdings niemals zu nehmen sein: seine Feuergefährlichkeit, und die dadurch gebotene Vorsicht beim Gebrauch des Thermokauters. Es genügt aber, darauf hinzuweisen, dass alle Chirurgen darin übereinstimmen, dass die von dieser Seite drohende Gefahr mit Sicherheit zu vermeiden ist; es fehlt denn auch seit Jahren an Mitteilungen über unangenehme Ereignisse dieser Art, und wo überhaupt mit Aether narkotisiert wird, scheut man auch bei Lampenlicht nicht vor seiner Anwendung zurück.

Litteraturangaben, die im Text nicht erwähnt sind.

Körte. Zum Vergleiche der Chloroform- und Aethernarkose. Berliner klin. Wochenschr. 1894. Nr. 9 und 10. — Ziegler. Zur Aethernarkose. Münchener med. Wochenschr. 1894. Nr. 23. — Garrè. Aether oder Chloroform? Münchener med. Wochenschr. 1891. Nr. 7. — Zoege v. Manteuffel. Die „üblen Zufälle" bei und nach Chloroform- und Aethernarkosen. Münch. med. Wochenschr. 1896. Nr. 12. — Riedel. Die Morphium-Aethernarkose. Berliner klin. Wochenschr. 1896. Nr. 39. — Arnd. Ein Beitrag zur Technik der Aethernarkose. Schweizer Korrespondenzbl. 1897. Nr. 19. — Grossmann. Die Aethernarkose. Deutsche med. Wochenschr. 1894. Nr. 3 und 4. — Silex. Aethernarkose. Berliner klin. Wochenschr. 1890. Nr. 8. — Dumont. Verantwortung der Aerzte bei der Narkose. Festschrift für Kocher. S. 359. — Cushny. Ueber Chloroform- und Aethernarkose. Zeitschrift für Biologie 1892. — Claude Bernard. Leçons sur les anaesthésiques. 1875. — Kappeler. Anaesthetica. Deutsche Chirurgie 1880. — Kronecker. Chloroform- oder Aethernarkose? Schweizer Korrespondenzbl. 1890. S. 710. — Hahn. Ueber das Wesen und die Ursache der im Anschluss an die Narkose auftretenden Lungenentzündungen. Inaug.-Dissert. Leipzig. G. Fock 1899. (Erst nach Abschluss meiner Arbeit habe ich Kenntnis von der Hahn'schen genommen und sie nicht mehr berücksichtigen können. Eine Kritik über sie findet sich in der Berliner klin. Wochenschr. Nr. 25. 1900.)

AUS DER

FREIBURGER CHIRURGISCHEN KLINIK

DES PROF. DR. KRASKE.

VIII.

Ueber Analfisteln mit epithelialer Auskleidung.

Von

Dr. **Paul Meisel,**
Assistenzarzt.

(Hierzu Taf. X).

Die Entstehung der Analfisteln aus entzündlichen Prozessen des Darms und seiner Umgebung ist ein so häufig beobachteter und gut gekannter Vorgang, dass im Gegensatz zu der ausserordentlich umfangreichen Litteratur früherer Jahre in den letzten Jahrzehnten nur noch vereinzelte und meist therapeutische Notizen verzeichnet sind.

Der besondere, anscheinend selten beobachtete Bau der beiden in der Freiburger Klinik operierten Fälle und die für beide Fälle sicher festzustellende Entstehungsursache der Fisteln möge diese kleine Mitteilung rechtfertigen. Die Ursache der Fistelbildung ist ja durchaus nicht immer im gegebenen Falle leicht festzustellen. Gelingt es doch nicht einmal immer bei der Operation die innere Fistelöffnung zu finden, obwohl dieselbe nach den Untersuchungen

von Ribes [1]), der sie bei 80 obducierten Fisteln in jedem Falle sicher nachweisen konnte, wohl meistens vorhanden ist. Aber auch sonst werden die ursächlichen Beziehungen zwischen der Fistel und der vorausgegangenen Darmerkrankung verwischt: Die Erosion und Geschwürsbildnng am Darm, die zu einem paraanalen Abscess und zur Fistelbildung Anlass gab, ist geheilt; von dem ulcerierten Hämorrhoidalknoten ist nur ein kleines derbes Geschwür übrig geblieben, der anzuschuldigende Fremdkörper ist wieder ausgestossen. Als Ursache für die Häufigkeit dieses Leidens wird allgemein der eigentümliche Bau und die Funktion des Analteils verantwortlich gemacht. In den zahlreichen Falten, Taschen und Grübchen der Analschleimhaut können kleine Körper leicht haften, und, wenn sie liegen bleiben, Reizzustände verursachen. Die unter Druck passierenden Massen machen bei Anwesenheit scharfer und spitzer Körper kleine Verletzungen und schaffen für die stets anwesenden Bacterien Eingangspforten. Die Heilung solcher kleiner verunreinigter Wunden aber wird durch den immer wieder einwirkenden Reiz und durch die Beweglichkeit der Teile erschwert. Kein Wunder, dass bei einer solchen Disposition des Analteils für entzündliche Processe überhaupt solche mit chronischem Verlauf, wie die Tuberkulose, an erster Stelle stehen.

Aber zu der natürlichen Disposition des Analteils gesellt sich noch eine erworbene. Hier denken wir zuerst an die häufigste Veränderung der Analportion, an die hämorrhoidalen Bildungen, deren Bedeutung für die Fistelbildung allgemein anerkannt ist [2])[3]), sodann aber an die seltener beobachteten Divertikelbildungen im Uebergangsteil, deren Beziehungen zu den Analfisteln durch die wertvollen Untersuchungen von Chiari [4]) sicher gestellt sind. Chiari hat unter 800 untersuchten Analportionen einen auffallenden Wechsel in der Tiefe und Form der Morgagni'schen Taschen festgestellt und hat diese nur bei Erwachsenen gefundenen Bildungen als Pulsionsdivertikel erklärt. In 5 Fällen aber von solchen Divertikeln wurde Fistelbildung gefunden und die Divertikelbildung als ursächliches Moment dafür betrachtet. Bei der Häufigkeit dieser Bildungen und bei der stets vorhandenen Möglichkeit, dass Fremdkörper in diesen Taschen

1) Ribes. Recherches sur la situation de l'orifice interne de la fistule à l'anus. Revue médical hist. et phil. Paris 1820.

2) Esmarch. Krankheiten des Mastdarms und Afters. Deutsche Chir. 1887. S. 48.

3) König. Lehrbuch der spez. Chir. 1899.

4) Chiari. Ueber die analen Divertikel der Rectumschleimhaut und ihre Beziehungen zu den Analfisteln. Wiener med. Jahrbücher 1878.

liegen bleiben, ist es eigentlich zu verwundern, dass von klinischer Seite Beobachtungen solcher Fälle von kompleten Analfisteln mit epithelialer Auskleidung, wenigstens mit solcher im Bereich der inneren Oeffnung, nicht mitgeteilt sind. Mag sein, dass die Fistelbildung doch selten zu Stande kommt, weil eingedrungene Fremdkörper aus den im Bereich der Schliessmuskeln liegenden Kanälen wieder ausgetrieben werden, mag auch sein, dass das Epithel, wie es in zwei von Chiari mitgeteilten Fällen wohl geschehen war, bei der Entzündung des Gewebes zu Grunde geht — jedenfalls scheinen solche Fisteln nicht häufig zur Beobachtung gekommen zu sein.

In unseren Fällen nun handelt es sich um komplete Analfisteln, welche bis auf ein ganz kurzes Stück vollständig mit Epithel ausgekleidet waren, und in beiden Fällen lagen — ein merkwürdiges Spiel des Zufalls — im Grunde des Epithelschlauches Fruchtkerne, zwei Traubenkerne und ein Kümmelkern, von deren Lager ein kleiner Fistelkanal nach aussen führte. Da in der Litteratur Mitteilungen gleicher Fälle nicht gefunden werden konnten, und da auch Herr Hofrat Professor Dr. Krask e, welcher die Freundlichkeit hatte, mich zur Untersuchung und Mitteilung dieser merkwürdigen Bildungen zu veranlassen, sich nicht erinnerte, ähnliche Fisteln operiert zu haben, ist es vielleicht verzeihlich, das Interesse für kurze Zeit auf diese sonst so alltägliche Erkrankung zu lenken. Zuvor sei es mir gestattet, an dieser Stelle meinem hochverehrten Lehrer für die Anregung zu dieser kleinen Arbeit meinen verbindlichsten Dank auszusprechen.

Der erste Fall betrifft einen 54 Jahre alten Landwirt, welcher seit einigen Monaten durch geringe Schmerzen in der Umgebung des Afters beunruhigt wurde. Die Schmerzen steigerten sich bei Entleerungen etwas, jedoch war der Akt der Defäkation selbst nicht gestört, ein unfreiwilliger Abgang von Gasen fand nicht statt. Der Pat. litt infolge von Emphysem der Lungen an Kurzatmigkeit, war aber im Uebrigen ganz gesund. 3 cm links vom After fand sich eine kleine etwas eingezogene Fistelöffnung, deren Umgebung eine geringe Rötung zeigte. In Chloroformnarkose wurde eine Sonde eingeführt und die Fistel gespalten. Dabei fanden sich $^1/_2$ cm unter der Haut 2 Traubenkerne im Grunde dieser Fistel. Von dem Lager dieser Kerne konnte die Sonde leicht in der Richtung nach der Analöffnung vorgeschoben werden und der Sondenknopf erschien bei leichter Evertierung des Analteils daselbst etwa 1 cm von der Haargrenze desselben entfernt. Bei Spaltung des Ganges auf der Hohlsonde vom Anus her fiel nun sofort die blassrote, glatte, offenbar schleimhautartige Auskleidung des Ganges auf. Es wurde daher die Fistel mit ihrer Umgebung,

der äussere Teil uneröffnet, excidiert. Die Analschleimhaut wurde genäht, die äussere Wunde mit einem Gazestreifchen tamponiert. Die Heilung erfolgte ohne Störung. Die Länge des excidierten Kanals betrug etwa 3 cm. Die Lichtung desselben erweiterte sich nach dem Darm zu etwas und betrug dort 3, an der Fistelöffnung 2 mm im Durchmesser. Die trockene in einzelnen Längsfalten gelegte Auskleidung des Kanals fühlte sich weich an. Das Gewebsstück wurde 24 Stunden in 10% Formollösung und dann in Alkohol gehärtet.

Im zweiten Fall, der einen 45 Jahre alten Sprachlehrer betrifft, bestanden seit mehren Wochen Schmerzen in der Nähe des Afters, wie sie Pat. vor ca. 3 Jahren schon einmal gehabt hatte. Damals gingen dieselben bald nach Entleerung von etwas Eiter vorüber. Jetzt entleert sich jedoch andauernd etwas Sekret, ohne dass Besserung eintritt. Deshalb sucht Pat. chirurgische Hilfe auf. Es findet sich auf der linken Seite von der Afteröffnung in einer Entfernung von 5 cm eine blasse, kleine strahlige Narbe. Dicht daneben und etwas nach einwärts davon, liegt eine kleine Fistelöffnung, von der aus eine dünne Sonde nach dem untersten Teil des Rectum führt und dicht vor dem Sphinkterring, etwa 2,5 cm von der Haargrenze entfernt, zum Vorschein kommt. Der Kanal, dessen Lichtung nach dem Darm zu sich trichterförmig erweitert, erweist sich bei der Incision mit blassroter Schleimhaut ausgekleidet und erstreckt sich mit einem feinen, blind endigenden Fortsatz noch über die Fistelöffnung nach aussen bis zu der oben erwähnten Narbe. In diesem blinden Ende des Kanals liegt ein Kümmelkorn. Die Schleimhaut bildet nach dem Darm zu deutliche Längsfalten. Der eröffnete Kanal wird jetzt mit seiner Umgebung excidiert und die Wunde genäht. Heilung per primam. Das 6 cm lange Gewebsstück wird wieder zu einem Rohr zusammengelegt, mit einem Seidenfaden umwickelt und in Formol, sodann in Alkohol gehärtet.

Wie sind nun diese eigentümlichen Bildungen zu erklären? Um gewöhnliche komplete Analfisteln handelte es sich nicht. Der Gedanke an eine Epidermisierung einer gewöhnlichen Analfistel musste bei der blassen Farbe, der Dicke und Weichheit der Auskleidung von vornherein unwahrscheinlich erscheinen; immerhin musste diese Möglichkeit, obwohl Epidermisierungen von Mastdarmfisteln gewiss zu den grossen Seltenheiten gehören, berücksichtigt werden. Bei anderen Fisteln werden Anfänge von Ueberhäutungen oder vollständige Auskleidungen (Lippenfisteln) nicht selten beobachtet z. B. bei Gallenblasenfisteln, Speichelfisteln etc. Die mikroskopische Untersuchung aber sprach dagegen. Es fand sich in beiden Fällen durchgehends ein fast gleich hohes Epithellager mit gut ausgebildeten, zum Teil sogar regelmässig geordneten Papillen, die sich auf einem lockeren Bindegewebslager erhoben. Das Grundgewebe war reich an Gefässen,

zeigte Züge glatter Muskulatur und zahlreiche elastische Fasern (Orceinfärbung); entzündliche Infiltration und Narbenbildung dagegen fehlte abgesehen von dem der äusseren Fistelöffnung zugekehrten Teil vollständig. Nach einer oberflächlichen Betrachtung beigegebener Zeichnungen des mikroskopischen Bildes zweier Querschnitte (Taf. X, Fig. 2 zeigt den uneröffneten Kanal vom 1. Fall, Fig. 3 den eröffneten Kanal im 2. Fall) und nach dem bei der Operation aufgedeckten Befund kann es nicht zweifelhaft sein, dass es sich um Epithelschläuche handelt, die mit dem Darmrohr in offener Verbindung standen, und die ähnlich anderen Blindsäcken des Darmrohrs Fremdkörper beherbergten. Es liegt nahe anzunehmen, dass erst durch den Reiz dieser Fremdkörper — der beiden Traubenkerne im ersten, des Kümmelkernes im zweiten Falle — eine Perforation des vorher blinden Kanals erfolgte und dadurch Fistelbildung eintrat, so dass jetzt das Bild einer kompleten Analfistel entstand. Eigentlich handelte es sich jedoch demnach nicht um eine solche, sondern vielmehr um einen perforierten paraanalen Epithelschlauch. Das Verhältnis dieser Bildung zu einer Analfistel im engeren Sinne ist etwa so, wie das Verhältnis einer Fistel des Proc. vermiformis zu einer Darmfistel. Die Verschiedenheit dieser merkwürdigen Bildungen von einer Analfistel wird eklatant durch die im zweiten Fall bereits einmal erfolgte Heilung der entstandenen Fistel bewiesen. Der Kranke giebt an, dass vor Jahren schon einmal unter denselben Erscheinungen wie jetzt sich Eiter entleert habe, dass aber damals rasch ein Nachlass der Schmerzen und bald vollständige Heilung erfolgt sei. Aus der Lage der zurückgebliebenen Narbe zu dem blinden Ende des Kanals, darf man aber wohl mit ziemlicher Sicherheit schliessen, dass sie aus einer Fistel hervorgegangen ist. Es würde demnach eine Analfistel in kurzer Zeit zur Heilung gekommen sein. Für eine gewöhnliche Fistel gewiss ein seltenes Vorkommnis! Die Annahme, dass in praeformierte Epithelschläuche Fremdkörper eingedrungen sind und zur Fistelbildung Anlass gegeben haben, ist demnach wohl berechtigt und das klinische Bild der beiden Fälle wird damit leicht und ungezwungen erklärt. Nicht so leicht ist die Frage nach der Entstehung der beiden Epithelschläuche zu beantworten.

Zu dem Zweck müssen wir die beiden Kanäle noch einer genaueren mikroskopischen Betrachtung unterziehen und das Verhältnis zu ihrer Umgebung insbesondere zu den Afterschliessmuskeln festzustellen suchen.

Die beiden Fälle zeigen auch im mikroskopischen Bild eine gewisse

Aehnlichkeit, dabei jedoch wesentliche Unterschiede. Beide Gänge sind ausgekleidet mit einem geschichteten Plattenepithel, das den Charakter des Plattenepithels im Uebergangsteil der Rectalschleimhaut zur äusseren Haut trägt. Die Epithelzellen zeigen durchgehends gute Kernfärbungen und Zellgrenzen bis in die oberen Schichten; in den tieferen Schichten sind die Grundzellen als Riffelzellen leicht zu erkennen. In beiden Fällen finden sich Papillen; im zweiten Fall jedoch nicht so zahlreich wie im ersten (vgl. Fig. 2 u. 3). Ausserdem unterscheidet sich aber der erste Fall von dem zweiten durch eine beginnende Verhornung seiner obersten Epithelschichten. Während bei diesem die oberste Schicht von platten Zellen mit gut gefärbten Kernen gebildet wird, findet sich bei jenem über der kernhaltigen Plattenepithelschicht eine homogene Schicht, die vollständig frei von Kernen ist und die sich nach van Gieson stark gelb färbt. Der in Fig. 2 dargestellte Querschnitt des Kanals aus der Nähe der Fistelöffnung deutet diese Verhornung an. Diese Eigenschaft des Kanals entspricht der Lage seiner inneren Oeffnung in der Nähe des Afters, 1 cm von der Haargrenze entfernt — also an einer Stelle, wo normaler Weise die Verhornung des Epithels beginnt. Auch die Umgebung des Kanals beweist diese Lage. Das Grundgewebe besteht aus gefässreichem Bindegewebe und zeigt nur einzelne ungeordnete Züge glatter Muskulatur neben zahlreichen elastischen Fasern. Der Kanal liegt vollständig ausserhalb des Schliessmuskels.

Im Gegensatz hierzu weist der 2. Fall Gewebsschichten auf, die höher gelegenen Teilen der Analportion entstammen. Wir finden bei einem Querschnitt des Kanals in der Nähe seiner inneren Oeffnung vor allem geschichtetes Cylinderepithel. Dieses ist etwa 1 cm weit in den Kanal hinein zu verfolgen und bildet im Ganzen einen zungenförmigen Fortsatz, welcher den tiefer, d. h. vom After weiter entfernt gelegenen Sector des Kanals auskleidet. Nach allen Seiten geht das geschichtete Cylinderepithel ziemlich scharf in das Plattenepithel über und hebt sich schon deutlich auf der nur etwa 20fachen Vergrösserung des dargestellten Querschnittes von dem erheblich dickeren Plattenepithel ab. (Fig. 3 Cy = Grenze des Cylinder- und Platten-Epithels.) Durch diese eigentümlichen Verhältnisse wird meines Erachtens die Lage der inneren Oeffnung genau bezeichnet. Es kann kaum zweifelhaft sein, dass es sich um die Stelle des Eingangs in eine Morgagni'sche Tasche handelt. Zum Vergleich ist der Eingang in eine solche und zwar in die in Fig. 1 gezeichnete Tasche in stärkerer Vergrösserung (Fig. 4) wieder gegeben. (Das Präparat stammt von einem an einer Lungenentzündung im Alter von 30 Jahren zu Grunde gegangenen Menschen.) Wir sehen hier auf der einen Seite geschichtetes Cylinderepithel ohne Papillen und auf der entgegengesetzten Seite das erheblich dickere Plattenepithel mit zahlreichen hohen Papillen. Ein Querschnitt, durch den Eingang der Tasche in Fig. 1 gelegt, würde ein ähnliches Bild geben wie das in Fig. 3 gezeichnete. Die Papillen

sind bei stärkerer Vergrösserung des in Fig. 3 dargestellten Schnittes deutlich zu sehen, aber wie schon bemerkt, flacher und weniger zahlreich als im ersten Fall (Fig. 2). Aber ausser durch diese Besonderheit des Epithels wird die Lage des Kanals noch weiter durch sein Verhältnis zur Muskulatur genauer bestimmt. Der geradlinig verlaufende Kanal muss, wenn er wirklich von der Stelle einer Morgagni'schen Tasche ausgeht oder eine solche Tasche selbst darstellt, bei seiner Endigung an einem 5 cm vom After lateral gelegenen Punkte durch den Sphincter ani internus gehen (vergl. Fig. 1) und auch noch den Sphincter ani externus treffen. Nun finden sich in der That in der Umgebung des Kanals nach seiner inneren Oeffnung zu um ihn herum, wie in Fig. 3 (Sph. a. i.) angedeutet ist, regelmässig geordnete Züge glatter Muskulatur gelegt, welche sich, abgesehen von ihrer bräunlichen Farbe bei van Gieson-Färbung im Gegensatz zu der intensiv roten Farbe des Bindegewebes, durch ihre korkzieherartigen Kerne auszeichnen. Die Muskeln liegen in quer und schräg getroffenen Bündeln zusammen. In etwas weiterer Entfernung von dem Kanal und auch etwas weiter von seiner inneren Oeffnung entfernt sind ferner einige Bündel quergestreifter Muskulatur getroffen. Nach der äusseren Oeffnung zu aber wird die Umgebung von gefässreichem Bindegewebe, ganz ähnlich wie es im ersten Fall beschrieben wurde, gebildet. Als Besonderheit ist noch zu erwähnen ein Leukocytenhaufen (Fig. 3 F), wohl einer der Lymphfollikel, wie sie in der Nähe des geschichteten Cylinderepithels normaler Weise häufig gefunden werden.

Wir haben es demnach mit einem Kanal zu thun, welcher von der Gegend des Eingangs in eine Morgagni'sche Tasche durch den Sphincter ani internus an den Sphincter ani externus vorbei bis dicht unter die äussere Haut zieht. Und es ist daher sehr wahrscheinlich, dass es sich in diesem Falle um eine der von Chiari beschriebenen Divertikelbildungen dieser Taschen handelt. Denn eine selbständige Wandung hat der Kanal nicht, sondern erhält diese von dem Muskel und Bindegewebe der Analportion, während sein Epithel ununterbrochen in das Epithel der Analportion und des Rectums übergeht. Wir müssten uns dann mit Chiari vorstellen, dass bei dem Fehlen oder wenigstens bei der äusserst geringfügigen Narbenbildung an seiner äusseren Oeffnung der Kanal durch Druck von innen her, nicht durch Zug von aussen her, entstanden ist, und dass ein später hineingelangter Fremdkörper denselben früher einmal perforiert und jetzt ein zweiter eine Fistelbildung veranlasst hat. Dies vorausgesetzt, wäre also in dem zweiten Krankheitsfall ein Pulsionsdivertikel anzunehmen.

Anders beim ersten Fall. Hier liegt die innere Oeffnung des Kanals vollständig ausserhalb des Schliessmuskelrings. Dass hier

auf ein Grübchen oder auf die Schleimhaut ein Druck ausgeübt werden könne, erscheint unwahrscheinlich — auch während des Defäkationsaktes. Denn während desselben wird dieser der äussseren Haut des Afters anliegende Teil der Analportion infolge der in die äussere Haut einstrahlenden Fasern des Sphincter ani externus infolge der Kontraktion dieses Muskels[1]) und indirekt durch Wirkung des Levator ani mit gehoben und von der Kotsäule eher entfernt. Die beide Traubenkerne sind hier — so merkwürdig es erscheinen mag — wahrscheinlich erst nach dem Defäkationsakt mechanisch in den bestehenden Kanal hineingedrückt worden. Auch in diesem Fall giebt die äussere Oeffnung und ihre Umgebung uns nicht das Recht, die Bildung eines Blindsackes durch Narbenzug anzunehmen.

Wie aber soll man, wenn ein Traktionsdivertikel und ein Pulsionsdivertikel auszuschliessen ist, diese merkwürdige Bildung erklären? Giebt es noch andere Möglichkeiten der Entstehung solcher Schleimhautausbuchtungen? Graser[2]) hat in jüngster Zeit auf das nicht seltene Vorkommen von falschen Divertikeln in der Flexura sigmoidea hingewiesen und hat als Ursache derselben Lücken in der Darmwandmuskulatur, die infolge von chronischen Stauungen in den Mesenterialgefässen entstanden waren, verantwortlich gemacht. Man kann sich wohl vorstellen, dass auch an der Analportion die Folgen von chronischen Stauungen eintreten und sich Lücken in den Bindegewebs- und Muskelschichten bilden können. Aber immer bleiben solche Lücken doch nur disponierende Momente für die Bildung von Schleimhauthernien. Zu ihrer Entstehung bedarf es noch anderer Kräfte, die hier fehlen. Man muss daher wohl, wenn andere als die bisher bekannten Gründe für die Entstehung solcher Divertikel nicht aufzufinden sind, mit Recht an eine congenitale Anlage des Ganges denken. Es mag kühn erscheinen, wenn an analoge Bildungen der Harnröhre erinnert wird, Denn es ist fraglich, ob die paraurethralen Gänge diesen Divertikeln gleichwertig zu erachten sind. Zudem ist ihre Entstehung nicht sicher gestellt. Die von Guerin bereits 1864 beschriebenen kleinen paraurethralen Krypten am Orificium der weiblichen Harnröhre und die von Oedmansson beobachteten analogen Bildungen beim Manne sind später von

1) Chiari l. c. Seite 420.

2) Graser. Ueber multiple Darmdivertikel in der Flexura sigmoidea. Münchener med. Wochenschr. 1899. S. 721.

Jamin[1]) und Touton[2]) untersucht worden. Es lässt sich nicht entscheiden, ob diese in der Nähe des Orificium mündenden mit Plattenepithel ausgekleideten Kanäle Drüsengänge oder Divertikel waren. Andere neben der ganzen Harnröhre verlaufende Kanäle, ebenfalls als paraurethrale Gänge, bezeichnet, welche Légars[3]) 1888 beobachtete, sind jedenfalls als Missbildungen aufzufassen, sei es als Verdoppelung der Harnröhre, sei es als angeborene Harnröhrenmastdarmfisteln.

Wertvoller für die Bedeutung unseres Falles sind andere Missbildungen an der Analportion und am Rectum: Neumann[4]) berichtet von einem mit Kot gefüllten Blindsack im pararectalen Gewebe, welcher mit einem geschichteten Plattenepithel ausgekleidet war. das wohlgebildete Papillen zeigte. Die Vorstellung Neumann's, dass es sich in diesem Falle um eine Missbildung ectodermalen Ursprungs handele, welche auf die Zeit des Zusammentritts des Darmrohres mit der Cloake zurückzuführen sei, ist gewiss berechtigt. Der Zusammhang des Blindsacks mit dem Darmrohr an dem unteren Teil des Rectums und die Auskleidung mit Papillen tragendem Plattenepithel muss zu der Vorstellung führen, dass er bei der Entwickelung der Darm sich nicht an der Spitze der Cloake sondern an seiner Wand an einer tiefer gelegenen. Stelle implantierte. Dieser Fall beweist das Vorkommen analer Divertikel an der Grenze des Rectums und der Analportion, und beweist, dass dieselben auch lange Zeit symptomlos bestehen können. Leider konnte in diesem Falle das Verhältnis des geschichteten Plattenepithels zu dem Epithel des Rectums nicht sicher festgestellt werden. In unserem Fall würde die Entwicklungsstörung in eine spätere Periode fallen, in die Zeit nach der erfolgten Vereinigung des Entodermalrohrs mit der ektodermalen Einstülpung, in eine Zeit der weiteren Differenzierung der Analportion. Aber auch zu dieser Zeit dürften Variationen nicht selten eintreten. Beweisend dafür scheint mir geradezu die so ausserordentlich wechselnde Tiefe der Morgagni'schen Taschen zu sein, die ja genau an dem Uebergang des Ectoderms und Entoderms sich finden, Immerhin muss es auffallen, dass Chiari[5]) diesen Wechsel häufiger bei Erwach-

1) Annal. des malad. des org. gén.-urin. 1886. p. 404.

2) Touton. Ueber Urethritis externa Oedmansson. Archiv für Dermatologie 1889. 21.

3) Bastian. Ueber einen Fall von Gonorrhoe eines präputialen Ganges. Inaug.-Dissert. Freiburg 1895.

4) Neumann. Deutsche med. Wochenschr. 1896. S. 150.

5) L. c.

senen als bei Kindern gefunden hat. Aber wahrscheinlich erscheint es mir trotzdem, dass bei diesem auffallenden, jederzeit leicht zu konstatierenden Wechsel in der Form, Tiefe und Lagerung der Morgagni'schen Taschen die durch die Entwicklung bedingte Variation in ihrer Stellung zur Muskulatur ein disponierendes Moment darstellt für die Bildung der Pulsionsdivertikel. Ein solches müssen wir im zweiten Fall annehmen; für den ersten Fall dagegen bleibt nur die Erklärung eines kongenitalen analen Divertikels.

Erklärung der Abbildungen
auf Tafel X.

Fig. 1. Von der Leiche gewonnenes Präparat. Durch den tiefsten Punkt einer Morgagni'schen Grube (M) gelegter Längsschnitt. Grenze des Cylinder- und Platten-Epithels (Cy). Sphincter ani int. (Sph. a. i.) Haargrenze (H).

Fig. 2. Präparat vom I. Fall: Querschnitt zeigt geschichtetes Platten-Epithel mit längs und quer getroffenen Papillen und eine ziemlich dicke Lage verhornender Epithelzellen.

Fig. 3. Präparat vom II. Fall: Querschnitt durch eine dem Darmlumen nahe liegende Stelle des Epithelschlauches zeigt das niedrigere Cylinderepithel (von Cy—Cy) und das höhere Plattenepithel. Lymphfollikel (F). Glatte Muskelfasern (Sph. a. i.). Quer gestreifte Muskelfasern (Sph. a. ext.).

Fig. 4. Eingang in die Morgagni'sche Grube der Fig. 1 in stärkerer Vergrösserung zeigt deutlich den Höhenunterschied des Cylinderepithels und des Plattenepithels.

AUS DER

ZÜRICHER CHIRURGISCHEN KLINIK

DES PROF. DR. KRÖNLEIN.

IX.

Ueber Operation und Erfolge der Dickdarm-Resektion wegen Carcinom.

Von

Dr. **Alfred Zimmermann,**
in Zürich.

Ein sehr wichtiges und besonders in neuester Zeit in Chirurgenkreisen grosses Interesse erweckendes Kapitel in der Darmchirurgie bilden die Darmgeschwülste und ihre operative Behandlung. Unter allen Neubildungen am Darm steht wohl der Darmkrebs an klinischer Bedeutung obenan, sowohl wegen der Häufigkeit seines Vorkommens, als auch wegen der Gefahr, die er bedingt. Trotzdem aber in den letzten Jahren dieses Thema vielfach besprochen worden ist, so bleibt doch immer noch ein Punkt in der Frage des Darmkrebses übrig, dessen Erörterung grosse Schwierigkeiten macht und von dem der ganze Erfolg der Behandlung abhängt, das ist die Unmöglichkeit, bei den meisten Fällen von Darmcarcinom eine Frühdiagnose zu stellen, sodass der günstige Zeitpunkt für einen operativen Eingriff gewöhnlich verpasst wird. Schon Ruepp[1]) hat in

1) D. Ruepp. Ueber den Darmkrebs mit Ausschluss des Mastdarmkrebses. Inaug.-Dissert. Zürich 1895.

seiner Arbeit aus der Züricher chirurgischen Klinik versucht, mit besonderer Berücksichtigung der Symptomatologie und Differentialdiagnose alle Momente aufzudecken, welche zu einer sichern, frühzeitigen Diagnose führen könnten; es liegt daher nicht in meiner Absicht, noch einmal auf diese Frage näher einzugehen, sondern es soll vielmehr meine Aufgabe sein, die operative Behandlung des Darmkrebses und zwar speziell die Radikaloperation zu besprechen und zu zeigen, welche Entwicklung gegenwärtig Technik und Endresultate genommen haben; hierzu steht mir das Material zur Verfügung, welches in der Klinik und in der Privatpraxis des Herrn Prof. Dr. Krönlein vom Jahr 1881—1900 zur Beobachtung gelangt ist.

Wenn wir zunächst kurz die Symptome betrachten, wobei wir bezüglich der Einzelheiten auf die am Schluss dieser Arbeit folgenden ausführlichen Krankengeschichten verweisen, so müssen wir sagen, dass dieselben bei allen Patienten in den hauptsächlichsten Punkten übereinstimmen. Alle Kranken geben nämlich an, dass das Leiden begonnen habe mit unangenehmen Sensationen im Bauche, Auftreibung des Leibes, Stuhlunregelmässigkeit, wobei die Obstipation in den meisten Fällen überwog, ab und zu Schmerzen im Bauche, Erbrechen, das nicht besonders qualvoll war, und Appetitlosigkeit. Die Schmerzen treten entweder paroxysmal auf, in Form von Koliken, anschliessend an Verstopfung, oder sie sind mehr lokalisiert auf eine bestimmte Gegend des Abdomens, um von hier nach allen Richtungen, nach dem Rücken, dem Thorax, dem Kreuz oder den Beinen auszustrahlen.

Alle diese Symptome genügen natürlich noch nicht, um die Diagnose auf Darmcarcinom zu stellen, denn solche Beschwerden können bei jeder Darmaffektion vorkommen; erst in weiter vorgeschrittenem Stadium der Krankheit treten zu den obigen Beschwerden noch einige neue hinzu, die für eine bestimmtere Diagnose eher verwertet werden können; ich meine nämlich die Zeichen chronischer Darmverengerung, die oft sehr gefährliche Obstruktionsattacken herbeiführen und schliesslich das typische Bild des Ileus schaffen (Fall VII und IX). Verfolgen wir den Krankheitsverlauf bei den verschiedenen Patienten weiter bis zu dem Zeitpunkt, wo sie sich der Operation zu unterziehen entschlossen haben, so kann man genau beobachten, wie nach den Angaben der Kranken über den Krankheitsverlauf das Bild der Enterostenose von Tag zu Tag immer deutlicher hervortritt, bis schliesslich noch zwei weitere Symptome

dazu kommen, die für die Diagnose von grosser Wichtigkeit sind, es sind dies einmal das Verhalten und die Beschaffenheit der Stuhlentleerung und dann der Nachweis eines Tumors. Wie schon oben erwähnt, besteht während des ganzen Krankheitsverlaufes stets Stuhlunregelmässigkeit, die immer mehr der Obstipation als der Diarrhoe zuneigt. Während aber im Anfang des Leidens die Stuhlverhaltung gewöhnlich nur kurze Zeit, 2—3 Tage anhält, dauert dieselbe im spätern Verlauf der Krankheit oft bis 10 und 14 Tage (Fall 9), trotz Anwendung der verschiedensten Abführmittel, die meistens ohne Erfolg sind.

Die Form des Stuhles ist in den wenigsten Fällen charakteristisch, gewöhnlich nur dann, wenn der stenosierende Tumor in den unteren Partieen des Dickdarms seinen Sitz hat; dann ist er wohl einmal bandförmig, platt gepresst oder dünncylindrisch oder ziegenkotähnlich; ausserdem finden sich oft auch abnorme Beimengungen, wie Blut und Schleim, in den Kotmassen (Fall 2), worauf bei der Diagnosenstellung ein besonderer Wert gelegt werden muss.

Was nun den Nachweis des Tumors anbetrifft, der für die Diagnose geradezu ausschlaggebend ist, so gelingt derselbe meistens erst dann, wenn die Krankheit schon ziemlich weit vorgeschritten ist; in allen unsern Fällen beträgt die kürzeste Zeit vom Beginn der subjektiven Symptome der Krankheit bis zum ersten objektiven Nachweis eines Tumors 2 bis 3 Monate; der Tumor zeigt sich dann meist als ein hartes, höckeriges Gebilde, dessen Grösse vom kaum Fühlbaren bis zum Umfange einer Faust oder eines Kindskopfes schwankt, so dass er oft die Bauchwand an der betreffenden Stelle vorwölbt; meistens ist er sehr druckempfindlich, und in jenen Fällen wo eine Radikaloperation noch möglich ist, etwas verschiebbar und von der Umgebung gut abzugrenzen.

Ein weiteres Symptom, das unseren Krankengeschichten noch zu entnehmen ist, ist zunehmende Kachexie; die Patienten nehmen in kurzer Zeit beträchtlich an Körpergewicht ab und bekommen das erschreckende erdfahle Aussehen des Carcinösen; bisweilen stellen sich Oedem der Beine und Ascites ein; unter den weiteren Symptomen sind noch besonders zu erwähnen der Foetor ex ore, stark belegte Zunge und grosses Durstgefühl, während die Körpertemperatur in den meisten Fällen normal bleibt.

Die Symptomatologie kann aber, wie einige unserer Fälle deutlich beweisen, durch den Sitz des Tumors modificiert werden; sitzt derselbe im Coecum, wie das bei unserem Material mehrmals der

Fall ist, so kann im Beginn und auch im weiteren Verlauf der Krankheit das Krankheitsbild der Typhlitis und Perityphlitis vorgetäuscht werden.

Schon Körte [1]) wies auf Grund eigener Erfahrungen darauf hin, dass die Tumoren in der Ileocoecalgegend grosse Neigung zur Abscedierung haben, und zwar soll nach ihm diese Neigung hier grösser sein als bei Tumoren an anderen Darmstellen; daher kann es sich leicht ereignen, dass in der Ileocoecalgegend nach und nach eine schmerzhafte und fluktuierende Schwellung sich entwickelt, die schliesslich zum Durchbruch durch die Bauchdecken führt, sodass meist dann die Diagnose auf Blinddarmentzündung mit Abscedierung gestellt wird (Fall 11). Solche Komplikationen können natürlich für den Patienten sehr verhängnisvoll werden, wie schon Körte bemerkt, da infolge der falschen Diagnose der günstige Zeitpunkt für die Exstirpation verpasst wird.

Gestützt auf die oben geschilderten klinischen Symptome, von denen besonders die Kachexie, die Störung der Darmthätigkeit und der Nachweis des Tumors von pathognostischer Bedeutung sind, konnte bei unserem Material in den meisten Fällen die Diagnose auf Darmcarcinom von Anfang an richtig gestellt werden; doch begnügen wir uns hier auf die oben citierte Arbeit von Ruepp zu verweisen, in welcher diese Seite des Krankheitsbildes eine gründliche Darstellung erfahren hat.

Die Prognose des Darmkrebses wird im allgemeinen immer noch als sehr schlecht bezeichnet; es unterliegt aber keinem Zweifel, dass die moderne Chirurgie sich anschickt, dieses Urteil wesentlich zu korrigieren, ja, wir hoffen im Verlaufe dieser Arbeit zeigen zu können, dass schon heute auf Grund der bisherigen Erfahrungen die Prognose des Darmkrebses als nicht ungünstig bezeichnet werden darf, vorausgesetzt, dass der Patient zeitig genug dem Chirurgen in die Hände gerät.

Was die Technik der Operation bei Dickdarmkrebs betrifft, so will ich in Kürze das Verfahren schildern, welches Herr Prof. Dr. Krönlein bei seinen Operationen befolgt hat.

Die Vorbereitung des Kranken zur Operation geschieht in der von Ruepp mitgeteilten Weise; ebenso die Desinfektion des Operationsfeldes mit Seife, Alkohol, Sublimat 1‰ und sterilem Wasser; das zur Operation nötige Material wird in heissem Wasser-

1) Körte. Zur chirurg. Behandlung der Geschwülste der Ileocoecalgegend. Deutsche Zeitschrift für Chir. 1895. Bd. 40. p. 541.

dampf sterilisiert, nur die Instrumente werden in Sodalösung ausgekocht; die sterilen Kompressen werden in nassem und warmem Zustande, die sterilen Tupfer dagegen trocken verwendet. Es wird also bei der ganzen Operation streng aseptisch verfahren, ohne Anwendung irgend welcher Spülflüssigkeit.

Zur Narkose wird Aether verwendet, nachdem in einzelnen Fällen ca. 1/4 Stunde vor Beginn derselben noch eine Morphiuminjektion (0,01—0,015) gemacht worden war; die Menge des während der durchschnittlich 2 Stunden dauernden Operation konsumierten Aethers betrug 200—300 gr; unangenehme, die Operation störende Zwischenfälle der Narkose wurden nicht beobachtet.

Was die Anlegung des Bauchschnittes anbetrifft, so wird derselbe immer an jener Stelle angelegt, welche am geeignetsten scheint, um dem Krankheitsherde bequem und direkt beizukommen; nur wo der Sitz des Tumors nicht genau bekannt ist, wird stets in der Medianlinie eingedrungen; bei Tumoren in den beiden Regiones iliacae macht man den Bauchschnitt meist parallel und oberhalb des Poupart'schen Bandes, ähnlich wie zur Unterbindung der Art. iliaca communis; in denjenigen Fällen, bei welchen dieser Schnitt nicht genügt zur Exstirpation des Tumors, wird demselben noch ein zweiter, im Winkel von ihm nach der Lendenregion verlaufender beigefügt. Bei bestehenden Bauchdeckenfisteln wird der Schnitt um dieselben herumgeführt, nachdem die Fistel erst gehörig gereinigt, ausgekratzt und mit Jodoformgaze tamponiert worden ist.

Nach Eröffnung der Bauchdecken werden die Peritonealränder an die Hautränder vermittelst spitzer Schieber fixiert und die Blutung sorgfältig gestillt; hierauf überzeugt man sich zunächst von der Art, der Beschaffenheit und dem Verhältnis des Tumors zur Umgebung; erweist sich dieser als exstirpierbar, so werden die etwa vorhandenen Adhäsionen gelöst und der zu resecierende Darmteil entsprechend seiner Mobilität vor die Bauchdecken gezogen und auf sterile Kompressen gelagert, damit die Operation möglichst ausserhalb der Bauchhöhle vorgenommen werden kann.

Nachdem der den Tumor tragende Darmteil mobil gemacht und vor die Bauchdecken gelagert worden ist, erfolgt die Abklemmung des zu- und abführenden Darmrohrs mittelst der Wölfler'schen Darmkompressorien und darauf die schrittweise vorzunehmende Durchtrennung des Mesenteriums; da dieses für die Ernährung des zugehörigen Darmsegmentes von grosser Wichtigkeit ist, so ist es für den Erfolg der Operation von allergrösster Bedeutung, darauf

zu achten, dass bei der Resektion nicht mehr vom Mesenterium excidiert wird, als dem zu resecierenden Darmstück genau entspricht. Dabei geht Herr Prof. Dr. Krönlein gewöhnlich so vor, dass er je ein Stück der Gekröseplatten zwischen zwei Péans fasst und dann durchschneidet, und zwar folgt die Durchtrennung ca. 1 cm vom Mesenterialansatz des Darmes entfernt und parallel zu diesem bis genau zur Resektionsstelle des Darmes; wird dagegen ein grösseres Darmstück reseciert, so wird ein Teil des Mesenteriums mitentfernt, da die Erhaltung desselben bei der Anlegung der Darmnaht hinderlich sein könnte und zwar besteht diese Entfernung in der Excision eines dreieckigen Stückes des Mesenteriums, welches dem exstirpierten Darmstück entspricht.

Nachdem dies geschehen, wird die Bauchhöhle durch warme, sterile Kompressen sorgfältig abgeschlossen, um so eine Infektion von Seiten des zu durchtrennenden Darmes zu verhüten. Hierauf wird unmittelbar unter- und oberhalb des Tumors der Darm mit kräftigen Klemmzangen abgeklemmt und hart an diesen Klemmzangen, also innerhalb der vorher angelegten Wölfler'schen Kompressorien der Darm mit einem Scherenschlage durchschnitten; darauf werden die Lumina der beiden Darmstümpfe sofort mit Sublimat und Jodoformgaze gründlich gereinigt, um jede Besudelung des Operationsgebietes zu verhüten, und nun folgt die direkte Vereinigung der Resektionsenden miteinander.

Maydl empfiehlt in seiner Arbeit über den Darmkrebs 1883 und noch auf dem internationalen Kongress 1890, nach Darmresektion wegen Carcinom jedesmal einen Anus praeternaturalis anzulegen und erst später, wenn kein Recidiv eingetreten, durch sekundäre Resektion und Naht denselben zu schliessen.

Die direkte Vereinigung der getrennten Darmenden kann nun auf zweierlei Arten gemacht werden, entweder durch Aneinanderbringen beider Darmlumina in axialer Richtung oder aber durch seitliche Implantation des einen Darmrohrs in das andere; beide Arten der Vereinigung kommen in den von Hrn. Prof. Dr. Krönlein operierten Fällen zur Anwendung.

Bei der axialen Vereinigung werden die Darmlumina einander bis zur Berührung genähert; dann wird zuerst durch einige Nähte der Mesenteriumspalt geschlossen; dieses ist von grosser Wichtigkeit, denn leicht können sonst durch die Oeffnung hindurch Darmschlingen treten und so zu einem akuten Darmverschluss führen; so berichtet Heidenhain über einen an der Greifswalder

Universitätsklinik beobachteten Fall, bei welchem nach einer Darmresektion ein akuter Darmverschluss derart zu Stande kam, dass eine ca. 75 cm lange Dünndarmschlinge durch den zwischen dem freien Mesenterialrand und dem Colonstumpf verbliebenen Spalt hindurchschlüpfte und sich nachher bis zum Verschwinden seines eigenen Lumens um seine Längsachse drehte; auch Körte weist in der früher angeführten Arbeit besonders darauf hin, nach jeder Darmresektion mit nachfolgender cirkulärer Darmvereinigung immer den Mesenterialspalt zu vernähen, um solchen Misserfolgen vorzubeugen.

Nachdem dies geschehen, erfolgt die Vereinigung der Darmenden miteinander in der bekannten Weise, wobei Herr Prof. Dr. Krönlein jetzt ausschliesslich Seide und die fortlaufende Naht verwendet. Die innere Ringnaht fasst dabei alle Schichten der Darmwand, d. h. die ganze Dicke der Wundränder, die äussere die Serosa und Muscularis. Mit zwei Fäden und zwei Nadeln (Hagedorn) wird somit die ganze Vereinigung vollendet.

Nach Wiederherstellung der Kommunikation beider Darmlumina werden die Wölfler'schen Klammern entfernt, die Darmschlingen mit trockenen, sterilen Tupfern gereinigt und dann in die Bauchhöhle reponiert.

Wie schon oben erwähnt, kann die Vereinigung beider Darmlumina miteinander auch durch die laterale Implantation des zuführenden Darmes in die seitliche Wandöffnung des abführenden, an seinem Resektionsende durch die Naht abgeschlossenen Darmrohres stattfinden; dieses Verfahren wird meistens nur in denjenigen Fällen angewendet, bei welchen die Lichtungsverschiedenheit der beiden zu vereinigenden Darmlumina eine allzu beträchtliche ist. Da dieses Verhältnis besonders zwischen Dickdarm und Dünndarm besteht, so ist nach Resektionen des Coecum mit den anstossenden Partien des Colon ascendens und des Ileum eine direkte Vereinigung beider Resektionsstümpfe, des Dick- und Dünndarms, miteinander durch cirkuläre Naht nicht leicht möglich; daher hat Billroth[1]) mehrere Methoden vorgeschlagen, um die beiden Darmöffnungen einander gleich zu machen; dies kann geschehen, entweder durch Zwickelbildung oder durch schiefes Abschneiden des Dünn-

1) Salzer. Beiträge zur Pathologie und chirurg. Therapie chronischer Coecumerkrankungen (nach Beobachtungen aus der chirurg. Klinik des Hofrates Prof. Dr. Billroth in Wien). v. Langenbeck's Archiv für klin. Chir. XLIII. 1892.

darms, oder durch Excision eines Keils aus der weiteren Schlinge an der ihrem Mesenterialansatz gegenüberliegenden Stelle; viel rationeller aber ist der Vorschlag von Billroth-Salzer[1]), nach vollständiger Occlusion des Dickdarmquerschnittes das Ileum in das Colon seitlich einzuführen; dieses Verfahren wurde bei den dieser Arbeit zu Grunde liegenden 12 Fällen 5mal angewendet; dabei wurde folgendermassen vorgegangen: nach der Resektion der Tumormassen im Bereich des Coecum und des anstossenden Ileum und Colon ascendens wird der Stumpf des letzteren, nachdem er vorher mit Sublimat und Jodoformgaze ausgewischt worden ist, durch eine zwei- oder auch dreifache Etagennaht occludiert; alsdann wird einige Centimeter oberhalb der Einstülpungsnaht eine ca. 4—5 cm lange seitliche Incision ins Colon ascendens gemacht und das Lumen des Ileum mit diesem Colonschlitz in der oben genannten Weise vereinigt.

In einzelnen Fällen werden an den Schnittecken noch besondere Verstärkungsnähte angelegt; die vielen anderen Mittel, die sonst noch zur Vereinigung der Darmlumina empfohlen worden sind, wie die Senn'sche Anastomosenbildung durch entkalkte Knorpelplatten oder der Murphyknopf u. s. w. wurden bei unseren 12 Fällen von Darmresektion niemals verwendet, da Professor Krönlein sich lieber auf seine Naht verlässt, als auf diese im Uebrigen sehr sinnreich konstruierten Instrumente.

Nachdem die Resektion vollendet und die Vereinigung beider Darmschlingen durch die Naht nach einer der oben angeführten Methoden stattgefunden, wird der Darm in die Bauchhöhle versenkt und die Bauchwunde geschlossen, und zwar so, dass durch fortlaufende Seidennaht das Peritoneum, durch einzelne Knopfnähte die Muskulatur und durch ebensolche Knopfnähte die Haut vereinigt wird. Auf die Hautnaht kommt ein einfacher Streifen Jodoformgaze und englisches Heftpflaster.

Becker[2]) empfiehlt nach der Darmresektion die Bauchwunde nicht vollständig zu schliessen, sondern die Bauchhöhle stets mit einfacher, sterilisierter Gaze, nicht Jodoformgaze zu drainieren; diese Gaze soll als Sekretfänger dienen und erst nach ca. 10—12 Tagen entfernt werden; auch Körte und Billroth huldigen dieser Ansicht und raten vom sofortigen Schluss der Bauchhöhle ab. In

1) S. vor. Anmerkung.

2) Becker. Ueber Darmresektion. Deutsche Zeitschr. f. Chir. 39. p. 148.

der Züricher Klinik wurde, wie bemerkt, dem definitiven Verschluss der Bauchhöhle der Vorzug gegeben.

Was die Nachbehandlung anbetrifft, so besteht dieselbe darin, dass die Operierten in den ersten 24 Stunden nur Nährklystiere bekommen, von da an löffelweise Thee und Bouillon, dann Milch und Eier und erst nach etwa 8—10 Tagen gekochtes Fleisch u. s. w.; die glatt verlaufende Heilung dauert 2—3 Wochen. —

Nach diesen allgemeinen Erörterungen will ich unsere 12 Fälle im Einzelnen noch hinsichtlich des vorgenommenen chirurgischen Eingriffes einer kurzen Betrachtung unterziehen.

Bei 4 Patienten (Fall 1, 3, 6 und 7) wurde die quere Resektion der carcinomatös erkrankten Dickdarmpartie vorgenommen und sofort die cirkuläre Vereinigung beider Darmenden in axialer Richtung daran angeschlossen; dabei wurden in Fall 1 ca. 7,5 cm, in Fall 3 25 cm, in Fall 6 12 cm und in Fall 7 15 cm vom Colon reseciert. Im Fall 3 bildete sich einige Tage nach der Operation eine kleine Bauchdeckenfistel, die etwas seröse Flüssigkeit secernierte; schon in wenigen Tagen schloss sie sich spontan; in den übrigen Fällen heilte die Wunde reaktionslos aus; in Fall 1 und 7 wurde bei den akutesten Ileuserscheinungen operiert. Aber einer dieser Patienten (Fall 1) starb schon 10 Stunden nach der Operation infolge des Collapses, der wahrscheinlich durch die massenhaften Entleerungen des überfüllten Darmes nach Wegsammachung desselben zum Teil bedingt war; von den übrigen 3 Patienten starb einer, ein 70jähriger Mann (Fall 7), kurze Zeit nach seiner Entlassung aus dem Spital an Marasmus senilis, ein zweiter (Fall 6) 3 Tage nach der Operation an einer Peritonitis, die ausgegangen war von der gangränös gewordenen Darmpartie in der Umgebung der Darmnaht; diese Gangrän wurde bedingt durch die Entfernung eines allzugrossen Stückes vom Gekröse, was notwendig war, um die beiden Darmenden wieder mit einander vereinigen zu können; dadurch wurde die Ernährung des Darmes gestört und trat Nekrose ein. Der dritte Fall (3) lebt heute noch und ist völlig gesund.

Im Fall 5 wurde nach Resektion des Coecum die Vereinigung von Ileum und Colon ascendens derart hergestellt, dass nach dem Vorschlag von Billroth das Ileum schräg abgeschnitten wurde, um sein Lumen demjenigen des Colon ascendens gleich zu machen. Pat. starb ca. 7 Wochen nach der Operation an Marasmus. Bei der Sektion fanden sich zahlreiche Metastasen in der Leber.

Bei den Fällen 4 und 9 wurde das ganze Coecum samt der

anstossenden Partie des Ileum und Colon ascendens exstirpiert und hierauf nach Vernähung des Colonstumpfes das Ileumende einige Centimeter oberhalb der Occlusionsnaht des Colon in dasselbe seitlich implantiert (nach Billroth-Salzer); in dem einen dieser Fälle (9) bildete sich einige Tage nach der Operation eine Kotfistel, die aber im Verlauf von ca. 2 Monaten von selbst sich schloss; beide Patienten leben noch und fühlen sich gesund und kräftig.

Im Fall 10 wurden 10 cm Ileum und 15 cm Coecum samt Colon ascendens durch die Resektion entfernt; die Implantation des Ileum in das Colon ascendens wurde in der Flexura hepatica gemacht; die Wunde heilte per granulationem, nachdem vorher eine kleine Eiterretention der Bauchdecken im Bereich einiger Nähte sich gebildet hatte. Pat. ist geheilt und lebt heute noch.

Fall 11 bot bei der Aufnahme das Bild eines Bauchdecken- respektive perityphlitischen Abscesses dar und wurde mit dieser Diagnose der chirurgischen Klinik überwiesen. Es wurde erst die Incision des Abscesses gemacht und viel Eiter entleert; da sich aus der Incisionswunde mehrere Tage hintereinander nebst Eiter noch reichlich Darminhalt entleerte, so schritt man zur 2. Operation und legte eine Enteroanastomose an zwischen Ileum und Colon transversum, um auf diese Weise das erkrankte Coecum und Colon ascendens auszuschalten; da trotzdem immer noch Darminhalt aus der dem Coecum angehörenden Fistel sich entleerte, so wurde in einer 3. Sitzung die Resektion des ganzen Coecum und Colon ascendens bis zur Flexura hepatica und des peripheren Teils des Ileum bis ca. 5 cm unterhalb der vorher angelegten Enteroanastomose vorgenommen, worauf die beiden Stümpfe des Ileum und Colon durch die Naht verschlossen wurden, so dass nach dieser Operation Ileum und Colon je einen Blindsack bildeten peripher von der Anastomose. (Siehe Tabelle.)

Pat. erkrankte bald nach der Operation an der unter den Kranken der Klinik grassierenden Influenza und machte 11 Tage nach der Operation Exitus letalis. Die Sektion ergab eine fibrinöse Peritonitis im Operationsgebiet.

Im Fall 12 liegen die Verhältnisse ähnlich; hier wurde zuerst ein beträchtliches Stück einer mit dem Tumor verwachsenen Dünndarmschlinge reseciert und nachher die beiden Dünndarmlumina durch die Naht wieder mit einander vereinigt; hierauf folgte die Resectio, coeci et coli ascend. und einer ca. 30 cm langen Ileumschlinge; darnach wurde wie im vorigen Fall Ileum und Colonstumpf durch

die Naht geschlossen und oberhalb der Dünndarmresektionsstelle eine Anastomose mit dem Colon transversum hergestellt. Pat. starb 3 Tage nach der Operation an Peritonitis fibrinosa.

In 2 Fällen handelte es sich um Invaginationen des Colon in das Rectum (Fall 2 und 8).

Fall 2 (Carcinoma coli invaginati und Prolaps desselben) bedurfte zur vollständigen Heilung 5 Operationen und zwar:

1. Resectio coli invaginati cum adeno-carcinomate.
2. Laparotomie, Misslingen der Desinvagination, Kolotomie.
3. und 4. Anfrischung der Darmfistel, ohne Erfolg.
5. Laparotomie, partielle Darmresektion. Darmnaht.

Dadurch wurde eine vollständige dauernde Heilung erzielt. Pat. lebt heute noch gesund. Die genaueren Details siehe in der Arbeit von Zehnder[1]).

In Fall 8 wurde die Resektion des carcinomatösen, invaginierten Colonstückes folgendermassen vorgenommen: Der Haut-Muskelschnitt ging von der Basis des Steissbeins bis zum Analring; hierauf folgte die Isolierung und Resektion des Steissbeins; dann wurde die hintere Rectalwand freigelegt und vom Analring aus ca. 12 cm weit nach oben gespalten; von dem breit eröffneten Rectum aus wird die Resektion des invaginierten Colon samt Tumor vorgenommen. Patient starb 4 Tage nach der Operation an Peritonitis fibrinosa. Die Darmnaht hatte sich als insufficient erwiesen.

(Siehe Tabellen folg. Seite.)

In den Jahren 1881 bis 1900 kamen auf der Züricher chirurgischen Klinik im Ganzen 36 Fälle von Dickdarmcarcinom zur Beobachtung; dieselben verteilen sich hinsichtlich der Lokalisation folgendermassen:

Carcinoma	flexurae sigmoideae	15 Fälle
„	coeci	9 „
„	coli ascend.	3 „
„	coli transvers.	3 „
„	coli descend.	3 „
„	flexurae lienalis	2 „
„	flexurae hepaticae	1 Fall
	Summa	36 Fälle

Aus diesen Zahlen ergiebt sich, und darin stimmen auch die meisten Statistiken anderer Kliniken überein, dass die Flexura sigmoidea für die Dickdarmcarcinome (mit Ausschluss des Rectum)

1) Zehnder. Ein Beitrag zur Darmresektion. Inaug.-Diss. Zürich 1892.

Tabelle der

Name, Beruf, Alter, Aufnahme	Symptome und Dauer der Krankheit	Klinische Diagnose	Art der Operation	Befund während der Operation	Massregeln zum Verschluss der Darmlumina	Bild
1. A. R., Fabrikbesitzer, 62 J., konsultiert 14. VI. 1887.	Seit ½ Jahr leidet Pat. an Blähungen. Ab und zu Bauchschmerzen, Stuhlverstopfung. Brechreiz u. Erbrechen, solche Anfälle wiederholten sich seit ungefähr ½ Jahr mehrmals. Untersuchung ergiebt starken Meteorismus, vermehrte Darmperistaltik. Trockene Zunge. Appetitlosigkeit, Obstipation. Ileuserscheinungen. Dauer der Krankheit ½ J.	Es wird eine Wahrscheinlichkeitsdiagn. gestellt auf Carc. des Dickdarms (Flexur), das zur Occlusion führt.	15. Juni Resectio intest. Bauchdeckenschnitt in der Regio iliaca sin. wie zur Colotomie. Dauer der Operation 1¾ Stunden.	Bei Eröffnung der Bauchhöhle präsentiert sich die geblähte Flexura coli; unterhalb des geblähten Teiles beim Uebergang ins Rectum fühlt man eine harte, cirkuläre, strangf. Einschnürung des Darmes; der abwärts davon liegende Darmteil ist leer und collabiert.	Anlegen von Wölfler'schen Kompressorien u. Billroth'schen Darmklemmen ober- und unterhalb des einschnürenden Ringes.	Fig. a.
2. H. U., Magazinier 32 J., aufgenommen 10. IV. 1886.	Pat. litt im Herbst 81 u. 83 an heftigen, krampfartigen Schmerzen im Unterleib; Erbrechen; seit 1 Jahr stets etwas Leibschmerzen in der Nabelgegend; seit Ende Okt. 85 ab und zu Blutspuren im Stuhl. Blutung nahm zu. 5. April Vorfall eines etwa faustgrossen Darmstückes. Pat. reponierte dasselbe mit Leichtigkeit; es fiel noch 4mal vor, starke Obstipation; in der linken Abdominalhälfte fühlt man einen wurst-	Adeno-Carcinoma coli. Invaginatio. Ileus.	1. Operation 10. April. Resectio coli invaginati c. carcinomate. 2. Operation 16. April. Laparotomie. Nach Misslingen der Desinvagination Colotomie oberhalb der Invagination. 3. Operation 23. Juni. Schluss des Anus artificialis. 4. Operation 21. August. Schluss der entstandenen Darmfistel. 5. Operation 3. November	Nach Eröffnung der Bauchhöhle findet man die Darmschlinge mit der Bauchwand verwachsen, die Breite des Darmes an der Stelle der Fistel ist eine sehr beträchtliche, das Lumen ein sehr weites.	Anlegen von Wölfler'schen Kompressorien u. Billroth'schen Darmklemmen peripher u. central von dem zu excidierenden Darmstück.	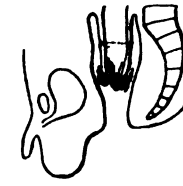 Fig. b.

Darmresektionen.

Resektionsschnitt, Darmnähte	Wundbehandlung	Verlauf	Ausgang	Bemerkungen	Resultat der Nachuntersuchung (Recidive)	Heilungsdauer
Cirkuläre Resektion eines 7,5 cm langen Darmstückes; Darmnaht in 2 Etagen. Fortlaufende Schleimhautseidennaht. Serosa-Serosanaht. 4 Lembertknopfnähte durch Serosa und Muscularis mit Sublimatseide.	Schluss der Bauchwunde durch fortlaufende Catgut-Peritonealnaht. Knopfnähte der Muskulatur. Fascien und Haut-Verband.	Pat. collabiert rasch; 1 Std. nach der Operation entleert sich spontan per rectum eine grosse Menge Stuhl. Collaps nimmt zu.	15. Juni abends 11 Uhr macht Pat. Exitus letalis.	Das Präparat des excidierten Darmes erweist sich als hartes, ringförmiges Carcinom; das Darmlumen ist an dieser Stelle nur noch für einen Federkiel durchgängig; in diesem Lumen steckt ein Wirbel einer Taube, den Pat. vor einiger Zeit verschluckt hat.	—	—
1. Operation (Fig. a): Cirkuläre Abtragung des Tumors samt dem prolabierten Teile der Invagination. Doppelte Naht. 5. Operat. (Fig. b): Die Darmfistel mit dem ihr adhärenten Hautstück wird durch einen in die Längsachse des Darmes fallenden, ovalären Schnitt entfernt. Vereinigung der Darmwände in der Längsrichtung des Darmes durch 8 Catgutknopfschleimhautsuturen 2. Etage: 9 Serosa-Serosanähte (Catgut). 1. Etage: Serosa-Serosanaht.	Fortlaufende Catgutnaht des Peritoneums. Seidenknopfnähte der Haut. Verband. 11. Nov.: Verbandwechsel. Entfernung der Nähte.	Kurz nach der letzten Operation noch einigemal Erbrechen, das aber bald aufhört. Pat. erholt sich sehr rasch. Allgemeinbefinden gut.	Pat. wird am 12. Dez. als geheilt entlassen.	Die mikroskopische Untersuchung des bei der ersten Operation entfernten Tumors ergiebt ein Adeno-Carcinoma coli.	Febr. 92: Pat. ist gesund, ohne Recidiv. Juli 95: Pat. ist vollständig gesund und wohl. Mai 1900: Pat. ist gesund u. kräftig; kein Recidiv.	14 J.

Name, Beruf, Alter, Aufnahme	Symptome und Dauer der Krankheit	Klinische Diagnose	Art der Operation	Befund während der Operation	Massregeln zum Verschluss der Darmlumina	Bild
	förm. Tumor; Anus klafft weit; in demselben ein Tumor zu fühlen, der beim Pressen des Pat. sich aus dem After vorwölbt; er ist von Darmschleimhaut überzogen u. zeigt polypöse Excrescenzen. Dauer der Krankheit ca. 1 Jahr.		Partielle Darmresektion nach Umschneidung der Fistel und Verlängerung des Schnittes nach oben und unten.			
3. G. M., Hausfrau, 36 J., aufgenommen 18. X. 1897.	Beginn mit Stuhlunregelmässigkeit, kolikartigen Schmerzen; vor 6 Mon. harte Resistenz links unten vom Nabel, druckempfindlich. Appetitlosigkeit; starke Abmagerung; der Tumor in der linken Abdominalhälfte ist ca. faustgross, leicht beweglich und gut abgrenzbar; kein Blut im Stuhl. Dauer des Leidens ca. 2 Jahre.	Carc. coli descend.	27. Okt. 97 Resectio coli desc. Dauer der Operat. 2½ Std. Bauchdeckenschn. 15 cm lang in der Mitte zwischen Nabel u. Spina iliaca ant. sup. mit gegen den Nabel zu konvexem Bogen über die Höhe des Tumors, diesem Schnitt wird noch ein zweiter (6 cm lang) nach aussen verlaufender beigefügt.	Nach Eröffnung des Peritoneums stösst man sofort auf den Tumor, der dem Colon descend. angehört; starke Shybalaanhäufung in der Darmpartie oberhalb des Tumors, derselbe ist mit der Unterlage ziemlich stark verwachsen.	Analwärts vom Tumor wird der Darm durch doppelte Seidenligat. abgebunden u. unterhalb dieser ein Wölfler'sch. Kompressorium angelegt, centralw. vom Tum. wird der Darm durch 2 Billr.'sche Klemmzangen abgeklemmt.	Fig. a 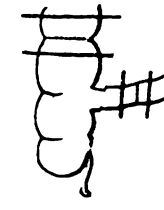 Fig. b
4. W. J., Landwirt, 68 J., aufgenommen 11. VII. 1898.	Beginn des Leidens im Jan. 1898 mit kolikartigen Schmerzen im Bauche. Erbrechen. Obstipation. Appetitlosigkeit. Hühnereigrosser Tumor, von höckeriger Oberfläche, in der rechten	Carcinoma coeci.	22. Juli 98 Resect. coeci. Dauer der Operation 1¾ Std. Schnittführung wie zur Unterbindung der Arteria iliaca communis dextra.	Nach Eröffnung der Bauchhöhle stösst man sofort auf das Coecum, das mit dem Col. ascend. und dem Ileum durch Verwachsungen und Verklebungen ein	An den zurückbleibenden Darmpartien werden Wölfler'sche Kompressorien angelegt, die zu resecierende Darmpar-	

Resektionsschnitt, Darmnähte	Wundbehandlung	Verlauf	Ausgang	Bemerkungen	Resultat der Nachuntersuchung (Recidive)	Heilungsdauer
Querer Resektionsschnitt. Länge des resecierten Darmstückes 25 cm. Vereinigung der beiden Darmlumina mit einander durch fortlaufende Serosa-Serosanaht an der hinteren Cirkumferenz des Darmes; fortlaufende Mucosanaht in der ganzen Cirkumferenz und Serosa-Serosanaht der vorderen Cirkumferenz des Darmes. Nähmaterial: Seide. Ueber diese beiden Nähte werden als 3. Etage Serosa-Serosaseidenknopfnähte in der ganzen Cirkumferenz angelegt.	Verschluss des Peritoneums durch fortlaufende Seidennaht. Muskelnaht mit Catgutknopfnähten. Schluss der Hautwunde durch Seidenknopfnähte. Verband. Die Wunde heilt ganz schön aus, ausser einer kleinen Fistel, aus welcher sich etwas seröse Flüssigkeit entleert; dieselbe schloss sich nach wenigen Tagen spontan.	Heilungsverlauf ein guter, niemals Temperatursteigerung. Appetit bessert sich von Tag zu Tag. Pat. nimmt an Körpergewicht zu. Defäkation normal und ohne Beschwerden.	29. Dez.: Pat. wird als geheilt entlassen.	Die Untersuchung des exstirpierten Stückes ergiebt, dass der Tumor beinahe die ganze Cirkumferenz des Darmes einnimmt; er ist über die Mucosa prominent; die mikroskop. Untersuchung ergiebt ein Cylinderzellencarcinom.	3. Juni 99. Pat. zeigt blühendes Aussehen, ist völlig beschwerdenfrei; keine Spur eines Recidivs nachweisbar. Mai 1900. Pat. ist vollständig gesund und wohl; kein Recidiv.	$2^1/_2$ J.
Colon ascend. und Ileum werden quer durchschnitten (Fig. a), dann folgt die Occlusionsnaht des Colon (Fig. b), hierauf wird das Ileumende in einigem Abstand von der Colonnaht an der vorderen Wand des Colon ascend. implantiert. Occlusion des Colon durch fortlaufende Schleimhautnaht und darüber Serosa-Serosanaht.	Schluss des Peritoneums durch fortlaufende Naht. Knopfnähte der Muskulatur sowie der Fascien und der Haut. Nähmaterial: Seide. Verband.	Anfangs noch nach jeder Nahrungsaufnahme etwas Brechreiz, jedoch nie Erbrech. Defäkation erfolgt auf Glycerin-	12. Aug. 1898: Pat. wird als geheilt nach Hause entlassen.	Bei Besichtigung der exstirpierten Darmpartie findet man eine ca. pflaumengrosse, knollenförm. Verdickung der Coecalwand, besonders auf der hinteren und	24. Febr. 1899. Pat. ist völlig gesund; er sieht sehr kräftig und blühend aus. Kein Recidiv. Mai 1900: Pat. ist gesund	$1^3/_4$ J.

Name, Beruf, Alter, Aufnahme	Symptome und Dauer der Krankheit	Klinische Diagnose	Art der Operation	Befund während der Operation	Massregeln zum Verschluss der Darmlumina	Bild
	Unterbauchgegend. Dauer der Krankheit ca. 7 Monate.			kleinfaustgrosses Konglomerat bildet. Nirgends infiltrierte Drüsen; Coecum ist stark in das Colon ascend. invaginiert; in demselben fühlt man einen harten, höckerigen Tumor, von dem sich die Wand des Colon leicht abheb. lässt.	tie wird mit Billroth'schen Klemmzangen abgeklemmt.	
5. Z. K., Techniker, 62 J., aufgenommen 30. X. 1898.	Das Leiden begann im Januar 1898 mit Stuhlunregelmässigkeit; stechende Schmerzen im Unterleib, mehr in der r. Bauchhälfte, periodisch wiederkehrend; Appetitlosigkeit; starke Abmagerung; in der Ileocoecalgegend ein ca. faustgrosser Tumor fühlbar, derselbe ist von höckeriger Oberfläche, auf Druck sehr empfindlich; Schwellung der rechten Inguinaldrüsen; in der Linea alba ein erbsengrosses, hartes Knötchen zu fühlen. Dauer des Leidens $^3/_4$ Jahre.	Carc. coeci (metastatisches Knötchen in der Linea alba).	5. Nov. 98 Resectio coeci. Dauer der Operat. $2^1/_2$ Std. Bauchdeckenschnitt wie zur Ligatur der Art. iliaca communis dextra.	Nach Eröffnung des Peritoneums zeigt sich, dass der Tumor das ganze Coecum einnimmt und dass das Ileum in den Tumor invaginiert ist; die Geschw. ist mit der Umgebung nicht stark verwachsen.	An dem zurückbleibenden Darm werden Wölfler'sche Kompressorien angelegt und das zu resecierende Darmstück mit Billroth'schen Klemmzangen abgeklemmt.	

Resektionsschnitt, Darmnähte	Wund-behandlung	Verlauf	Ausgang	Bemerkungen	Resultat der Nach-unter-suchung (Recidive)	Heilungs-dauer
Vereinigung des Ileum mit dem Colon durch fortlaufende Ringnaht der Schleimhaut und cirkuläre fortlaufende Naht der Serosa nach Lembert.	Wunde heilt per primam intentionem.	klysma. Puls und Temp. normal; Appetit bessert sich von Tag zu Tag. Körpergewicht seit der Operation um 3 kg zugenommen.		äusseren Seite des Coecum gelegen; dieselbe setzt sich gegen die Valvula Bauhini fort u. geht ca. 1 cm von letzterer entfernt in ein ca. 2-frk.-stückgrosses Geschwür mit zerfallendem Grunde über. Die mikroskop. Untersuchung ergiebt einen Gallertkrebs.	und wohl, kein Recidiv.	
Colon ascend. und Ileum werden, je ca. handbreit vom Tumor entfernt, durchtrennt, ersteres quer, letzteres schräg. Vereinigung des Colon mit dem Ileum, durch fortlaufende hintere Serosa-Serosanaht, dann cirkuläre Mucosa-muscularisnaht und vordere Serosa-Serosanaht; über die 2 Etagen folgt noch eine 3. Etage durch Lembertknopfnähte.	Schluss der Bauchdecken durch fortlaufende Peritonealnaht, Knopfnähte der Muskulatur, Fascien und Haut. Nähmaterial: Seide. Verband. 14. Nov.: Verbandwechsel, vollkommene Darmfistel, die viel fäkulent riechende Massen entleert. Häufiger Verbandwechsel.	Pat. ist sehr schwach. Temp. 39° C, Puls 120. 29. Nov. Schüttelfrost, subnormale Temp. Pat. wird immer schwächer.	29. Dez. Exitus letalis. Todesursache: Marasmus.	Die mikroskopische Untersuchung des exstirpierten Tumors ergiebt ein Lymphosark. mit Metastasen in dem Netz; das Knötchen in der Linea alba erweist sich auch als Metastase. Bei der Sektion findet man ca. 6 haselnussgrosse Geschwulstknötchen in der Leber (Metastasen).	—	—

Name, Beruf, Alter, Aufnahme	Symptome und Dauer der Krankheit	Klinische Diagnose	Art der Operation	Befund während der Operation	Massregeln zum Verschluss der Darmlumina	Bild
6. T. H., 64 J., aufgenommen ins Schwesternhaus zum roten Kreuz am 9. März 1898.	Das Leiden begann im Sommer 1897 mit Stuhlunregelmässigkeit, bald Diarrhoe, bald Verstopfung; ab u. zu Blut- und Schleimabgang mit dem Stuhl; abendl. Temperatursteigerung; Appetitlosigkeit, starke Abmagerung; Abnahme an Körpergew. 30 Pfd. Haut etwas gelblich verfärbt; in der Gegend der Flexura coli sin. ein harter, derber Tumor zu fühlen, der wenig beweglich und auf Druck etwas empfindlich ist. Dauer der Krankheit ca. 1 Jahr.	Carc. coli desc. oder der Flexura coli.	12. März 98. Resectio coli descend. Dauer der Operation 1½ Std. Bauchdeckenschnitt in der linken Iliacalgegend bogenförmig.	Nach Eröffnung der Bauchhöhle konstatiert man, dass der Tumor der Flexura angehört und mit dem Peritoneum parietale verwachsen ist. Starke Infiltration des Mesocolon und grosser Fettreichtum des Gekröses.	Zur Abklemmung des zum Tumor zu- und abführenden Darmrohres werden Guyon'sche Zangen und Wölfler'sche Kompressorien benutzt.	
7. H. H., Landwirt, 70 J., aufgenommen 21. VI. 1899.	Beginn der Krankheit im März 1899. Heftige Leibschmerzen. Obstipation. Defäkation schmerzhaft. In der linken Bauchhälfte eine kindskopfgrosse Resistenz zu fühlen; in der letzten Zeit Ileuserscheinungen (Kotbrechen); rapide Abmagerung; Appetitlosigkeit. Dauer der Krankheit ca. 4 Monate.	Ileus, wahrscheinlich auf carcinomatöser Stenose des Colon desc. beruhend.	22. Juni 1899 Resectio coli descendens. Dauer der Operation 2 Stunden. Hautschnitt in der Mittellinie des Bauches ca. 25 cm lang.	Bei Eröffnung des Peritoneums drängt sich das stark geblähte Col. ascendens, transversum u. descendens vor bis zum Uebergang der Flexura sigmoidea in d. Rectum, wo eine starke Verengerung wie eine Abschnürung sich findet; diese Stelle fühlt sich hart an.	Anlegen von Wölfler'schen Kompressorien ober- und unterhalb des Tumors.	

Resektionsschnitt, Darmnähte	Wundbehandlung	Verlauf	Ausgang	Bemerkungen	Resultat der Nachuntersuchung (Recidive)	Heilungsdauer
Quere Durchtrennung des Colon descend. ober- und unterhalb des Tumors und Vereinigung beider Darmenden in axialer Richtung mit einander durch die Darmnaht (3 Etagen). Serosa-Serosanaht, Mucosa-Muscularisnaht und Lembertknopfnähte. Bei der Vereinigung beider Darmenden musste von dem Gekröse des unteren Darmstückes noch ein Teil abgetragen werden, damit beide Darmlumina einander genähert werden konnten.	Schluss der Bauchhöhle durch fortlaufende Peritonealnaht und Knopfnähte der Muskulatur, Fascien und Haut. Nähtmaterial: Seide. Verband.	Krankheitsverlauf wird durch Erbrechen kompliciert. Fieber. Puls sehr frequent. Peritonitische Erscheinungen.	15. März 1898 Exitus letalis Todesursache: Gangrän des Darmes mit nachfolgender Peritonitis.	Die Sektion ergiebt Gangrän des Darmes an der Nahtstelle, diffuse Peritonitis, zahlreiche Carcinommetastasen in der Leber.	—	—
Quere Durchtrennung des Colon descendens central und peripher an der verengten Stelle Vereinigung der beiden Darmlumina durch zwei fortlaufende Ringnähte, von denen die eine Mucosa und Muscularis fasst, die andere als Serosa-Serosanaht angelegt wird. An einzelnen Stellen noch zur Verstärkung einige Serosa-Serosaknopfnähte.	Verschluss der Bauchwunde durch fortlaufende Naht des Peritoneums, Knopfnähte der Muskulatur und der Haut. Jodoformgaze-Heftpflasterverband. Operationswunde heilt per primam intentionem.	Pat. fühlt sich wohl; Appetit wird von Tag zu Tag besser. 4 Wochen nach der Operation erfolgt die Defäkat. spontan ohne Beschwerd. Pat. bekommt eine Bronchitis und rechtsseit. Pleur. exsudat.	9. Aug. 99: Pat. wird von seinem Darmleiden geheilt, dagegen bei noch bestehender Pleuritis exsudativa gegen Verzichtschein nach Hause entlassen.	Das resecierte Darmstück ist 15 cm lang; die stenosierte Darmpartie ist für einen dünnen Katheter eben noch durchgängig.	Pat. starb kurze Zeit nach seiner Entlassung aus dem Spital zu Hause an Marasmus senilis.	Heilung dauerte nur noch einige Woch. da Pat. an Maras. senilis zu Hause starb.

Name, Beruf, Alter, Aufnahme	Symptome und Dauer der Krankheit	Klinische Diagnose	Art der Operation	Befund während der Operation	Massregeln zum Verschluss der Darmlumina	Bild
8. F. C., Landwirt, 68 J., aufgenommen 30. Aug. 1899.	Beginn des Leidens im Juli 98; damals ab und zu etwas Blut im Stuhl; Blutungen nahmen an Intensität zu; daneben bestanden noch Stuhlverhaltung, starker Stuhldrang; starke Abmagerung; Appetitlosigkeit. Rectaluntersuchung ergiebt einen ca. apfelgr. Tumor im oberen Teil der Ampulle, von höckeriger Oberfläche und harter Konsistenz; er ist gestielt. Inguinaldrüsen rechts vergrössert. Dauer der Krankheit ca. 1 J.	Wahrscheinlichkeitsdiagnose: Carcinoma recti.	11. Sept. 99 Resectio coli invaginati mit Steissbeinresektion vom Rectum aus. Schnitt wird von der Basis des Steissbeins bis durch den Anus geführt. Dauer der Operation $1^1/_2$ Std.	Nachdem der Tumor für Auge u. Hand zugänglich gemacht worden, zeigt es sich, dass nicht ein Carcinom des Rectum vorliegt, sondern dass sich die Flexura sigmoidea in das Rectum invaginiert hat u. dass d. Kuppe des Invaginatums ein die ganze Cirkumferenz einnehmendes Carcinom trägt.	—	Vor der Operation. 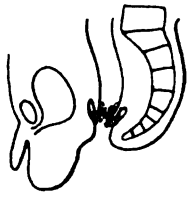 Nach der Operation. 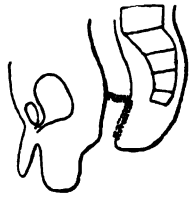
9. B. J., Landwirt, aufgenommen 16. Dezembr. 1899.	Beginn des Leidens im Okt. 99. Obstipation. Bauchschmerzen die periodisch wiederkehrten; ab und zu Erbrechen; rapide Abmagerung. In der Ileocoecalgegend bildete sich nach u. nach eine harte Resistenz, die von Tag zu Tag grösser wurde. Auf d. Bauchdecken peristalt. Bewegungen d. Därme sichtbar. Unterbauchgegend stark vorgewölbt Ascites. Dauer der Krankheit ca. 3 Mon.	Stenosis intestin. wahrschein lich durch ein Neoplasm. des Darmes in der Regio ileocoecal. hervorgerufen. Carc. coeci.	19. Dez. 99 Resectio coeci. Dauer der Operation 2 Std. Schnittführung in der Mittellinie vom Nabel bis z. Symphyse; ein zweiter Schnitt wird diesem beigefügt, der senkrecht zu ihm die Bauchdecken bis zur Spina iliaca ant. sup. quer durchtrennt.	Nach Eröffnung des Peritoneums zeigt sich, dass der Tumor dem Coecum angehört, derselbe ist mit der Umgebung nicht verwachsen. Am Mesenterialansatz einige erbsengrosse geschwellte Drüsen.	Abklemmung des zurückbleibenden Darmteiles mit Wölfler'schen Kompressorien, des zu resecierenden Darmstückes mit Billroth'sch. Klemmzangen.	

Resektionsschnitt, Darmnähte	Wund-verlauf	Verlauf	Ausgang	Bemerkungen	Resultat der Nach-untersuchung (Recidive)	Heilungs-dauer
Exstirpation des carcinomatösen invaginierten Colonstückes vom breit eröffneten Rectum aus. Resektion wird zuerst über die vordere Cirkumferenz ausgeführt und gleich darauf folgt die Vereinigung der entsprechenden Stellen des Darmrohres durch Seidenknopfnähte, hierauf folgt die Resektion an der hinteren Cirkumferenz in gleicher Weise. Durch fortlaufende Naht wird die gespaltene hintere Rectalwand wieder vereinigt.	Verschluss der äusseren Wunde durch Seidenknopfnähte. Verband.	12. Sept. Pat. deliriert. Temp. 38,2° C. Puls 102. Schmerzen in abdomine Patient collabiert.	15. Sept. Exitus letalis.	Die Sektion ergiebt Peritonitis fibrinosa. Krebsmetastasen in den retrorectalen Lymphdrüs. Blutung im kleinen Becken. Anaemia universalis. Der exstirpierte Tumor erweist sich bei der mikroskopischen Untersuchung als ein Cylinderzellencarcinom.	—	—
Quere Durchtrennung des Ileum und Colon ascend. Occlusion des Colonstumpfes durch dreifache Etagennaht, wovon die erste die Mucosa fasst, die zweite und dritte nach Invagination der Schleimhautnaht als Serosa-Serosanaht angelegt werden; seitliche Implantation des Ileum in das Colon ascendens durch fortlaufende, innere, cirkuläre Mucosanaht und äussere Serosa-Serosanaht.	Schluss der Bauchwunde durch fortlaufende Peritonealnaht, Knopfnaht der Muskulatur, Fascien und Haut. Verband.	Es bildet sich eine komplete Kotfistel, das Allgemeinbefinden sonst gut, keine Temperatursteig., keine Pulsbeschleunigung. Zunahme des Körpergew. Phlebotromb. in der l. Wade. Kotfistel schliesst sich. Wunde heilt per gran.	12. April 1900: Pat. wird als geheilt entlassen.	Mikroskopische Untersuchung des exstirpierten Tumors ergiebt ein Drüsenzellencarcinom mit scirrhösem Charakter.	Mai 1900: Pat. ist völlig gesund und ohne Recidiv.	5 Mon.

Name, Beruf, Alter, Aufnahme	Symptome und Dauer der Krankheit	Klinische Diagnose	Art der Operation	Befund während der Operation	Massregeln zum Verschluss der Darmlumina	Bild
10. M. R., Bahnmeist., 64 J., aufgenommen 28. Dez. 1899.	Seit ca. 3 Mon. Unregelmässigkeit des Stuhlganges. Kolikartige Leibschmerzen. Nie Erbrechen. Appetitlosigkeit. Starke Abmagerung. In der rechten Fossa iliaca ein ca. faustgrosser, höckeriger, harter Tumor fühlbar. Kein Ascites. Dauer der Krankheit ca. 3 Mon.	Carcinoma coeci.	6. Jan. 1900 Resectio coeci. Dauer der Operation 1½ Std. Hautschnitt wie bei der Unterbindung der Art. iliaca com. dextra.	Nach Eröffnung des Peritoneums konstatiert man, dass der Tumor dem Coecum und dem unteren Teil des Colon ascend. angehört, keine Verwachsungen mit der Umgebung, nirgends Metastasen nachzuweisen.	Es werden zum Verschluss der Darmlumina Wölfler'sche Kompressorien und Billroth'sche Klemmzangen benutzt.	
11. W. J., Landwirt, 43 J., aufgenommen 2. Nov. 1899.	Beginn des Leidens im Aug. 99 mit stechenden Bauchschmerzen in der Ileocoecalgegend. Obstipation. Die ärztliche Diagnose wurde damals auf Blinddarmentzündung gestellt. Anfangs Okt. 99 bildete sich ein Tumor in dieser Gegend. Schmerzen nahmen zu, strahlten in die ganze r. Bauchhälfte aus. Die Geschwulst nahm in der letzten Zeit zu, dieselbe zeigte Fluktuation. Bei der Punktion entleerte sich weissliche, stinkende Flüssigkeit. Fieber bestand nie, starke Abmagerung. Dauer d. Krankh. ca. 4 M.	Abscessus paratyphliticus. Carcinoma coeci (?).	3. Nov. 99 Incision und Drainage. 21. Jan. 1900 Ileo-coloenterostomose. 24. Febr. Resectio coeci, Colon ascend. und des untersten Teiles des Ileum. Bauchdeckenschnitt bei der Resektion des Coecum geht von oben innen nach unten aussen, ca. 2 cm rechts vom äusseren Rand des r. M. rect. abd. die nach der 2. Op. entstandene Darmfistel ellipt. umfassend. Dauer der Resekt. 1½ Std.	Nach Eröffnung des Peritoneums bei der 3. Operation zeigt sich, dass das Coecum und der Processus vermiformis durch zerfallende Massen ersetzt sind, ferner finden sich einzelne vergrösserte Mesenterialdrüsen.	Die Darmlumina werden durch Wölfler'sche Kompressorien und Billroth'sche Klemmzangen abgeschlossen.	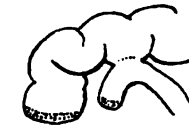

Resektionsschnitt, Darmnähte	Wundverlauf	Verlauf	Ausgang	Bemerkungen	Resultat der Nachuntersuchung (Recidive)	Heilungsdauer
Querer Resektionsschnitt im Ileum und Colon. Occlusionsnaht des Colon ascend. (dreifache fortlaufende Naht). Implantation des Ileum in das Colon senkrecht zu einer Taenia im Bereich der Flexura hepatica durch cirkuläre Mucosa und cirkuläre, fortlaufende Serosa-Serosanaht.	Schluss der Bauchwunde durch fortlaufende Peritonealnaht, Knopfnähte der Muskulatur und der Haut. Verband.	6 Tage nach der Operation erfolgt spontane Stuhlentleerung per rect. Allgemeinbefinden gut. Temperatur und Puls normal. Appetit gut. Wunde heilt solid aus.	22. Febr.: Pat. wird als geheilt nach Hause entlassen.	Das exstirpierte Darmstück besteht aus 10 cm Ileum und 15cm Coecum und Colon ascendens. Der Tumor springt in das Darmlumen vor, so dass die Valvula Bauhini für den Finger nicht durchgängig ist.	Mai 1900: Pat. ist völlig gesund und ohne Recidiv.	5 Mon.
Quere Durchtrennung des Ileum und des Colon ascend. Occlusion des zurückbleibenden Ileumstumpfes sowie des Colonstumpfes durch fortlaufende die ganze Wanddicke fassende Naht, darüber wird nach Einstülpung der ersten Naht noch eine fortlaufende Serosa-Serosanaht und über dieser noch eine Reihe Serosa-Serosaknopfnähte angelegt. Die Durchtrennung des Colon. ascend. fand unterhalb der Enteroanastomosenstelle statt, so dass die Kommunikation zwischen Dünn- und Dickdarm, die bei der zweiten Operation hergestellt wurde, nicht gestört wurde.	Ausstopfung der Wundhöhle mit einer dünnen Schicht Jodoformgaze und darüber sterile Gaze. Teilweiser Verschluss der Bauchwunde durch fortlaufende Peritonealnaht und Knopfnähte der Muskulatur und Haut. Verband.	Kurz nach der Operation wird der Puls rasch und klein. 18. Febr.: Stuhl geht spontan per anum ab. Pat. bekommt die Influenza und eine Otitis media purulent. Operationswunde heilt gut aus. 25. Febr.: Pat. collabiert.	Gest. 25. Febr. 1900. Die Sektion ergiebt eine Peritonit. fibrinosa diffusa.	Diemikroskopische Untersuchung des die Kotfistel tragenden Coecumteils ergiebt an dieser Stelle ein typisches Cylinderzellencarcinom.	—	—

Name, Beruf, Alter, Aufnahme	Symptome und Dauer der Krankheit	Klinische Diagnose	Art der Operation	Befund während der Operation	Massregeln zum Verschluss der Darmlumina	Bild
12. H. S., Baumeist, 54 J., aufgenommen 5. III. 1900.	Beginn des Leidens im Frühjahr 1898. Appetitlosigkeit. Obstipation. Schmerzen in der Fossa iliaca dextra. Im Jan. 1900 Erscheinungen einer Blinddarmentzündung mit fieberfreiem Verlauf. Damals fühlte man in der Ileocoecalgegend einen Tumor, der immer grösser wurde; derselbe ist druckempfindlich und von höckeriger Oberfläche, gegen die Umgebung nur undeutl. abgrenzbar. Dauer der Krankh. ca. 2 J.	Carcinoma coeci et coli ascen.	9. März 1900 Resectio coeci et coli ascend. Dauer der Operation 2½ Std. Bauchschnitt am äusseren Rand des Musc. rectus abdominis, diesem entlang ca. 25 cm lang.	Bei Eröffnung der Bauchhöhle zeigt sich, dass die Coecalgegend von einem ca. doppeltfaustgrossen Tumor eingenommen ist, mit dem eine Dünndarmschlinge fest verwachsen ist. Tumor ist mit der Umgebung nicht besonders stark verwachsen.	Zur Abklemmung des Darmes werden Wölfler'sche Kompressorien und Billroth'sche Klemmzangen benutzt.	

die erste Prädilektionsstelle ist; am übrigen sind es namentlich die Winkelstellen des Colon und ganz besonders das Coecum, die, wie man gewöhnlich annimmt, wegen der grösseren mechanischen Reibung der Kotmassen für die Entstehung des Carcinoms disponiert sind.

Was die Behandlung dieser 36 Fälle anbetrifft, so war dieselbe folgende:

Radikal operierte Fälle	12[1])
Enteroanastomosen	5
Enterostomien	9
Probelaparotomien	4
Abscessincision bei abscedierendem Carcinoma coeci (Perityphlitis)	2
Keinerlei Operation	4
Summa	36.

1) In dieser Arbeit genau mitgeteilt.

Resektionsschnitt, Darmnähte	Wundverlauf	Verlauf	Ausgang	Bemerkungen	Resultat der Nachuntersuchung (Recidive)	Heilungsdauer
Quere Durchtrennung der zum Tumor zu- und abführenden Dünndarmschlinge; quere Durchschneidung des Colon ascend. 5 cm oberhalb der Einmündungsstelle des Ileum in dasselbe und quere Durchschneidung des Ileum 10 cm oberhalb der Valvula Bauhini. Occlusionsnaht des Ileum und des Colonstumpfes (fortlaufende Naht der ganzen Wanddicke, Invagination der Naht, Serosanaht). Vereinigung der beiden Dünndarmschlingen mit ihren Lumina (cirkuläre Serosa-Serosanaht u. Mucosanaht). Herstellung einer seitlichen Anastomose des Ileum oberhalb der Dünndarmresektionsstelle mit dem Colon transversum.	Schluss der Bauchwunde durch fortlaufende Peritonealnaht, Knopfnähte der Muskulatur und Haut. Verband.	10. März: Pat. muss sich beständig erbrech. Temp. 37,7° C. Puls 148. Pat. erbricht am 11. März fäkulent riechende Massen. Collaps.	Gest. 12. März Die Sektion konstatiert eine diffuse Peritonit. fibrinosa.	Das durch die Resektion entfernte Darmstück besteht aus dem Coecum, dem Colon ascend. und einer 30 cm langen Ileumschlinge.	—	—

In Bezug auf die Lokalisation am Darm verteilen sich diese Operationen in folgender Weise:

Coecum 9 Fälle	2 Incisionen 6 Resektionen 1 Probelaparotomie
Colon ascendens 3 Fälle	2 Anastomosen 1 Laparotomie
Flexura hepatica 1 Fall	1 Anastomose
Colon transversum 3 Fälle	1 Coecotomie 1 Probelaparotomie 1 keine Operation
Flexura lienalis 2 Fälle	1 Coecotomie 1 Anastomose
Colon descendens 3 Fälle	1 Resektion 1 Anastomose 1 keine Operation

Flexura sigmoidea 15 Fälle (davon 2 mit Invaginationen)	5	Resektionen
	1	Laparotomie
	7	Colo- resp. Ileostomien
	2	keine Operation

Von den zur Operation gelangten Fällen interessieren uns nur die 12 Radikaloperationen, die wir einer genaueren Betrachtung unterziehen wollen.

Alter und Geschlecht: Die Operationen verteilen sich nach dem Lebensalter und dem Geschlecht wie folgt:

Jahr	10—20	20—30	30—40	40—50	50—60	60—70	70—80	Sa.
Männer	—	—	2	1	1	6	1	11
Frauen	—	—	1	—	—	—	—	1
Sa.	—	—	3	1	1	6	1	12

Diese Tabelle zeigt uns, dass das Alter der Darmkrebskranken zwischen dem 30. und 70. Lebensjahr liegt; das Durchschnittsalter unserer 12 Patienten beträgt zur Zeit der Operation 55 Jahre; der jüngste der Kranken war ein 32jähriger Mann, der älteste war 70 Jahre alt.

Heredität: Unter den 12 Fällen konnte nur 2mal bei den Eltern des Patienten Krebs nachgewiesen werden (Fall 9 bei der Mutter, Fall 12 bei der Mutter).

Lokalisation: Ueber den Sitz der 12 radikal operierten Darmgeschwülste giebt uns folgende Zusammenstellung Aufschluss:

Coecum et Colum ascendens	6
Flexura sigmoidea	5
Colon descendens	1
Summa	12

Pathologische Anatomie: In 1 Fall (5) handelte es sich um ein Lymphosarkom mit Metastasen in der Leber; einmal lag ein Gallertkrebs vor (Fall 4), 1 mal ein Adenom mit carcinomatöser Degeneration (Fall 2), 3 mal Cylinderzellenkrebs (Fall 3, 8, 11) und 1 mal ein Drüsenzellencarcinom mit scirrhösem Charakter (9), in 4 Fällen (1, 7, 10, 12) handelte es sich auch um Carcinom, jedoch wurde die genauere mikroskopische Bestimmung der Art des Krebses nicht notiert. (Die Präparate sind in der klinischen Sammlung.)

Resultate der Operation: Von diesen wegen bösartigen Darmgeschwülsten operierten 12 Patienten sind 6 geheilt und

6 gestorben. Von 6 Coecumresektionen sind 3 gestorben, unter den 5 Resektionen der Flexura sigmoidea sind 3 Todesfälle; die Mortalitätsziffer beträgt also 50 %. Die Todesursachen in den einzelnen Fällen waren in Fall 1 Collaps, in Fall 5 Marasmus senilis, in Fall 6, 8, 11, 12 Peritonitis fibrinosa.

Von den 6 Patienten, welche die Operation überstanden haben und als geheilt nach Hause entlassen wurden, leben heute noch 5; einer, ein 70jähriger Mann (Fall 7), starb einige Wochen nach seiner Entlassung aus dem Spital zu Hause an Marasmus senilis; die übrigen 5 Patienten leben heute noch und fühlen sich vollständig gesund und kräftig; Recidive sind bei keinem nachweisbar. Die Heilungsdauer bei den einzelnen Patienten beträgt:

Fall	2	14 Jahre
Fall	3	$2^1/_2$ Jahre
Fall	4	$1^3/_4$ Jahre
Fall	9	$5^1/_2$ Monate
Fall	10	5 Monate.

Im Anschluss an diese unsere eigenen Erfahrungen geben wir im folgenden noch einige Mitteilungen über die Erfahrungen, welche andere Chirurgen mit der Operation des Dickdarmcarcinoms gemacht haben.

Körte[1]) berichtet über 19 von ihm wegen Carcinom des Dickdarms operierte Fälle; davon sind 12 geheilt und 7 gestorben; darunter wurde 6mal das Coecum exstirpiert, davon 1mal wegen Sarkom; 6 Tumoren sassen am Colon descendens und 6 weitere Geschwülste am Colon transversum; 2mal wurde bei Darmverschluss operiert. Die Mortalitätsziffer beträgt also 36,84 %. Die längste Heilungsdauer, die Körte bei seinen operierten Fällen beobachtet hat, beträgt 8 Jahre, die übrigen sind seit $5^1/_2$, 5, 4 und weniger Jahren gesund.

Czerny und W. Rindfleisch[2]) berichten über 10 Dickdarmresektionen, die sämtlich ausgeführt wurden wegen maligner Tumoren; dieselben verteilen sich betreffs der Lokalisation folgendermassen: Coecum 4, Flexura sigmoidea 2, Colon transversum 3 Fälle, Colon descendens 1 Fall. 1mal handelte es sich um ein medulläres, 1mal um ein papilläres, 4mal um ein einfaches Drüsenzellencarcinom, 3mal um ein Gallertcarcinom und 1mal um ein alveoläres Lymphosarkom. Die Resultate der Operation sind 5 Genesungen und 5 Todesfälle; Mortalität also 50 %.

1) Körte. Erfahrungen über das Dickdarmcarcinom. Berliner klin. Wochenschr. 1899.

2) Czerny und Rindfleisch. Operationen am Magen und Darm. Diese Beiträge. Bd. 6; 9. 1892.

Der Tod erfolgte 1mal durch Collaps und 4mal durch septische Peritonitis am 1.—3. Tag nach der Operation. Die Heilungsdauer bei den 5 genesenen Patienten beträgt 18, 21 und 10 Monate und in einem Fall 6 Jahre; ein Patient starb nach 6 Monaten und 11 Tagen an kontinuierlichem Recidiv.

6 von den Kranken waren weiblichen, 4 männlichen Geschlechtes; das Alter der Patienten bewegte sich zwischen 34 und 52 Jahren und war im Durchschnitt 45 Jahre.

Salzer[1]) teilt aus der Billroth'schen Klinik 10 Fälle von Dickdarmresektionen wegen Carcinom mit; dieselben betrafen 8 Männer und 2 Weiber; die Tumoren sassen sämtlich am Coecum; das Alter der Patienten bewegte sich zwischen 32 und 56 Jahren; in 2 Fällen handelte es sich um Invagination des carcinomatösen Coecum in das Colon ascendens. Von diesen 10 Operierten genassen 4 und starben 6; die Mortalitätsziffer beträgt also 60%. Die Todesursachen in den einzelnen Fällen waren: 1mal Darmknickung an der Nahtstelle; 4mal Peritonitis, 1mal Collaps.

König[2]) macht Mitteilungen über die Operationen bei 10 Fällen von Dickdarmcarcinom, nämlich des Coecum 3, des Colon ascend. 1, des Colon transvers. 2, des Colon descend. 4 Fälle. In 7 Fällen machte König die Darmresektion; dabei gelang es in 2 Fällen nicht mehr die beiden Darmenden miteinder zu vereinigen und es musste daher das obere Darmstück in die Bauchwunde als künstlicher After eingenäht werden; von diesen 7 Operierten starben 4 an den Folgen der Operation; 3 überstanden dieselbe; von diesen starb einer (mit Anus praeternaturalis) 1 Jahr nach der Operation, 2 leben seit 1/2 und 3 Jahren. Die Mortalität beträgt also 57,1%.

Um eine bessere Uebersicht über diese soeben angeführten Statistiken zu gewinnen, dienen folgende zwei Tabellen:

I. Lokalisation der Tumoren.

Operateur	Anzahl der Fälle	Coecum	Colon ascendens	Colon transvers.	Flex. hepatica	Flex. lienalis	Colon descend.	S. Romanum
Krönlein	12	6	—	—	—	—	1	5
Körte	19	7	—	6	—	—	6	—
Czerny	10	4	—	3	—	—	1	2
Billroth-Salzer	10	10	—	—	—	—	—	—
König	10	3	1	2	—	—	4	—
Sa.	61	30	1	11	—	—	12	7

1) Salzer. Beiträge zur Pathologie und chirurg. Therapie chronischer Coecumerkrankungen. v. Langenb. Archiv für klin. Chir. Bd. X. LIII. 1892.

2) König. Die Operationen am Darm bei Geschwülsten. Chirurgen-Kongress XIX. 1890.

II. Operationsresultate.

Operateur	Gesamtzahl der Fälle	Geheilt	Gestorben	Mortalitäts-ziffer in %	Längste Heilungs-dauer
Krönlein	12	6	6	50%	14 Jahre
Körte	19	12	7	36,84%	8 Jahre
Czerny	10	5	5	50%	6 Jahre
Billroth-Salzer	10	4	6	60%	—
König	7	3	4	57,1%	3 Jahre
Sa.	58	30	28	48,4%	—

Die Gesamtmortalität bei den von obigen Chirurgen wegen bösartiger Geschwülste vorgenommenen Dickdarmresektionen (mit Ausschluss des Rectum) beträgt also 48,4%.

Obige Statistiken zeigen uns sehr beachtungswerte Operationsresultate; denn die Mitteilungen der verschiedenen Operateure über die Erfolge der von ihnen wegen malignen Geschwülsten ausgeführten Dickdarmresektionen beziehen sich nicht etwa nur auf Einzelbeobachtungen der einzelnen Chirurgen, sondern auf Erfahrungsreihen, in denen alle Fälle, die glücklichen wie die unglücklichen, eines Operateurs mitgeteilt sind. Aus diesen statistischen Angaben erfahren wir, dass die Operation nicht nur vorübergehende, sondern in vielen Fällen sogar dauernde Heilung zu schaffen im Stande ist; die längste bis jetzt beobachtete Heilungsdauer weist der von Herr Professor Dr. Krönlein operierte Fall 2 auf, der seit 14 Jahren völlig gesund und recidivfrei geblieben ist.

Es ist daher in Anbetracht des unabänderlich traurigen Schicksals, das dem Patienten bei der exspektativen Behandlung beschieden ist, diese Operation der Exstirpation des Dickdarmkrebses mit nachfolgender Darmnaht, als eine für den Kranken segensreiche und für den Operateur dankbare zu bezeichnen.

Anhang. Krankengeschichten.

1. Alois R., Fabrikbesitzer in B., 62 J. alt. Carcin. flexur. sigmoid. Ileus. Resectio intestini. Darmnaht. †.

Der früher gesunde Mann, der stets etwas Hypochonder war, leidet seit vergangenem Winter öfters an Blähungen; feuchtwarme Bauchumschläge bewirken aber stets Stuhl und beenden die Schmerzen. Zugleich wird eine reizbare Stimmung und rasches Ergrauen der Haare beobachtet. Am 15. V. 87 trat wieder ein Anfall von Bauchschmerzen und Stuhlverstopfung auf; ein Laxans soll die Beschwerden nur noch vermehrt haben. Stuhl erst 5 Tage später, die Störung dauerte bis Ende Mai, also 14 Tage.

Dem stets vorhandenen Brechreiz bei der Nahrungszufuhr konnte nur mit Salzsäure begegnet werden. Am 4. Juni nach mehrtägigem, relativem Wohlbefinden ein neuer Anfall wie der erste: Bauchschmerzen, Stuhlverstopfung, Brechreiz und Erbrechen. Alle Mittel, Stuhl zu erzielen, blieben erfolglos. Kräftezustand noch ordentlich. Pat. bekam, da er nichts bei sich behielt, was per os gereicht wurde, Nährklystiere.

Status (14. VI. 87): Starker, gleichmässiger Meteorismus; bei vermehrter Darmperistaltik sieht man durch die Bauchdecken die einzelnen Darmschlingen sich abzeichnen. Zunge trocken, Puls regelmässig, absoluter Appetitmangel, kein Fieber, vollständige Obstipation; seit dem 4. VI. die deutlichsten Ileuserscheinungen, doch bis jetzt noch nie Kotbrechen; per rectum nichts zu fühlen.

Wahrscheinlichkeitsdiagnose: Carcinom des Darms und zwar des Dickdarms (der Flexur), das zur Occlusion geführt hat. Daher wird zur Laparotomie, eventuell Laparo-Enterotomie geraten. Pat. wünscht selbst den Eingriff.

15. VI. Operation (Resectio intestini) in der Privatwohnung des Patienten. Dauer $2^1/_4$ Stunden. Sublimatantiseptik 1:2000. Chloroformnarkose. Schnitt durch die Bauchdecken in der Regio iliaca sin. wie zur Kolotomie. Eröffnung der Bauchhöhle; es präsentiert sich die geblähte Flexura coli. Beim Eingehen mit der Hand fühlt man unterhalb des geblähten Teiles beim Uebergang ins Rectum, ca. 6 cm oberhalb der Plica Douglasii eine harte, cirkuläre, strangförmige Einschnürung des Darmes, der abwärtsliegende Darmteil ist ganz leer und kollabiert. Nur mit Mühe gelingt es die Strikturstelle des Colon in die Bauchwunde vorzuziehen, wobei an der Stelle des Carcinoms die Darmwand 1 cm weit einreisst und deshalb sofort dünner Darminhalt hervorquillt. Durch rasches Anlegen der Darmklemmen oberhalb und unterhalb des einschnürenden Ringes lässt sich ein weiterer Ausfluss verhindern. Dann gelingt es das abgeklemmte, ca. 14 cm lange Darmrohr vor den Bauchdecken auf Sublimatkompressen zu legen. Cirkuläre Resektion eines 7,5 cm langen Darmstückes im Gesunden, sorgfältige Blutstillung, Darmnaht in 2 Etagen (fortlaufende Schleimhautseidennaht, 14 Lembert'sche Nähte durch Serosa und Muscularis, ebenfalls Sublimatseide), an einzelnen Stellen wird noch in III. Etage die eine und andere Lembertnaht darüber angelegt. Nochmalige gründliche Desinfektion des vorliegenden Darmes und der benachbarten Teile der Bauchhöhle mit $^1/_2{}^0/_{00}$ Sublimat, Versenkung des genähten Darmes, Schluss der Bauchwunde (fortlaufende Catgut-Peritonealnaht, Sublimatseidennaht der Bauchwand).

Patient ist ziemlich kollabiert, kommt aber bald zu sich. Nach einer Stunde entleert sich spontan per anum eine ungeheure Menge Stuhl. Von da ab nimmt aber der Collaps zu trotz Stimulation (Aetherinjektion etc.) und es erfolgt Nachts 11 Uhr der Exitus letalis unter allen Erscheinungen des Collapses. Auch nach dem Tode dauerten die Entleerungen per

anum noch einige Stunden fort. Gewiss mit Recht darf man die Frage aufwerfen, ob die massenhaften Entleerungen des überfüllten Darmes nach Wegsammachung desselben nicht diesen letalen Collaps mitbedingt haben.

Die Sektion musste leider unterbleiben. Das Präparat des excidierten Darmes weist ein hartes, ringförmiges Carcinom auf, das nur noch ein für einen Federkiel durchgängiges Lumen hat; in diesem letzteren steckt dasselbe fest verschliessend ein schwarzes kubisches Knochenstück, das sich bei genauerer Untersuchung als ein Wirbel einer Taube herausstellt (Pat. hat an einem dem 4. Juni vorangehenden Tage eine Taube verzehrt). Das Carcinom stellte einen 3 cm breiten, harten Ring dar und war ganz im Gesunden entfernt.

2. H. Ulrich, Magazinier, 32 Jahre alt. Aufg. 10. IV. 86. 8 cm langer, reponibler Vorfall des invaginierten Colon infolge eines Adeno-Carcinoma coli. Resektion des Prolapses. Laparotomie und Versuch der Desinvagination, Colotomie, Verschluss des Anus artificialis. Heilung.

Patient will früher etliche Male an heftigen Magenkrämpfen gelitten haben, die beiden letzten Male im Herbst 1881 und 1883. Nach reichlichem Genuss von neuem Wein seien heftige, krampfartige Schmerzen im ganzen Unterleib aufgetreten, derart, dass Pat. sich jeweils niederlegen musste. Die Schmerzen hätten dann erst nach heftigem Erbrechen nachgelassen. Pat. giebt an, dass schon in seiner frühen Jugend der Darm mehrere Male vorgefallen sei, sodass ein ca. 10 cm langes Stück zum Anus herausragte; Pat. kann sich zwar nicht mehr daran erinnern. Er weiss es nur von seiner Mutter, welche die Reposition stets selbst besorgt haben soll. Seit ungefähr 1 Jahr hat Pat. immer Leibschmerzen gehabt, namentlich in der Nabelgegend. Die Gegend oberhalb des Nabels in einer Ausdehnung von ca. 10 cm ist von Jugend auf immer bei Druck etwas schmerzhaft gewesen. Seit Ende Oktober 1885 bemerkte Patient häufig beim Stuhlgange Abgang von Blut. Die Menge desselben mochte jedesmal 2 Esslöffel betragen haben und sah hellrot aus. In der Folgezeit ging mit kleinen Unterbrechungen beim Stuhl immer etwas Blut ab und als Anfangs März diese Blutung einmal einen ganzen Tag anhielt, so zog Pat. endlich einen Arzt zu, der das Leiden für einen Darmkatarrh ansah. Infolge der eingeleiteten Behandlung hatte Pat. wieder etwa 3 Wochen Ruhe.

Anfangs April traten aber diese heftigen Leibschmerzen wieder auf. Auch ging wieder Blut per anum ab und Pat. glaubte, es sei die Folge von zu starker Anstrengung, da er infolge seines Berufes schwere Gegenstände herumtragen müsse. Am 4. IV. nahm Pat. 2 Löffel Ricinusöl, weil er das Gefühl der Obstipation empfand. Es erfolgte jedoch kein Stuhl, dagegen hatte er von jetzt an je alle 4—5 Minuten sehr heftige krampfartige Schmerzen und das Gefühl, der Darm wolle vorfallen. Am

5. IV. fiel dann wirklich ein etwa faustgrosses Stück des Darmes vor, das aber Pat. mit eingeölten Fingern selbst wieder reponieren konnte. Der Darm fiel noch 4mal vor, so oft Pat. aufstand. Am 6. IV. nahm Pat. nochmal Ricinusöl (3 Löffel), worauf endlich ein reichlicher, schwarzer, stark stinkender Stuhl erfolgte. Die Schmerzen dauerten dabei jedoch immer in gleich heftiger Weise weiter an. Am 10. IV. konstatierte der zugezogene Arzt eine Einklemmung des vorgefallenen Dickdarms, an dessen Umbiegungsstelle ein zottiger Tumor gelegen war, und schickte deshalb den Pat. zu einer eventuellen Operation auf die chirurgische Klinik. Pat. kam ziemlich elend und collabiert dort an. Seit dem 6. IV. hatte er keinen Stuhl mehr gehabt.

Status: Kräftig gebauter Mann, von blassem Aussehen. Temperatur 35,5, Puls 74 von ordentlicher Qualität. Zunge feucht, wenig belegt. Brustorgane normal. Abdomen nicht aufgetrieben, bei Druck kaum schmerzhaft. Perkussionsschall nirgends gedämpft. Bei Palpation glaubt man in der linken Abdominalhälfte einen wurstförmigen Tumor fühlen zu können. Der Anus klafft weit. 2 Zoll vor dessen Eingang ist ein Tumor zu sehen und zu fühlen, der von der Darmschleimhaut überzogen und von polypösen Excrescenzen in grosser Cirkumferenz überwuchert ist. Wenn Pat. presst, so wölbt sich aus dem After der Tumor bis zur Länge von 8 cm vor. Durch eine centrale Oeffnung gelangt der Finger in das Darmlumen. Neben dem vorgefallenen Teile gelangt der Finger hoch nach oben, ohne das Ende der Invagination abtasten zu können. Die Farbe der Schleimhaut ist blaurot.

Diagnose: Adeno-Carcinoma coli. Invaginatio. Ileus.

10. IV. I. Operation: Resectio coli invaginati cum tumore. In Chloroformnarkose wird der Tumor cirkulär samt dem prolabierten Teile der Invagination mit dem Messer abgetragen. Hierauf folgt eine doppelte Naht: forlaufende Schleimhaut- und Serosanaht (Catgut). Reposition ist nicht möglich.

Mikroskopische Untersuchung des Tumors: Adeno-Carcinoma.

16. IV. Pat. hat erbrochen, starke Schmerzen. Der Schleimhaut-Tumor wölbt sich stark vor und ist schwarz, sodass Verdacht auf Gangrän vorliegt. Indikangehalt vermehrt.

II. Operation: Laparotomie. Versuch der Desinvagination. Nach Misslingen derselben Colotomie oberhalb der Invagination. Es wird das Colon descendens in die Bauchwunde eingenäht.

18. IV. Das Colon wird eröffnet. — 28. IV. Es stossen sich nekrotische Schleimhautstücke ab. — 8. V. Zum erstenmal Stuhl durch den natürlichen After.

23. VI. III. Operation: Es werden die Ränder des Anus artificialis angefrischt und dieser durch Schleimhaut- und Serosanähte geschlossen. — 4. VII. Operation erfolglos. Es tritt Kot aus der Wunde aus.

21. VIII. IV. Operation: Anfrischung der Darmfistel. Doppelte Darm-

naht und Verschluss der Bauchwunde durch Plastik. — 30. VIII. Die Darmfistel ist wieder wie früher.

3. XI. V. Operation: Laparotomie, partielle Darmresektion, Darmnaht. Gründliche Desinfektion. Chloroformnarkose; Sublimatantiseptik. Die Fistel wird umschnitten und der Schnitt nach oben und unten verlängert. Dann wird die Darmschlinge von der Bauchwand, mit der sie fest verwachsen ist, abgelöst, vor die Bauchwunde gezogen. Oben und unten werden Darmklemmen angelegt. Abschliessen der Bauchwunde durch warme Sublimatkompressen. Reinigung des Darmes von den Fäkalmassen mit Sublimat 1 : 1000. Die Breite des Darmes an der Stelle der Fistel ist eine sehr beträchtliche, das Lumen ein sehr weites, sodass der Operateur, ohne das Eintreten einer Stenose befürchten zu müssen, von der keilförmigen Resektion Abstand nimmt und durch Scherenschnitt die Darmfistel mit dem ihr adhärenten Hautstück durch einen in die Längsachse des Darmes fallenden, ovalären Schnitt entfernt. Nun wird zur Vereinigung der Darmwände in der Längsrichtung des Darmes geschritten: zuerst 8 Catgutknopfschleimhautsuturen, II. Etage: 9 Serosa-Serosanähte (Catgut), III. Etage: Serosa-Serosanaht (Seide Nr. 1) Entfernung der Kompressorien. Versenkung des Darmes. Fortlaufende Catgutnaht des Peritoneums. Seidenknopfnähte der Haut. Verband.

4. XI. Pat. erbrach einigemale; bekommt etwas Fleischbrühe, Marsala und Thee. — 7. XI. Kein Erbrechen mehr. Pat. erhält Bouillon mit Ei, Suppe, 8 dl Wein. Am Abend erfolgt ein fester Stuhl. — 11. XI. Verbandwechsel; wenig Wundsekret. Entfernung der Nähte. — 12. XII. An der Stelle der Fistel war die Haut etwas gangränös geworden, der Defekt ist aber jetzt durch Granulation geheilt. Pat. stand seit einiger Zeit auf und wird heute als vollständig geheilt entlassen. — 1892 Februar. Pat. ist noch gesund und ohne Recidiv. — 1895 Juli. Patient ist völlig gesund und wohl. — 1900 Mai. Pat. fühlt sich ganz gesund und kräftig; kein Recidiv [1]).

3. G., Mina, Hausfrau, aus D., 36 J. alt, aufg. 18. X. 97. Carcinoma coli descend. Resectio coli descend. Darmnaht. Heilung.

Pat., bis jetzt immer gesund, leidet seit 2 Jahren an unregelmässigem Stuhlgang, bald Diarrhoe, bald Verstopfung, ab und zu Krämpfe im ganzen Bauche, besonders stark links unten; an letzter Stelle bemerkte Pat. im Frühjahr dieses Jahres eine Verhärtung, die auf Druck schmerzhaft war; die Schmerzen strahlten bis in die Kreuzbeingegend aus; seit 5 Wochen konstatierte Pat. eine Zunahme der Verhärtung, ferner eine Schwellung der linken unteren Bauchgegend und vermehrte Schmerzhaftigkeit.

Status: Mittelgrosse, schwächlich gebaute Person, stark abgemagert.

1) Der Fall ist von Zehnder (Beitrag zur Darmresektion bei Prolapsus recti und Prolapsus coli invaginati) ausführlich mitgeteilt. Inaug.-Dissert Zürich 1892.

Temperatur und Puls normal. Links von der Linea alba fühlt man in Nabelhöhe einen faustgrossen, derben, nach allen Richtungen leicht beweglichen und gut abgrenzbaren Tumor; er ist von rundlicher Gestalt, von höckeriger Oberfläche und auf Druck nicht besonders empfindlich; die Untersuchung per vaginam ergiebt, dass der Tumor mit den Sexualorganen nicht in Beziehung steht. Diagnose: Carcinoma coli descend.

27. X. Resectio coli descend.; Darmnaht, Aethernarkose; Dauer der Operation 2½ Stunden. Hautschnitt 15 cm lang in der Mitte zwischen Nabel und Spina iliaca ant. sup. mit gegen den Nabel zu konvexem Bogen über die Höhe des Tumors: Eröffnung der Peritonealhöhle; sofort kommt man auf den Tumor, der dem Colon descendens angehört; starke Skybalaanhäufung in der Darmpartie oberhalb des Tumors; nachdem central- und analwärts vom Tumor das Colon mit Klemmzangen abgeklemmt und die Geschwulst von der Umgebung losgetrennt worden, wird dieselbe reseciert; hierauf folgt die Vereinigung der Lumina beider Darmstücke durch die cirkuläre Naht (fortlaufende Serosa-Serosanaht, fortlaufende Mucosanaht und eine 3. Etage Serosa-Serosaknopfnähte); Schluss der Peritonealhöhle durch fortlaufende Seidennaht, Vereinigung der durchtrennten Muskulatur und Fascien und des Hautschnittes durch Knopfnähte, Verband; das samt dem Tumor exstirpierte Darmstück misst 25 cm Länge, davon fallen 12 cm auf das Darmstück oberhalb des Tumors und 6 cm auf dasjenige unterhalb desselben; die mikroskopische Untersuchung des Tumors ergiebt einen Cylinderzellenkrebs.

1. XI. Allgemeinbefinden gut. Wunde heilt reaktionslos; auf Ricinusöl erfolgt reichliche Stuhlentleerung. Keine peritonitischen Reizerscheinungen, kein Erbrechen; Temperatur und Puls normal. — 7. XI. Leichte Temperatursteigerung; die Wunde zeigt in ihrer unteren Partie etwas Infiltration; es entleert sich etwas dünnflüssiger, nicht fäkulent riechender Eiter. Subjektives Befinden gut. — 14. XII. Pat. steht auf; Wunde vollständig geschlossen. Pat. bekommt seit einigen Tagen volle Kost; Defäkation normal; Pat. hat an Körpergewicht einige Pfund zugenommen seit der Operation. Pat. wird als geheilt entlassen. — 3. IV. 99. Pat. stellt sich zur Nachuntersuchung ein. Völliges Wohlbefinden; kein Recidiv zu konstatieren. Pat. sieht kräftig und blühend aus. Defäkation ganz normal und beschwerdenfrei. — Mai 1900. Pat. ist völlig gesund und recidivfrei.

4. W., Josua, Landwirt von Rieden, 68 J. alt, aufg. 11. VII. 98. Carcinoma coeci. Resectio coeci. Darmnaht, Heilung.

Pat., bis jetzt nie krank, erkrankte im Januar 98 mit kolikartigen Schmerzen im Bauche, Brechreiz, Erbrechen, Appetitlosigkeit und unregelmässigem Stuhlgang. Der erst Ende April konsultierte Arzt konstatierte einen kleinhühnereigrossen, harten Tumor in der rechten unteren Bauchgegend; da die Geschwulst an Umfang immer mehr zunahm und Pat. von Tag zu Tag schwächer wurde, entschloss er sich erst anfangs Juli, sich ins

Kantonsspital Zürich zur Vornahme einer Operation aufnehmen zu lassen.

Status: Grosser, stark abgemagerter Mann. Temperatur und Puls normal; Abdomen in den unteren Partien stark vorgewölbt. Palpation der rechten unteren Bauchgegend schmerzhaft; man fühlt einen hühnereigrossen, harten, leicht beweglichen und von der Umgebung gut abgrenzbaren Tumor etwas ausserhalb des äusseren Randes des Musc. rect. abd. Körpergewicht 48 kg. Diagnose: Carcinoma coeci.

22. VII. 98. Resectio coeci. Darmnaht, Aethernarkose (230 gr). Operation dauert 1¾ Stunden. Schnittführung wie zur Unterbindung der Art. iliaca communis dextra. Nach Eröffnung des Peritoneums stösst man sofort auf das Coecum, das mit dem Colon ascend. und dem Ileum teilweise durch Verklebungen, teilweise durch strangförmige Verwachsungen ein kleinfaustgrosses Konglomerat bildet; da nirgends infiltrierte Drüsen und keine stärkeren Verwachsungen mit der Umgebung zu finden sind, so wird die Resektion des Tumors vorgenommen, und somit nach Anlegen von Darmklemmen am zuführenden Ileum und dem wegführenden Colon ascendens das ganze Coecum samt einer kleinen Partie des Colon ascend. und Ileum exstirpiert; hierauf folgt die Occlusionsnaht des Colon, dann wird das Ileumende in einiger Entfernung von der Colonnaht in die vordere Wand des Colon ascend. implantiert und so die Kommunikation zwischen Dick- und Dünndarm wieder hergestellt durch fortlaufende Ringnaht der Schleimhaut und cirkuläre fortlaufende Naht der Serosa nach Lembert. Nach Abnahme der Kompressorien stellt sich sogleich lebhafte Cirkulation ein, sodass zur Blutstillung noch mehrere Nähte angelegt werden müssen. Schluss des Peritoneums durch fortlaufende Naht, Knopfnähte der Muskulatur, Fascien und Haut. Für Nähte und Unterbindungen gelangte ausschliesslich Seide zur Verwendung. Jodoformgaze-Heftpflasterverband.

Die Besichtigung des exstirpierten Stückes ergiebt folgende Verhältnisse: Sowohl am Colon als am Ileum ist die Resektionslinie im völlig Gesunden angelegt. Durch das Ileum gelangt der Zeigfinger ohne besonderen Widerstand leicht ins Colon. Nach Einstülpung des Coecum, sodass die Darminnenfläche sichtbar wird, sieht man eine ca. pflaumengrosse Verdickung der Coecalwand, die mehr auf der äusseren und hinteren Seite liegt und auf der gegen die Valvula Bauhini zu liegenden Partie, ca. 1 cm davon entfernt, ein ungefähr zweifrankenstückgrosses Geschwür zeigt mit zerfallendem Grunde und stark erhabenen Rändern. Die mikroskopische Untersuchung dieser Tumormassen ergiebt ein Gallertcarcinom.

Pat. befindet sich nach der Operation ziemlich gut. Temperatur und Puls normal. — 30. VII. Die Wunde heilt reaktionslos; die Nähte werden entfernt; Appetit minimal; nach jeder Nahrungsaufnahme Brechreiz, Aufstossen; kein Erbrechen. Auf ein Glycerinklystier erfolgt reichlich Stuhl. Temperatur und Puls normal. Abdomen nirgends druckempfindlich. — 12. VIII. Befinden des Pat. vorzüglich; Körpergewicht hat seit der Operation um 3 kg zugenommen. Pat. erhält volle Kost. Patient

wird als geheilt nach Hause entlassen. — 1899 Februar: Pat. fühlt sich ganz gesund und kräftig; nirgends ein Recidiv nachweisbar. 1900 Mai: Pat. ist ganz gesund und ohne Recidiv.

5. Z., Karl, Techniker von Zollikon, 62 J. alt. Aufg. 30. X. 98. Tumor intestin. Resectio coeci; Darmnaht. †.

Pat. hatte anfangs dieses Jahres sehr unregelmässigen Stuhlgang, bald Diarrhoe, bald Verstopfung, oft auch nur Stuhldrang, ohne Stuhl entleeren zu können; von Zeit zu Zeit verspürte er stechende Schmerzen im Unterleib. Bald stellte sich Appetitlosigkeit ein, starke Abmagerung; nach und nach koncentrierten sich die Schmerzen immer mehr in die r. Bauchhälfte, ungefähr 6 cm unter dem rechten Brustkorbrand. Dieselben wurden anfangs Oktober dieses Jahres immer stärker; das Allgemeinbefinden verschlimmerte sich stets; der konsultierte Arzt konstatierte an der oben erwähnten Stelle der rechten Bauchgegend eine Geschwulst und riet dem Pat. zur Operation.

Status: Mittelgrosser, sehr abgemagerter Mann. Temperatur und Puls normal; Abdomen eingesunken; Bauchdecken schlaff; in der Ileocoecalgegend eine kleine Hervorwölbung; bei der Palpation fühlt man dort einen harten, mannsfaustgrossen, sehr mobilen Tumor von höckeriger Oberfläche. Druck auf den Tumor ist schmerzhaft; derselbe ist von der Umgebung nicht deutlich abgrenzbar; in der rechten Inguinalgegend einige bohnengrosse, harte Lymphdrüsen; in der Linea alba oberhalb des Nabels ein erbsengrosses hartes Geschwülstchen; dasselbe ist nicht empfindlich. Keine Stuhlbeschwerden; im Stuhl kein Blut; kein Ascites.

Diagnose: Tumor in der Ileocoecalgegend, wahrscheinlich ein Carcinom, das dem Coecum angehört, mit Metastasen in den Inguinaldrüsen und in der Linea alba.

5. XI. 98. Resectio coeci; Darmnaht. Aethernarkose; Dauer der Operation 2½ Std. 15 cm langer Hautschnitt wie zur Unterbindung der r. Art. iliaca com.; Eröffnung der Peritonealhöhle; es zeigt sich dass der Tumor das ganze Coecum einnimmt, und dass auch das Ileum in den Tumor invaginiert ist; da die Geschwulst von der Umgebung leicht abtrennbar ist und keine weiteren Verwachsungen bestehen, so schreitet man zur Exstirpation derselben, indem das Ileum handbreit von der Bauhini'schen Klappe mit Klemmzangen abgeklemmt und durchschnitten wird; hierauf wird der Tumor von seiner Umgebung freigemacht bis zur Mitte des Colon ascend., letzteres nach Anlegung zweier Wölfler'scher Kompressorien und Abschluss der Bauchhöhle durch Kompressen durchtrennt und so der Tumor entfernt; sodann folgt die Vereinigung der Lumina des Ileum und des Colon ascend. miteinander durch die Naht (hintere Serosa-Serosanaht, cirkuläre Mucosanaht, vordere Serosa-Serosanaht), dann Reposition des Darmes und Schluss der Bauchhöhle durch fortlaufende Peritonealnaht, Knopfnaht der Muskulatur und der Haut. Verband; sodann

folgt noch die Exstirpation des harten Knötchens in der Linea alba.

6. XI. Allgemeinbefinden leidlich; starker Singultus; T. 37,3° C. Puls 120. Schmerzen an der Wundstelle. — 14. XI. Verbandwechsel; Nähte entfernt; es besteht eine vollkommene Darmfistel, aus der sich reichlich fäkulent riechende Massen entleeren, sodass in der Folgezeit der Verband 3—4mal pro Tag gewechselt werden muss. Temperatur 39° C., Puls 120. Pat. entleert keinen Stuhl per rectum. Appetit schlecht. Pat. ist ganz apathisch. — 29. XI. Temperatur plötzlich subnormal, 35,6° C, bei 110 Puls. Schüttelfrost von 1/4 Stunde Dauer mit nachfolgender Temperatursteigerung auf 36,7° C; starke Kotentleerung aus der Darmfistel. — 25. XII. Plötzliche Temperatursteigerung auf 40,1° C, Puls 148. Pat. somnolent. — 29. XII. Exitus letalis morgens 4 h.

Die mikroskopische Untersuchung des exstirpierten Tumors des Coecum ergiebt ein Lymphosarkom und das Knötchen in der Linea alba ist eine Metastase in dem Netz.

Die Sektion ergiebt zahlreiche Metastasen in der Leber, ferner starke Thrombosierung in der Vena cava inferior und iliaca bis in die Vena femoralis dextr. Peritonitische Veränderungen der Bauchorgane bestehen nicht.

6. Th. H. von Zürich, 64 Jahre alt. Eintritt ins Schwesternhaus zum roten Kreuz 9. III. 98. Carcinoma flexurae coli. Darmresektion, Darmnaht. †.

Die ersten Erscheinungen des Leidens datiert Pat. zurück bis in Sommer 1897, wo Pat. abwechselnd Diarrhoe und Verstopfung gehabt haben soll; Blut- und Schleimabgang in letzter Zeit mit dem Stuhl, der sehr verstopft ist; ab und zu bestanden abendliche Temperatursteigerungen; Appetitlosigkeit; in den letzten Monaten starke Abmagerung, so dass Pat. innerhalb kurzer Zeit etwa 30 Pfund an Körpergewicht abgenommen hat. Pat. trank früher viel, besonders Wein.

Status: Pat. ist ein kräftig gebauter Mann von starkem Fettpolster und schlaffer Muskulatur. Es besteht kein ausgesprochener Icterus, jedoch zeigt die Hautfarbe einen Stich ins Gelbliche. Weinerliche Stimmung; Herzaktion schwach und irregulär; Lungenbefund normal. In der Gegend der Flexura coli sin., links und unterhalb des Nabels fühlt man einen faustgrossen, derben, harten Tumor, der nur wenig mobil, auf Druck aber etwas empfindlich ist. Leber anscheinend normal, vielleicht etwas vergrössert, doch ist der Fettreichtum der Bauchdecken einer genauen Untersuchung hinderlich.

Diagnose: Carcinoma flexurae coli.

12. III. 98. Operation. Aethernarkose; Dauer der Operation 1 1/2 Stunden. Ein grosser, cirka 30 cm langer Bogenschnitt, dessen Konvexität nach unten und aussen gerichtet ist, wird in der linken Iliacalgegend, etwa handbreit oberhalb des Lig. Pouparti, durch die fettreichen Bauch-

decken geführt; hierauf wird das Peritoneum eröffnet und der Tumor, der der Flexur angehört und mit dem Peritoneum parietale verwachsen ist, blossgelegt; die starke Infiltration des Mesocolon und der ausserordentliche Fettreichtum des Gekröses erschweren die Operation; der Blutverlust ist dennoch ein sehr geringer, da alle Gefässe erst doppelt gefasst und dann erst durchtrennt werden; dann wird das Gekröse in der Ausdehnung des Tumors und des zu resecierenden zu- und abführenden Darmrohrs abgetrennt und letzteres durch Guyon'sche Zangen und Wölfler'sche Kompressorien abgeklemmt; nachdem dies geschehen, werden ein ca. 10—12 cm langes Dickdarmstück cirkulär reseciert und die beiden Darmenden durch die cirkulär in 3 Etagen angelegte Seidennaht mit einander vereinigt; leider musste das Gekröse am untern Darmende noch etwas weiter abgelöst werden, da sonst die Vereinigung mit dem obern Darmende nicht möglich gewesen wäre; Schluss der Bauchwunde durch fortlaufende Peritonealnaht, Seidenknopfnähte der Muskulatur, Fascien und Haut; keine Drainage.

Der Krankheitsverlauf wurde vom zweiten Tag an nach der Operation durch Erbrechen kompliciert. Der Leib war stark aufgetrieben; es bestand ziemlich hohes Fieber; Puls sehr frequent, klein; alle Symptome einer Peritonitis. — 15. III. 98. Exitus letalis.

Sektion (Prof. Ribbert): Nekrose des Darms am unteren Ende und eine von da ausgegangene Peritonitis. In der Leber finden sich mehr als ein Dutzend wallnus- bis orangengrosser Krebsknoten; ausgesprochenes Fettherz.

7. H. Heinrich, Landwirt von Schöfflisdorf, 70 J. alt. Aufgenommen 21. VII. 99. Ileus infolge Carcinoma flexurae sigmoideae coli. Resectio coli descend. Darmnaht; geheilt entlassen.

Im März 1899 begann das gegenwärtige Leiden mit kolikartigen Leibschmerzen, starkem Stuhldrang, ohne Stuhl entleeren zu können; auf ein Klysma wurde reichlich Stuhl entleert; die Defäkation war sehr schmerzhaft; hartnäckige Verstopfung bestand immer, oft 8—10 Tage anhaltend; in letzter Zeit Kotbrechen, stark aufgetriebenes Abdomen, das druckempfindlich war; wegen der bestehenden Ileuserscheinungen liess sich der Pat. auf Anraten des behandelnden Arztes in das Kantonsspital Zürich behufs Vornahme einer Operation aufnehmen.

Status: Mittelgrosser, kräftig gebauter, aber stark abgemagerter Mann. Temperatur und Puls normal; Herz und Lunge intakt. Abdomen etwas aufgetrieben, rechts mehr als links. Palpation überall etwas empfindlich; in der linken Bauchhälfte fühlt man eine etwa kindskopfgrosse rundliche Resistenz, die sich nicht scharf von der Nachbarschaft abgrenzen lässt. Die Rectaluntersuchung ergiebt normale Verhältnisse; über dem ganzen Abdomen lauter tympanitischer Perkussionsschall; kein Ascites; Pat. leidet an Kotbrechen; starke Obstipation; Appetitlosigkeit.

Diagnose: Ileus, wahrscheinlich auf carcinomatöser Stenose des Colon descend. beruhend.

22. VII. Resectio coli descend. Darmnaht. Aethernarkose (220 ccm). Hautschnitt in der Mittellinie, ca. 25 cm lang, ober- und unterhalb des Nabels; bei Eröffnung des Peritoneums drängt sich das stark geblähte Colon ascend., transversum und descendens vor bis zum Uebergang der Flexura sigmoidea in das Rectum, wo eine starke Verengerung, wie eine Abschnürung sich findet; diese Stelle erweist sich bei der Palpation als eine cirkumskripte Verhärtung; nachdem diese verengte Stelle ringsum von der Umgebung losgetrennt worden, wird ein ca. 15 cm langes Stück des Colon descend., den Tumor inbegriffen, nach Anlegen von Darmklemmen ober- und unterhalb desselben reseciert; hierauf werden die beiden Darmlumina mit einander durch die Naht vereinigt (Serosa-Serosanaht und fortlaufende Mucosamuscularisnaht) und nach Reposition der Darmschlingen die Bauchwunde geschlossen durch fortlaufende Peritonealnaht und Knopfnaht der Muskulatur, Fascien und Haut. Verband. Dauer der Operation 2 Std.

26. VII. Subjektives Wohlbefinden; Appetit von Tag zu Tag besser; Stuhlgang täglich mehrmals spontan; Puls und Temperatur normal; Wunde heilt reaktionslos. — 20. VII. Operationswunde per primam geheilt. Abdomen nirgends mehr druckempfindlich; Stuhlgang stets beschwerdenfrei; leichte Bronchitis und rechtsseitige Pleuritis exsudativa besteht. — 9. VIII. Bronchitis hat zugenommen, ebenso das pleuritische Exsudat; von Seiten des Abdomens bestehen keine besonderen Erscheinungen mehr; Pat. wird auf dringendes eigenes Verlangen hin gegen Verzichtschein nach Hause entlassen, wo er nach einigen Wochen an Marasmus senilis stirbt.

8. F. Conrad, Landwirt von Herrliberg, 68 J. alt. Aufgenommen 30. VIII. 99. Carcinoma coli invaginati. Resectio coli invaginati mit Steissbeinresektion vom Rectum aus. †.

Patient bemerkte im Juli 1898 ab und zu einige Blutspuren im Stuhl; im Februar 1899 wurden die Blutungen häufiger und stärker; dazu gesellte sich noch Stuhlverhaltung und häufiger Stuhldrang, so dass Pat. in letzter Zeit oft binnen 24 Stunden 16—18 Mal den Abort aufsuchen musste, um dann fast regelmässig nur Schleim und Blut entleeren zu können; der im Februar 1899 konsultierte Arzt konstatierte ein Geschwür im Mastdarm und empfahl den Pat. zur Aufnahme ins Kantonsspital Zürich behufs Vornahme einer Operation.

Status: Mittelgrosser Mann, von kräftig entwickeltem Knochenbau, starker Muskulatur und geringem Fettpolster; Temperatur und Puls normal, Herz und Lunge intakt. Abdomen wenig vorgewölbt, nirgends druckempfindlich; bei der Digitaluntersuchung per rectum findet man im obern Teil der Ampulla an der hintern Wand einen circa apfelgrossen Tumor, der der Schleimhaut mit einem ziemlich dicken Stiel aufsitzt;

die Oberfläche des Tumors ist höckerig; er ist wenig verschieblich, von ziemlich harter Konsistenz; die Inguinaldrüsen rechts sind etwas vergrössert.

Diagnose: Carcinoma coli invaginati in recto.

11. IX. 99. Resectio coli invaginati mit Steissbeinresektion. Darmnaht. Aethernarkose; Steinschnittlage des Pat.; Schnitt wird von der Basis des Steissbeins bis zum Analring geführt. Das Steissbein wird isoliert und mit der Knochenschere reseciert; die hintere Rectalwand wird freigelegt und vom Analring ca. 12 cm weit nach oben gespalten; nachdem der Tumor so für Hand und Auge zugänglich gemacht ist, zeigt es sich, dass nicht ein Carcinom des Rectum vorliegt, sondern dass sich die Flexura sigmoidea in das Rectum invaginiert hat und dass die Kuppe des Invaginatums ein die ganze Cirkumferenz einnehmendes Carcinom trägt. Von dem breit eröffneten Rectum aus wird nun die Exstirpation des carcinomatösen invaginierten Colonstückes vorgenommen, indem die Resektion erst über die vordere Cirkumferenz ausgeführt und gleich die Vereinigung der entsprechenden Stellen des Darmrohres durch Seidenknopfnähte vorgenommen wird, um dem Entgleiten des Invaginatums von vorneherein vorzubeugen. Hierauf wird die Resektion auch an der hinteren Cirkumferenz ausgeführt und die entsprechenden Schnittflächen des Darmes durch weitere Seidenknopfnähte vereinigt, so dass nun durch eine cirkuläre Nahtreihe die Kontinuität des Darmes wieder hergestellt ist; hierauf wird durch fortlaufende Naht die gespaltene hintere Rectalwand wieder vereinigt. Ein mit Jodoformgaze umwickeltes dickes Gummirohr wird durch den Anus bis weit über die cirkuläre Naht vorgeschoben; gegen die hintere Rectalwand hin wird etwas Jodoformgaze gebracht, und diese am Stumpfe des Steissbeins zur primär gesetzten Wunde herausgeleitet, die im übrigen durch Seidenknopfnähte geschlossen wird; Verband.

Die mikroskopische Untersuchung des exstirpierten Tumors ergiebt ein Cylinderzellencarcinom.

12. IX. 99. Pat. deliriert; T. 38,2°, Puls 102. Pat. sieht sehr blass aus; grosse Mengen weichen Stuhles entleeren sich durch das Gummirohr. Pat. klagt über Schmerzen im Abdomen; dasselbe ist etwas druckempfindlich, aber nicht aufgetrieben. Pat. collabiert zusehends. — 15. IX. Collapszustand steigert sich. Exitus letalis.

Sektion: Das Netz ist retrahiert, Dünndärme gebläht, mit einander verklebt; rötlich gefärbte, fibrinöse Auflagerungen finden sich auf den Darmschlingen; in der Bauchhöhle findet sich etwas dunkelgrüne Flüssigkeit; in der Beckenhöhle viel Gerinnsel, Blutkoagula. Coecum stark verwachsen; bei Herausnahme der Beckenorgane zeigt sich, dass der Douglas den stärksten Belag hat; man findet an einer Stelle 3 einfrankstückgrosse Oeffnungen, die im Verlauf der Darmnaht liegen; die retrorectalen Lymphdrüsen sind stark vergrössert und fühlen sich ziemlich hart an.

Pathologisch-anatomische Diagnose: Peritonitis fibrinosa; Krebsmeta-

stasen in den retrorectalen Lymphdrüsen; Blutung ins kleine Becken; Anaemia universalis.

9. B. Johann, Landwirt von Uetikon, 47 J. alt. Aufgenommen 16. XII. 99. Carcinoma coeci; Resectio coeci. Darmnaht, Heilung.

Im Oktober 1899 bekam Pat. nach Genuss von kaltem Most starke Schmerzen im Abdomen, aufgetriebenen Leib, Erbrechen saurer Massen, Obstipation; seither stets unregelmässige Defäkation; am 11. XII. kehrten die Schmerzen im ganzen Abdomen wieder; diesmal aber stärker; hartnäckige Obstipation stellte sich ein, die 10—14 Tage anhielt und sich durch Abführmittel nicht heben liess; Pat. soll seit 2 Monaten 15 Pfd. an Körpergewicht abgenommen haben; während der Zeit der Obstipation öfters Erbrechen; wegen der bestehenden Ileussymptome, die der behandelnde Arzt auf carcinomatösen Verschluss des Dickdarms zurückführte, liess sich Pat. ins Kantonsspital Zürich aufnehmen behufs Vornahme einer Operation.

Status: Mittelgrosser, stark abgemagerter Mann. Temperatur 37° C. Puls 72. Lungen und Herz intakt. Inspektion des Abdomens ergiebt über der ganzen Bauchgegend unregelmässige Vorwölbungen, die durch die gefüllten Intestina bedingt zu sein scheinen; peristaltische Darmbewegungen sichtbar; Unterbauchgegend stark vorgewölbt. Palpatorisch fühlt man rechts unterhalb des Nabels in der Ileocoecalgegend eine diffuse, ziemlich harte, mit der Respiration sich bewegende Resistenz; Perkussion des Abdomens ergiebt über den mittleren Partien lauten tympanitischen Schall, in den abschüssigen Partien dagegen Dämpfung; Perkussionsschall ändert sich mit dem Lagewechsel des Pat., so dass man Ascites annehmen muss, der auch durch Fluktuation sich kundgiebt. Rectaluntersuchung ergiebt normalen Befund. Pat. hat kolikartige Schmerzen im ganzen Bauchraum; nirgends vergrösserte Lymphdrüsen.

Diagnose: Stenosis intestinalis, wahrscheinlich durch ein Carcinom des Darmes in der Regio ileocoecalis hervorgerufen.

19. XII. 99. Resectio coeci. Aethernarkose, 2 Std. dauernd, 275 ccm Aether gebraucht. Operation auf geheiztem Operationstisch. Schnitt durch die Bauchdecken vom Nabel bis zur Symphyse. Nach Eröffnung der Bauchhöhle entleert sich ziemlich viel Ascitesflüssigkeit; Dünndärme stark gebläht; Serosa glatt, spiegelnd; in der Ileocoecalgegend fühlt man einen etwa apfelgrossen, leidlich mobilen Tumor; um besseren Zugang zu demselben zu bekommen, wird dem ersten Schnitt noch ein zweiter zugefügt, der, senkrecht von ihm ausgehend, die Bauchdecken bis zur Spina iliaca ant. sup. quer durchtrennt; dabei zeigt es sich, dass der Darm in der Ileocoecalgegend auf der Innenseite von einem Tumor eingenommen ist; Serosa überall glatt; am Mesenterialansatz einige erbsengrosse geschwellte Drüsen; Verwachsungen des Tumors mit der Umgebung bestehen nicht. Ligierung und Durchtrennung der von der Bauchwand auf das Coecum

übergehenden Bauchfalte: hierauf wird der unterste Teil des Ileum freipräpariert; ungefähr 6 cm von der Ileocoecalklappe entfernt wird das Ileum mit einem Wölfler'schen Kompressorium abgeklemmt und an der in den Tumor übergehenden Darmpartie eine Klemmzange angelegt; nachdem die übrige Bauchhöhle durch Kompressen geschützt worden, wird der Darm zwischen beiden Klemmzangen durchtrennt; hierauf folgt die Isolierung des Coecum, das ungefähr 3 cm unterhalb der Ileocoecalklappe reseciert wird; der Stumpf des Colon ascend. wird hernach occludiert durch dreifache Etagennaht, wovon die erste die Schleimhaut fasst, die zweite und dritte nach Invagination der Schleimhautnaht als Serosa-Serosanähte angelegt werden; der Stumpf wird nach unten gezogen und dann das Ende des Ileum auf der medialen Seite des Colon ascendens, einer Taenia entsprechend, eingenäht durch zweifache Etagennaht (innere fortlaufende Ringnaht und eine äussere fortlaufende Serosa-Serosanaht), Occlusionsnaht des Colon ascend. und die Naht der Kommunikationsstelle mit dem Ileum stossen an einer Stelle nahe zusammen. Unterbindung und Umstechung der noch blutenden Gefässe, Schluss der Bauchhöhle durch zwei aufeinander senkrecht stehende Nähte des Peritoneums, Naht des durchtrennten Musc. rectus, Knopfnähte der Fascien und der Haut; Naht- und Ligaturenmaterial ausschliesslich Seide. Holzwollkissenverband.

An dem resecierten, ungefähr apfelgrossen Tumor befindet sich ein ca. 2 cm langes Stück des Ileum am einen Ende, am andern Ende ein ca. 1 cm langes Stück des Colon ascend., der Tumor nimmt das ganze Coecum ein; der ca. 8 cm lange Proc. vermiformis sowie das Mesenteriolum scheinen frei zu sein, ebenso der Ansatz des Proc. vermif. am Coecum; an der Valvula Bauhini besteht eine sehr harte, mit dem eingeführten Finger nicht überwindbare Stenose; auf dem Durchschnitt sieht die Valvula Bauhini weiss, knorpelig hart aus; Schleimhaut des Coecum ulcerierend, schmutziggrau verfärbt; Lumen des Coecum durch vorragende Geschwulstmassen verkleinert.

Mikroskopischer Befund des Tumors: Drüsenzellenkrebs mit scirrhösem Charakter.

22. XII. 99. Pat. befindet sich wohl; keine peritonitischen Reizerscheinungen; abendliche Temperatursteigerung auf 38,1° C. Puls 104. Flüssige Diät. — 24. XII. 99. Spontan mehrmals dünner Stuhl. Verbandwechsel; aus der Wunde entleert sich Eiter; Nähte entfernt; Fascien der Bauchwand nekrotisch verfärbt. — 27. XII. Kotfistel; grosses Stück nekrotisches Gewebe stösst sich aus, das mit Nähten versehen ist, so dass man dasselbe für das neugebildete Coecum hält. Temperatur subnormal; Phlebothrombose in der linken Wade. — 12. I. 1900. Darminhalt entleert sich aus zwei Fisteln; Allgemeinbefinden besser; seit 2 Wochen kein Stuhl mehr; Appetit besser. — 11. II. Die Wunde heilt per granulationem; aus der lateralen Fistel entleert sich noch etwas Darminhalt; auf Wassereinlauf erfolgt reichlich Stuhl. — 28. II. Pat. hat spontan täglich Stuhl-

gang; aus der Kotfistel entleert sich nur noch wenig Darminhalt. Temperatur normal. — 15. III. Pat. hat von Seiten des Darmtraktus gar keine Beschwerden mehr; Defäkation spontan und ohne Schmerzen. Appetit gut. Pat. fühlt sich wohl. — 12. IV. Wunde ist per granulationem geheilt; die Fistel hat sich vollständig geschlossen. Pat. wird als geheilt nach Hause entlassen.

10. M. Rudolf, Bahnmeister von Wädensweil, 64 J. alt. Aufgenommen 28. XII. 99. Carcinoma coeci, Resectio coeci; Darmnaht. Heilung.

Seit einigen Monaten leidet Pat. an Unregelmässigkeit des Stuhlganges, hie und da an krampfartigen Schmerzen im Unterleib mit Auftreibung des Bauches; zugleich bemerkte Pat., dass er rasch an Körpergewicht abnahm und infolge Appetitlosigkeit von Kräften kam; auf Anraten des behandelnden Arztes, der bei der Untersuchung einen harten Tumor in der rechten Unterbauchgegend entdeckte, entschloss sich Pat. zur Operation.

Status: Grosser Mann, mit geschwundenem Fettpolster. Temperatur und Puls normal. Bei der Palpation fühlt man in der rechten Fossa iliaca hinter den Bauchdecken einen faustgrossen, ziemlich harten, höckerigen Tumor; derselbe ist leicht beweglich, lässt sich aber von der Umgebung nicht scharf abgrenzen; über dem Tumor leicht gedämpfter, tympanitischer Perkussionsschall. Kein Ascites. Körpergewicht des Pat. 52 kg.

Diagnose: Carcinoma coeci.

6. I. 1900. Resectio coeci. Darmnaht. Aethernarkose (190 ccm). Hautschnitt wie bei Unterbindung der Art. iliaca com. dextra. Nach Eröffnung des Peritoneums konstatiert man, dass der Tumor dem Coecum und dem untern Teil des Colon ascend. angehört; da derselbe nirgends mit der Umgebung verwachsen ist, und da auch nirgends Metastasen zu finden sind, so schreitet man zur Resectio coeci und des untern Teils des Colon ascend. und eines Teils des Ileum; das exstirpierte Darmstück besteht aus 10 cm Ileum und 15 cm Coecum und Colon ascendens; hierauf wird das Lumen des Colonstumpfes durch dreifache fortlaufende Naht solid verschlossen und etwa 15 cm vom Stumpf entfernt das Lumen des Ileum senkrecht, einer Taenia entsprechend, im Bereich der Flexura hepatica in das Colon implantiert; Ringnaht der Mucosa unter Mitfassung der Serosa, fortlaufende cirkuläre Serosa-Serosanaht. Reposition der Darmschlingen in die Bauchhöhle, fortlaufende Peritonealnaht, Knopfnähte der Muskulatur und der Haut; Naht- und Ligaturmaterial ausschliesslich Seide. Verband.

12. I. Pat. befindet sich gut; Verbandwechsel; bei Entfernung einiger Nähte entleert sich ziemlich viel dickflüssiger, stinkender Eiter; mehrmals spontan Stuhlgang. Appetit gut. Temperatur normal, Puls 72. — 28. I. Aus der Wunde stossen sich mehrere nekrotische Fetzen der Fascien ab; Sekretion geringer; die etwas klaffende Wunde zeigt frische Granulationen;

Pat. hat guten Appetit und geregelten Stuhl. Temperatur normal. Körpergewicht um 1 kg zugenommen seit der Operation. — 22. II. Wunde vollständig geschlossen. Allgemeinbefinden des Pat. gut. Wird als geheilt nach Hause entlassen. — Mai 1900. Pat. ist völlig gesund und ohne Recidiv.

11. W. Jakob, Landwirt von Uetikon, 43 J. alt. Aufgenommen 2. XI. 99. Carcinoma coeci et coli ascend. mit Abscedierung. I. Incision; II. Enteroanastomose; III. Darmresektion, Darmnaht. †.

Anfangs August 1899 litt Pat. an Schmerzen in der Ileocoecalgegend, die nach der ganzen rechten Bauchhälfte ausstrahlten, ferner an Stuhlverhaltung; erbrechen musste er nie; der konsultierte Arzt behandelte die Krankheit für eine Blinddarmentzündung; Ende Oktober bemerkte Pat. eine Geschwulst in der rechten Unterbauchgegend, die ihm viel Schmerzen bereitete. Die Haut darüber war stark gerötet; die vom Arzt vorgenommene Punktion ergab eine weissliche, stinkende Flüssigkeit; Pat. liess sich zur operativen Behandlung ins Kantonsspital Zürich aufnehmen.

Status: Mittelgrosser Mann, von stark reduciertem Ernährungszustand. Temperatur und Puls normal; Abdomen stark gewölbt, rechts mehr als links; über der rechten Ileocoecalgegend ist die Haut stark gerötet, glänzend; über dieser Stelle intensive Dämpfung, die vom Lig. Pouparti bis zum Nabel reicht; auf Druck ist diese Partie sehr empfindlich; deutliche Fluktuation.

Diagnose: Abscessus paratyphliticus.

3. XI. Incision und Drainage. Nach Eröffnung der Bauchdecken entleert sich viel stinkender Eiter mit fäkulentem Geruch; Darm und Proc. vermiformis bekommt man nicht zu Gesicht; daher begnügt man sich mit Entleerung des Abscesses und Drainage und Jodoformgaze-Kissenverband. — 15. XI. Sekretion anhaltend stark; täglich mehrmals Verbandwechsel; aus der Incisionswunde entleert sich stets viel Eiter mit Stuhlbeimengungen; Puls und Temperatur normal; Allgemeinbefinden gut, Appetit gestört. 9. I. 1900. Es entleert sich immer noch nebst Eiter auch reichlich Darminhalt aus der Incisionswunde; Allgemeinstatus ist derselbe geblieben.

21. I. II. Operation: Enteroanastomose. Da die Sekretion, der reichlich Stuhl beigemengt ist, nicht nachgeben will, so schreitet man, gestützt auf die Diagnose, dass eine Darmfistel vorliegt, zur zweiten Operation, und macht die Ileo-colo-enterostomie: der Schnitt wird in der Linea alba durch Bauchdecken und Peritoneum geführt; zur Kotfistel hin ziehen in der Tiefe eine Ileumschlinge und nach oben geht das Colon ascendens; diese beiden Darmstücke werden vorgezogen und durch Darmkompressorien doppelt abgeklemmt; hierauf werden beide Schlingen in gleicher Richtung aneinandergelegt und nach Eröffnung des Ileum das Lumen desselben mit der entsprechend grossen Oeffnung des Colon durch die Naht vereinigt (fortlaufende Serosa-Serosanaht und Mucosa-muscularis-

naht); Reposition der Darmschlingen und Schluss der Bauchwunde; Jodoformgaze-Heftpflasterverband und Kissenverband über der Kotfistel. Pat. erhält für die nächste Zeit nur flüssige Kost. Pat. hat auf den operativen Eingriff der Enteroanastomose durch etwas erhöhten Puls reagiert. — 2. II. Allgemeinbefinden gut; Temperatur 37° C. Puls 88. Appetit gut. Laparotomiewunde heilt reaktionslos, dagegen werden alle Faeces durch die Darmfistel entleert. — 14. II. III. Operation: Darmresektion, Darmnaht. Da aller Stuhl durch die Darmfistel austritt, wird heute nochmals operativ vorgegangen. Aethernarkose; Fistel mit Jodoformgaze tamponiert und hierauf elliptisch umschnitten; später wird der Schnitt durch die Bauchdecken nach oben und medialwärts vergrössert; hierauf wird das die Fistel tragende Coecum freigelegt, ebenso der unterste Teil des Ileum; letzteres wird nach Abklemmung mit zwei Kompressorien zwischen diesen durchtrennt und der zurückbleibende Ileumstumpf durch die Naht geschlossen; hernach wird das Coecum samt dem Colon ascendens bis zur Flexura hepatica vom Peritoneum und Mesenterium freigemacht, im Bereich der Flex. hepatica stösst man auf die Stelle der bei der II. Operation gemachten Enteroanastomose; herwärts von dieser wird nun das Colon durchtrennt und der zurückbleibende Colonstumpf ebenfalls durch die Naht verschlossen; somit wurde das Coecum, das ganze Colon ascendens und der unterste Teil des Ileum resciert; nachdem noch einige infiltriert erscheinende Partien des Mesenteriums und des parietalen Peritoneums entfernt worden, wird die Wundhöhle mit einer dünnen Schicht Jodoformgaze ausgekleidet und mit steriler Gaze ausgelegt; darauf teilweiser Verschluss der Bauchwunde und Verband. Dauer der Operation 1½ Std. Puls des Pat. gegen Ende der Operation rasch und klein; Campherinjektion und subkutane Kochsalzinfusion (400 ccm): Flüssige Nahrung.

18. II. Allgemeinbefinden gut; Temperatur normal, Puls 100; Appetit gut. Stuhl geht spontan per anum ab; Operationswunde heilt reaktionslos. — 22. II. Operationswunde nimmt normalen Verlauf. Bei der bestehenden Influenzaepidemie wird auch der Pat. von derselben befallen; abendliche Temperatursteigerung 38,3° C. Halsschmerzen, Husten, Schmerzen im rechten Ohr und am Proc. mastoideus; aus dem rechten äusseren Gehörgang entleert sich reichlich Eiter. (Diagnose: Otitis media.) Einmal Erbrechen, das nicht fäkulent riecht. — 25. II. Pat. collabiert; Abdomen weich und eingefallen; Sekret in der Operationswunde reichlich und fäkulent riechend. Exitus letalis 7½ Uhr vormittags.

Sektion: Abdomen ziemlich stark gewölbt; Dünndarmschlingen mit der vorderen Bauchwand adhärent; Netz mit den Dünndarmschlingen verklebt; letztere sind unter sich verbacken; Colon transversum mit einer Dünndarmschlinge verbunden; an der Kommunikationsstelle findet sich etwas eiterige Flüssigkeit; aus dem Stumpf des Colon transversum quillt an einer kleinen Stelle etwas Darminhalt heraus; unter den

gebläht vorliegenden Dünndarmschlingen finden sich fibrinöse Membranen; der Dünndarmblindsack ist 10 cm lang und enthält einen ca. 2,5 cm langen Kotstein.

Die Sektion ergiebt also als Todesursache eine diffuse Peritonitis.

Die mikroskopische Untersuchung des die Kotfistel tragenden Coecumteiles ergiebt an dieser Stelle ein typisches Cylinderzellencarcinom.

12. H., Gottfried, Baumeister von Zürich, 54 J. alt. Aufgenommen 5. III. 1900. Carcinoma coeci et coli ascend. Resectio coeci et coli ascend.; Darmnaht. †.

Pat. litt vor 2 Jahren an Appetitlosigkeit, Neigung zur Verstopfung, häufigem Stuhldrang, ohne Stuhl entleeren zu können, von Zeit zu Zeit an ohnmachtsartigen Schwächeanfällen; Abführmittel und Massage des Bauches gegen die Verstopfung versagten bald ihre Wirkung. Oktober 1899 verspürte Pat. beim Massieren des Bauches in der rechten Bauchseite zwischen Nabel und Darmbeinschaufel heftige Schmerzen stechenden Charakters; diese Schmerzen kehrten von Zeit zu Zeit wieder; im Januar 1900 erkrankte Pat. angeblich an einer Blinddarmentzündung, die 14 Tage dauerte; sie nahm einen fieberfreien Verlauf, ohne Erbrechen, war jedoch sehr schmerzhaft. Bei der Palpation dieser Gegend entdeckte der behandelnde Arzt einen harten Tumor; da dieser trotz aller Versuche, den Darm zu entleeren, stets gleich gross blieb und an Umfang stets zuzunehmen schien, liess sich Pat. auf Anraten des Arztes ins Kantonsspital Zürich aufnehmen behufs operativer Behandlung.

Status: Grosser, abgemagerter Mann. Temperatur 37° C, Puls 72. In der Gegend zwischen Nabel und rechtem Lig. Pouparti fühlt man eine ziemlich derbe, höckerige, druckempfindliche Resistenz, die handtellergross und auf der Unterlage nur schwer beweglich ist; sie ist gegen die Umgebung nur undeutlich abgrenzbar; Inguinaldrüsen beiderseits etwas vergrössert. Kein Ascites.

Diagnose: Carcinoma coeci.

9. III. 1900. Resectio coeci et coli ascend. Darmnaht. Aethernarkose (310 ccm). Dauer der Operation $2^1/_2$ Stund. Schnitt durch die Bauchdecken am äusseren Rand des r. Musc. rectus abdom., ca. 25 cm lang; Coecalgegend von ungefähr doppelt faustgrossem Tumor eingenommen, in dem das Coecum aufgegangen und mit welchem eine Dünndarmschlinge fest verwachsen ist; Tumor ist gegen die Umgebung gut abgrenzbar, sodass die Exstirpation desselben noch im gesunden Gewebe möglich zu sein scheint; es wird zuerst der Tumor in der Fossa iliaca frei und mobil gemacht, sodann folgt die Abklemmung des zu- und abführenden Stückes der mit dem Tumor verbackenen Dünndarmschlinge, dann Durchtrennung derselben; hierauf Mobilisierung des Ileum und Durchtrennung desselben ca. 10 cm oberhalb der Bauhini'schen Klappe; Ablösung des Coecum und des erkrankten Teils des Colon ascend. vom Me-

senterium und Durchtrennung des Colon ascend. ca. 5 cm oberhalb des Tumors, d. h. ca. 5 cm oberhalb der Einmündungsstelle des Ileum in das Coecum; nachdem dieser ganze Tumor reseciert worden, folgt die Occlusion des zurückbleibenden Stumpfes des Colon ascend. (fortlaufende Naht der ganzen Wanddicke, Invagination der Naht, Serosa-Serosanaht). Hierauf folgt Vereinigung der beiden Dünndarmschlingen mit ihren Lumina (doppelte fortlaufende Ringnaht, die eine als Mucosa-, die andere als Serosa-Serosanaht angelegt); in gleicher Weise wie das Lumen des Colon ascend. wird dasjenige des Ileum behandelt; nachdem noch 5 cm von demselben reseciert worden sind; in diesem Moment stehen Dickdarm und Dünndarm ohne Kommunikation zu einander; um letztere wieder herzustellen, wird eine seitliche Anastomose oberhalb der Dünndarmresektionsstelle mit dem Colon transversum angelegt; dabei wird das Ileumstück im Bereich einer Taenie in der Längsrichtung an die Flexura hepatica fixiert (fortlaufende 3 cm lange Serosa-Serosanaht); dann folgt 3 mm von der Naht entfernt parallel zu dieser die Eröffnung beider Darmlumina und Vereinigung beider durch die Naht; das inzwischen bläulich verfärbte unterste Stück des Ileum wird nachträglich noch reseciert, so dass von der Anastomose an abwärts nur noch ein ca. 4 cm langes blind endigendes Stück des Ileums bleibt. Reposition der Darmschlingen in die Bauchhöhle und Schluss der Bauchwunde durch fortlaufende Peritonealnaht, Knopfnähte der Muskulatur der Fascien sowie der Haut. Jodoformgaze-Heftpflasterverband. Naht- und Ligaturmaterial ausschliesslich Seide.

10. III. Befinden gut. T. 37,7° C. Puls 148 und schwach; beständiges Erbrechen. — 12. III. Temperatur nicht erhöht; Puls 130. Erbrechen hat aufgehört; nachmittags 6 Uhr ist der Puls nicht mehr zu fühlen; Erbrechen fäkulent riechender Massen; Campherinjektionen ohne Erfolg; nach kurzer Agone erfolgt der Exitus letalis.

Sektion: In der Bauchhöhle liegen stark geblähte Dünndarmschlingen vor, mit einander verklebt, mit fibrinösen Belagen belegt; am Colon transversum findet sich eine Vereinigung von Dünn- und Dickdarm; an der Nahtlinie keine Veränderung; in Bauch- und Beckenhöhle wenig leicht rötliche Flüssigkeit; retroperitoneale Lymphdrüsen nicht vergrössert. Herz schlaff, wenig mit Blut gefüllt.

Anatomisch-pathologische Diagnose: Carcinoma coeci et coli ascend. Herzcollaps, Peritonitis fibrinosa.

Litteratur.

Ruepp. Ueber den Darmkrebs mit Ausschluss des Mastdarmkrebses. Inaug.-Dissert. Zürich 1895. — Körte. Zur chirurg. Behandlung der Geschwülste der Ileocoecalgegend. Deutsche Zeitschrift für Chir. Bd. 40. p. 541. 1895. — Ders. Erfahrungen über das Dickdarmcarcinom. Berliner klin. Wochenschrift 1899. pag. 1132. — König. Operationen am Darm u. s. w.

v. Langenbeck's Archiv. Bd. 40. p. 918. Chirurgenkongress XIX. 1890. — Billroth. Resektionen am Magendarmkanal. Wiener klin. Wochenschrift 1891. Nr. 34 und Verhandlungen des X. internat. med. Kongresses. Bd. 3. p. 75. — Salzer. Beiträge zur Pathologie und chirurg. Therapie chron. Coecumerkrankungen. v. Langenbeck's Archiv für klin. Chir. Bd. 43. 1892. — Czerny und W. Rindfleisch. Operationen am Magen und Darm. Diese Beiträge. VI. IX. 1892. — Becker. Ueber Darmresektion. Deutsche Zeitschrift für Chir. Bd. 39. p. 148.

AUS DER

HEIDELBERGER CHIRURGISCHEN KLINIK

DES PROF. DR. CZERNY.

X.

Ueber Pfählungsverletzungen.

Von

Dr. **Sigmund Stiassny.**

(Mit 2 Abbildungen.)

Vor ungefähr 10 Jahren führte Madelung den Ausdruck Pfählung in die deutsche chirurgische Terminologie ein[1]). Während die englischen und französischen Fachgenossen schon lange eine bestimmte Verletzungsform mit diesem Namen belegten, war in unserer Chirurgie keine scharfe Grenze für die Bedeutung des Wortes Pfählung gezogen.

Zweck dieser Arbeit soll sein, den in letzter Zeit immer mehr ausgedehnten und verwirrten Begriff zu präcisieren und die Pathologie, sowie die Therapie der Pfählungsverletzungen darzustellen. Die typischen Formen der Pfählung finden eine Analogie in der seit Alters und noch bis in unsere Zeiten gebräuchlichen Todesstrafe gleichen Namens[2]). Im Wesentlichen wurde die Justificierung durch den Pfahl auf zwei verschiedene Arten ausgeführt: bei der einen wurde der Verurteilte auf den Boden gelegt und ihm das Mordin-

1) Deutsche med. Wochenschr. 1890. Nr. 1.

2) Eine eingehende Abhandlung über das Thema: Die Pfählung als Todesstrafe wird demnächst erscheinen.

strument von irgend einer Stelle aus in den Leib getrieben[1]); diese Form der Pfählung bietet weder durch ihren Mechanismus noch durch ihre Wirkung irgend welche charakteristischen Merkmale. Bei der zweiten Form[2]) wurde der Pfahl in den Mastdarm des Verurteilten gesteckt und mit dem so Gespiessten vertikal aufgestellt; dann drang das Marterwerkzeug in den durch seine Schwere herabsinkenden Körper immer tiefer ein, um ihn schiesslich völlig zu durchbohren. Diese zweite Art der Pfählung als Todesstrafe ist von um so grösserem chirurgischen Interesse, als sie fast alle Merkmale bietet, wie sie nicht selten durch einen ähnlichen Mechanismus auf traumatischer Basis bewirkt werden[3]).

Allgemeiner Teil.

Unter dem Einflusse moderner Kultur finden fortwährend Verschiebungen in den Verhältniszahlen der einzelnen Gruppen traumatischer Verletzungen — im Sinne Gussenbauer's — statt[4]).

Die moderne Kriegführung bewirkt eine stete Abnahme der Hieb- und Stichwunden gegenüber einer Zunahme der Schussverletzungen; während bis vor kurzer Zeit z. B. Wolfsgruben als künstliche Hindernisse um Festungen angelegt wurden, nehmen heute der Stacheldraht und andere, demselben Zwecke dienende Massregeln die Stelle ein, die zuvor der maskierte Pfahl innegehabt. Die Gesamtzahl der Verwundeten ist eine grössere geworden, der tödliche Ausgang aber hat an relativer Häufigkeit verloren.

Im Kampfe ums Dasein nimmt die Zahl der Unfälle stetig zu, doch ist die Verteilung der Verletzungsgruppen allmählich eine andere geworden (Aufschwung einzelner Industriezweige gegenüber dem Rückgange anderer). Unabhängig von solchen Schwankungen dürften sich mit so ziemlich gleicher Häufigkeit diejenigen Unfälle ereignen, welche durch den Mechanismus der Pfählung bedingt sind.

Unter Pfählungsverletzungen verstehe ich eine gequetschte, kom-

1) Die Skizze Albrecht Dürer's (in der Albertina, Wien) zu dem berühmten Bilde „Martern der 10 000 Christen" stellt im Vordergrunde eine derartige Pfählung dar; einen mehr als armdicken Pflock treibt der Scharfrichter dem Unglücklichen mit wuchtigen Hammerschlägen durch das Epigastrium.

2) Ein Kupferstich, einen derart Gepfählten darstellend, findet sich in Justus Lipsius „De cruce," Antuerpiae. 1593.

3) Larrey. Memoires de chirurgie militaire 1812 (campagne d'Égypte).

4) Gussenbauer. Traumatische Verletzungen. Deutsche Chirurgie. Liefg. 15. 1880.

plicierte Stichwunde[1]), charakterisiert durch den Mechanismus[2]) und die Richtung der Verletzung, indem sich der menschliche Körper dem pfahlartigen[3]), verletzenden Gegenstande durch Fall nähert und denselben gegen eine Körperhöhle vordringen lässt.

Die Bezeichnung „gequetscht" kommt der Pfählungsverletzung zu, weil der Kontinuitätstrennung eine mehr oder minder starke Kompression der Gewebe vorangeht, während bei der Schnitt- resp. Stichwunde die Druckwirkung als inkommensurable Grösse im Verletzungsmechanismus vernachlässigt werden kann; eine von dieser abhängige Strukturveränderung ist bei den letzteren nicht nachweisbar, während die Pfählungsverletzung stets deutlich gequetschte Wundränder hinterlässt.

Kompliciert sind die Wunden durch Pfählung, weil die Bewegung des sich verletzenden menschlichen Körpers nicht auf den Moment der Kontinuitätstrennung selbst beschränkt bleibt, sondern in den umliegenden Geweben fortbesteht, so dass sich die Verletzung in ihnen fortpflanzt, d. h. in ihnen mehr oder minder ausgedehnte[4]) Risswunden erzeugt. Hiedurch wird wesentlich die Pfählung gegenüber der Stichwunde durch pfahlartige Werkzeuge, bei Passivität des menschlichen Körpers charakterisiert: Bei der ersteren wirkt die äussere Gewalt durch Druck, die Schwere des fallenden Menschen gleichzeitig durch Zug auf die Gewebe, bei der letzteren nimmt das Gewicht des Pfahles keinen wesentlichen Einfluss auf die Beschaffenheit der Wunde, und es kommt als wirksame Kraft nur der direkte Stoss in Betracht. Die Richtung, in welcher die Pfählungen erfolgen, ist am häufigsten diejenige von unten nach oben, mehr oder minder parallel zur Längsachse des menschlichen Körpers. Es ist dies diejenige Richtung, welche ich nach Madelung[5]) als die zu einer typischen Form dieser Verletzung führende bezeichnen möchte. Dann folgen in abnehmender Häufigkeit die atypischen Verletzungen, bis sie im Falle senkrecht auf die Längsachse ihr Minimum erreichen, worauf bis zum direkten Kopfsturze die Frequenz wieder zunimmt.

1) Im Sinne Gussenbauer's l. c.

2) Quénu. Plaies du rectum. Revue de chirurgie 1900.

3) Madelung (Deutsche med. Wochenschr. 1890) zählt Wunden durch Sicheln, Weller van Hook (Medicine, Detroit. June 1896) und Quénu (l. c. 1900) rechnen auch Wunden entstanden durch Fall auf Getreidestoppeln mit zu den Pfählungsverletzungen.

4) Boyer. Traité des maladies chirurgic. Paris. Deutsch von Kajetan Textor. Würzburg 1818.

5) Madelung l. c.

Die Pfählungsverletzungen selbst können eingeteilt werden nach dem Grade der Verletzung, d. h. nach der Bedeutung der mitverletzten Organe.

Als zum ersten Grade gehörig möchte ich das Eindringen des Pfahles ohne eine Körperhöhle zu eröffnen und ohne ein Organ zu verletzen, als schwerste Form, die totale Aufspiessung bezeichnen.

Ein weiteres Moment für die Einteilung der traumatischen Verletzungen besteht darin, dass die Wunde rein oder verunreinigt sein kann; bei den Pfählungsverletzungen erfolgt fast immer primär eine Verunreinigung; trotzdem kommt dies in den Erscheinungen des Wundverlaufs relativ nur selten zum Ausdrucke. Während am vorderen Pfahlende haftende Kleiderfetzen bis an das Ende des Wundkanals gelangen können, wird die am Pfahle seitlich lose anhaftende Materie beim Eindringen in den menschlichen Körper grobmechanisch abgestreift[1]), so dass nur verhältnismässig geringe Mengen solcher Fremdkörper in die Tiefe gelangen.

Durch die multiplen Kontinuitätstrennungen der Blutgefässe kommt es zur Bildung kleinerer oder grösserer Extravasate in der Umgebung, welchem Umstande auch die Verfärbung der Wundränder entspricht. Als Ausdruck der stattgehabten Quetschung erscheinen die Wundränder bald ödematös geschwellt, bald ist eine Volumsabnahme derselben sichtbar, bedingt durch Aufhebung der Cirkulation im Augenblicke des Traumas; in dem letzteren Falle kann auch die Verfärbung durch Extravasierung fehlen und einer totalen Entfärbung Platz machen.

Die Häufigkeit der Mitverletzung grosser Gefässe, abhängig von dem Verlaufe derselben, steht im Causalnexus mit der Richtung, in welcher die Pfählung erfolgt, und so wird es uns nicht überraschen, bei der typischen Form in vielen Fällen von geringem Blutverluste zu hören, weil hier das verletzende Instrument, parallel den Gefässstämmen, vorbeigeglitten war.

Die arterielle Blutung entspricht zumeist der Schwere des Traumas nicht, da infolge der Kompression die Blutung zum Stehen kommt; dies geht so weit, dass selbst die Verletzung grosser Schlagadern für geraume Zeit verborgen bleiben kann. Der Blustverlust aus Venen steht jedoch in der Regel in einem geraden Verhältnisse zu dem Kaliber derselben und pflegt recht beträchtlich zu sein. In mannigfacher Weise kann sich die Shokwirkung dokumentieren; bald er-

1) Weller van Hook l. c.

folgt unmittelbar im Anschlusse an das Trauma der Exitus, bald geht dasselbe, trotz bedeutender Verletzungen, spurlos an der Psyche des Betroffenen vorüber, welch letztere Erscheinung vorzüglich bei typischen Formen angetroffen wird. Das hierher gehörige Symptom der Ohnmacht kommt keineswegs so häufig vor, wie man dies erwarten könnte, und gar oft sucht der Verletzte seine Wohnung oder den Arzt auf, indem er grosse Strecken zu Fusse zurücklegt (91) [1]).

Wundschmerz und sekundäre Schmerzen werden in verschiedener Intensität beschrieben, allein sie gehören so sehr der Individualität des einzelnen Betroffenen an, dass sich nur schwer allgemein giltige Deduktionen anstellen lassen; auffallen muss es jedoch, wie häufig der Schmerz zur Zeit des Traumas als höchst unbedeutend bezeichnet wird. Bei Pfählungen, welche durch den Anus erfolgten, tritt nicht selten lebhafter Tenesmus und brennender Schmerz am After ein.

Die Diagnose einer stattgehabten Pfählung ist — abgesehen von anamnestischen Behelfen — bei gründlicher Untersuchung des Patienten unschwierig; die Ausdehnung, der Grad der Verletzung aber unterliegt oft den grössten Schwierigkeiten und wird in gar manchem Falle erst durch die Autopsie aufgeklärt. Die specielle Diagnostik wird später noch ausführlich zu besprechen sein.

Mit einiger Vorsicht darf die Prognose stets etwas günstiger gestellt werden, als man es nach dem ersten Anblicke des Verwundeten erwarten würde. Quénu und Weller van Hook sind der Ansicht, dass eine grosse Zahl von Pfählungen durch Unfall wegen ihrer geringen Bedeutung und der raschen Heilung nicht publiciert werden; wie viele derart Verunglückte wieder genesen, ohne dass ein Arzt interveniert hätte, entzieht sich selbstverständlich unserer Kontrolle, doch dürfte ihre Zahl nicht gering sein. Die Prognose ist in erster Linie von dem Grade der Verletzung abhängig, dann von der Fallhöhe, von dem Körpergewichte des Verunglückten, von der Beschaffenheit des Pfahles im weitesten Sinne des Wortes und von dem Umstande, ob Fremdkörper irgend einer Art (organisierte oder nichtorganisierte) in der Wunde zurückgeblieben sind. Schliesslich kommt auch noch die primäre Wundbehandlung prognostisch in Betracht; von dieser, insbesondere aber davon, dass der Arzt rechtzeitig zum Entschlusse rationeller Behandlung kommt, hängt, zumal in den schwereren Fällen, das Leben des Patienten ab.

Allgemeine Regeln für die Therapie der Pfählungsverletz-

1) Die im Texte eingefügten Zahlen entsprechen den Nummern der einzelnen Fälle im speciellen Teile.

ungen lassen sich nur in sehr beschränktem Masse geben: einerseits hat dieselbe gequetschte Wunden zur Heilung zu bringen, andererseits ist es dringend geboten, den Stichkanal offen zu lassen und gut zu drainieren; oft können dadurch nachträglich in Scene tretende Organverletzungen erkannt werden, was die Prognose eines nun erfolgenden Eingriffes um ein Bedeutendes verbessert. Ueberhaupt ist Drainage bei diesen Wunden wegen des meist reichlichen Wundsekretes einer primären Naht vorzuziehen. Die gestörte Kontinuität intraperitonealer Organe, Kanäle, Gefässe oder Nerven ist so schnell wie nur immer möglich wieder herzustellen.

Einen Umstand, welchen ich bisher nur angedeutet habe, will ich jetzt hervorheben; es ist das häufige Zurückbleiben von Fremdkörpern. Während die Verletzung an sich oft keine nennenswerte Gefahr involviert, tritt unter den sekundären Erscheinungen die Wirkung der schweren Wundverunreinigung drohend in den Vordergrund. Es liegt dies in der besonderen Art dieser Corpora aliena: Während Projektile sehr häufig reaktionslos einheilen, kann man einen so günstigen Ausgang hier nicht erwarten. In vielen Fällen lassen sich drei Schichten der im Wundkanale steckenden Objekte unterscheiden; zu oberst ein Stück oberflächlicher Haut, eventuell mit Haaren reich besetzt, dann folgen Fetzen der Kleidungsstücke, welche durchdrungen wurden, mit einem Flächenmasse entsprechend dem Kaliber des Pfahles, und schliesslich Bestandteile des verletzenden Instrumentes. Es ist demnach von grossem Werte, auch die Kleider, welche der Patient zur Zeit der Verletzung trug, sowie den Pfahl zu besichtigen, da der etwa bestehende Defekt an demselben für die Art der Behandlung von Einfluss wäre; aus dem Masse, in welchem der Pfahl mit Blut beschmiert ist, kann man approximativ auf die Tiefe seines Eindringens schliessen. Wird auch noch die Verletzungsrichtung zur Diagnose herangezogen, so wird man rascher das Richtige treffen, als wenn man erst den Eintritt von Fremdkörper-Symptomen abwartet.

Mit Rücksicht auf den Umstand, dass Pfählung als Unfall in den landwirtschaftlichen Betrieben aller Völker vorkommt, soll dieselbe in Kürze von diesem Standpunkte aus betrachtet werden. Während der Unfall Pfählung, über dessen Rechtsbegriff kein Zweifel sein kann, im Allgemeinen durch eine Unzahl von Instrumenten bewirkt wird, beschränkt sich hier die Zahl der den Unfall bewirkenden Objekte auf ein Minimum: es sind dies Heugabelstiele[1]), Heurupfer und

1) Unter den 127 in der Litteratur aufgefundenen, sowie hier zuerst mit-

Pfähle, wie sie zum Anbinden der Reben verwendet werden.

Die Arbeiter sind mit der Herstellung eines Heuhaufens fertig; die Untenstehenden lehnen ihr Werkzeug an den Haufen an, während derjenige, welcher das Heu oben in Empfang genommen, sich anheischt, herabzugelangen. Uebersieht er die Heugabeln, so kommt es zu einer stereotypen Form der Pfählung, indem das Gesäss beim Herabgleiten etwas ins Heu eindringt, so dass der Stiel des Werkzeuges sich in den Anus bohrt; meist stürzt der Gepfählte vornüber, waren aber die Zacken der Gabel fest in den Boden gerannt, dann macht es erhebliche Mühe, den Unglücklichen los zu bekommen. Nicht selten kommt es zum Abrutschen auf den durch frisches Heu gleitend gewordenen Balken von Heuböden und beim Falle zur Pfählung auf einen Heugabelstiel. Eine besondere Gefahr involvieren die namentlich in den Alpenländern gebräuchlichen, mit einem Widerhaken versehenen Heurupfer; der Unfall kommt dadurch zu Stande, dass die Leute dieses Werkzeug mit emporragender Harpune in den Boden stecken[1]) (80), und bei der Steilheit der Bergwiesen ein Ausgleiten und Fallen der Arbeiter leicht erfolgt.

Ueber die Bedeutung der primären oder sekundären Infektion und der Unfallsfolgen, der Ersatzansprüche u. s. w. verweise ich, da sich Pfählungen hierin von anderen ähnlichen Unfällen nicht unterscheiden[2]), auf die einschlägigen Handbücher, z. B. Kaufmann, Unfallsverletzungen.

Die Pfählung vom Standpunkte des Gerichtsarztes: v. Hofmann[3]) erwähnt einen Fall, in welchem einem Manne von mehreren Personen ein Pflock in den After getrieben wurde. Da der Betreffende das Geschehene verheimlichte, wurde das Holz erst nach einigen Tagen mit Mühe extrahiert. Ein Fall von Juan de Luque[4]) bietet in seiner Beurteilung noch grössere Schwierigkeiten; der Patient starb infolge perforierender Mastdarmwunden an Peritonitis; nun ist

geteilten Fällen von Pfählungsverletzungen erfolgten allein 24 durch Fall auf Heugabelstiele.

1) E. Albert. Lehrbuch der Chirurgie und Operationslehre. Bd. 3.

2) Wenn Quénu (l. c. 1900) bemerkt, dass eine grosse Zahl Gepfählter jung sei und dem männlichen Geschlechte angehöre, so ist dies nur eine Erscheinung, wie wir sie bei Berufsunfällen überhaupt zu finden gewohnt sind.

3) E. v. Hofmann. Lehrbuch der gerichtl. Medicin 1895.

4) Juan de Luque. El siglo medical. Marzo 1863. Referat in Schmidt's Jahrb. 1864. Weitere hierher gehörige Fälle berichten Deubel. Wochenschrift für die ges. Heilkunde. Berlin 1837 und H. G. Chattergee. Indian medical gazette 1891 (bei Weller van Hook l. c.).

die Frage, inwieweit diejenigen am Tode Schuld tragen, welche das heimtückische Werkzeug eingetrieben hatten; sicher ist der Umstand in Betracht zu ziehen, dass der Mann erst nach 7 Tagen ärztliche Hilfe in Anspruch nahm, und der betreffende Chirurg in Unkenntnis der Beschaffenheit jenes Holzes — es wirkte im Darme wie eine Harpune — die gewaltsame Extraktion ausführte. Es ist daher eine solche Mastdarmverletzung wegen der damit verbundenen Lebensgefahr durch Peritonitis als schwere Körperverletzung zu betrachten. Die kriminellen Pfahlverletzungen entsprechen vollkommen gequetschten (Stich-) Wunden, und wurde der Unterschied zwischen diesen und den Pfählungen (z. B. durch Unfall) bereits hervorgehoben.

Specieller Teil.

Viel zu weit würde es führen, wollte ich die einzelnen, in der Litteratur verzeichneten Fälle von Pfählungen atypischer Form zusammenlesen, und nur schwer würde es mir gelingen, die Beschreibung einer solchen Fülle leichterer oder schwererer Verletzungen, wie sie durch den Mechanismus der Pfählung im Bereiche des Rumpfes und des Kopfes zu Stande kommen, in den Rahmen einer „klinischen Arbeit" einzupassen. Auch ist es unmöglich, hier die zahlreichen, bald leichteren, bald schwereren, durch den Sturz an sich bedingten Nebenverletzungen und deren Erscheinungen genau zu besprechen; ich werde vielmehr bemüht sein, dieselben von den eigentlichen Pfählungsverletzungen loszulösen, so dass das Bild derselben möglichst klar hervortritt.

Vor allem sind es die typischen Formen, welche den Chirurgen interessieren, und es soll versucht werden, dieses Thema erschöpfend zu behandeln.

Wir müssen zunächst zwei Gruppen von Pfählungen unterscheiden, je nachdem das Peritoneum mitverletzt ist oder nicht; in beiden Fällen kann es auch noch zu Organverletzungen kommen, kann aber auch das eindringende Instrument an den Organen des Unterleibes vorbeigleiten.

Diesen Gruppen entsprechen vier Grade, nach welchen ich die mir zu Gebote stehende Kasuistik eingeteilt habe. Am Schlusse werden (als 5. Grad) noch einige, mir bekannt gewordenen Fälle von totaler Aufspiessung besprochen werden. —

I. Verletzungen der oberflächlichen Decken, des Mastdarmes und der Scheide ohne Läsion des Peritoneums.

a. Verfolgen wir die einzelnen Pfählungen topographisch von der Symphyse zum Sacrum, so finden wir eine grössere Zahl von Fällen, in welchen der verletzende Körper das Scrotum durchreissend dem Leistenkanale bis zur Einmündungsstelle des Samenstranges folgt oder entlang dem Ramus horizontalis ossis pubis, unter dem Poupart'schen Bande, dann zwischen oberflächlichen Decken und Bauchmuskulatur empordringt (Fall 1, 2, 3, 4, 5).

War das Ende des fixierten Stockes nicht zu scharf und das Peritoneum straff gespannt, so gleitet der fallende Körper an der Spitze ab, und diese dringt erst in das lockere Gewebe der Scrotalhaut ein, um im weiteren Verlaufe wieder die oben beschriebene Verletzung zu bewirken.

Welches sind nun die wichtigsten Symptome bei diesem Modus? Die Hautwunde bietet, wie bei allen Pfählungen, das Bild einer gequetschten Stichwunde, allein Verfärbung und ödematöse Schwellung sind in hohem Masse ausgeprägt, an einzelnen Stellen zeigt sich blutige Suffusion in Form cirkumskripter dunkler Flecken; im Ganzen ist aber die Blutung mässig, da sich die etwa verletzte Arteria pudenda communis oder der betreffende Ast derselben leicht zurückziehen kann; nicht so die Aeste der Arteriae glutea inferior und obturatoria, welche über den Ramus descendens ossis pubis verlaufen; da kann es zu bedeutenderer Blutung nach aussen kommen. Die Venen des Mannes unterscheiden sich hier kaum wesentlich von denjenigen anderer Körperteile; über die Verletzungen im Bereiche des Mons veneris beim Weibe siehe unten. Folgen wir dem Verlaufe der Kontinuitätstrennungen, so kann die Arteria spermatica oder epigastrica inferior mit verletzt sein.

Primärer Nahtverschluss ist zu verwerfen; nach Irrigation des Wundkanales und möglichster Reinigung der Eintrittsstelle werden die zerfetzten Wundränder geglättet; liegt der Hoden frei, so wird man denselben bei kleineren Defekten durch Verschiebung der gesunden Haut von der anderen Seite, bei grösseren Defekten ihrer Bedeckung durch Lappenplastik vom Hypogastrium, Perineum oder vom Oberschenkel her zu schützen[1]) trachten; bisweilen ist die Kastration unvermeidlich. Durch Drainage wird für den Sekretablauf gesorgt; zeigen Hämatome (extravaginal sowie der Tunica vaginalis angehörig) keine Neigung zur Resorption, so wird mit Vorteil incidiert, der Inhalt ausgelassen, nachgespült und drainiert[2]).

1) A. J. Jobert (de Lamballe). Traité de chirurg. plastique. Paris 1849.
2) H. Tillmanns. Lehrbuch der speciellen Chir. II. Teil. Leipzig 1897.

Anders gestaltet sich die Therapie bei dem leisesten Verdachte, es könnte ein Fremdkörper zurückgeblieben sein; hier ist Sondierung unbedingt gestattet; mit grosser Vorsicht kann eine Uterus- oder entsprechend gebogene Steinsonde (auf welche eventuell ein Resonator gesetzt ist) eingeführt werden; in geeigneten Fällen kann eine Röntgen-Untersuchung Erfolg haben, ein negatives Resultat schliesst jedoch einen Fremdkörper von geringerer Dichte nicht aus. Leicht bezeichnet man das mutmassliche Ende des Wundkanals unter Zuhilfenahme der Sonde, incidiert gegen dieselbe und entfernt einen etwa vorhandenen Fremdkörper; dann wird auch oben ein Drain hinausgeleitet. Nur durch rasches und energisches Eingreifen vermag man in solchen Fällen der Bildung eines Bauchdeckenabscesses entgegenzuarbeiten.

b. Ausserhalb des Geburtsaktes sind die Traumen der weiblichen Genitalien[1]) viel mannigfaltiger in ihrer Form, allein viel seltener in ihrem Vorkommen, es mag dies seine Ursache darin haben, dass Frauen der Einwirkung mechanischer Gewalt weniger ausgesetzt und die in Frage kommenden Organe gut geschützt sind[2]). Ein relativ häufiger Anlass zu solchen Verletzungen liegt in einem unglücklichen Falle auf spitze Gegenstände und in den nach den neuesten Beobachtungen von Warmann hierher zu rechnenden Coitusverletzungen[3]); Warmann weist in seiner Monographie nach, dass man es hier mit einer Art Pfählung zu thun habe, indem das weibliche Genitale sich förmlich auf das Membrum virile aufspiesse; dabei entstehen gequetschte Stich- und in der weiteren Folge Risswunden der betreffenden Gewebe. Ohne auf diese vielleicht noch etwas hypothetischen Erörterungen — Verfasser negiert das Vorkommen solcher Läsionen bei Notzuchtakten — näher eingehen zu wollen, verweise ich auf das Original und füge den Quellen Warmann's noch weitere, von mir gesammelte hinzu[4]).

---

1) W. Schülein. Ueber Verletzungen der Vagina, welche weder durch den Geburtsakt noch durch ärztl. Eingriffe entstanden sind. Zeitschrift für Geburtsh. und Gynäk. XXIII.

2) Zweifel. Krankheiten der äusseren weibl. Genitalien und die Dammrisse. Deutsche Chirurgie. Liefg. 61.

3) Warmann. Zur Aetiologie und forensischen Beurteilung der Scheidenrupturen sub coitu. Ref. in dem Centralbl. für Gyn. 1897.

4) Michnow. Zur Frage von den Verletzungen der Scheide sub coitu. Wratsch 1896. Nr. 24 u. 25. Ref. im Centralbl. für Gyn. 1897. — B. Finkelkraut. Ein Fall von Ruptura vaginae sub coitu. Gazetta lekarska 1898. Ref. im Centralbl. für Gyn. 1898. — J. Rozenthal. Beitrag zur Lehre

Dringt ein Pfahl durch den vordersten Teil der Vulva ein, so kommt es leicht zur Zerreissung der Corpora cavernosa, der Vena dorsalis clitoridis, der Bulbi vestibuli, sowie der anderen abführenden Gefässe, allein auch arterielle Blutungen können hier lebensgefährlich werden. Dringt das Instrument in der Richtung nach vorne oben, so kann die Urethra ohne starke Quetschung von der Symphyse gelöst werden, und nun schiebt sich der Pfahl zwischen den Bauchdecken vorwärts (6).

Die Blutstillung ist bei dieser Art von Trauma weder leicht noch verlässlich, jedoch von grösster Wichtigkeit; beharrlich, wenn auch nicht in grosser Menge sickert Blut aus den offenen Maschen der Schwellkörper hervor. Bei Hämophilen ist die Gefahr so eminent, dass der sofort geholte Arzt, welcher die Patientin noch am Leben findet, trotz Tamponade und Naht dieser Dyskrasie sehr oft ohnmächtig gegenüber steht[1]). Abgesehen von solchen abnormen Fällen drängt das blasse, ängstliche Gesicht, die allgemeine Verfallenheit der Verletzten, den Arzt zum raschen Handeln. Da gilt es durch tiefgreifende Umstechungen das imbibierte Gewebe zu komprimieren, doch muss man sich gleichzeitig vor Hämatombildung hüten, da hiedurch lebensgefährliche Verjauchungen entstehen können; wird die Naht geschickt angebracht, so gelangt die Urethra, ohne eine besondere Operation, an normale Stelle (6). Dann empfiehlt sich die Anwendung einer Eisblase gegen die am meisten gequetschten Partien. Hatte die Blutung grössere Bedeutung erlangt, so thun Analeptica not; ich brauche nicht hinzuzufügen, dass solche Kranke wegen der Gefahr einer Nachblutung, sowie der einer Urinretention scharf beobachtet werden müssen.

über Verletzungen der weibl. Urogenitalia sub coitu. Medicyna 1898. Nr. 35. Ref. Centralbl. für Gyn. 1899. — Neugebauer. Venus cruenta violans interdum occidens. Monatsschr. für Geburtsh. und Gynäkol. Bd. 9 (157 Fälle erwähnt). — Ostermayer. Kolporrhexis infolge eines Coitus. Gyogyászat 1895. Nr. 18 u. 19. Ref. im Centralbl. für Gyn. 1896. — A. A. Siginsky. Ein Fall von Scheidengewölberuptur sub coitu. Journ. akuscherstwa i shenskich Bolesnej 1896. Ref. Centralbl. für Gyn. 1896. — Y. Lyow. Verletzungen der weiblichen Geschlechtsorgane während des Coitus hervorgerufen. Nouv. arch. d'obstetr. et de gynéc. 1894. Nr. 12. Ref. im Centralblatt für Gyn. 1895. — Schülein l. c. weist mit Recht auf das Eigentümliche des Umstandes hin, dass die meisten Berichte über Coitusverletzungen aus Russland stammen. — Anders klingt der Fall von Holmes (System of surgery. London 1861). Es handelt sich um Coitusverletzung mit Darmvorfall bei einer 63jährigen nach Notzüchtigung durch vier Burschen.

1) W. Schülein l. c.

Ohne Unterleibsorgane oder das Peritoneum zu verletzen, können pfahlartige Körper geradeswegs die Scheide durchbohren, indem sie die Peritonealfalte des Douglas'schen Raumes (7, 8), höchst selten die Plica vesico-uterina empordrängen; hierher gehören wohl die typischen Coitusverletzungen Warmann's. Die Hauptgefahr, zumal bei Läsionen im Bereiche des hinteren Fornix, liegt in der Blutung, welche durch Naht und Tamponade der Scheide zum Stehen gebracht wird.

c. Da die Vagina in der Richtung gegen die Symphyse an einer nennenswerten Ausdehnung verhindert ist, so erfolgt eine solche naturgemäss in der Richtung des Dammes und bewirkt in mehr oder minder bedeutendem Ausmasse totales, respektive partielles Einreissen desselben. Durch die Häufigkeit von Verletzungen der Weichteile bei „schweren" Geburten, hat sich die operative Technik für dieses Gebiet zu grosser Vollkommenheit entwickelt und so glaube ich am besten auf die gynäkologischen Werke zu verweisen, welche die mit grösseren oder geringeren Modifikationen anwendbaren Methoden von Lawson Tait, Simon, Freund u. a. beschreiben (9). Von der gründlichen und exakten Vereinigung der Teile hängt selbstverständlich die Restitutio ad integrum ab (10, 11), allein die Beschaffenheit der Wunde oder des Allgemeinzustandes (9) verbietet nicht selten eine primäre Naht, und so wird man erst nach Ablauf der traumatischen Reaktionserscheinungen zur Dammplastik schreiten; nebstbei bemerkt gehören Quetschungen und Zerreissungen der grossen wie der kleinen Schamlippen keineswegs zu den seltenen Nebenverletzungen dieser Pfählungsform (35).

Ist der Mastdarm in Mitleidenschaft gezogen worden, so dass eine Kommunikation zwischen diesem und der Vagina besteht (von einer Rectovaginal-Fistel bis zum totalen Dammriss), dann ist zur Vermeidung einer weiteren Verunreinigung der Wunde durch Fäkalien die sofortige Darmnaht und die Vernähung des Defektes im Septum recto-vaginale (12) respektive Perineum vorzunehmen.

d. Traf die Pfahlspitze den Damm in relaxiertem Zustande, so findet sie Gelegenheit, durch denselben direkt in den Körper einzudringen. Die ungleich grössere Ausdehnung des männlichen Perineums gegenüber dem weiblichen trägt auch zur Erklärung bei, weshalb die Pfählung durch das Erstere um so vieles häufiger erfolgt als durch das Letztere. Analog der centralen Dammruptur kann die Zerreissung bis in die Vagina, in das Rectum (Bildung einer Fistula recti traumatica) (15) oder in beide gleichzeitig reichen, so

dass selbst das ganze Septum recto-vaginale zerstört wird (13). Die Wunden der betreffenden Kanäle brauchen nicht an ihrer Mündung zu liegen und daher ist bei einer derartigen Verletzung die Untersuchung von Scheide und Mastdarm mit grosser Präcision vorzunehmen. Unterbleibt die Operation, so ist der Zustand solcher Patienten oft ein höchst bedauernswerter, und es ist kaum fassbar, wie lange Zeit er von den Unglücklichen ertragen wird (13, 39); relative bis absolute Incontinentia alvi, Fieber zur Zeit der Menses (13) gehören mit zu den quälenden Folgen eines veralteten Dammrisses. Nur selten genügt bei Verletzungen des Dammes — selbst ohne Rectalwunde — die einfache Adaptierung der Ränder und ein exspektatives Verhalten; daher muss ein solcher Fall (14) als eine glückliche Ausnahme bezeichnet werden, um so mehr, wenn das Trauma auch noch einen Anus vaginalis erzeugt hat. In anderen Fällen genügt eine einzige Operation nicht (13) und die zurückbleibende, trichterförmige Kloake erfordert eine sekundäre Dammplastik mit grossen Schwierigkeiten und wenig sicheren Resultaten.

Betrachten wir nun den gleichen Verletzungsmechanismus beim Manne, so tritt deutlich die Gefahr einer Mitverletzung der Urethra entgegen; nichtsdestoweniger kommt es bei Pfählungen ungleich seltener zu Harnröhren-Rupturen, als wie bei den Kontusionen des Perineums ohne Verletzung der äusseren Haut[1]). Es kann das Mittelfleisch allein durchstossen sein, und der Pfahl ragt in das Cavum recto-ischiadicum (17, 18, 19, 20), oder es kommt zu mehr oder minder ausgedehnten Läsionen des Mastdarmes (21), wobei sich diese nur wenig von den beim Weibe vorkommenden unterscheiden. Werden die Arteriae haemorrhoidales und pudendae, sowie die venösen Plexus zwischen Mastdarm und Blase getroffen, so kann es zu ansehnlichen Blutungen kommen.

e. Eine weitere Eingangspforte bietet der Anus dem eindringenden Fremdkörper. Nach Quénu (l. c. 1900) ist dies die häufigste Eintrittspforte des Pfahles in den menschlichen Körper, indem die Pfahlspitze von den Gesässbacken förmlich in die Aftergegend geleitet wird. Im Mastdarme wie in der Vagina, soll es zu einer Art Pfählung kommen, welche an sich nur ganz geringe Schleimhautwunden hervorruft: es sind dies die angeblichen Fälle auf Gläser (22, 23); allein ganz häufig gelang es nachzuweisen, dass diese Objekte von dritter Person (z. B. zur Vermeidung der Konception nach

1) Kaufmann. Verletzungen und Krankheiten der männl. Harnröhre und des Penis. Deutsche Chirurgie. Liefg. 50 a. 1886.

Scheidung) oder von dem Patienten selbst (z. B. von einem Bauern, um das Essen zu ersparen) an den betreffenden Ort prakticiert wurden. Eine wirkliche Pfählung in den Mastdarm ohne weitere Schädigungen berichtet Ph. von Walther. Selten nur bleibt der Sphincter ani verschont, ein Umstand, der die bald vorübergehende, bald anhaltende Inkontinenz erklärt (28); über die seltenere Inkontinenz durch Störung der Innervation später. Im tieferen Eindringen wird die Mastdarmschleimhaut in geringerem oder grösserem Umfange zerfetzt (28, 29), um schliesslich von der Pfahlspitze durchbohrt zu werden. Nach Weller van Hook geschieht dies in der Mehrzahl der Fälle in der Höhe zwischen 2 und 4 Zoll vom Anus, entsprechend der Plica transversalis. Am weiteren Vordringen wird der Pfahl zumeist dadurch gehindert, dass der Verunglückte nun nach vorne überschlägt („he doubles himself up"), nachdem die Spitze das Kreuzbein erreicht hatte (30); doch können auch Pfählungen per rectum, bei welchen die Betroffene nach rückwärts sank, glimpflich vorübergehen, oder bloss eine Rectovaginalfistel hinterlassen (33). Beim Manne kann der gleiche Mechanismus eine Fistula recto-scrotalis traumatica erzeugen (32). Oft sind geringe peritoneale Reizerscheinungen, unbedeutende Blutung und vorübergehender Tenesmus die einzigen Symptome, welche das stattgefundene Eindringen eines mächtigen Fremdkörpers in den After bekunden (36).

Nach entsprechender Reinigung genügen in den leichteren Fällen lokale Eisapplikation, innerlich Opiate. Nur selten haben die extraperitonealen Rectumsverletzungen üble Folgen; dann werden sie zumeist durch verspätetes Aufsuchen ärztlicher Hilfe bedingt; Kotmassen finden Zeit, durch sehr grosse Dammrisse in das lockere Zellgewebe einzudringen (Kotinfiltration) und jauchige Eiterung mit brandigen Zerstörungen (septische Phlegmone) hervorzurufen (37). Auch Peritonitis kann ohne penetrierende Wunde durch Fortleitung der Infektion aus der Umgebung entstehen, doch ist die Toleranz des pararectalen Gewebes und des Rectum gegen die Berührung mit Kot individuell verschieden[1]). Ueber die Art der Therapie kann hier kein Zweifel sein. Bei kleineren, mit geringeren Substanzverlusten verbundenen Wunden kommt es fast niemals so weit, weil sich die verletzte Schleimhaut wulstig in den Spalt legt, bei etwas grösseren, weil sich die obere Wundlippe beim Durchtritte von Fäkalien wie ein Ventil vor die Wundöffnung legt (38); selbstverständlich ist dies auch mit der Richtung der Pfählung in Zusammenhang.

1) Quénu l. c. 1900.

Nicht genau festgestellt ist der Modus, durch welchen die oft bis zum Thorax ausgedehnten Zellgewebsemphyseme zu Stande kommen. Es mag sein, dass sich die Gase während der Abscessbildung entwickeln, allein in jenen Fällen, in welchen Knistern sofort nach dem Trauma nachweisbar ist, dürfte es sich um Eintritt von Darmgasen oder atmosphärischer Luft in die Gewebsmaschen handeln, während der Pfahl durch ausweichende Bewegungen aus dem Körper entfernt wird.

Eine seltene, in ihrer Ausdehnung unberechenbare Komplikation periproktitischer Prozesse besteht in der Periphlebitis, welche bis zur Pylephlebitis und letalen Pyämie führen kann. Eisbeutel, später Sitzbäder mit einem Zusatze von essigsaurer Thonerde und andere Antiphlogistica können der Weiterverbreitung der Entzündung entgegenwirken.

Ebenso wie sich Scheiden- und Dammrisse auf das Rectum, so können sich Läsionen des Letzteren bis in die Vagina erstrecken und dort vom Einrisse des Hymens bis zu den grössten Zerstörungen Anlass geben (39, 40, 41).

f. Schliesslich kann auch das Gewebe zu den Seiten und hinter dem After durch Auffallen des menschlichen Körpers auf einen Pfahl getroffen und in verschiedenen Graden verletzt werden.

Gelangt dann der Pfahl in das Lumen des Rectums (in dessen extraperitonealem Teile), so entsteht wieder eine Fistula recti traumatica, welche analog wie bei der entzündlichen Form mit Durchschneidung des Sphinkters gespalten und so zur Heilung gebracht werden kann (32, 43). Von grösseren Gefässen, welche eröffnet sein können, begegnet man hier den Arteriae haemorrhoidales inferiores und dem Plexus sacralis anterior, haemorrhoidalis, eventuell den Anastomosen des letzteren mit dem Plexus pudendus. Solche Blutungen können lange unentdekt bleiben, wenn sich das Blut, ohne abzufliessen, im Mastdarm und Dickdarm ansammelt, bis der Arzt durch Blässe des Patienten oder Ohnmacht auf die bestehende Gefahr aufmerksam wird. Die Kompression (z. B. durch einen Kolpeurynter nach Bardeleben[1]) oder durch ein Kompressorium nach Bushe[2]) ist unverlässlich, und ist stets die Unterbindung, respektive Umstechung der eröffneten Gefässe anzustreben; dies erleichtert man

1) Bardeleben. Lehrbuch der Chirurgie und Operationslehre III. Berlin 1872.

2) G. Bushe. A treatise on the malformations, injuries and diseases of the rectum and anus. New-York 1837.

sich, falls der Sphincter ani nicht schon durch das Trauma zerrissen war, durch Spaltung oder Dehnung desselben (Simon) unter Zuhilfenahme eines Simon'schen Spekulum. Eine wichtige Komplikation bei Pfählungsverletzungen im Bereiche des Afters besteht in der Läsion des Sphincter ani (30, 45). Nicht jede Wunde des Mastdarmschliessmuskels bedarf der Naht, damit Heilung zu Stande komme; stellt sich doch nach linearer Durchtrennung desselben die Kontinuität spontan wieder her. Anders aber steht es mit den gequetschten Stichwunden[1]), wie sie durch Pfählung bewirkt werden; da bedarf es der sorgsamsten Vereinigung, damit die Kontinenz nicht geschädigt werde, sowie grosser Geduld von Seiten des Patienten wie des Operateurs, weil durch die Thätigkeit des Muskels immer und immer wieder kleinere oder grössere Dehiscenzen entstehen.

Die Frage, ob Muskelwunden ohne Zuhilfenahme narbigen Bindegewebes nach Herstellung des entsprechenden Kontaktes vollkommen ausheilen können, ist mit ziemlicher Sicherheit zu bejahen[2]); war der Prozess mit einer geringen Eiterung verbunden, dann ist auf ein so günstiges Resultat nicht zu rechnen; es entwickelt sich eine dehnbare Narbe, und der Muskel wird mehr oder minder insufficient. Einmal gebildetes Bindegewebe wird nur zum Teile durch hineinwachsende Muskelfasern substituiert[3]). In der Mehrzahl aller Muskelrupturen ist dies der Fall; hören wir dennoch von fast oder vollkommen guter Funktion, so beruht dies meist auf einem genügenden Vicariate durch andere Muskeln oder auf dem Umstande, dass der betroffene Muskel nicht in seinem ganzen Querschnitte durch-

1) J. Maslowsky. Ueber die Neubildung und Heilung des quergestreiften Muskelgewebes nach traumatischen Verletzungen. Wiener med. Wochenschr. 1868.

2) A. Subreuil. Note pour servire a l'histoire des cicatrices chez les mammifères. Compt. rend. LXVII. Cit. Virchow-Hirsch 1868. I. — Lingnau. Ueber die Bedeutung der Muskelkörperchen für die Regeneration nach Verletzungen. Inaug.-Diss. Königsberg 1890. — Nauwerk. Ueber Muskelregeneration nach Verletzungen. Jena 1890. — R. Volkmann. Ueber die Regeneration des quergestreiften Muskelgewebes beim Menschen und Säugetier. Ziegler's Beiträge. Bd. 12. 1892. — M. Capurro. Ueber den Wert der Plastik mittels quergestreiften Muskelgewebes. Archiv für klin. Chir. 1900. — A. Ritschl. Ueber die Heilung von Wunden des Magendarmkanals etc. Virchow's Archiv. Bd. 109. — Th. Busachi. Ueber die Neubildung von glattem Muskelgewebe. Ziegler's Beiträge zur patholog. Anatomie IV. Cit. Virchow-Hirsch 1888.

3) M. Askanazy. Zur Regeneration der quergestreiften Muskelfasern. Virchow's Archiv. Bd. 125.

trennt war. Diese allgemeinen Sätze gelten vollkommen für den Sphincter ani und erklären die verschiedenen Folgen seiner Verletzung. Nervöse Störungen durch Trauma dürften ausserordentlich selten sein, wird doch jede Hälfte des Afterschliessmuskels doppelt innerviert.

Für die Erkenntnis dieser Verhältnisse sind die Arbeiten von Marshall-Hall (an der Schildkröte) und die Versuche von Goltz und Ewald, in neuester Zeit diejenigen von Arloing und Chantre[1]) heranzuziehen. Goltz exstirpierte ein Stück des Dorsalmarkes, das ganze Lenden- und Sacralmark unbeschadet der Kontinenz.

Arloing und Chantre fanden, dass bei intaktem, wie bei durchschnittenem Nerven der anderen Seite, durch einseitige Reizung des peripheren Nervenstumpfes Kontraktion des ganzen Sphincter ani eintrete. Die Incontinentia alvi nach Trauma dürfte demnach nicht durch primäre Nervenläsion sondern durch sekundäre Degeneration derselben infolge Funktionsunfähigkeit der zugehörigen Muskeln entstehen; es ist dies durch den entwickelungsgeschichtlichen Zusammenhang zwischen Nervenfaser und Muskelfibrille leicht erklärbar[2]). In vivo überzeugt man sich von der Funktionsfähigkeit des Sphincter ani durch Einführen eines Fingers in den Mastdarm, eventuell mit Zuhilfenahme des elektrischen Stromes; im günstigen Falle umklammert der Muskel den Finger. Arloing und Chantre verwendeten einen auch hier brauchbaren, sehr empfindlichen Myographen.

Obige Ausführungen erklären die unbedingte Notwendigkeit einer möglichst frühen Sphinkternaht bei Pfählungsverletzungen desselben.

War die Darmschleimhaut mit durchstossen, so muss dieselbe höchst sorgfältig genäht werden, da Zutritt von Kot zur Muskelwunde Eiterung, und in der Folge eine breite Narbe bewirkt. In veralteten Fällen kann die Sphinkterverkürzung nach Kehrer[3]) oder die Rectaltorsion nach Gersuny[4]) angewandt werden.

---

1) S. Arloing et E. Chantre. Recherches physiologiques sur le muscle sphincter ani. Compt. rend. T. 124. p. 1206.

2) O. Hertwig. Lehrbuch der Entwicklungsgeschichte. Jena 1893.

3) F. A. Kehrer. Eine neue Methode der operativen Behandlung des Mastdarmvorfalles. Deutsche med. Wochenschr. 1880.

4) R. Gersuny. Eine Sphinkterplastik am Damme. Centralblatt für Chirurgie 1893.

Sind Schleimhautrisse in grosser Ausdehnung nach der queren oder Längsrichtung entstanden, so empfiehlt es sich, nur einen Teil in dieser, einen anderen aber in der darauf senkrechten Richtung zu vernähen, um konstringierende Narben nach Möglichkeit zu vermeiden, respektive eine in der Folge dennoch indicierte Bougie-Behandlung zu erleichtern. Ist die Nahtoperation beendet, so besteht sofort die Gefahr, dass beim nächsten Stuhlgange das mühevolle Werk wieder zerstört werde. Die Unverlässlichkeit einer obstipierenden Diät und der grosse Druck, welcher durch den Abgang kompakter Fäkalmassen auf das frischgenähte Darmrohr ausgeübt wird, und selbst nach Ablauf der Maximalzeit einer verstopfenden Behandlung noch schädlich wirken kann, machen flüssige Diät, nach einigen Tagen Ricinusöl empfehlenswert; die letztere Methode ist auch für das subjektive Wohlbefinden des Patienten viel mehr geeignet (48).

Eine wohl seltene Form der Pfählung — ohne Peritoneal- und Organverletzung — wurde von Neumann (Friedrichshain) beobachtet: es ist dies eine bilaterale Aufspiessung durch den Beckenring, bedingt durch Fall auf ein eisernes Gitter (49).

1. Neumann (über die im Krankenhause in Friedrichshain von 1880 bis 1898 beobachteten Pfählungen. Deutsche medic. Wochenschrift 1899). 3jähriger Knabe fällt auf das Ende eines mit der Feder im Boden steckenden Federstieles; dieser dringt durch die rechte Scrotalhälfte, entlang dem Ramus horizontalis ossis pubis unter dem Poupart'schen Bande in das subkutane Fettgewebe der Bauchwand; Blutung, Eiterung dann Heilung.

2. Idem. 6jähr. Knabe spiesst sich auf einen in der Erde steckenden Blumenstock; derselbe dringt am Perinealansatz durch Scrotum, den linken Hoden streifend, an der linken Seite der Peniswurzel durch. Heilung.

3. Idem. 10jähriger Knabe rennt sich einen Stock durch die rechte Seite des Hodensackes, durch das Schambein nach vorne abgelenkt, am rechten Leistenrand vorbei, zwischen Bauchhaut und Muskeln bis zum rechten Rippenbogen in der Axillarlinie; von dort wird Hosenstoff und Scrotalhaut entfernt. Heilung.

4. Cotton (London med. gaz. vol. XVII. 1835 bei Madelung, l. c.). Besenstiel dringt durch das Scrotum, zwischen den Hoden, nach rechts und zwischen den Bauchmuskeln bis 3 Zoll über den Nabel. Innerhalb 5 Wochen Heilung.

5. Hott (ibidem, bei Madelung, l. c.). Heugabelstiel von der linken Hodensackhälfte bis gegen die Knorpel der 7—8. Rippe (rechts) vorgedrungen. Bauchabscess nach aussen aufgebrochen, Strohhalm ausgeeitert. Heilung.

6. Aus der chirurgischen Klinik in Heidelberg. (Bereits von Prof. H.

Braun, s. Z. Assistent der Klinik, veröffentlicht in der Deutschen medicin. Wochenschr. 1880.) Frau M. H., 35 Jahre alt, fällt beim Uebersteigen eines Zaunes durch Abbrechen einer Latte auf die Vulva. Enorme Blutung. Spitalaufnahme am 18. VIII. 79.

Status praesens: Hochgradige Anämie; Puls klein, 108; Aufstossen; Erbrechen; Gähnen; Kollern im Leibe. Extremitäten kühl. Blutung aus den Genitalien. Wunde unter Symphyse durch das Corpus cavernosum clitoridis, 4—5 cm lang, 1—2 cm tief. Urethra von der Symphyse gelöst und nach hinten gesunken.

Therapie: Reinigung mit 2% Carbolwasser. 5 tiefgreifende Carbolseidennähte, wodurch auch die Urethra an ihren Platz gelangt. Blutung steht. Wärmeflasche, Wein; Eisblase auf Genitalien.

Verlauf: Während zwei Tagen Katheter. In 5 Tagen Heilung. Patientin stillt im Spitale ihr kleines Kind ohne Abnahme der Milchmenge.

7. Rey (Revue médicale franç. et étrangère 1834, citiert bei Meissner, Frauenzimmerkrankheiten, Leipzig 1842). 22jähriges Mädchen rutscht vom Heuhaufen und stösst sich das runde Ende eines hölzernen Heuhakens durch das Scheidengewölbe; der Widerhaken dringt mit durch die Scheide und rennt sich am Kreuzbein fest. Rey dreht den Haken mit seinem grössten Durchmesser in den grössten Beckendurchmesser; Entfernung ohne grössere Verletzung. Gegen Peritonitis (prophylaktisch) Antiphlogistica. Ausserordentlich geringe Blutung. Genesung binnen 14 Tagen.

8. Colombat (Traité de maladies des femmes. Tom. II bei W. Schülein, l. c). Junges Mädchen springt vom Heuschober, eiserne Heugabel durchbohrt die hintere Scheidenwand; fast kein Blutverlust. Heilung in kurzer Zeit.

9. Aus der chirurgischen Klinik in Heidelberg. M. B., 17 Jahre alt, Landwirtstochter. Eintritt 15. V. 96 wenige Tage nach dem Unfalle. Versuch auf einen Baum zu steigen, Fall auf einen Rebpfahl, welcher neben dem Anus eindringt. Am nächsten Tage leichte Bronchitis.

Lokalstatus: Grosse Schamlippen ödematös geschwellt; Entfernung von 4 provisorischen Seidennähten. Vollständige Dammzerreissung bis auf 1 cm am Anus; breite Kommunikation zwischen Scheide und Rectum. Wundränder gangränescierend. Die mit zersetzten Blutcoagulis ausgefüllte Wunde ist nach hinten, innen, links gerichtet. Douglas und Blase sowie höhere Stelle im Rectum nicht verletzt. Urinentleerung ungestört. Sphincter ani intakt.

Ausspülungen der Scheide und des Mastdarmes mit Borwasser, Tamponade der Scheide mit Jodoformgaze. Einlegung eines Drainrohres in den Mastdarm. Verband mit essigsaurer Thonerde. Sitzbäder.

Am 14. Tage rechtsseitige Unterlappen-Pneumonie. Heilung der Wunde unter oben beschriebener Behandlung in 4 Wochen; sodann Entlassung ohne weiteren operativen Eingriff wegen des Allgemeinzustandes.

Wiedereintritt 16. II. 97. Patientin giebt an, dass die Blähungen meist durch die Scheide und das Blut während der, seit dem Unfalle unregelmässigen Menstruation durch den After abgingen(?). Stuhlgang regelmässig.

Status praesens: Gesund aussehendes Mädchen; an den Organen des Thorax, wie des Abdomens nichts Abnormes nachweisbar. Untersuchung in Narkose ergiebt feine Rectovaginalfistel oberhalb des Sphincter ani, was zwar den Abgang der Winde per vaginam, doch nicht denjenigen des Blutes per rectum erklärt, zumal da die Scheide seit dem Trauma sehr weit ist. Da die Fistel auf Thermokauterisation nicht heilt, wird am 6. III. 97 die Perineoplastik ausgeführt. Ausspülung von Scheide und Mastdarm. Freilegung der Fistel durch Dammspaltung; Bildung flügelförmiger Lappen. Vernähung der Wundflächen durch Catgut-Etagennähte; oberste Schleimhautnaht in der Scheide, sowie Dammnaht mit Silkwormknopfnähten. Wegen starker Spannung Incision des Sphincter ani nach hinten. Jodoformgaze umwickeltes Drainrohr in den Darm, Scheidentamponade; dreieckiges Tuch. — 11. III. Dammnähte z. T. entfernt, Nahtlinie schliesst gut. — 12. III. Abführen mit Ricinusöl. — 16. III. Die letzten Nähte (Damm und Scheide) entfernt. — 28. III. Geheilt entlassen[1]).

10. Körte (Bericht über die chirurgische Abteilung von Bethanien. 1878. Archiv für klin. Chirurgie 1880.). 12jähriges Mädchen fällt mit gespreizten Beinen auf eine Kahnspitze; totaler Dammriss mit Zerreissung des Septum rectovaginale. Aufnahme 8 Tage nach dem Unfalle. Nach 2 Monaten totale Vernarbung. Perineoplastik zur Vereinigung des trichterförmigen Defektes zwischen Mastdarm und Scheide; Patientin sprengt durch Pressen einen Teil der Vereinigung; sofort neue Dammbildung mit Entspannungsschnitten. Mastdarm und Damm sind gut gebildet; zwei Wochen später vollkommene Heilung.

11. Zweifel (l. c.). Fall auf Rebpfahl; Eindringen 6 Zoll tief durch Scheide und Damm; Aufschlitzung des Septum recto-vaginale. Kolpo-Episio-Perineo-Raphie. Vollkommene Heilung; absolute Kontinenz.

12. H. Braun (l. c., bespricht am Schlusse der Publikation die von ihm ausgeführte Therapie). Aus der chirurgischen Klinik in Heidelberg. L. W., 8jähriges Mädchen fällt vom Baume auf einen Zaun; die Latte dringt durch den Damm ein; Hymen und ein Teil des Sphincter ani internus bleiben erhalten; 5 cm langer Riss durch das Septum rectovaginale oberhalb des Sphincters; primäre Naht durch Dr. P. in M.; am

---

1) Bezüglich der Kontinenz findet sich keine Angabe in der Krankengeschichte, da aber der Afterschliessmuskel beim Trauma verschont blieb und nach der Sphincterotomie reaktionslose Heilung erfolgte, ist anzunehmen, dass keinerlei Störung der Kontinenz zurückgeblieben ist.

8. Tage steht das Kind ohne Erlaubnis auf und sprengt durch Pressen die Wunde zum Teile. Am 11. Tage nach dem Unfalle Aufnahme in hiesige Klinik 26. VIII. 80.

Status praesens: Der Damm fehlt bis auf eine kleine Brücke, die einen Teil des Sphinkters enthält; granulierende spaltförmige, eiternde Wunde; Scheiden-Mastdarmfistel für Zeigefinger durchgängig; Introitus vaginae intakt.

Anfrischung der Wunde, trianguläre Vereinigung; Nähte aus Silberdraht und aus Seide. — Durch 8 Tage flüssige Diät, Ricinusöl; in den ersten Tagen Katheter; glatter Wundverlauf; nach 3 Wochen geheilt entlassen; 6 Wochen später: Damm 5 cm hoch, absolute Kontinenz. Entfernung der letzten Scheiden- und Mastdarmnähte.

13. Kaltenbach (Verletzungen der weiblichen Genitalien ausserhalb des Puerperiums. Zeitschrift für Geburtsh. und Gynäkol. 1879.). 19jähriges Mädchen fällt beim Herabspringen von einem Wagen auf im Heu verborgenen Heugabelstiel, der in den Damm dringt. Lange Ohnmacht, schwerer Shok, starke Blutung. Komplete Zerreissung des Septum rectovaginale, prim. Naht durch Dr. A. Vollkommene Inkontinenz, Fieber zur Zeit der Menstruation. Nach 11 Monaten findet Kaltenbach eine trichterförmige Kloake an Stelle des Dammes. Grosse Mastdarm-Scheidenfistel im hinteren Fornix. Dammplastik: Heranziehung des gespaltenen Septums; Anfrischung der Fistel, dann der Kloakenränder, Naht, dann eigentliche Dammbildung; Silbernähte. Keine künstliche Verstopfung. Heilung per primam. Das neue Septum auch bei festem Stuhle widerstandsfähig; Damm 3 cm hoch.

14. Aus der II. geburtshilflichen und gynäkologischen Klinik in Wien. 15jährige A. J. fällt in einer Scheune von einem Balken ableitend 1 m tief, mit dem Damme auf einen Schaufelstiel auf. Blutverlust? 4 Tage später Spitalaufnahme.

Status praesens: Bauch druckempfindlich; lokale starke Schmerzhaftigkeit in der Wundgegend. Am Perineum klaffende Wunde, nach vorne in die Scheide, nach hinten fast zum After reichend. An der Hinterwand der Vagina schmierig belegte, graugrüne Stelle, von der sich Stuhl entleert; die Sonde gelangt ins Rectum; Continentia urinae, Stuhlinkontinenz.

Bepinseln der Wunde mit Jodtinktur, Argilla-Verband; Sitzbäder. Innerlich Oleum Ricini. Rasche Heilung unter dieser Behandlung; hydrophile Einlage. Nach 14 Tagen ist die Fistel nur mehr für feine Sonde durchgängig. Aetzung der Wundränder mit Argentum nitricum. Nach 6 Wochen nur noch einige Granulationen; Damm etwas nieder, doch sind die Genitalien so stramm und jugendlich frisch, dass im weiteren Verlaufe völlige Restitution zu erwarten ist. Perineoplastik wird, wie ein jeder weiterer Spitalaufenthalt von der Patientin verweigert. Geheilt entlassen.

15. Valk (Annales of surgery Philadelphia 1892 bei Quénu l. c. 1900.). 14jähriges Mädchen stösst sich das Perineum gegen einen abgestorbenen Zweig. Sofort heftige Blutung; am nächsten Tage: Kot und Gase aus der Wunde; nach vorne und rechts vom Anus klaffende Wunde, die durch die Vorderwand des Rectum führt. Spinkter intakt. Am 20. Tage Wunde ohne den geringsten Eingriff vollkommen geheilt.

16. Powell (bei Weller van Hook, l. c.). 45jährige Frau geht über den Rand einer Terrasse hinaus und fällt ca. 4 Fuss tief auf Eichenstock, der etwa 18 Zoll vom Terrassenrande entfernt im Boden stak; der Stock (Querschnitt $1^1/_2$ Zoll^2) drang vorne links vom Anus ein, gelangt in das Rectum in einer Höhe von ca. 3 Zoll und dringt noch 5 Zoll tief ein. Mit Hilfe ihres Mannes zog sich die Frau auf die Terrasse hinauf und ging in das Haus. Mässige Schmerzen, geringe Blutung. Leichte Temperatursteigerung, Abgang von diarrhoischem Stuhle durch die Wunde. Heilung in wenigen Wochen.

17. Neumann (l. c.). 24jähriger Zimmermann spiesst sich auf eine Leiter; das Holz dringt vom Damme aus ins Cavum recto-ischiadicum. Heilung.

18. Idem (l. c.). 44jähriger Glasmacher springt vom Kahne ins Wasser auf einen Pfahl. Verletzung und Ausgang wie in F. 17.

19. Idem (l. c.). 28jähriger Molkereibesitzer pfählt sich durch Abspringen vom Wagen auf einer Forke. Verletzung und Verlauf wie in F. 17.

20. Idem (l. c.). 34jähriger Arbeiter fällt bei Erdarbeit in eine Baugrube und spiesst sich auf armdicke Holzstange. Starke, rasch nachlassende Blutung. Am Damm handtellergrosse Wunde mit fetzig zerrissenen Rändern; Mastdarm intakt; der armdicke Wundkanal reicht bis 50 cm vom After, links von der Wirbelsäule; am Ende desselben finden sich Kleiderfetzen, die entfernt werden. Exitus; Peritonitis klinisch nicht nachweisbar; Sektion verbeten.

21. Winnedge (of Lafayette, Medical. News Oct. 12. 1895 bei Weller van Hook, l. c.). 30jähriger Mann fällt beim Einlegen von Getreide in eine Dreschmaschine, von einem Tische nach rückwärts und pfählt sich auf einen Heugabelstiel, welcher nach vorne und rechts vom Anus, ausserhalb des Sphinkters eindringt; derselbe gelangt ca. 7 Zoll tief ins Rectum; der Mann fällt kopfüber, den Heugabelstiel im Leibe; Extraktion durch die Anwesenden. Mässige Schmerzen. Am nächsten Tage leichte Puls- und Temperatursteigerung. Am 5. Tage Stuhl; keine Inkontinenz, keine Eiterung; nach 8 Tagen geheilt entlassen.

22. (Foreign body in the rectum. Philadelph. med. and surg. Report. Refer. in Virchow-Hirsch. 1874. II.) 225 Pfd. schwerer Mann fällt und treibt sich ein auf einem Stuhle stehendes Glas in den After. Bei Selbstextraktionsversuchen bricht ein Stück aus dem Rande. Starke Blutung. In Narkose gelingt das Verfahren mit Cylindern von steigender Weite nicht, manuelle Wendung und Extraktion desselben. Exitus ver-

mutlich durch innere Blutung; keine Sektion.

23. Sickel (cit. bei Th. Wenczel, Kasuistik eigenartiger in den Körper gedrungener Fremdkörper. Berliner klin. Wochenschr. und Bruns' Beiträge zur klin. Chir. 1899). Fall Janssens, wo sich eine Frau angeblich durch Gleiten von einer Bank ein am Boden stehendes 8 cm hohes und 7 cm im Durchmesser betragendes Glas in die Vagina rannte.

24. v. Walther (Beobachtung eines fremden Körpers von ungewöhnlicher Grösse im Mastdarme, Journ. der Chirurgie und Augenheilk. von Graefe und Walter 1820. Bd. I.). Bauernknecht, im Begriffe seine Notdurft zu verrichten, gleitet aus, und 1 Zoll breite, 1½ Zoll dicke Baumwurzel dringt 7 Zoll tief in den Mastdarm und bricht ab. Im Momente der Pfählung heftiger Schmerz; am nächsten Tage Beschwerden beim Reiten. Am 3. Tage wurde wegen argem Stuhl- und Harndrang der Bader gerufen, der den Patienten aufgiebt. Am 4. Tage wird der Landarzt aus F. geholt; derselbe fand die Darmschleimhaut stark entzündet, After und Mittelfleisch geschwollen; Fremdkörper mit dem Finger eben noch erreichbar; übelriechende, Blut gemengte Flüssigkeit aus dem Anus. Bestellung einer Zange. Fieber. Ueberschläge mit Lösung von Plumbum aceticum. — Am 5. Tage wird das Holz mit dem nach Art der Geburtszangen konstruierten Instrumente, nach oftmaligem Abgleiten infolge Spinkter-Spannung, glücklich entfernt. Schleimige und ölige Klysmen, Schleimsuppen. — Am 2. Tage nach der Extraktion erster Stuhlgang. Durch 4 Tage blutig eitrige Sekretion, wenige Tage später vollkommene Wiederherstellung.

25. Wyant ([Tipton] August 1894 bei Weller van Hook, l. c.) Junger Mann pfählt sich auf einen Heugabelstiel und bleibt eine Weile aufgespiesst bis Hilfe kommt. Das Instrument hatte einen Umfang von 3½ Zoll und war 8½ Zoll (?) tief in den Mastdarm eingedrungen. Ungestörte Heilung.

26. v. Vamossy (Wien. klin. Wochenschr. 1889. S. 503). 20jähriger Mann springt in ein Badebassin und pfählt sich auf einen langen Bürstenstiel. Eingang durch den Anus ins Rectum. Schmerzen über dem ganzen Hypogastrium; geringgradiger Meteorismus. 9 cm oberhalb des Anus perforierte der Stiel das Rectum und zerriss es in einem Ausmasse von 5 cm. Reinigung des Rectum mit Hilfe eines Speculums. Jodoformgaze-Tamponade. Peritoneum nicht eröffnet. Heilung etwas langsam (?).

27. Aubert (French Congress of Surgeons, 1887 vol. 11 pag. 643 bei Weller van Hook, l. c.). 27jähriger Mann pfählt sich auf einer Stange, die durch den Anus eindringt und von der ein 10 cm langes Stück die vordere Rectalwand hoch oben (?) durchbohrte. Entfernung des Stockes mittelst Zange. Heilung in 14 Tagen.

28. Forget (Plaie de l'anus et du rectum. Gazette des hôpit. 1875 bei Weller van Hook, l. c.). 17jähriger junger Mann treibt sich beim Turnen durch Sprung aus ziemlicher Höhe eine Holzstange ins Rectum.

Sphincter ani nach links gespalten; Mastdarm-Schleimhaut in einer Höhe von 8 cm aufgerissen, teilweise zerfetzt; keinerlei Symptome von der Blase; starke Shokwirkung, heftiger Schmerz. Selbst-Extraktion. Fisteloperation. Heilung innerhalb eines Monates.

29. Doser (allgem. Med. Ann. Altenb. 1812 pag. 789 bei Weller van Hook, l. c.). 70jähriger Pächter fällt 18 Fuss tief vom Baume; ein Holzstück dringt in das Rectum und durch dieses ins Sacrum. Sehr grosse Schmerzen. Das Rectum war die ganze Strecke vom Anus aufgeschlitzt. Einfache Drainage, Heilung in wenigen Tagen.

30. Taylor (Medic. Record. 1871 cit. von Quénu, l. c. 1899 und Weller van Hook l. c.). Mann fällt 25 Fuss tief und pfählt sich auf einen Heugabelstiel. (Querschnitt mit $1^1/_2$ Zoll Durchmesser.) Eingang $^1/_2$ Zoll vom After; der Stiel dringt durch die Hinterwand des Rectums und gelangt 8 Zoll tief. Eiterung am Peritoneum. Heilung mit relativer Incontinentia alvi.

31. André, C. (Arch. de Méd. et de Pharm. Mil. 1890 p. 365 bei Weller van Hook, l. c.). 22jähriger Soldat fällt auf ein Gewehr, das durch den Anus ins Rectum dringt. Grosse Blässe, Angstgefühl, kleiner Puls, weiches schmerzhaftes Abdomen; Erbrechen. Starke Blutung. Riss in der Hinterwand des Rectum, 6 cm oberhalb des Anus. Urinretention. Erholung von der primären Wirkung des Traumas, doch erforderte eine Analfistel einen weiteren operativen Eingriff.

32. Carney, E. (Procedings of medical convention of Ohio 1849, bei Weller van Hook, l. c.). 30jähriger Mann fällt 6 Fuss tief auf einen Heugabelstiel. Dieser dringt in den Anus und dann nach vorne in den Scrotalsack. Faeces dringen in die Wunde ein. Operation wie bei der Fistula ani mit Durchschneidung des Sphinkters. Eiterung am Scrotum. Heilung in ca. 3 Monaten.

33. Bushe (l. c.). Frau fällt auf Regenschirmspitze; Eingang durch das Rectum in die Scheide. (Rectovaginal-Fistel.) Heilung durch 3malige Aetzung mit Höllenstein. (Peritoneum war nicht verletzt.)

34. Bryon (Rec. Mem. de Méd. Paris 1869, bei Weller van Hook, l. c.). 52jährige, starke Bauersfrau pfählt sich beim Herabgleiten von einem Heuhaufen auf einen Heugabelstiel, der ins Rectum dringt. Grosse Schmerzen, Angstgefühl, Erbrechen, Abgang von Blut durch Vagina und Rectum. Durchtrennung der Recto-Vaginalwand. Tamponade. Heilung nach einigen Wochen.

35. Smith, R. B. ([Tioga] bei van Hook, l. c.). 37jährige Frau gleitet vom Heuhaufen und pfählt sich auf Heugabelstiel. Eintritt seitlich am Anus; Durchbohrung der Rectovaginalwand, so dass das Ende aus der Vulva hervorragte, dabei noch Risswunde des linken Labium majus. Selbstextraktion. Dann geht Patientin an 100 Meter bis zu ihrer Wohnung. Irrigationen, Umschläge. Vollkommene Heilung. Seit dem Trauma wurde die Frau bereits ohne Störung entbunden.

36. Körte (l. c.). 43jähriger Mann fällt auf einen dicken Pfahl. Risswunde des Afters, Tenesmus, leichte peritonitische Erscheinungen. Eis. Opiate. Schnelle Heilung mit vollkommener Kontinenz.

37. Townley, L. B. (Australasian Medic. Gaz. 1891, pag. 398 bei van Hook, l. c.). 35jähriger Mann pfählt sich, von Heuhaufen gleitend, auf einen Schaufelgriff ($3^3/_4$ Zoll im Umfange). Eingang durch den After ins Rectum; daselbst 3 Zoll vom Anus ein rundes Loch mit dem Durchmesser von 1 Zoll. Nach einigen Tagen wurde eine Geschwulst eröffnet, aus der sich übelriechender Eiter entleerte. Schmerzen im Abdomen halten an. 4 Tage später Schwellung in Lende und Leiste. Abdomen aufgetrieben. Diarrhoe. Teilweise Wiederherstellung. Die Rectalwunde kam zum Abschlusse. Weitere Krankengeschichte fehlt.

38. Atherstone, E. (Medic. Times and Gaz. London 1865 p. 171 bei van Hook, l. c.). 25jähriger Mann gleitet ab und pfählt sich auf einen Besenstiel. Eingang durch den After; Perforation des Rectum $1^1/_2$ Zoll vom Anus. Der eingeführte Finger gelangt durch eine klappenartige Oeffnung. Schmerzen im Hypogastrium, Erbrechen und Meteorismus werden symptomatisch behandelt. Heilung in 6 Wochen.

39. Schülein (l. c.). 20jähriges Mädchen, war als 12 Jahre altes Kind beim Uebersteigen eines Zaunes auf denselben gefallen; die Spitze drang in den Darm. Verletzung wurde verheimlicht; Spontanheilung. Seither nur relative Kontinenz. Patientin kommt zum Arzte, weil sie heiraten will.

Status praesens: Mastdarm hoch hinauf eingerissen. An Stelle des Dammes zwei dünne Hautbrücken, dahinter 3 cm breites Narbengewebe; Hymen miteingerissen. Perineo- und Rectoplastik. Heilung.

40. Steinberger ([in Fulda], gemeinsame deutsche Zeitschrift für Geburtskunde Bd. VI, cit. bei Meissner, l. c.). Mädchen fällt 12—15 Fuss von einem Baume auf Heckenpfahl. Eingang durch den Darm. Vollkommener Dammriss. Heilung ohne „blutige Naht" durch „schnelle Vereinigung".

41. Thomann (Wiener Med. Presse 1867. Nr. 39). 26jährige, im 6. Monate schwangere Taglöhnerin will, um Verhaftung wegen Rübendiebstahl zu entgehen, über spitzen Zaun steigen. Aufspiessung auf demselben. Ausgedehnte Zerreissung des Darmes; 2 grosse Scheiden-Mastdarmrisse. Nach acht Wochen Heilung; Schwangerschaft bestand ungestört fort.

42. Braumüller (Zeitschr. f. Wundärzte und Geburtsh. 1851 p. 213 van Hook, l. c.). Ein Kutscher springt von seinem Wagen und spiesst sich auf einen Pfahl, dessen oberer Teil abbrach, so dass Pat. herabfallen konnte. Der eiserne Pfahlkopf durchbohrte den Glutäus 5—6 Linien oberhalb des Afters und perforierte das Rectum 4 Zoll höher oben. Seitenlage, einfache Behandlung, Heilung in 6 Wochen.

43. Draper, E. M. ([Ilion] bei Weller van Hook, l. c.). Mann

auf einem beladenen Heuwagen sitzend, stürzt herab und rennt sich einen abgestorbenen Zweig in den Leib; Eingang durch die Gegend hinter dem After. 3 Zoll oberhalb des Afters gelangte das Holz ins Rectum, nach Erzeugung bedeutender Risswunden im pararectalen Gewebe und der Mastdarmschleimhat. Operation wie bei der entzündlichen Mastdarmfistel (Durchtrennung des Sphinkters); Entfernung von Holz und Borkestückchen. Vollkommene Genesung, absolute Kontinenz.

44. Forwood, W. S. (Medical and Surgical Reporter 1876 p. 332 bei van Hook, l. c.). 12jähriges Mädchen springt über einen Sessel und pfählt sich auf eines der scharfen Enden der Stuhlpfosten. Eingang 2 Zoll vom Anus und Perforation des Rectums ca. 1 Zoll über dem After. Heilung in ca. 2 Wochen.

45. Aus der chirurgischen Klinik in Heidelberg. Patient J. K., 54 Jahre alt, fiel am 20. VIII. 1897 von einer Leiter auf spitzen Pfahl, der 10 cm tief in den After drang. Ohnmacht, beim Erwachen starker Blutverlust bemerkt. Im Spital zu E. Naht; nach 14 Tagen Bauchfellentzündung. Anfangs Retentio urinae, beim Wasserlassen brennende Schmerzen, Harn „braun wie Bier". Incontinentia ani. Nach der Bauchfellentzündung Schmerzen in der Lebergegend, welche noch anhalten; kein Ikterus.

Status praesens: Ausser leichter Arteriosklerose und geringem Emphysem nichts Abnormes von Seiten des Gefässsystemes und der Lungen. Leberdämpfung beginnt im 6. Intercostalraum; vom Rippenbogen an reicht nach unten — in Zusammenhang mit der Leber — eine handbreite, derbe, etwas druckempfindliche Anschwellung; sie liegt wesentlich dem linken Leberlappen entsprechend. Kein Eiweiss, kein Zucker im Harn. — Am Anus, nach rechts und hinten oben, eine narbige, eingezogene Oeffnung, die die hintere Cirkumferenz des Spinkters durchsetzt; hier ist die Schleimhaut 6—7 cm weit nach innen gezogen.

8. II. 1900. Sphinkterplastik. Geheimrat Czerny führte den Schnitt durch das retrorectale Gewebe; dadurch wurden in der Tiefe liegende Narben freigelegt. Bei der Incision spannt der Sphinkter stark periproktal, so dass auf Funktionsfähigkeit geschlossen wird. Bei weiterer Narbenlösung zog sich der $^2/_3$ Spinkter immer mehr zurück, so dass sich eine Nische bildete. Ligatur der rechten Arteria haemorrhoidalis. Die innerste Schicht, knapp unter der Schleimhaut wird mit Catgut genäht und nach innen geknüpft, und so der Spinkterring geschlossen. Durch tiefgreifende Silkwormnähte wird der Sphinkter herangezogen und sorgfältig, an genau gegenüberliegender Seite wieder ausgestochen. Es hat dies den Zweck, dass zwischen oberer und tiefer Etage kein toter Raum entstehe; dann eine Reihe oberflächlicher Silkwormhautnähte. Die Digitaluntersuchung per rectum nach beendeter Operation ergiebt das gewünschte Resultat. Dünnes umwickeltes und mit Jodoform-Vaseline bestrichenes Gummirohr wird durch den Sphinkter ins Rectum hinaufgeschoben. Flüssige Diät;

nach einigen Tagen Oleum Ricini. — Verlauf reaktionslos, fast vollkommene Kontinenz erzielt und am 2. März 1900 entlassen.

46. Arnott, W. (Lancet 1840. 1. pag. 866 bei van Hook l. c.) 22jähriger Mann pfählt sich auf einen Pflock. Eingang seitlich vom Anus unten ins Rectum mündend. Dysurie; Bähungen aus der Wunde, die dann freigelegt wurde. Eiteransammlung und Eröffnung eines perinealen Abscesses. Heilung mit relativer Incontinentia alvi.

47. Blick, T. O. (Lancet 1850. pag. 79 bei van Hook, l. c.). 36jähriger Mann gleitet vom Heuschober und pfählt sich auf einen Heugabelstiel ($3^1/_2$ Zoll Umfang). Eingang neben dem After; Perforation des Rectum 3 Zoll über dem Anus; Gesamttiefe des Eindringens 6 Zoll. Collaps. Stimulantien, Hyosciamus, Opiate; Umschläge. Eröffnung eines perinealen Abscesses. Heilung.

48. Aus der chirurgischen Klinik Heidelberg. P. R., 34 Jahre alter Taglöhner stürzte vor 2 Jahren von einer Scheune derart, dass ein Stück Holz in den After drang. Ohnmacht; Blutung aus einer Wunde in der Aftergegend. In L. $3^1/_2$ stdg. Operation zum Verschlusse von 3 Wunden des Mastdarmes, dabei eine grössere des Sphinkters. Aufbrechen der Nahtlinie am 5. Tage bei hartem Stuhlgange. 8 Wochen lang Aetzung mit Höllenstein. Beim Aufstehen bemerkt Patient den unwillkürlichen Abgang des Stuhles und muss seither ständig Bandage tragen; ausser der Incontinentia alvi besteht bei längerem Sitzen Schmerzhaftigkeit am Steissbein.

Status praesens (15. V. 1896): Der After klafft weit; in der Analfalte bemerkt man eine vom Anus 2 cm nach oben und $3^1/_2$ cm nach dem Scrotum reichende Narbe. Der in den Mastdarm leicht eindringende Finger fühlt keine Reaktion des Sphinkter auf den Fremdkörper („kein Sphinktergefühl"). Nach hinten oben ist die Schleimhaut in einer Strecke von 2 bis 3 cm narbig verändert, doch sind die Narben auf der Unterlage leicht verschieblich und nicht mit dem in seinen letzten 2 Wirbeln rechtwinkelig nach vorne abgeknickten Steissbeine verwachsen. Auch an der vorderen Mastdarmwand Narbenzüge von gleicher Beschaffenheit. Patient wird ohne Operation entlassen, da infolge eines veralteten Sphinkterrisses mit Narbenbildung, eine wesentliche Besserung seines Leidens nicht zugesichert werden konnte und sich der Kranke auf eine bedingte Zusage hin nicht operieren lassen wollte.

49. Neumann (l. c.). 15jähriges Mädchen stürzt sich 2 Stockwerke herab; Fall auf Eisengitter und Spiessung auf 2 Eisenstangen; nach $^3/_4$ Stunden Schlosserarbeit Befreiung aus der Situation. Eintritt der Stangen beiderseits neben den Tubera ossis ischii; linkes Hüftgelenk aufgerissen, Rinne in die linke Darmbeinschaufel gegraben; rechte Darmbeinschaufel dicht unter der Crista durchbohrt, Bauchmuskeln unterminiert; Peritoneum nicht eröffnet. Erkrankung bald an Pyämie (?). Exitus nach 5 Monaten.

II. Die sub I erwähnten Verletzungen, kombiniert mit extraperitonealen Wunden der Harnblase und des Uterus resp. der Prostata, der Urethra, des Hoden u. s. w., kurz solche, das Peritoneum nicht perforierende Pfählungen, welche die Funktionen des Urogenitaltractes in erheblichem Masse stören.

a. Die Pfählungen durch das Scrotum können Hoden- und Nebenhoden-Quetschungen oder einseitige oder doppelseitige Zerstörung der Drüse bewirken; diese Verletzung geht zumeist wegen der grossen Schmerzhaftigkeit mit sehr stürmischen, reflektorischen Erscheinungen einher; Erbrechen, Ohnmacht, ja selbst Tod durch Shok werden bei diesem Trauma beobachtet. Die objektiven Erscheinungen bestehen in Blutergüssen verschiedener Ausdehnung. Der weitere Verlauf ist bei den einfachen Quetschungen ein verhältnismässig günstiger, indem es nach Resorption des Extravasates zur Restitutio ad integrum kommt; war aber die Verletzung eine ausgedehntere, so ist die Atrophie des Organes unvermeidlich. Die einfache Therapie besteht in Hochlagerung der Hoden, Eisbeutel und in einem nachträglichen Gebrauch des Suspensoriums. Bildet sich ein Abscess — unverzügliche Incision und Drainage.

Trifft der Pfalfl das Vas deferens, so kann es in ausgedehntem Masse zur Zerfetzung und Zerquetschung desselben kommen. Dann tritt Entzündung im Verlaufe des Plexus pampiniformis ein; oft folgt Gangrän des gleichnamigen Hodens, was die sofortige Entfernung desselben erfordert, um den anderen Hoden zu retten.

b. Das nächste Gebilde, dessen Läsion Gefahr und nicht selten andauernde Schädigung für den Betroffenen mit sich bringt, ist die Urethra: Beim Rittlingsfall auf einen spitzen Pfahl können ausgedehnte Quetschungen der Pars bulbosa und membranacea urethrae zu Stande kommen, indem diese gegen den Schambogen gepresst wird. Vom einfachen Schleimhautriss bis zur Zermalmung des Gliedes, Ausreissung der Urethra aus der Blase (50) und Fraktur des Schambogens kommen alle Uebergänge vor; die Blutung aus der Harnröhre wird namentlich durch Läsion der Arteria bulbo-urethralis, event. dorsalis penis, seltener einer der begleitenden Venen bewirkt, welche bald wenige Tropfen, bald Besorgnis erregende Mengen Blutes entleeren.

Einfache Quetschungen mit geringer Verletzung der Urethralschleimhaut heilen gewöhnlich ohne weitere üble Folgen. Als Begleiterscheinung sind kleinere oder grössere Abscesse keine Selten-

heit; sie wölben sich gegen das Perineum vor und gelangen entweder zu spontanem Aufbruche oder müssen vom Arzte eröffnet werden; häufig schwinden sie nach Kataplasmenbehandlung.

Die akute Lebensgefahr bei Urethralrupturen liegt in der Harninfiltration, welche in der Hälfte aller Fälle eintritt; indem die Urethralstümpfe auseinanderweichen, können Schleimhautfetzen wie Blutcoagula den Abfluss des Harnes behindern, so dass er in die Gewebsmaschen gedrängt wird. Relativ günstig ist der Verlauf bei offener Wunde oder rascher Bildung einer Urethralfistel; ist dies nicht der Fall, dann kommt es zu stets wachsender Harninfiltration, septischer Phlegmone unter hohem Fieber, und erfolgt keine Hilfe, so geht der Kranke unter dem Bilde der Sepsis oder Urämie zu Grunde.

Aber nach überstandener Lebensgefahr ist der Patient noch weiteren üblen Zufällen ausgesetzt: die meisten Quetsch- und Risswunden der Urethra führen zu strikturierender Verengerung derselben; in vielen Fällen führt erst diese den Verunglückten zum Arzte. Nach ausgedehnten Zerreissungen der Harnröhre bleiben derbe Stränge zurück, die nur durch das Messer überwunden werden.

Die Besprechung der einzelnen Formen von hier ausführbaren Operationen glaube ich füglich unterlassen zu können. Die Prognose der traumatischen Strikturen ist eine etwas günstigere, wie diejenige der auf entzündlichem Wege entstandenen und hat die Therapie bei jenen eher auf die Wiederkehr physiologischer Verhältnisse zu rechnen, wie bei diesen.

Das oben Gesagte bezieht sich in erster Linie auf die männliche Harnröhre, allein auch die um vieles kürzere Urethra der Frau ist, wenn auch in entsprechend geringerem Masse, der Gefahr bei einer Pfählung mitverletzt zu werden, ausgesetzt; durch die leichte Entstehung einer Urethrovaginalfistel aber ist die Prognosis quoad vitam eine viel günstigere.

Die Therapie der durch Pfählungsverletzung der Urethra bedingten primären Schädigungen richtet sich in erster Linie gegen Retentio urinae und Urininfiltration. Wenn möglich, ist der Katheter (als sonde à démeure) einzuführen; gelingt dies nicht, so ist die Punctio vesicae suprapubica (eventuell äusserer Harnröhren-Schnitt) indiciert. In Verbindung mit der Punktion der Blase kann auch der Catheterismus posterior (B r a i n a r d) ausgeführt werden. Geht es irgendwie an, so wird die Urethrorrhaphie gemacht; dadurch setzt man die Gefahr der Strikturbildung herab und kürzt den Heilungsprocess bedeutend ab; bei totaler Zerreissung der Harnröhre ist die Naht unerlässlich;

gute Drainage ist hier doppelt wichtig. Sind die Defekte zu gross, um die Wundränder direkt zu vereinigen, dann kann man die Wölfler'sche Schleimhauttransplantation oder die Bildung eines plastischen Decklappens aus dem inneren Vorhautblatte (Meusel) versuchen.

Der Harninfiltration und Phlegmone beugt man durch Blosslegung der Läsionsstelle vor; ist es bei bestehender Beckenfraktur zur Abscessbildung gekommen, so ist die Eröffnung und Entleerung wegen etwa vorhandener Knochensplitter ganz besonders gründlich vorzunehmen.

c. Während diese Verletzungsform bei Pfählungen wenig häufig beobachtet wird, sind extraperitoneale Blasenwunden oft beschrieben worden[1]).

Der Mechanismus der typischen Pfählung kann die Harnblasenverletzung durch Vagina, Damm und Rectum, durch das Foramen obturatorium und auch durch den knöchernen Beckengürtel, bei starker Füllung der Blase selbst durch die Haut des Mons veneris, an der Symphyse vorbei, zu Stande kommen lassen.

Die ungemein fleissige und gründliche Arbeit von Bartels[2]) giebt eine selten ausführliche Kasuistik dieser Verletzung. Aus dieser ergiebt sich vor allem der Schluss, dass offene, mit der Oberfläche kommunicierende Blasenwunden sich bei richtiger Behandlung in nichts von anderen Weichteilwunden unterscheiden[3]), da nur die Harnretention als etwas Specifisches aufzufassen ist; dieser allgemein giltige Satz hat später eine kleine Einschränkung erfahren, welche bei Besprechung der intraperitonealen Blasenwunden hervorgehoben werden soll.

Bei den Pfählungsverletzungen des extraperitonealen Teiles der Harnblase haben wir drei — praktisch allerdings nicht immer trennbare — Gruppen zu unterscheiden:

1) Die Blase wird von der Pfahlspitze direkt getroffen und eröffnet, oder die Pfählungswunde kombiniert sich mit einem Weichteilrisse, der bis in die Blase reicht.

2) Der Anprall der Blase an das Schambein kann ein so starker sein, dass es an der Vorderwand zur Berstung und zum Erguss in das Cavum Retzii kommt („Rupture par contre-coup").

1) R. Ultzmann. Die Krankheiten der Harnblase. Deutsche Chir. 1890.

2) Max Bartels. Die Traumen der Harnblase. Archiv für klin. Chir. Bd. 22. 1878.

3) Robert Bingham. Praktische Bemerkungen über die Krankheiten und Verletzungen der Blase, übersetzt von G. E. Dohlhoff, Magdeburg 1823.

3) Die Blase wird entweder durch den Pfahl selbst oder durch den Stoss gegen die Beckenwand gequetscht, so dass es zu cirkumskripter Nekrose und dann zum Durchbruche des Urins kommt. Völlig abzusehen ist von den Berstungen zuvor pathologisch veränderter Harnblasen, welche durch den leisesten Anstoss eintreten können (Englisch).

Klar und deutlich ergiebt sich, dass im ersteren Falle die Prognose eine viel bessere ist wie in den beiden letzteren, und während in jenem zumeist reaktionsloser Verlauf besteht, können in diesen Erscheinungen eintreten, wie wir sie sonst nur bei intraperitonealer (oder doppelter) Blasenverletzung antreffen.

Für den ferneren Verlauf bei Harnblasen-Läsionen ist nicht allein ihr Sitz, sondern auch die Beschaffenheit und Menge des Blaseninhaltes massgebend.

Während Pfählungen im Bereiche des Mons veneris zumeist durch den Ramus horizontalis ossis pubis derart abgelenkt werden, dass das verletzende Instrument zwischen den Bauchdecken weitergleitet, kam es in einem der von Bartels angeführten Fälle zu einer extraperitonealen Verletzung der Blase analog der Punctio suprapubica, nur mit dem Unterschiede, dass der Pfahl gerade und fix war, der menschliche Körper über die Symphyse als Hypomochlion rotierte und so — vielleicht nicht mehr ganz typisch — die Pfählung bewirkte (51). In der Mehrzahl der Fälle dürfte die Therapie in Erweiterung der ins Cavum Retzii führenden Wunde, Blasennaht, Toilette, Drainage nach aussen und Sonde à démeure bestehen.

Die Vagina in ihrem vorderen wie hinteren Gewölbe kann Pfählen den Eintritt in die Blase gewähren; das Letztere aber fast ausschliesslich mit Zerreissung des Peritoneums. Die Symptome sind diejenigen fast aller Vesico-Vaginal-Fisteln: Unwillkürlicher Harnabgang, Reizung der Vaginal-Schleimhaut und der äusseren Geschlechtsteile; Ekzeme an der Innenseite der Oberschenkel u. s. w. Bemerkenswert ist der Umstand, dass in den mir zugänglichen Fällen die Heilung sehr leicht, ja sogar in einem mit arger Risswunde kombinierten Falle, spontan eintrat (52).

Hier sei auch auf die Folgen in der Blase zurückgebliebener Fremdkörper hingewiesen.

So wie beim Weibe durch die viel kürzere Harnröhre ungleich leichter Fremdkörper in die Blase gelangen als beim Manne, macht auch die Vagina den Zutritt pfählender Instrumente zu einem leichteren (59) als dies durch den ausgedehnten, widerstandsfähigen Damm des

Mannes der Fall ist; wenn derartige Pfählungsverletzungen beim Weibe dennoch seltener vorkommen als beim Manne, so wird dies durch Umstände bedingt, wie sie bei Besprechung von Verletzungen der weiblichen Geschlechtsorgane bereits erwähnt wurden. Seltener sind es Teile des eingedrungenen Pfahles (60), als vielmehr diesem anhaftende Körper, welche in der Blase zurückbleiben können, so vor allem mitgerissene Stücke von den durchbohrten Kleidern der Verunglückten. Manchesmal kommt es vor, dass ein Zeugfetzen unter argem Drängen und Schmerzen selbst beim Manne per urethram herausbefördert wurde (55, 56). In den Fällen, in welchen Fäkalien aus dem Mastdarm in die Blase gelangt waren, besteht noch für lange Zeit die Gefahr einer Steinbildung (57). Wird der Fremdkörper übersehen, oder ein Eingriff zur Entfernung desselben abgelehnt, dann beginnt die Inkrustierung desselben, was um so leichter geschieht, als das Trauma in der Regel Cystitis bewirkt, und der Reiz auf die Schleimhaut dieselbe fort erhält.

In der weiteren Folge entstehen mehr oder minder regelmässige Blasensteine (58, 59), welche durch ihre stereotypen Beschwerden den Patienten veranlassen, den Arzt aufzusuchen.

Andere Fälle kommen nicht so weit; die eingedrungenen und in der Blase zurückgebliebenen Körper waren Träger stark infektiöser Keime und erregten schwere septische Entzündungen der Blase mit allen ihren Folgezuständen wie: Pyelitis, Nephritis etc.

Die Diagnose der Anwesenheit eines Fremdkörpers mittels Kystoskopie macht insoferne oft Schwierigkeit, als eingespritzte Füllflüssigkeit durch die bestehende Wunde rasch ablaufen kann, eine grössere Menge derselben aber die Gefahr der Verletzung an sich noch erhöhen würde (70). Dann kann man die Diagnose nur nach subjektiven Symptomen des Patienten und ex juvantibus (entsprechender Defekt in den Kleidern etc.) stellen. Nach Heilung einer jeden Blasenwunde soll eine gründliche kystoskopische Untersuchung vorgenommen werden (60), da Schleimhautfalten leicht kleine Fremdkörper beherbergen können, welche jetzt noch mittels des Operationskystoskopes, später nur durch grosse Operationen entfernbar sind. Sind die Corpora aliena der Harnblase einmal inkrustiert, dann bieten sie keine wesentlichen Unterschiede gegenüber anderen Konkrementen. Bezüglich der „Lage" eines eventuell nötigen Steinschnittes giebt das Vorhandensein einer Fistel (zumal Vesico-Vaginalfistel) den Ausschlag, indem man wenn möglich die Schnittrichtung durch dieselbe legen wird (61).

Beim Manne erfolgt — ungefähr im selben Häufigkeitsverhältnisse wie beim Weibe auf dem Wege der Vagina — die Pfählungsverletzung der Blase durch den Damm. Die Seltenheit der Pfählung beim Weibe auf perinealem Wege wurde bereits in I. d. besprochen. In diese Gruppe gehören die prognostisch günstigsten Fälle, weil die Gefahr einer primären oder sekundären Infektion der Wunde durch unreines Vaginalsekret oder Fäkalien am geringsten ist (58, 62, 63) und erst durch Ausdehnung der Wunde auf Vagina und Rectum herbeigeführt wird (64). Auch bei dieser Form wird die Heilung durch miteingedrungene Fremdkörper oft verzögert (60, 62).

Die meisten Blasenwunden durch Pfählung kommen dadurch zustande, dass der Pfahl durch den Anus oder perianales Gewebe in den menschlichen Körper eindringt (55, 65, 66, 67, 68, 69, 70, 71, 73). Von der Richtung der Verletzung, von der Beschaffenheit des pfählenden Instrumentes und von dem Füllungszustande der Blase hängt es ab, ob das Peritoneum mitverletzt wird oder nicht. Eine nähere Erklärung dieser Bedingungen halte ich für überflüssig. Die Ansammlung von Blutcoagula im Mastdarm kann den Abfluss von Harn aus der Wunde hemmen, so dass bei minder sorgfältiger Untersuchung die Hauptgefahr, nämlich die Blasenwunde für eine Zeit übersehen wird, während welcher ein ärztlicher Eingriff indiciert gewesen wäre (72).

Liegt die Verletzung tief unten in der Blase mit grossem Substanzverluste daselbst wie im Rectum verbunden, dann kann es zu doppelter Passage kommen (analog wie bei gewissen, angeborenen Mastdarm-Blasenfisteln), und können Harn durch den Anus, Faeces per urethram abgehen (56). Auch starke Durchfälle können diese Erscheinung bei bestehender Mastdarm- und Blasenwunde hervorrufen (57).

Die zurückbleibenden Fisteln werden — nach Ausschliessung eines im Wundkanale oder in der Blase zurückgebliebenen Fremdkörpers — durch verschiedene Verfahren zum rascheren Verschlusse gebracht: Spaltung, Aetzung. Kauterisation, Plastik durch Schleimhautverschiebung (par glissement) u. s. w. Die plastische Methode bietet den Vorteil, dass eine Narbenbildung im Rectum (72, 74) hintangehalten wird.

Was die Blasenruptur durch Contre-coup anbelangt, so wäre noch zu bemerken, dass der Harnerguss ins Cavum Retzii mit schmerzhafter Schwellung in der Regio suprapubica, Harndrang ohne Erfolg und den meisten Erscheinungen verbunden ist, wie sie bei Blasenrupturen überhaupt in Scene treten, seien diese nun extra- oder intraperitoneal. Die Therapie besteht in der Eröffnung des infiltrierten

Cavum Retzii von aussen her.

Bezüglich der sekundären direkten oder indirekten Blaseneröffnung sei noch folgendes bemerkt: Der Zeitraum, innerhalb dessen es zur sekundären Blaseneröffnung kommen kann, ist ein wechselnder; durchschnittlich beginnt der Abgang von Harn durch die Wunde innerhalb 24 Stunden nach der Verletzung; erfolgt das Träufeln früher, wenn auch nicht unmittelbar nach dem Trauma, so muss angenommen werden, dass primär eine Fissur erfolgte, dieselbe aber durch Blut und Serum verklebt war, und erst dieses allmählich durch den Harn verdrängt wurde. Erfolgt der Harnabgang erst nach diesem Zeitpunkte, dann liegt die Vermutung nahe, dass es zur Läsion, aber nicht vollkommenen Blasenruptur und zur sekundären Fistelbildung gekommen ist. Eine Grenze nach oben für den Eintritt sekundären Harnträufelns durch die Wunde vermag ich nicht zu geben, auch kommt es sicher in der Mehrzahl der Blasenquetschungen, trotz starker Blutung nicht zum Durchbruche der Blasenwand (45).

d. Die Uterusverletzung durch Pfählung (57) wird in dem Abschnitte über die Wunden intraperitonealer Organe erörtert werden.

e. Verletzungen der Prostata sind sehr selten; noch relativ häufig kommen sie als unglückliche Zufälle beim perinealen Steinschnitte, bei fehlerhafter Handhabung des Lithotriptors oder des Katheters (bei Erzeugung falscher Wege etc.) vor. Während glatte Schnitt- oder Stichwunden meist gut heilen, haben Quetschungen leicht Zellgewebsphlegmonen mit konsekutiver Peritonitis zur Folge, zumal bei gleichzeitiger Durchtrennung der fibrösen Prostata-Kapsel. Die Komplikation durch eine gleichzeitige Blasenverletzung involviert die grosse Gefahr einer Urininfiltration. Die Therapie wird namentlich gegen die letztere gerichtet sein, in jedem Falle aber für ausgiebige Drainage zu sorgen haben (69). Bei Pfählungen, welche diese Drüse treffen, genügt wohl die Offenhaltung und Ausspülung des Wundkanales.

50. Neumann (l. c.). 25jähriger Mann fällt mit dem Damme auf Rudergabel, welche hinter der Symphyse an der Vorderwand des Beckenbodens empordringt und die Harnröhre aus der Blase reisst; dies hinterlässt einen Defekt von 3 cm Durchmesser an der vorderen Blasenwand. Heilung mit Verbleiben einer unbedeutenden Harnröhrenfistel.

51. Adams (Persönliche Mitteilung an Stokes jun. Virchow-Hirsch. 1872). 10jähriger Knabe fällt auf einen Bürstenstiel; Eingang oberhalb des Schambogens in die Harnblase. Sofort Ausströmen von Urin aus der Wunde. In einer Woche Heilung ohne Zwischenfall.

52. Fleury (Annales de Gynécolog. Tom. VIII. 1877. bei Schülein, l. c.). Sturz vom Getreidewagen gegen ein Holzstück. Zerreissung der Vagina und Harnblase; spontane Heilung.

53. Cuylits (J. de Sc. Médic. de Louvain. 1880. Vol. V. bei van Hook l. c.). Junger Mann fällt vom Baume auf eine spitze Baumwurzel ($2^1/_2$ cm im Durchmesser). Eingang durch den Anus ins Rectum 12 bis 13 cm tief. Starke Blutung, Collaps; Harn geht per rectum ab. In der Höhe des Promontoriums findet sich eine runde Oeffnung im Rectum. Sonde à demeure durch einige Tage. Heilung.

54. Meckel, G. F. (N. Arch. f. Arzneik. f. prakt. Aerzte. 1789. p. 15. bei van Hook l. c.). Ein Hirt fällt im Schlafe über einen Zaunpfahl, der in das Rectum drang und abbrach. Bei der Extraktion ergiesst sich eine Menge Blutes. Harn geht durch 3 Tage per rectum ab. Dann allmähliche Heilung.

55. Perrin (Plaie pénétrente de la vessie. Gaz. des hôpit. 1872). 50jähriger Schlosser (betrunken) fällt auf das Bein eines umgekehrten Stuhles; Eindringen desselben durch den After in die Harnblase. Abgang von Urin und Kot aus der Wunde. Extraktion des abgebrochenen Stuhlbeines; Urin per anum. Erhöhte Lagerung zur Annäherung der Wundlefzen. Katheter wird nur 24 Std. vertragen. Nach 10 Tagen geht der Harn wieder durch die Urethra, und nach 1 Monate war die Wunde fistulös. Nach 2 Monaten Heilung. Dann — alle 5—6 Tage — Fremdkörpersymptome von der Blase aus (Verhaltung etc.); plötzlich Entleerung eines Zeugfetzens (aus der Hose, welche Patient zur Zeit des Traumas trug) per urethram. Heilung.

56. Bingham (l. c.). Mann fällt mit gespreizten Beinen die Treppe hinab auf einen Besenstiel. Eingang nahe am After durch den Mastdarm in die Harnblase. Katheter eingelegt. Noch nach 6 Std. geht Urin aus der Wunde, während Faeces die Urethra passieren. Fremdkörpersymptome, Abgang eines Stückes der Hose unter grossen Schmerzen per urethram. Cystitis. Urinfisteln werden gespalten. Heilung.

57. Bücking (Baldinger's neues Magazin. Bd. 4. Leipzig 1782) 20jähriger Mann spiesst sich bei Uebersteigen eines Zaunes auf spitzen Stock; angeblich starker Blutverlust und Schmerz. Die Verletzung wurde zuerst verheimlicht und durch Urinabgang per rectum verraten. Der Pfahl war per rectum in die Harnblase gedrungen. 3 Tage ging der Harn durch den After ab; infolge starken Durchfalles kamen Exkremente in die Blase. Cystitis. Längere Zeit Blasen-Mastdarm-Fistel. Heilung.

58. Leroy d'Etiolles fils (Traité pratique de la gravelle. Paris 1866 et gaz. medic. de Paris 1853). 29jähriger Mann fällt beim Einbruch eines Gerüstes auf ein Brett und stösst sich einen Spahn ein. Eingang durch den Damm, zwischen Sitzbeinhöcker und After in die Harnblase; heftiger Schmerz in der Regio hypogastrica; kein Harn aus der Wunde, blutiger Urin per urethram. Der Verunglückte zieht selbst den Splitter heraus. Wunde in 6 Tagen geheilt. In 14 Tagen arbeitsfähig. Sehr bald

Fremdkörpersymptome. Lithotripsie mittels eines von Leroy angegebenen Instrumentes (bei Mathieu); in mehreren Sitzungen inkrustierte Holzsplitter entfernt. Heilung.

59. Jobert de Lamballe (Gaz. hebdomadaire 1855 und Ch. Houël, des plaies et des ruptures de la vessie. Thèse Paris 1857). Junges Mädchen stürzt vom Pferde und stösst sich beim Falle auf eine Bank einen mit hölzerner Scheide versehenen Bleistift, angeblich aus der Tasche, durch Vagina in die Blase. (Bartels hält dies mit Recht für einen Unfall durch Masturbation.) Verheimlichung bis zum Bemerktwerden des Harnträufelns. Geringe Blutung aus Harnblase und Scheide, häufige schmerzhafte Urinentleerung; keine schwereren Symptome. Heilung. Extraktionsversuche des in der Blase befindlichen Bleistiftes misslangen; Entfernung des inkrustierten Stiftes durch vaginalen Steinschnitt. Eine durch das Harnträufeln Entzündung und Ulcera erzeugende, das ganze Septum vesico-vaginale einnehmende Fistel wird von Jobert durch Autoplasie par glissement mit Erfolg geheilt.

60. Schloetke (hannöver'scher Regim.-Chirurgus. Richter's Chirurgische Bibliothek. II. 4. Gotha 1772). Soldat vom Baume auf spitze Pallisade fallend, bleibt eine Viertelstunde hängen; aus Angst wird der stecken gebliebene Pfahl abgesägt und Patient derart zu Schloetke gebracht. Eingang durch die linke Seite des Perineum; Blasenwunde. Spitze unter der Haut an der letzten Rippe fühlbar. Urin aus der Wunde, häufig blutiger Urin per urethram. Extraktion des armdicken Pfahles. Profuse Eiterung; 14 Tage Entzündung des Schenkels, Hodensackes und ganzen Unterleibes (Aderlässe und starke Dosen China!). Nach 7 Wochen Katheter eingelegt, dann Harn per vias naturales; 2mal Spaltung von Abscessen, aus denen sich Rindenstücke entleeren, dies auch nach 2 Jahren (leider keine Angabe über Lokalisation der Abscesse); mehrmals Rindenstücke per urethram abgegangen. Dann Wohlbefinden, nur von Zeit zu Zeit Steinbeschwerden (inkrustierte Rindenstücke? Bartels).

61. Camper (Mémoires de l'Academie royale de chirurgie. Bd. 12. und Chopart, Traité des maladies des voies urinaires. Nouv. ed. Paris 1830). Matrose fällt vom Mastbaum auf ein Holzstück; Splitter dringen durch den After in die Harnblase. Heilung mit einer noch nach einem Jahre bestehenden Blasen-Mastdarmfistel. Camper fühlt nach einem Jahre inkrustierte Fremdkörper in der Harnblase; Incision durch die Fistel; Extraktion zweier länglicher Steine, deren Kerne Holzstücke sind. Heilung in kurzer Zeit.

62. Bingham (l. c.). Knabe fällt auf spitzen Stock (beim Ausfahren aus einer Kohlengrube reisst ein Strick). Eingang durch das Perineum in die Harnblase. Zurückgebliebenes Stockstück unterhält eine Fistel. Nach Entfernung des Fremdkörpers völlige Heilung.

63. Schütte (Medicin. Zeitung. Berlin 1840). 37jähr. Mann spiesst sich auf mehr als zolldicken Pfahl. Eingang durch das Perineum in den

unteren Teil der Blase; Urin aus der Wunde; aus der Harnröhre weder Blut noch Urin. Katheter. Schnelle Heilung. (Umschläge mit kaltem Wasser; Blutegel.)

64. v. Esmarch (Die Krankheiten des Mastdarmes und des Afters. Deutsche Chirurgie. Liefg. 48. Stuttgart 1887). Preussischer Soldat stürzt beim Sturm auf die Düpler Schanzen in eine Wolfsgrube. Pfählung mit Zerreissung des Dammes bis in die Blase und in den Mastdarm. Kloakenbildung; hoffnungsloser Zustand. Sorgfältige Behandlung und Pflege. Zuerst kehrte die Fähigkeit zurück, den Harn zu behalten; dann schwand die Incontinentia alvi; keine Eröffnung des Peritoneums! Heilung in 3 Monaten.

65. Hewett (in T. Holmes, System of surgery. 2 ed. London 1870 bis 71). 46jähr. Mann wird von einem mit Reisigbündeln beladenen Wagen im Spiele herabgestossen, und spiesst sich auf einen in der Erde steckenden, spitzen Stock. Eingang durch den After und Mastdarm in den hinteren Teil der Harnblase unmittelbar hinter der Prostata. Grosser Schmerz; Finger lässt sich durch die Wunde in die Harnblase einführen. Aderlass, Opium, Senfteige, Umschläge über das Abdomen; nach 2 Monaten Urin per urethram; Heilung.

66. Gibbs (Buffalo Medic. and Surgic. Journal. 1870—71. bei Bartels). 55jähr. Mann spiesst sich auf spitzen Pfahl. Eingang durch den Mastdarm in die Harnblase. Der Pfahl bricht ab und bleibt im Wundkanale stecken. Profuse Blutung; Harn geht per anum ab; Heilung in wenigen Wochen.

67. C. J. M. Langenbeck (Nosologie u. Therapie der chirurgischen Krankheiten. Göttingen cit. das American Journ. of the medic. Sciences. Bd. V. pag. 249). Alter? Geschlecht? Fall vom Baume auf einen Buchenbusch. Eingang durch den After in die Harnblase. Ausgang fraglich.

68. 69. Bryant (Injuries to pelvis region, Medic. Times. May 1878). 2 Fälle von Pfählung. Eingang durch die Glutäal-Region in den Mastdarm und in die Harnblase. Operation wie zur Lithotomie. Vollkommene Heilung (Virchow-Hirsch. 1878. II. Bd.). In dem einen Fall handelt es sich um einen 12jährigen Jungen, der sich auf eine eiserne Gitterstange pfählte; dabei kam es ausser den oben erwähnten Verletzungen noch zur Durchbohrung der Prostata und zur Eröffnung des Peritoneums.

70. Myles (Medical Press and Circul. 1893. bei Quénu. l. c. 1899). Betrunkener Mann fällt auf den Fuss eines gestürzten Stuhles; der Fuss dringt ins Rectum. Blutung aus dem Anus; so bleibt der Mann bis zum nächsten Morgen liegen. Am 3. Tage Spitalaufnahme. Intensiver Rectalschmerz, Tenesmus, Meteorismus, Obstipation. Erbrechen, belegte Zunge, cyanotische Gesichtsfarbe; tiefliegende Augen, keuchende Respiration. Digitaluntersuchung ergiebt Wunde in der vorderen Rectalwand einige Zoll über dem Anus. Füllung der Blase, doch kein Tropfen kommt wieder heraus (?); Sonde dringt 5—6 Zoll tief in die Rectalwunde ein. Myles

nahm bestehende Perforationsperitonitis an und laparotomierte. Blutig seröse Flüssigkeit im Bauche. Keine perforierende Wunde des Bauchfelles nachweisbar. Bauchverschluss, Drainage; Glasrohr ins Rectum und in die Rectalwunde. Relatives Wohlbefinden, doch merkt Pat. beim Harnlassen eigentümliches Brausen und Zischen (Gas-Abgang per urethram). Neuerliche Flüssigkeits-Injektion in die Blase beweist das Vorhandensein einer Recto-Vesical-Fistel. Dauerkatheter. Verschluss der Fistel innerhalb einer Woche.

71. Mühlberger (Memorabilien. 1879. bei Esmarch l. c.). Steinbrecher stösst sich den daumendicken Stiel eines Hockschemels durch das Rectum in die volle Blase. Bis zum 3. Tage Urin durch den Mastdarm abgeflossen; dann rasche Heilung.

72. Hafner (Deutsche Klinik. 1866. 43). 16jähr. Knabe fällt vom Heuhaufen auf senkrechten Heugabelstiel. Eingang durch den After 5 bis 6 Zoll tief ins Rectum, sodann in die Blase. Sofort Stuhldrang mit Blutabgang per anum; Harn wird gelassen. Nach 2 Std. Coagula aus der oberen Mastdarmwunde geräumt, worauf grosse Urinmenge per anum abfliesst. Starke Schmerzen im Hypogastrium; cirkumskripte Peritonitis in der Blasengegend. Auf das Abdomen kalte Umschläge, Opium. Katheterismus, doch auch spontane Harnentleerung; Kalomel; nach 16 Tagen Urinentleerung und Defäkation normal; in einigen Wochen mit ringförmig geheilter Narbe im Rectum entlassen.

73. Hapemann (Minden, Nebraska, bei van Hook l. c.). Landmann springt von einem Wagen und fällt auf den Stiel einer Heugabel. Eingang durch das Rectum; 24 Std. später bestand keine Schmerzhaftigkeit. Hapemann findet in der vorderen Rectalwand eine für 2 Finger durchgängige Oeffnung. Abgang von Urin per rectum durch eine Reihe von Tagen. Reaktionslose Heilung.

74. Beach (Perforation of the Bladder trough the Rectum. Boston Medical and surgic. Journal. 1879. pag. 878). 16jähriger Knabe sitzt auf einem Schiebfenster; durch Nachgeben des Rahmens stösst er sich eine der aufrechten Spreitzen durch den Anus ins Rectum. Perforation der Blase gerade oberhalb der Prostata. Selbstextraktion des Holzes; starke Blutung durch 24 Std. In Massachusett-Hospital wird der Abgang blutigen Harnes aus dem Anus festgestellt. Weicher Dauer-Katheter in die Blase, ein zweiter durch die Rectalwunde. Pat. auf Bettpfanne gelegt. Schwache, in die Blase injicierte Thymollösung fliesst durch das Rectum ab; anfängliche Cystitis schwindet. Milchdiät; nach dem 6. Tage geht kein Harn mehr per rectum ab. Katheter am 15. Tage entfernt. Heilung unter Hinterlassung einer festen Rectalnarbe in 3 Wochen.

75. Zimmermann (Pfählung durch Cavalettstange. Wiener klin. Wochenschr. 1897. Nr. 34[1]). Infanterist F. B. wird von einem Kameraden

1) Zimmermann bespricht in der Einleitung die Gefahr, welche die Eckstangen der österr. Militärbetten mit sich bringen; auch eine typische

gegen eine Cavalett-Ecke geschleudert, so dass sich die Eisenstange (Querschnitt 1,7 cm²) in das Rectum bohrt. Kurze Zeit bewusstlos, starke Blutung; Harn und Stuhldrang; Oberschenkel krampfhaft adduciert gehalten.

Status praesens: An der rechten hinteren Seite des Anus Substanzverlust von 4 cm²; Wundhöhle von 19 cm Tiefe, der rechten Fossa ischiorectalis entsprechend. Darm und Blasenwunde nicht nachweisbar. Tamponade der stark blutenden Wundhöhle. Katheter entleert 1½ Liter stark blutigen Harnes. Harn-Retention durch 4 Tage mittels Katheterismus überwunden. Am 5. Tage entleert sich der Harn durch die Wunde. Hohes Fieber. Bildung einer retrorectalen Phlegmone; ausgiebige Incision derselben. Wegen grosser Schmerzen bei Defäkation Sphinkterotomie. Allmähliche Entfieberung. Nach 14 Tagen beginnt der Harnabgang per vias naturales; nach 3½ Monaten Heilung, bis auf kleine Urinfistel, die sich rasch schliesst; 7 Monate nach der Verletzung Truppendienst. (Auch Zimmermann nimmt Harnblasenquetschung und sekundäre, extraperitoneale Perforation an).

76. v. Muralt (Chirurg. Schriften, herausgegeben von D. Koenig. Basel 1691 S. 777). Jüngling fällt in ein „spitzig Holz" und wird „in die Harnblase verwundet; gelinde, trocknende Diät". Heilung.

77. Holmes (A system of surgery. London 1861. cit. das American Journal of Medicine. April 1847). Aufspiessung einer Schwangeren auf eine Heugabel; der Uterus wurde getroffen, ohne dass es zum Abort kam. Heilung. (Pfählung?)

III. Eröffnung des Peritoneums ohne Organ-Verletzung.

a. Vor allem kommt in diesem Abschnitte die von Madelung beschriebene typische Pfählung in Betracht (78, 79, 80). Es handelt sich hier um Pfählungen nach der Form I a, nur mit dem Unterschiede, dass der menschliche Körper durch Vornübersinken während des Falles die Richtung der Pfählung ändert, und der verletzende Körper unter einem spitzen Winkel in die Bauchhöhle eindringt auch später wird noch einmal auf diese Verletzungsform zurückgekommen werden, da bei derselben die verschiedensten Organläsionen vorkommen können. Hier ist die Nachforschung nach etwa eingedrungenen Fremdkörpern ganz besonders wichtig, denn nur bei genauer Kenntnis von der Beschaffenheit der Peritonealwunde darf der Arzt die Heilung sich selbst überlassen; er muss also mit allen, ihm zu Gebote stehenden Mitteln darnach trachten, äussere wie

Pfählung (durch den Hals in die Mundhöhle) beschreibt Zimmermann, und ich sah einen Fall von Pfählung in die Orbita an der augenärztlichen Abteilung des gleichen Spitales, verursacht durch das nämliche Instrument.

innere Wunde, sowie den Wundkanal in weitestem Sinne des Wortes, rein zu machen.

Wenn auch jedes überflüssige Sondieren auf das entschiedenste zu verurteilen ist, so giebt es doch Fälle, in welchen man die Sonde nicht entbehren kann; hier ist sie aber nicht so sehr diagnostischer Behelf, als vielmehr Widerlager, um gegen dasselbe incidieren zu können, gleichzeitig giebt sie Aufschluss über das Ende des Wundkanals; dasselbe verrät sich häufig durch lokale Schmerzhaftigkeit, Rötung und Schwellung der Haut, da ja an dieser Stelle eine weitere Perforation der Bauchdecken stattgefunden hat. Der Arzt muss sich bei dem Eingriffe, welchen er vorzunehmen hat, klar sein, dass demselben eventuell die Bedeutung einer Probelaparotomie zukommt und danach seine Vorbereitungen treffen, andererseits ist nur die sofortige Aufsuchung des „Ortes" dieses traumatischen Stollens als rationell zu bezeichnen. War die Bauchwand völlig durchtrennt und auch das Peritoneum durchrissen, dann liegen in der Wunde meist Netz und Eingeweide vor. Bestehen an diesen keine nachweisbaren Veränderungen, so wird mit einer lauen, sterilen, eventuell mit einer leicht antiseptischen Lösung gespült, mit steriler Gaze ohne zu reizen abgetrocknet und der Prolaps in die Bauchhöhle reponiert. Peritonealnaht. Nun geht man schon etwas weniger zart an die Desinfektion des Wundkanals. M a d e l u n g empfiehlt die Ausschabung desselben mit dem scharfen Löffel (in Ermangelung eines solchen Instrumentes mit langem Stiele kann man auch eine Cürette verwenden). So zweckmässig dieses Verfahren ist, so erheischt es doch Vorsicht, um nicht die Arteria epigastrica zu verletzen, was bei genauer Kenntnis der Schichten, durch welche der Wundkanal verläuft, leicht vermieden werden kann. Nun folgen Ausspülung, Tamponade und Drainage; Verband mittels T-Binde.

Zeigt der Prolaps pathologische Veränderungen, so ist nach allgemeinen Regeln vorzugehen.

b. Eine weitere Eingangspforte für den Pfahl zur direkten Verletzung des Peritoneums besteht in der Vagina. Während die Pfahlspitze, ohne die Blase zu verletzen, zwischen dieser und dem Uterus kaum an das Peritoneum gelangen dürfte, kommt es leicht nach Perforation des hinteren Scheidengewölbes zur Eröffnung des Cavum Douglasii (81). Eine Grenze, wie weit ein Pfahl in die Bauchhöhle vordringen kann, ohne Unterleibsorgane, insbesondere Darmschlingen zu verletzen, lässt sich absolut nicht ziehen, da auch in Fällen vollkommener Aufspiessung der Pfahl durch das Diaphragma glatt durch-

gehen kann ohne Därme zu verletzen. In vielen Fällen ist ein mehr oder minder ausgedehnter, leicht reponibler Vorfall von Darmschlingen die einzige Folge (82), und bei sachgemässer Therapie geht der Unfall ohne weitere Nachteile für die Patientin vorüber. Waren aber Kleiderfetzen oder anderes Material in der Bauchhöhle zurückgeblieben, dann verschlimmert sich die Prognose um ein Bedeutendes. Die Symptome, welche den Fremdkörper verraten, sind gleichzeitig diejenigen bestehender Peritonitis.

Wohl kann man durch permanente Beckenhochlagerung die Gedärme ohne vollkommenen Peritonealverschluss in der Bauchhöhle zurückhalten und in den Wundspalt eine sterile Serviette schieben, allein die Reizwirkung kann sich an entfernter Stelle geltend machen, so dass der Arzt erst durch allgemeine peritonitische Erscheinungen über die Gefahr der Vorgänge in der Bauchhöhle aufgeklärt wird.

Als Kuriosum ist jener Fall zu bezeichnen, in welchem ein starkes Baumreis ungestraft durch Jahre in der Bauchhöhle zurückbleiben durfte, nachdem es einmal durch die Vagina dahin gelangt, nicht mehr extrahiert werden konnte (83). Es unterliegt jedoch keinem Zweifel, dass derartige Fremdkörper um jeden Preis entfernt werden müssen, so dass nur in der Laparotomie Aussicht auf Rettung gegeben ist. Die speciellen Indikationen derselben werden bei der Besprechung intraperitonealer Organverletzungen ausgeführt werden.

c. Auch vom Damme aus können Pfähle in das Cavum Douglasii direkt eindringen, dabei ist es keineswegs nötig, dass die Spitze des pfählenden Instrumentes genau in die Raphe trifft, sie kann zu beiden Seiten derselben, an der Innenseite der Oberschenkel, ja sogar der Glutealgegend, die oberflächlichen Decken durchbohren und ohne den Darm oder die Scheide, respektive Urethra zu verletzen, an die Plica rectouterina (rectovesicalis) gelangen und sie durchsetzen. Diese Form bietet nichts charakteristisches, weder an Merkmalen noch an Prognose oder Therapie (84, 85).

d. Bei weitem am häufigsten erfolgt die Verletzung des Peritoneums dadurch, dass der Pfahl in den extraperitonealen Teil des Mastdarmes eindringt, durch Rückwärtssinken des Körpers das Darmrohr an seiner Vorderwand durchreisst und nun die Peritonealfalte zwischen Mastdarm und Blase (resp. Uterus) durchbohrt.

Hierher sind auch diejenigen Einrisse des Bauchfelles zu rechnen, welche durch besonders rasches und heftiges Nachrückwärtsfallen im Momente der Pfählung entstehen, während das verletzende Instrument in die Hinterwand der Vagina eindringt (88).

Ist die Pfählungswunde eine sehr grosse, dann können namentlich Dünndarmschlingen durch den Peritonealschlitz in das Lumen des Rectums vorfallen (89); dies ist eine höchst unangenehme Komplikation, da man eine vollkommen verlässliche Desinfektion der vorgefallenen Partien nicht erzielen kann und auf die individuelle Widerstandskraft angewiesen ist.

Bei jedem Darmprolaps liegt in der Reposition nicht genügend desinficierter Eingeweide die Hauptgefahr, und Krönlein hebt mit Recht hervor, dass sehr oft hierin die Ursache für den Tod solcher Verletzter zu suchen ist; es ist daher für die erste Hilfe ein schützender Notverband viel mehr indiciert als die sofortige Reposition (zahlreiche Beispiele stundenlang vorliegenden beschmutzten Darmes mit Heilung).

Auch bei dieser Form gilt das bei der vaginalen und perinealen Eröffnung des Bauchfelles Gesagte bezüglich der Fremdkörper (91).

Bleibt die Peritonitis cirkumskript und führt sie zu Adhäsionen (wie im Fall 83), dann kann der Fremdkörper auch durch einen Bauchwandabscess entleert werden (110). Die Thatsache, dass die Kleiderfetzen oder Holzsplitter gerade an dem Orte, an welchen sie durch den Pfahl getragen wurden, haften bleiben, erklärt sich daraus, dass das an der Pfahlspitze haftende Gewebstückchen mit dem Peritoneum der vorderen Bauchwand zwischen die auseinandergedrängten Muskelfasern derselben eingezwängt wird, und nach Extraktion des verletzenden Körpers derart fixiert bleibt, dass sich die Peritonitis auf die eingeklemmte Stelle beschränkt und sich das übrige Peritoneum durch Membranbildung vor weiterer Infektion schützt. (Also der genau entgegengesetzte Process wie bei der typischen Form Madelung's).

e. Ein ganz ähnlicher Vorgang scheint in dem Falle von Nassauer (92) stattgefunden zu haben. Der Pfahl (allerdings durch Scrotum und Perineum eindringend und durch Rückwärtssinken des Patienten an die vordere Bauchwand gelangend) scheint eine Darmschlinge erfasst und in einen Muskelschlitz gedrängt zu haben; Bildung einer traumatischen Littré'schen Hernie; doch kann es selbst bis zum Prolaps ganzer Darmschlingen (116) zwischen Haut und Bauchmuskulatur kommen. Durch die Quetschung der Darmwand kommt es sodann zur Perforation, zum Austritte „fäkulenter, schwarzgrüner Massen" in den unter den Bauchdecken sich bildenden Abscess und nach Entleerung desselben zur Heilung der Bauchdeckenwunde.

Nur dieser Mechanismus erklärt es, dass das verwundete Darmstück gerade an jener Stelle verblieb, wo sofort nach dem Trauma Schmerz-

haftigkeit, Emphysem (wohl auch durch Luft bedingt, welche bei der Entfernung des Pfahles eindringt) und Rötung der Haut nachweisbar waren. Die Therapie besteht in frühzeitiger Eröffnung des Bauchdeckenabscesses und Drainage; nach Ablauf der Eiterung: Anfrischung der Wundränder und Muskelnaht zur Vermeidung von Bauchbrüchen.

Dieser Fall bildet als intraperitoneale Darmquetschwunde den Uebergang zum 4. Grade der Pfählungsverletzungen. Da ihre Prognose aber eine ungleich günstigere ist als bei den intraperitonealen Stich-, Quetsch- und Risswunden, so will ich sie bereits an dieser Stelle erörtern:

Geringgradige Darmquetschungen und unbedeutende Einrisse der Serosa dürften bei jeder perforierenden Pfählung im Bereiche der Bauchhöhle vorkommen. Sie finden ihren Ausdruck in der Ansammlung einer geringen Menge blutig seröser Flüssigkeit in der Bauchhöhle (70) und der Beimischung geringerer oder grösserer Mengen von Blut in den Fäkalien, das letztere Moment ist jedoch für die stattgehabte Darmblutung[1]) nicht beweisend, indem das Blut auch aus dem Magen etc. stammen kann; grössere Darmblutungen bewirken das klinische Bild der akuten Anämie.

Die Bestimmung der Ausgangsstelle der Blutung ist meist schwierig; reines Blut kann aus jedem Darmabschnitte stammen, doch je mehr theerartig das Aussehen, um so höher der Sitz der Blutung; eng mit Fäkalien vermengt stammt das Blut aus höheren Darmpartien (über dem S Romanum), während es weiter unten den Skybalis nur oberflächlich anhaftet. (Wichtig für die Entscheidung, ob ausser der Rectalwunde noch eine andere Darmverletzung besteht.) Die physikalische Untersuchung des Abdomens giebt für die Lokalisation der Blutung keine verwertbaren Anhaltspunkte.

Nun die Therapie: Vor allem Herabsetzung der Peristaltik durch absolute physische und psychische Ruhe, 24—28 Std. nach dem Trauma möglichste Nahrungsenthaltung, dann flüssige, mechanisch wie chemisch reizlose Kost, stets nur in kleinen Portionen; Opium per os oder als Suppositorium, insbesondere wenn die Mastdarmwunde stark schmerzhaft ist. Eis auf das Abdomen einwirken zu lassen, hat auf die Blutstillung keinen Einfluss (Leube, Nothnagel); von gutem Erfolge sind manchmal Ergotin-Injektionen. Bei weit unten sitzenden Blutungen kann man in verzweifelten Fällen hohe Klysmen — der Ansatz muss vorsichtig über die Rectalwunde geführt werden

1) H. Nothnagel. Die Erkrankungen des Darmes und des Peritoneum in der speciellen Pathologie und Therapie. Wien 1895—98.

— mit Adstringentien (Tannin, Alaun, Argentum nitricum) oder mit heissem oder Eiswasser versuchen, allein dieses Verfahren ist höchst gefährlich, da es leicht zur Perforation der gequetschten Darmstelle führen kann, wenn der Druck der einlaufenden Flüssigkeit überhaupt nur ein nennenswerter wird. Allzuviel Zeit versäume man aber nicht, wenn die Blutung unverändert fortbesteht; dann ist die strikte Indikation zur Laparotomie mit folgender Ligatur, resp. Darmresektion gegeben. Dem etwa bestehenden Collapse muss durch Stimulantien (Achtung auf Steigerung der Blutung!) und Analeptica entgegengewirkt werden. Bei schwächeren, sich wiederholenden Blutungen können Adstringentien auch innerlich gegeben werden. Liquor ferri sesquichlorati anzuwenden, bezeugt nur Unkenntnis der Wirkungsweise dieses Mittels. Als Folge dieser Traumen können an der Kontusionsstelle Darmstrikturen eintreten, welche die Symptome selbst höchstgradiger Verengerung des Lumens bieten können; allein es ist hier nicht klar, ob die Läsion der Darmwand selbst oder die umschriebene Peritonitis das ätiologische Moment für die Entwickelung der Stenose abgiebt. Bei rechtzeitiger Erkenntnis der Sachlage wird man nach Laparotomie etwa vorhandene, konstringierende Stränge lösen oder durch Enteroanastomose neue Wege schaffen oder durch Resektion der narbig veränderten Darmstelle und Herstellung der Kontinuität die physiologischen Verhältnisse wiederherzustellen trachten.

Eine weitere Folge von Darmquetschungen liegt in der Bildung intraperitonealer Abscesse; dieselben können sich nach cirkumskripter, adhäsiver Peritonitis nach aussen oder in das Darmlumen entleeren oder durch Eindickung und Verkalkung die Wandlung in Kotsteine eingehen; der ungünstigste Ausgang — die Abscesseröffnung in die Bauchhöhle wird im nächsten Abschnitte besprochen werden.

Des weiteren kommen intraperitoneale Quetschungen der Blase vor, welche mit oder ohne (extraperitoneale) Ruptur einhergehen können. In leichteren Fällen kommt es zu geringen Hämorrhagien und Cystitis. Die hier einzuschlagende Therapie ist von den einzelnen Symptomen abhängig: Behandlung der Cystitis, etwa erfolgter Blasenrupturen u. s. w. Ohne schwere anatomische Schädigung der Harnblase kann es zu Lähmungserscheinungen derselben kommen (82), welche bald Retention, bald Harnträufeln zur Folge haben. Dabei handelt es sich um mehr oder minder centrale Läsionen des spinalen aber auch des sympathischen Nervensystems. Die Lähmung kann drei Muskelgruppen[1]) betreffen: den Detrusor und den Sphincter vesicae,

1) Ultzmann l. c.

sowie die periurethrale Muskulatur. Die isolierte Detrusorlähmung gestattet ein Vollwerden der Blase ad maximum, da der Sphinkter bis dahin funktioniert; bei Sphinkterlähmung ist das Harnträufeln ein permanentes: bei Tage stärker als bei Nacht, da während derselben die Richtung der Schwere nicht mit der Abfluss-Richtung des Harnes zusammenfällt. Bei Detrusorlähmung kann sogar Retentio urinae zu Stande kommen, bei Sphinkterlähmung nie. Die Menge des bei Detrusorlähmung vorhandenen Residualharnes kann als Massstab für die Schwere der Lähmung angewendet werden, ebenso die Dauer des Bestehens derselben. Das Symptom des Harnträufelns kann auch auf eine Lähmung der periurethralen Muskulatur, namentlich auf eine solche des Musculus bulbocavernosus[1]) (M. constrictor cunni?) zurückgeführt werden, indem es dadurch nicht zu den stossweisen Kontraktionen kommt, welche für die vollkommene Harnentleerung nötig sind. Therapeutisch kommen in Betracht: Massage der Blase, Sitzbäder, Douchen: innerlich Chinin, Secale und Strychnin, ferner Elektricität und als wichtigstes Hilfsmittel, um der Cystitis entgegenzuwirken, der Katheterismus. Sphinkter-Lähmung bei der Frau kann durch die Torsion der Urethra erheblich gebessert werden (Gersuny); bei Männern muss man sich mit einem Harnrecipienten behelfen.

Viel schwerwiegender sind Quetschungen anderer Organe der Bauchhöhle, so der Leber. In einem Falle traten Icterus, Collaps und grosse Schmerzen auf, trotzdem erfolgte rasche Heilung (94): Nieren-, Ureteren- und Milzquetschungen durch Pfählung fand ich in der Litteratur nicht verzeichnet, ihre Therapie soll im nächsten Abschnitte mit derjenigen der offenen Wunden von Unterleibsorganen verglichen werden.

78. Madelung (l. c.). 24jähr. Hofgänger springt von einer Scheune und pfählt sich auf einen Heugabelstiel; Eingang durch das Scrotum, Vorfall des linken Hodens, Reposition, Naht gleich nach der Verletzung. Anfangs Wohlbefinden, nur Schmerzen im linken Epigastrium, Verschlimmerung vom 6. Tage an, Peritonitis während des langen Transportes. Nach 10 Tagen Aufnahme in die Klinik; Spaltung eines 2 faustgrossen, lufthaltigen (?) Bauchwandabscesses; reichlich Eiter, Blutgerinnsel, ein Stück Hosenzeug (Beweis für den Zusammenhang mit Hodensackwunde) entleert, ausserdem war aus Muskelwunde unter dem linken Rippenbogen ein Stück eitriges Netz vorgefallen: darunter Darmschlingen. 24 Std. nach der Auf-

1) Brik. Ueber das Nachträufeln des Harnes. Allgem. Wiener med. Zeitung 1893. Bd. 38.

nahme, Exitus. Sektion: Bestätigung des oben erwähnten Verletzungsweges. Eitrige Peritonitis. Netz mit der Bauchmuskelwunde verwachsen.

79. (Idem l. c.) 39jähriger Erbpächter springt von einer Leiter herab und pfählt sich auf einen Georginenstock, welchen er selbst herauszieht, grosse, kurzdauernde Schmerzen; 5' weit nach Hause gegangen. Der behandelnde Arzt findet gerissene Wunde des Hodensackes, bis zur Einmündung des Samenstranges in den Leistenkanal verfolgbar; keine Harn- oder sonstige Beschwerden; im Widerspruche damit ist das Eindringen des Pfahles 28 cm tief! Patient wird 40 Std. nach der Verletzung zu M. gebracht. Gleiche Wunde wie in Fall 78, gleicher operativer Vorgang: Reposition des Netzes; Bauchwand-Naht; Ausschabung des Wundkanales, Desinfektion, Tamponade. Eine Woche nach dem Unfall sekundäre Naht der Bauchhaut, glatte Heilung.

80. Jansekewicz (Krain) (in Albert, l. c. III. Band). 30jähriger Mann fällt auf Heuschlüssel, welcher durch das Skrotum in den Leib dringt. J. findet den Stock im Leibe sitzend; durch Senken des Stieles fühlt man den Widerhaken in der Gegend des rechten Leberlappens durch die Haut hindurch; Incision; Lösung des Widerhakens mit dem Finger; Extraktion des Stockes; Heilung in 5 Wochen.

81. James (Boston gynaec. Journal Vol. III bei Schülein l. c.). Alter (?). Fall auf Heugabel, welche durch die Scheide zwischen Cervix und Rectum bis zu den Rippen dringt. Heilung.

82. Ruhfus (Fall einer geheilten Ruptur des Scheidengewölbes, Rust's Magazin Bd. 15 und Graefe-Walthers Journal der Chirurgie Bd. V). 45jährige, kräftige Bauersfrau fällt von Kornhaufen auf Heugabelstiel. R. entfernte selbst den Stiel aus der Wunde. Reposition von vorgefallenem Ileum; die Ruptur im Scheidengewölbe beträgt $2^1/_2$ Zoll, Beckenhochlagerung; in die Scheide ein ölgetränkter Schwamm, welcher die Gedärme zurückhält; kleiner Puls, Erbrechen, Kältegefühl, Antiphlogistica (!). Eiterung der Vaginalwunde durch 3 Wochen, Heilung in 6 Wochen bis auf Incontinentia urinae (trotzdem weder Urethra noch Blase verletzt waren).

83. Schneider (Memorabilien für Geburtshelfer und Kinderärzte, citiert in von Siebolds Journal Bd. VII. 1828). 23jähriges, korpulentes Mädchen (hat einmal geboren) springt von einer Gartenmauer 10 Fuss tief in starkes Baumreis, welches in gerader Richtung in die Scheide dringt; Mitverletzung der linken Schamlippen durch einen Ast. Starke Blutung, weshalb ein in dem Abdomen zurückgebliebenes Holzstück nicht extrahiert werden konnte; Tamponade. Am nächsten Tage stand die Blutung, allein der Ast war unauffindbar. Schmerzen, Fieber, Erbrechen durch Wochen, dann Heilung. Nach Jahren Fremdkörper noch nachweisbar. Keinerlei Schädigung der Patientin.

84. Aus dem Institut für gerichtliche Medicin in Wien (Protokoll Nr. 468 vom 2. September 1891 und Präparat Nr. 386). S. L., 30jähr.

Müllergehilfe steigt auf das Dach eines Landhauses; Sturz auf einen Stützpfahl für Rosen; Eindringen desselben durch den After, Exitus tags darauf. Sektion: 1½ cm von der Afteröffnung nach aussen kreuzergrosses, rundliches Loch (drainiert mit Jodoformgaze); roter Hof um die Ränder der Oeffnung; Umgebung namentlich gegen den Hodensack stark aufgetrieben; keine weitere äussere Verletzung. In der Bauchhöhle ½ l

Fig. 1.

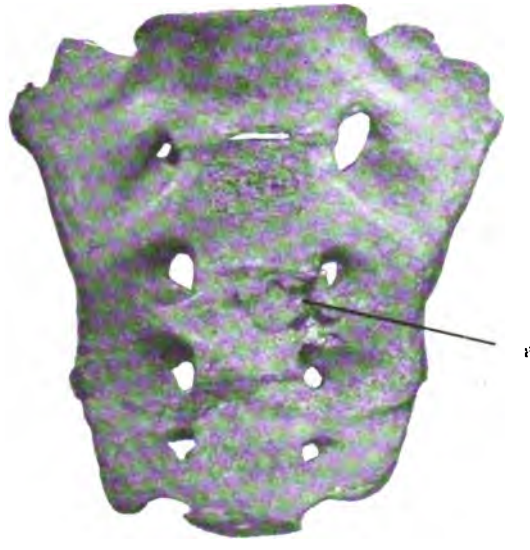

a Infraktionsstelle.

trüber, flockiger Flüssigkeit; Peritoneum viscerale mit flockigen Exsudatmembranen belegt; Gedärme stark gebläht, nicht verletzt. Von oben erwähnter Verletzungsstelle der oberflächlichen Decken gelangte der Pfahl durch die Weichteile, 2mal das Bauchfell durchdringend, hart am Rectum vorbei an das Kreuzbein; Zertrümmerung der Brücke zwischen 2. und 3. Sacralloch (nicht ganz durchbrochen). Umgebung des Wundkanales namentlich um den Blasengrund stark blutig suffundiert. Eine angedeutete Trennung zwischen 1. und 2. Kreuzwirbelkörper soll mit dem Trauma nicht in Zusammenhang stehen. (Symphysen und Epiphysen noch wenig verwachsen!) Die Lösung des ersten vom zweiten Wirbelbogen dürfte durch Nachvorne-Ueberschlagen des Verunglückten zu Stande gekommen sein.

85. Holt (The Lancet 1866 II. Nr. 15; citiert in Canst. Jahrb. 1866. II.) 26jähriges Dienstmädchen stürzt beim Fensterputzen aus dem zweiten Stockwerk herab und pfählt sich auf den Zaun, der den Hof umgiebt. Verunglückte sofort ins Spital gebracht. Eine Wunde geht tief

in die Glutei, die andere durch das Peritoneum in die Fossa ischiorectalis mit Verletzung des Levator ani und des Peritoneum; Collaps. Anfangs geringe, dann stärkere parenchymatöse Blutung. Am nächsten Tage peritoneale Reizerscheinungen. Am 3. Tage beginnt sich die zuvor jauchig secernierende Wunde zu reinigen. Nach 3 Wochen ist die Wunde fast völlig verheilt, absolute Kontinenz.

86. van Hook (l. c.). 13jähriger Knabe lässt erst eine Heugabel, die Zinken nach abwärts, dann sich selbst vom Heuhaufen herabgleiten; Eindringen des Stieles durch die Kleider ins Rectum. Beim Nachvorne-Ueberschlagen löst sich der Griff vom Damme. Anfangs geringe Schmerzen; der Knabe geht zu Fuss in das nahe Haus. Nach 20 Std. kommt van Hook zum Patienten; das pfählende Instrument war $7^3/_4$ Zoll mit Blut und Fäkalien bedeckt. Bestehende Peritonitis. Laparotomie (in Trendelenburg's Lage); serös-eitrige Flüssigkeit mit fäkulentem Geruche aus der Bauchhöhle ausgewischt. Plica recto-vesicalis zerrissen (Oeffnung für 4 Finger durchgängig), Rectumwunde 2 Zoll über dem Anus. Peritoneal-Knopfnähte. Bauchtoilette. Ein Gazestreifen wird durch die Rectalwunde in das Cavum recto-vesicale und ein Drain in den unteren Winkel der Abdominalwunde gelegt. Trotzdem Ausbreitung der Peritonitis; am 4. Tage Exitus.

87. Teichmann (Mag. f. d. ges. Heilk. Berlin, 1826 bei van Hook l. c.). 18jähriger Bursche sitzt auf einer mit Krücke am Griff versehenen Feuerschaufel. Der eiserne Griff dringt seitlich durch den Anus 13 Zoll tief und reicht bis ins rechte Hypochondrium. Verlust einiger Pfunde Blut, Ohnmacht. Fieber, kleiner, harter, intermittierender Puls. Hartes aufgetriebenes Abdomen. Grosse Schmerzen, Schluchzen, Erbrechen, Heilung in 14 Tagen.

88. Gosselin et Dubar (Art. Rectum, Nouveau dict. de Méd. et de Chirurgie 1881 bei Quénu. Des plaies de la portion péritonéale du rectum et de leur traitement. Revue de Chirurgie 1899 I. 1). Eine Frau fällt 4 Stockwerke tief auf einen Zaun; gespitztes Stück Holz dringt durch Hinterbacke, Perineum, das Rectum durchquerend in die Vagina. Exitus unter den Erscheinungen allgemeiner Peritonitis. Sektion: Der Pfahl hatte die Recto-Vaginalfalte des Peritoneums zerfetzt.

89. Bacon (bei Weller van Hook, l. c.). Alter? Geschlecht? Fall auf Werkzeuggriff, Dünndarmvorfall in das Rectum; Reposition, Gaze-Drain in den Peritonealschlitz; Heilung ohne weiteren Eingriff.

90. Chapmann (Southern med. and surgic. Journal 1855 cit. im American Journ. of the med. Sciences. 1855 Vol. 30 p. 550[1]). 19jähr. Knabe 160 Pfund schwer fällt beim Herabsteigen von einem Baume auf einen

1) Gegenüber der Ansicht Quénus (1899 l. c.), welcher in diesem Falle eine Peritonealwunde annimmt, kann ich diesen Fall nur als Darmquetschung auffassen, ohne dass es zur Perforation gekommen wäre.

Hackenstiel; Eindringen 12 Zoll tief durch den Anus ins Rectum; nur leichte Abschürfungen. Grosser Schmerz im Epigastrium. Unstillbares Erbrechen, Fieber, Heilung in zwei Wochen nach antiphlogistischer Behandlung.

91. Heath (Rupture of the Rectum, The Lancet 1887 II. S. 1110). 18jähriger Mann fällt in hockender Stellung auf den senkrechten Schaft eines Schmiedehammers. Eindringen, unbekannt wie tief, durch den Anus ins Rectum. Extraktion durch Mitarbeiter. Nach dem Unfall ohne besondere Beschwerden 1 englische Meile weit ins Spital gegangen. Leichte Abschürfungen am Anus; Schmerz nur über der Symphyse. Normaler Harnabgang, blutiger Stuhl. Dann Schmerzzunahme, Gesicht sehr blass. Puls schwach u. s. w., um Mitternacht Collaps, am Morgen Exitus. Sektion: Verletzung der Rectovesikaltasche, durch welche man in ein dreieckiges Loch im Rectum, 3 Zoll über dem After, gelangt; nach rechts nochmalige Perforation des Peritoneum und Anspiessung des Musculus psoas von innen; Peritonitis, Mesenterial-Drüsen entzündlich geschwellt, geringe Menge harter Fäkalien im Abdomen, daselbst auch ein Stückchen Hosenstoff.

92. Nassauer (Beitrag zu den Pfählungsverletzungen. Münchener Medicin. Wochenschrift 1896 Nr. 50). 30jähriger Mann fällt vom Heuboden auf die Vorderwand eines Wagens, welche durch ein Gitter aus daumendicken Stäben gebildet wird. Eingang durch das Scrotum und das Perineum in die Bauchhöhle; Patient bezeichnet zwischen rechtem Rippenbogen und Symphyse einen Punkt, bis zu welchem der Pfahl gedrungen sein soll; die Haut daselbst gerötet und Schmerzhaftigkeit; bei Palpation Knistern rechts von der Symphyse nachweisbar (Emphysem?); Am 2. Tage ganze Läsionsgegend schmerzhaft, Knistern bis zum rechten Rippenbogen; schmerzhafter Stuhlgang; Fäces schwarz, Blut nicht nachgewiesen (Darmquetschung?). Aeussere Wunde reaktionslos, Urin normal, Haut über der Endstelle des Wundkanales schwillt an. Am 9. Tage Bauchdeckenabscess fluktuierend. — 10. Tag Spaltung des Abscesses. Fäkulente, schwarzgrüne Massen, Eiter und Darminhalt entleert; ein verletztes Darmstück war nicht nachweisbar; Drainage der Wunde. Keine Schmerzen, kein Fieber. Opium, Heilung. Entlassung nach 3 Wochen.

93. Gross (A system of Surgery. Philadelphia 1859). Fall von beträchtlicher Höhe auf einen Stuhlfuss, Eingang der After. Peritonitis. Cystitis, schwere Heilung.

94. Throkmarton (Med. and Surg. Rep. 1885, bei Quénu 1899 l. c. und Weller van Hook l. c.). 22jähr. Mann fällt auf eine Mistgabel, deren Stiel (Umfang 4½ Zoll) durch den Anus 14 Zoll tief ins Abdomen dringt. 3 Zoll oberhalb des Anus eine 2 Zoll weite Oeffnung. Schmerzen, Blutung, Collaps, Blutharnen, Gelbsucht, Tympanismus. Bis zum 12. Tage entleert der Katheter Fäces mit dem Harne, bis zur 9. Woche ging Urin per rectum ab. — Vollkommene Heilung.

95. Woodbury (New-England Journ. of Medic. and Surg. 1825. XIV. bei Weller van Hook l. c.). 15jähr. Mädchen fällt von 8 Fuss Höhe auf einen Pfahl (Umfang 4 Zoll), der durch den Anus und 2 Zoll über demselben durch das Rectum, bis 27 Zoll Tiefe in den Körper dringt, so dass er an der linken Brustseite hervorragt. 3 Rippen gebrochen, allgemeiner Collaps, geringe Blutung, Heilung in 6 Wochen.

Die oben aufgezählten Fälle von Pfählungen 3. Grades auf dem Wege des Mastdarmes werden manchesmal Zweifel bezüglich ihres Verhältnisses zur Mastdarmwunde einerseits und zum Peritoneum desselben andererseits aufkommen lassen. Allein die Litteratur, welche mir zu Gebote stand, war oft höchst mangelhaft; auch ist die Mastdarmbekleidung mit Peritoneum eine in topographischer Hinsicht wechselnde, indem die Plica Douglasii individuell, sowie bei verschiedenem Inhalte der Blase oder des Uterus eine unterschiedliche Stellung zum Mastdarme einnimmt.

Daher wird der eine oder andere Fall mit dem gleichen oder mit besserem Rechte in den nächsten Abschnitt versetzt werden können, in welchem ich auch von den intraperitonealen Mastdarmwunden spreche.

IV. Perforation des Bauchfelles mit gleichzeitiger Verletzung von Unterleibsorganen.

a. Die Pfählung, wie sie Madelung in einer typischen Form beschrieben hat, kann auch zur Verletzung der Harnblase nach Durchtrennung des horizontalen Schambeinastes (96) zu Verletzungen von Darmschlingen, Leber, Gallenblase und Magen, sowie durch Eröffnung grösserer Gefässe (z. B. derjenigen des Mesenteriums) zu starken Blutungen führen. Etwas abweichend von dieser Form kam es in einem Falle (97) zur Pfählung, indem die Pfahlspitze seitlich von der Schamgegend eindrang, und Darmprolaps wie Darmwunde bewirkte; bei Besprechung eines analogen Falles — Pfählung durch das Kreuzbein —, welcher an der Heidelberger Klinik beobachtet wurde, will ich auf diese Komplikation näher eingehen.

b. Des weiteren kann der Pfahl auf dem Wege der Vagina eine Pfählung 4. Grades hervorrufen (98), bei welcher das Instrument nicht weiter vorzudringen braucht, als dies bei dem 3. Grade der Fall, hingegen sind Verletzungsrichtung, sowie Beschaffenheit des Pfahles und die Gewalt, mit welcher dieser eindringt, schliesslich der Umstand, dass das betreffende Organ aus irgend einem Grunde nicht ausweichen konnte — von Bedeutung. Da hier in dem Wege, welchen sich der verletzende Körper bahnt, nichts Unterscheidendes

liegt, so werde ich von der Wirkung dieser Pfählungen später sprechen.

c. Zu den seltensten Verletzungen durch Pfählung gehören die Uteruswunden. Die nicht vergrösserte normal liegende Gebärmutter ist einerseits so geschützt postiert, dass der Pfahl sie kaum treffen kann, andererseits durch ihre derbe Elasticität in der Lage, Stösse abgleiten zu lassen und durch eine gewisse Beweglichkeit denselben auszuweichen. Doch auch der gravide Uterus wurde nur in einem einzigen Falle verletzt; nichtsdestoweniger trat Heilung ohne Unterbrechung der Schwangerschaft ein (77). Bei Pfählung einer im 6. Monate schwangeren Frau kam es zu schwerer Mastdarmzerreissung und grossen Scheidenmastdarmrissen, der Uterus wurde nicht verletzt und die Gravidität bestand ungestört fort (41).

Holmes (l. c.) empfiehlt bei Uteruswunden, wenn der Abort nicht eintrat, Opium zu geben, damit es nicht zu verfrühten Uteruskontraktionen komme, tritt aber Frühgeburt ein, dann muss man die Entbindung so rasch wie möglich beenden; auch hier sind zwei Wege zu unterscheiden:

1) Per vias naturales und zwar mit Erhaltung oder nach Zerstückelung des Kindes, vorgeschrieben durch den Zustand der Mutter.

2) Wenn sich das Kind mit seinem grösseren Anteile in der Bauchhöhle befindet oder bereits eine perforierende Wunde der Bauchdecken besteht, so ist dieselbe sofort zu erweitern und die Entbindung wie bei der Sectio caesarea vorzunehmen.

Solche Fälle sind betreffs ihrer Prognose höchst zweifelhaft; diese bleibt für jede Uterusruptur von dem mehr oder weniger aseptischen Zustande des Genitalkanals, sowie von dem Momente einer von aussen hineingetragenen Infektion abhängig.

Ist die Geburt per vias naturales erfolgt, dann kommt ein steriles Gazestück in den Riss, und man wartet den Selbstschluss des Peritoneums ab. War die Laparotomie nötig, so wird man nach der Entbindung den Riss verschliessen und durch die Bauchwandwunde drainieren.

Zu achten ist auch auf eine eventuelle Blutung aus den Uterusgefässen, doch steht die Blutung meist durch Kontraktion des entleerten Uterus; nötigenfalls Ergotin-Injektionen, Klysmen etc.

d. In mehr oder minder grosser Entfernung vom After (99, 100) kann ein Pfahl eindringen und nun seiner Richtung entsprechend vielfache Verletzungen hervorrufen, so dass es z. B. an der Blase zu doppelter (extra- und intraperitonealer) Perforation kommen kann (96), oder die Pfahlspitze dringt nach rückwärts, durchbohrt das Peri-

toneum und den intraperitonealen Teil des Mastdarmes oder es kann auch der Pfahl auf dem Wege von hinten unten nach vorne oben Mastdarm und Harnblase durchsetzen und durch Vornüberstürzen des Oberleibes in das S Romanum gelangen und erst am Beckengürtel Hemmung finden.

Hier soll nur die intraperitoneale Rectalwunde eingehend besprochen werden. Diese unterscheidet sich von der traumatischen (wie der entzündlichen) Fistula recti completa durch ihre grosse Ausdehnung und vor allem durch die Kommunikation mit der Bauchhöhle; während bei den ersteren die Gefahr einer Peritonitis durch Kotphlegmone eine geringe ist, führt bei dieser der Weg geradeaus zur Perforationsperitonitis (100). Wie aber soll die Diagnose der hier stattgehabten Peritonealverletzung gestellt werden? Auf die Reaktionserscheinungen warten heisst den besten Teil seiner Prognose aufgeben. Der Zweck der Therapie soll ja sein, der Peritonitis zuvorzukommen, und nur dies kann dem Arzte als Verdienst angerechnet werden, andererseits aber kann hier die Unterlassung einer Laparotomie nicht als Kunstfehler betrachtet werden[1]).

Diagnostische Hilfsmittel für die Erkenntnis einer intraperitonealen Mastdarmwunde sind: Untersuchung mittels Speculum und Häkchen, äusserst vorsichtige Verwendung der Sonde[2]), zur Feststellung der Verletzungsrichtung (eventuell Verwertung der Radiographie). Discission des Sphincter ani behufs Erleichterung der Untersuchung; dabei darf man nie aus dem Auge lassen, dass man es mit einem Schwerverletzten zu thun hat. Ist das Bestehen einer Rectalwunde nach derartigem Verletzungsmechanismus festgestellt und befindet sie sich in der nötigen Höhe, dass gleichzeitig eine Peritonealläsion erfolgt sein kann, dann kommt es auf den Zustand des Patienten an, ob man ihn einem schweren chirurgischen Eingriffe unterziehen darf. Ist die Shokwirkung eine bedeutende, so dass jede weitere Bewegung das Leben des Patienten auszulöschen vermag, dann kann man nur Opium geben, um die Gefahr des Austrittes flüssiger Fäkalmassen herabzusetzen. Hat sich der Patient, vom Trauma er-

1) Wegener. Zur gerichtsärztlichen Beurteilung der Darmverletzungen. Supplement zur Vierteljahrschr. für gerichtl. Medicin 1897.

2) Quénu, der auf dem Gebiete der Mastdarmchirurgie grosse Erfahrung hat, empfiehlt die Anwendung der Sonde nach gründlicher Reinigung als diagnostischen Behelf (l. c. 1900). Die Gefahr, vom Rectum aus trotz aller Vorsicht Infektionserreger in die Bauchhöhle zu tragen, wird die Anwendung dieses Verfahrens bedeutend einschränken.

holt, oder vom Anbeginn in erträglichem Zustande befunden, so ist so früh wie nur möglich zur Operation zu schreiten. Dieselbe wird je nach dem Sitze der Peritonealwunde durch einen perinealen oder parasacralen Schnitt, eventuell durch eine temporäre Kreuzbeinresektion eingeleitet. In vielen Fällen dürfte ausschliesslich die Laparotomie eine Naht der intraperitonealen Mastdarmwunde gestatten. Bestehende Peritonitis bildet absolut keine Kontraindikation gegen die Laparotomie, indem man durch Toilette der Bauchhöhle auch noch in diesen Fällen das Leben zu retten vermag (96). Wenn auch die sofort nach dem Unfalle ausgeführte Operation die besten Resultate ergiebt, soll man unbedingt auch die Spätoperation wagen [1]). Während die Peritonealwunde offen behandelt werden kann, ist die Vereinigung der Darmwundränder um jeden Preis zu erzielen [2]). Aus dem Gesagten geht hervor, dass derart Verletzte wenn irgend möglich nach einem wohleingerichteten Spitale zu bringen sind, da nur dieses über die im speciellen Falle nötigen Hilfsmittel verfügt.

e. Die meisten Verletzungen von Organen des Unterleibes zugleich mit Zerreissung des Peritoneums erfolgen bei Pfählungen durch den After. In der Richtung nach vorne kann der Pfahl vor allem die Harnblase treffen und an ihr die mannigfaltigsten Verwundungen hervorrufen. Zumeist sind es Anspiessungen derselben, oder Risswunden im Bereiche ihres Scheitels (101, 102); Zurückfallen des Oberkörpers nach Durchbohrung der vorderen Mastdarmwand kann eine doppelte extra- und intraperitoneale Blasenruptur bewirken (103, 104). Trifft der Pfahl die Blase näher gegen ihren Scheitel, so kann es sich wieder um eine intra-, sodann extraperitoneale Blasenwunde (die letztere im Cavum Retzii) handeln. Doppelte intraperitoneale Eröffnungen der Blase sind ungemein selten. Zumeist sind es erst die Folgeerscheinungen, welche den Arzt auf die Vermutung einer Blasenruptur bringen werden. Sie treten bei fast allen Blasenverletzungen auf und sind daher für die Differentialdiagnose zwischen extra- und intraperitonealer Blasenruptur nicht zu verwerten. Blasse Farbe und Verfallenheit des Kranken, ängstlicher

1) M. W. Borsuk. Gleichzeitige Verletzung des Rectum, der Blase und des S. Romanum. Chir. annal. Nr. 3. Virchow-Hirsch. 1893 u. 1895. Quénu l. c. 1899 und Fall 118.

2) Die Notwendigkeit der Darmnaht bei ausgedehnter Verletzung desselben ist schon sehr lange bekannt. So sagt v. Muralt (l. c.) zum Patienten: ich machte ihm etwas Hoffnung, mit Geding: dass man das Loch im Darm vernähete, sonst müsse er notwendig sterben.

Gesichtsausdruck verraten die schwere Bedeutung des Traumas. Das Abdomen ist diffus empfindlich, so dass aus der Schmerzhaftigkeit für die Lokalisation der Wunde nichts gefolgert werden kann. Hierzu kommen Schluchzen und Erbrechen, lauter Symptome, welche wir auch bei anderen inneren Verletzungen wiederfinden. Die Herstellung einer Kommunikation zwischen Mastdarm und Blase wird in der Regel durch Harnträufeln per anum bereits innerhalb der ersten 24 Stunden dokumentiert; in Fällen von intraperitonealer Blasenruptur kann sich der Harn in der Bauchhöhle ansammeln und so diagnostische Verwertung finden, indem bei intraperitonealer Blasenruptur die circumskripte Blasendämpfung fehlt und diffuse Dämpfung des Perkussionsschalles über dem Unterleibe besteht (Ultzmann). Erfolgt eine Blasenruptur extraperitoneal durch Contrecoup (meist im Füllungszustande der Blase) am Ramus horizontalis oder descendens ossis pubis, dann dürfte folgender Versuch nach Dietrich[1]) in manchem Falle Klarheit schaffen: Die Patienten klagen nach dem Trauma über Harndrang bei gleichzeitiger Retentio urinae; selbstverständlich greift der Arzt zum Katheter und sucht den Harn zu entleeren; war eine Blasenruptur erfolgt, so wird wenig und mit Blut vermengter oder gar kein Harn abfliessen; beim Herausziehen des Katheters kommt es durch die sogenannten Flatterstösse der Harnblase zum Eindringen von Luft in dieselbe; sonst verhindert man dies durch Zuhalten des Katheterendes mit dem Finger: dadurch, dass man dies unterlässt, sammelt sich die in die Blase eindringende Luft im Cavum Retzii; dieses bekundet sich bei extraperitonealer Blasenruptur durch „Schachtelton" über (nicht oberhalb) der Symphyse; besteht intraperitoneale Blasenruptur, so versagt dieses Experiment.

Ein Versuch zur Kystoskopie darf gewagt werden, allein nur von geübter Hand und mit der grössten Vorsicht, da Verbrennungen der Schleimhaut bei geringer Füllung der Blase nur zu leicht zu Stande kommen (Nitze).

Die Keen'sche Luft- oder Senn'sche Wasserstoff-Eintreibung sind nicht ungefährlich, ebenso die Methode von Weir[2]). Ueber-

1) Dietrich. Zur Differentialdiagnose zwischen extra- und intraperitoneal gelegener Blasenruptur. Deusche Zeitschr. für Chir. Bd. 50.

2) Weir. 1) On a satisfactory method of early diagnosing an intraperitoneal rupture of the bladder. Newyork record 1887. 2) On the detection of a ruptured bladder. Boston M. a. S. J. 1891. 490. Citiert bei Hellendall. Bei allen Methoden, welche die vom Trauma mehr oder minder geschädigte Blase auf ihre Kapacität prüfen, besteht die Gefahr, erst durch das Experi-

dies sind sie unverlässlich. Pfählungsverletzungen an der Hinterseite der Harnblase in den unteren $^2/_3$ derselben sind fast ausnahmslos extraperitoneal. Wurde durch die drei Kardinalsymptome; Harndrang, Anurie oder Haematurie, die Blasenverletzung festgestellt, dann bleibt also wieder nichts übrig, als so früh wie nur immer möglich den Lokalaugenschein vorzunehmen, d. h. die Sectio alta[1]), Sectio perinealis oder die Laparotomie auszuführen, dabei kann es einem immer passieren, dass man der einen der beiden ersteren Operationen auch noch die letztere hinzufügen muss, indem sich nachträglich das Vorhandensein einer zweiten intraperitonealen Blasenwunde ergiebt. Bei den letzteren gehen Diagnose und Therapie derart Hand in Hand, dass man die Besprechung beider nicht trennen kann. Die Operation führt zur Erkenntnis des Ausmasses der Wunde, gleichzeitig beabsichtigt man durch sie die Schädlichkeiten zu beheben, welche das Trauma herbeigeführt hat: Jede intraperitoneale Blasenwunde muss durch sorfältigste Naht geschlossen werden, wobei es dem Operateur überlassen bleibt, nach Lembert[2]), Czerny oder, wie A. Breuner es empfiehlt, durch Schnürnaht (ähnlich der Dieffenbach'schen Methode zum Verschlusse von Fisteln) oder nach H. Thompson mittels Zweifel'scher fortlaufender Partien-Ligatur vorzugehen.

Die Prognose ist derzeit noch eine schwankende, da es noch zu kurz her ist, seitdem in solchen Fällen die Radikaloperation zur rechten Zeit, d. h. sofort nach dem Unfalle vorgenommen wird. Dass die Prognose aber stetig eine bessere wird, kann man aus Hellendall's[1]) Tabellen deutlich ersehen. Sekundäre Incision bei bestehender Harninfiltration infolge intraperitonealer Blasenwunde erweist sich als gänzlich insufficient (106). Während die extraperitonealen Blasenwunden, zumal wenn sie nach aussen hin kommunicieren, keine infauste Prognose geben, wird kaum eine der nachgewiesenen intraperitonealen Blasenwunden dieser Art ohne operative Hilfe aufkommen.

Ist die Blasenschleimhaut von normaler Beschaffenheit und der in die Bauchhöhle ausgetretene Urin unzersetzt, so ist Peritonitis nicht die sofortige Folge; dann prävalieren urämische Erscheinungen.

---

ment die Perforation zu erzeugen oder eine Fissur, die sich spontan geschlossen hätte, zum weiten Risse zu machen.

1) H. Hellendall. Ueber die operative Behandlung der traumat. intraperit. Ruptur der Harnblase. Inaug.-Diss. Strassburg 1896.

2) H. Hellendall l. c.

Dieser Zustand hält jedoch bei Pfählungsverletzten nicht lange an; es wurden reichlich von aussen pathogene Keime hereingetragen, die auf dem Blutharne einen höchst geeigneten Nährboden fanden. Dieses Umstandes halber muss man die Kommunikation mit der Aussenwelt hier, im geraden Gegensatze zu derjenigen bei extraperitonealen Blasenwunden, als eine schwere Komplikation bezeichnen (Tillmanns), durch welche wohl der Abfluss des Harnes aus der Bauchhöhle ermöglicht, zugleich aber Infektionserregern ein Weg eröffnet wurde; ein Argument mehr gegen exspektatives Verhalten des Arztes.

Ganz kurz sei die Verletzung der Ureteren erwähnt, man dürfte nur dann auf sie aufmerksam werden, wenn durch die Wunde Harn träufelt, ein Zusammenhang derselben mit Urethra und Blase ausgeschlossen wurde und die Sondierung mit Ureteren-Katheter (Nitze) den Harnaustritt erklärt. Dann belässt man den Katheter im Ureter der lädierten Seite, benützt ihn als Leitsonde, um die Durchtrennungsstelle auf intra- oder extraperitonealem Wege aufzusuchen und zum Beispiel durch Ureteroanastomose zum Abschlusse zu bringen oder durch Implantation des Ureters in die Blase, den Mastdarm etc. der Harninfiltration vorzubeugen. Auch hier hängt die Prognose von dem gleichzeitigen Bestehen einer Peritonealwunde, sowie von einem rechtzeitigen, zweckmässigen Eingreifen ab.

Auch Pfählungsverletzungen der Nieren sind leicht möglich, allein in den mir bekannt gewordenen Fällen ist keine solche vorgekommen. Die Besprechung derselben soll daher nur gestreift werden. Grawitz, Tillmanns, Tuffier u. A. haben die Nierenverletzungen einer klinischen und experimentellen Untersuchung unterzogen; es ergab sich eine Mortalität von circa 30%. Die Diagnose wird durch lokale Schmerzhaftigkeit und Schwellung, sowie durch den Ureteren-Katheterismus unterstützt. Die Prognose ist keine direkt ungünstige und hängt von der Reinheit der Wunde, von der Art der Nierenteile, welche getroffen wurden und von der Beschaffenheit der kontralateralen Niere ab. Mitgerissene Kleiderfetzen, Zerreissung der Nierengefässe und des Ureters, Bestehen einer Hufeisenniere, direkte Kommunikation der Nierenwunde mit der Bauchhöhle werden die Prognose um Bedeutendes, verschlimmern. Die Therapie ist eine rein operative: Nach Freilegung der Niere, Entleerung der angesammelten Flüssigkeit (Harn, Blut etc.), Aufsuchen des Nierenhilus; eventuell Ureteren oder Gefässnaht; bei ausgedehnter Zerreissung der Nierensubstanz ist die Ne-

phrektomie vorzunehmen.

Die Symptome einer Milzverletzung entsprechen hauptsächlich denjenigen einer Bauchgefässwunde; Ausdehnung und Gefahr des Traumas hängen in hohem Masse von der zur Zeit bestehenden Konsistenz des Organes ab.

Im weiteren Verlaufe erwächst die Gefahr eines Milzabscesses, welcher durch Perforation in die Bauchhöhle noch später zum Exitus führen kann. Die oft schwierige Diagnose dürfte meist nur nach erfolgter Probepunktion oder Probe-Incision gestellt werden. Therapeutisch kommen Eisblase, Kompression im Anfange (Nussbaum), eventuell Splenektonomie in Erwägung.

Die Quetschwunden des Darmes sind bereits vorher (III. e.) besprochen worden; nun kommen Risswunden in Betracht, welche durch das Trägheitsmoment der Eingeweide bewirkt werden, nachdem z. B. das Kreuzbein bereits auf den Pfahl aufgefallen war. Da die einzelnen Schichten, welche in ihrer Gesamtheit das Darmrohr bilden, verschiedene Spaltrichtungen aufweisen, so wird es nur selten zur Darmperforation durch Zug kommen. Auch an einer von der Perforationsstelle entfernten Darmschlinge kann es zur Ruptur derselben durch Verkleinerung des Bauchraumes kommen[1]). Um so zahlreicher sind die Rissquetschwunden des Darmes durch direkten Stoss, dessen Wirkung sich wieder in verschiedener Weise äussert: so kann jede Stelle des Intestinaltraktes vom Mastdarm bis zum Oesophagus durch die Pfahlspitze erreicht werden; zumeist bleibt es bei nur einmaliger Darmperforation; gegenüber den anderen perforierenden Bauchwunden, bei welchen Dünndarm-Läsionen weit prävalieren, dürfte bei typischen Pfählungen dieser (116, 117), sowie der Dickdarm (97, 118) in so ziemlich gleicher Zahl, der Mastdarm (110, 111, 112, 113, 114, 115) viel häufiger getroffen werden. Es mag dies seinen Grund in der Eingangspforte des verletzenden Instrumentes, und bezüglich der Flexur und des Colon auch darin haben, dass dieselben z. B. durch festere Contenta oder Lokalisation des Angriffspunktes weniger leicht beweglich sind, wie der Dünndarm, und dabei dem Pfahle eine um so grössere Fläche bieten.

Durch Anpressen an die Beckenwandung kann die getroffene Darmschlinge zum Bersten gebracht werden.

Die doppelte Darmperforation kann selbst in ganz geringem Abstande der einzelnen Wunden erfolgen, bedingt durch den Um-

1) Petry. Die subkutanen Rupturen und Kontusionen des Magendarmkanals. Diese Beiträge. Bd. 16.

stand, dass der Oberkörper nach dem Eindringen des Pfahles (121) in den After nach vorne oder hinten oder nach den Seiten umfällt. Dann verlässt z. B. die Pfahlspitze die vordere Mastdarmwand, um wenige Centimeter höher in den mittlerweile vorgesunkenen oberen Teil desselben Darmabschnittes einzudringen (118, 119) u. s. w., oder der Pfahl bewirkt an der einen Darmschlinge eine perforierende Rissquetschwunde und versenkt die Spitze in eine andere. Auch mehrfache Perforation durch Pfählung kommt vor (122). War der Pfahl nicht ganz spitz oder war er rauh, so können kleinere oder grössere Defekte durch Hinwegreissen der Darmwand gesetzt werden. Wenn auch hier das Zurückbleiben von Fremdkörpern nichts weniger als gleichgültig ist (116), so ist die Rolle, welche diese spielen, gegenüber der Bedeutung ausgetretener Faeces eine untergeordnete, da dieselben stets derart infektiös wirken, dass ein längeres Verweilen derselben in der Bauchhöhle fast ausnahmslos den Tod durch septische Peritonitis nach sich zieht (116).

Der Eintritt der Bauchfellentzündung wird auch nach erfolgter Darmperforation durch Quetschung des Peritoneums z. B. gegen das Kreuzbein oder gegen einen anderen Teil des knöchernen Beckenringes begünstigt (121). Am ungünstigsten dürften die Verhältnisse liegen, wenn zugleich mit der Darmwunde eine intraperitoneale Blasenwunde besteht; der Harn verjaucht in der Bauchhöhle mit unglaublicher Schnelligkeit und diffundiert die Erreger der Peritonitis viel zu rasch im Bauchraume, als dass menschliche Hilfe noch zur rechten Zeit kommen könnte (122).

Die mit Darmwunden verbundenen Blutungen dürften nicht so sehr auf Läsionen des Darmes selbst, sondern auf solche der Mesenterialgefässe und der im grossen Netze verlaufenden Arterien zurückzuführen sein; manchmal dokumentieren sie sich durch Abgang von Blut aus der Wunde und dem Rectum, in anderen Fällen aber bleiben Blutungen lange verborgen, da der Abfluss durch Fäkalien und Coagula gehemmt ist.

Die Shokwirkung ist individuell und nach dem Zustandekommen der einzelnen Pfählungen verschieden; man darf sich also nicht wundern, in dem einen Falle von Exitus durch Shok in geringerem oder grösserem Zeitraume (119) nach der Verletzung, in dem anderen von Wohlbefinden bis zum Eintritte der Bauchfellentzündung (121) zu hören.

Die Diagnose einer stattgehabten Darmperforation wird durch einige oben erwähnte Merkmale unterstützt und durch den Austritt

von Blut und Faeces aus der Wunde bekräftigt (105, 123). Das Bild, welches der Arzt beim Anblicke von solchen Verunglückten bald nach dem Trauma gewinnt, entspricht der Shokwirkung und der Bedeutung mitverletzter Gefässe. Etwas später ändern sich die Verhältnisse; war es nicht zur Darmperforation gekommen, so erholt sich der Patient zumeist rasch; besteht jedoch diese Komplikation, dann treten die Erscheinungen innerer Verletzung immer deutlicher hervor: Zunehmender Verfall des Kranken, häufige Ohnmachten, kleiner schneller Puls (ohne dass Blutung oder schon Peritonitis bestünden): Singultus, unstillbares Erbrechen, förmliches Ausgiessen des Magen- und Darminhaltes (Nussbaum). Dadurch schwindet die bei Pfählungsverletzungen nur sehr geringe Hoffnung, es könnte sich eine Darmschlinge vor die Wunde der anderen legen und durch Verklebung einen Spontanverschluss herbeiführen. Je länger dieser Zustand anhält, um so weiter werden die in die Bauchhöhle austretenden Fäkalmassen verbreitet, und ein energisches Eingreifen ist hoch an der Zeit.

Nicht immer treten alle diese Symptome auf; oft fehlt das eine oder andere, und eine Schmerzhaftigkeit, welche die ungefähre Lokalisation der Darmwunde ermöglichen könnte, wird man zumeist vermissen. Ein objektives Symptom, welches in einzelnen Fällen ausschlaggebend sein kann, darf man nie vergessen: Nachforschung nach dem verletzenden Instrumente, ob an demselben nicht Kot hafte. Nur bei Eindringen des Pfahles in das Rectum durch den Anus ist dieses Mittel aus leicht begreiflichen Gründen wertlos. Auch wenn der verletzte Darm vorgefallen ist, kann der direkte Nachweis geliefert und die Therapie darnach eingerichtet werden (124). Dieselbe ist hier die denkbar einfachste; möglichst sorgfältige Desinfektion des Prolapses; genaue Vereinigung der Darmwundränder; bei ausgedehnter Quetschung zur Vermeidung stenosierender Narben: Resektion mit folgender Naht oder Murphyknopf im Bereiche des Dünndarmes. Sodann baldige Reposition des Vorfalles, da ein längerer Verbleib ausserhalb der Bauchhöhle, ganz abgesehen von der Gefahr eintretender Ernährungsstörung, Vertrocknung und Infektion, leicht durch plastische Entzündung und Verklebung mit den Wundrändern die Bergung des Darmes erschweren könnte[1]). Verdächtige oder gangränöse Intestina dürfen allerdings nicht reponiert werden; dieselben bleiben ein bis zwei Tage vor der Wunde in aseptischer

1) v. Nussbaum l. c.

Einwickelung liegen, um dann je nach ihrem anatomischen Verhalten reponiert oder reseciert zu werden. Von den beiden hieher gehörigen Fällen ging der eine mit Heilung, der andere tödlich aus, so dass sich für die Prognose wenig folgern lässt (97, 124).

Ungleich schwieriger gestalten sich die Verhältnisse bei unbekanntem Sitze der Darmwunde: ein Forschen nach derselben von der Verletzungsstelle aus dürfte bei typischen Pfählungen meist unmöglich sein.

Es bleibt also auch hier nichts anderes übrig, als zur Laparotomie zu schreiten (116). Nach dem einzelnen Falle wird sich die Wahl des Schnittes richten; kann der Patient angeben, bis zu welcher Stelle ungefähr die Spitze vorgedrungen war, oder wird jene durch Röte oder Schwellung der oberflächlichen Decken gekennzeichnet, dann wird man nach Thunlichkeit den Schnitt in diese Gegend verlegen; hiefür sprechen Gründe, welche bereits im Abschnitte III. d. hervorgehoben wurden.

Die Untersuchung der Eingeweide soll zwei Bedingungen entsprechen: möglichst genau verfahren — möglichst rasch fertig sein. Dass es nur schwer angeht, beiden Indikationen vollkommen Genüge zu leisten, braucht nicht weiter ausgeführt zu werden. Aus diesem Grunde ist die Verantwortlichkeit des Arztes für das Uebersehen einer kleinen Risswunde im Dünndarme nur sehr beschränkt, und nach Aussprüchen von Hoffmann's und Haberda's in Wien ist es unstatthaft, dies als Kunstfehler zu bezeichnen, zumal wenn gleichzeitig noch eine andere Darmverletzung besteht.

Die Lage der Darmwunde kann manchmal aus der Beschaffenheit der ausgetretenen Faeces erschlossen werden; dieselben befinden sich nicht, wie man meinen sollte, am tiefsten Punkte des Beckens, sondern werden durch die Peristaltik, z. B. bei Rückenlage nach vorne unten geschoben, wo der Erguss eventuell durch Perkussion bei noch intakten Bauchdecken nachgewiesen werden kann. Dünnflüssige Massen entsprechen zumeist einer Dünndarmwunde; feste Skybala einer solchen im unteren Abschnitte des Colons oder der Flexur oder des Rectums.

Nach erfolgter Herstellung der Kontinuität des verletzten Darmes wird eine gründliche Toilette der Bauchhöhle vorgenommen. Wenn möglich ist durch die Pfählungswunde zu drainieren, jedoch nicht, wenn sie durch den Mastdarm geht. Auch die Laparotomiewunde soll nur teilweise verschlossen und drainiert werden. Die Gefahr des Bauchbruches durch Narbendehnung tritt bei derlei Verletzungen

völlig in den Hintergrund und dürfte jene niemals eine Kontraindikation gegenüber der Laparotomie bilden, da diese als lebensrettender Eingriff unaufschiebbar, jene durch sekundäre Operationen heilbar ist; ich führe nur die Methoden von Czerny, Gersuny, Wotkowicz[1]), O. Schäffer[2]), letzthin Bessel-Hagen, sowie die Arbeit von Georg Abel[1]) an.

Typische Pfählungen, welche den Magen erreichten, konnte ich nicht feststellen. Die Diagnose einer solchen würde durch die lokale Schmerzhaftigkeit gegenüber den Darmwunden bedeutend unterstützt werden: hierher gehören auch die Symptome des blutigen Erbrechens, Meteorismus u. a. mehr. Die Gefahr der Magenwunden scheint eine zu mindest ebenso grosse zu sein wie bei Darmwunden; im Uebrigen bestehen die gleichen Indikationen: Laparotomie, Naht, Bauchtoilette, teilweiser Verschluss der Bauchhöhle, Drainage.

Isolierte Pfählungsverletzungen des Pankreas sind mir nicht bekannt geworden; in einem Falle (122) sass der Widerhaken eines sogenannten Heurupfers zwischen Aorta, Vena portae und der Bauchspeicheldrüse, ohne sie zu verletzen. Die Neigung derselben vorzufallen, starke Blutung, intraperitoneale Glykosurie und bei der Laparotomie sichtbare Fettnekrosen könnten auf die Diagnose einer Pankreasverletzung hinleiten; vielleicht wäre auch eine Störung der Fettverdauung in den Faeces nachweisbar. Bereits im allgemeinen Teile erwähnte ich, dass Verletzung grosser Gefässe bei Pfählungen zu den Ausnahmen gehören; die Wunden derselben bieten nur selten dem Arzte Gelegenheit, einzugreifen, weil meist zuvor der Exitus eintritt: wenige Minuten nach Zerreissung der Aorta oder eines ihrer Hauptäste ist der Tod durch Verblutung eingetreten. Nur durch Zufall kann ein so Verunglückter gerettet werden, indem eine sachkundige Hand unausgesetzt komprimiert, bis die Möglichkeit einer Ligatur da ist; dann Kochsalzinfusion etc. Im letzten Abschnitte ist ein Fall von totaler Aufspiessung mit Verletzung der Gallenblase verzeichnet; ich möchte hier noch kurz auf diese wie auf die Leberwunden eingehen. Sie können, wie schon früher bemerkt, durch Zerrung beim Falle zu Stande kommen ohne direkte Verletzung durch die Pfahlspitze. Die Leberwunden (120) äussern sich klinisch zumeist durch die Blutung in die Bauchhöhle. Ihre Diagnose wird

1) M. Wotkowicz. Vorschläge zur Hintanhaltung bezw. Behandlung von Ventralhernien und Hängebauch. Gazeta lekarska. Nr. 6. 1896.

2) O. Schäffer. Weitere Angaben zur Technik der Bauchnaht. Centralbl. für Gynäk. Bd. 20.

durch die Lokalisation des Schmerzes unterstützt (45), der durch Druck in der Lebergegend erheblich gesteigert wird, oft strahlen die Schmerzen in die rechte Schulter und ins Epigastrium aus.

Die Diagnose der Gallenblasen- oder Gallengangverletzung wird durch Abgang von Galle durch die Wunde, Biliurie, sowie durch acholische Stühle gesichert. Bei beiden Verletzungen kann Icterus bestehen (94), kann derselbe auch fehlen (45).

Die Therapie besteht in Aufsuchung der Wunde, Blutstillung durch Ligatur resp. Paquelin; kam es zur Gallenblasenruptur Naht derselben; bei Zerstörung des Ductus choledochus: Cholecystenterostomie durch Naht oder Knopf. Gründliche Drainage der Wunde.

Die Prognose ist in erster Linie von der Therapie abhängig, denn Benetzung des Bauchfelles mit Galle muss keineswegs schwere Peritonitis zur Folge haben. Wirkt doch normale Galle antifermentativ und durch ihre Säuren antiseptisch; es wird also der Reiz, welchen die Galle auf das Peritoneum ausübt, zu Verklebungen, vielleicht sogar bei kleineren Wunden zur Heilung führen (45, 94). Retention oder unbehinderte Dispersion von Galle geben viel ungünstigere Prognose. Die erstere führt zur Bildung von Abscessen,

Fig. 2.

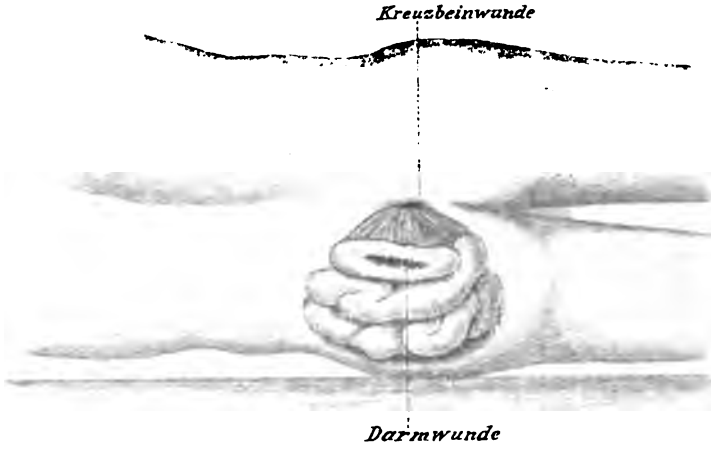

die letztere zu diffuser Peritonitis, indem sie durch Reizung des Peritoneums, dasselbe für Sekundärinfektion höchst empfindlich macht

1) Georg Abel. Ueber Bauchnarbenbrüche und Bauchnaht. Archiv für Gynäk. Bd. 56.

(prädisponiert). Beide Komplikationen lassen sich durch rechtzeitiges Einschreiten vermeiden.

f. Schliesslich wäre noch ein in hiesiger Klinik zur Beobachtung gekommener Fall zu erwähnen, bei dem der Pfahl durch das Os sacrum in die Peritonealhöhle vordrang und einen Darmvorfall durch den Knochenspalt bewirkte; gleichzeitig war eine prolabierte Dünndarmschlinge vollkommen perforiert (124, vergl. Fig. 2).

96. Alsberg (Fall von extra und intraperitonealer Blasenverletzung durch Pfählung, vorgestellt im ärztl. Vereine zu Hamburg. Bericht in der Berliner klin. Wochenschr. 1897. Nr. 20). 9jähr. Knabe rutscht auf Eisengitter sitzend ab, und an der Innenseite des rechten Oberschenkels dringt eine Stange ein; Durchbohrung des horizontalen Schambeinastes; Blasenverletzung. Operation 25 Std. nach dem Trauma. Freilegung der extraperitonealen Wunde durch Schnitt parallel dem Poupart'schen Bande; dann Laparotomie, Reinigung der Bauchhöhle und Blasennaht. Heilung.

97. Bourgine de Letang (Von einer Bauchwunde. Journal de Medicine, Chirurgie etc. 1783. Tome LX. Cit. in Richter's chir. Bibliothek. VII. 502). Mann fällt von ansehnlicher Höhe auf einen Pfahl, auf dem er eine Weile hängen bleibt: Eintritt durch die rechte Bauchseite neben der Schamgegend. Netz, Ileum, Colon prolabiert; letzteres in 5 Zoll Ausdehnung zerrissen; reichlich Kotaustritt in die Bauchhöhle. Entfernung der Verunreinigung, Reposition von Netz und Ileum, Gleichschneiden der Colonwundränder, Darm-Kürschnernaht. Starke Verengerung des Colon. Bauchnaht. Therapie: Aderlässe, Bähungen, gelinde Abführmittel. Nach 4 Wochen Entfernung des Fadens aus der Darmnaht. Nach 3 Monaten vollkommene Heilung.

98. Colombat (l. c.) erwähnt in Meissner (l. c.). 17jähriges Mädchen gleitet von einem Baume; ein Zweig das Scheidengewölbe perforierend dringt in die Bauchhöhle; dreieckige Wunde von sechs Linien Seitenlänge; fast gar keine Blutung, gleichzeitige Verletzung der Harnblase. Verweilkatheter. Gegen die Entzündung: antiphlogistische Prophylaxe, strenge Diät. Heilung in 5 Wochen[1]).

99. Borsuk (Gleichzeitige Verletzung des Rectums, der Blase etc. l. c.). Pächter fällt vom Heuschober auf spitze Stange. Eintritt links vom Anus. Durchbohrung des Rectum, S Romanum und der Blase. 45 Std. Fahrt bis Warschau; Peritonitis, Symptome intraperitonealer Blasenruptur. Laparotomie, Entfernung der 8 cm langen Stangenspitze aus dem S Romanum und des Kotes aus dem Douglas. Blasenwandnaht. Resektion

1) Meines Erachtens handelt es sich hier um eine extraperitoneale Blasenwunde, und kam es infolge günstiger Lage und genügenden Abflusses nicht zum Erguss in die Bauchhöhle.

des S Romanum, Sonde à demeure. Bauchhöhlentoilette. Mikuliczscher Jodoformgazebeutel eingelegt, Morphium, Heilung nach 4 Wochen.

100. Gillespie (Indian Medic. Gaz. 1874. Vol. IX. bei van Hook l. c.). 30jähr. Neger lässt eine Heugabel vom Heuboden gleiten, springt dann hinab und pfählt sich auf den Heugabelstiel. Eintritt: 1 Zoll rechts vom Anus, und gelangt oben in das Rectum. Absolute Schmerzlosigkeit. Austritt fäkulenter Massen in die Bauchhöhle. Peritonitis. Exitus innerhalb 8 Tagen.

101. Burnier (Revue médic. de la Suisse romande 1884. IV bei Quénu l. c. 1899). 17jähr. Junge fällt beim Herabsteigen vom Hochofen auf eiserne Stange (15 cm breit, 7 cm dick). Eintritt durch den Anus; Perforation 6 cm oberhalb des Anus gegen die Blase und eine zweite 8 cm vom Anus den Bauchfellsack eröffnend. Exitus in 40 Std. Sektion: eiterige Peritonitis.

102. Fisher (Australasien medic. Gaz. 1888—89. Vol. VIII bei Quénu l. c. 1899). 23jähr. Mann fällt über Besenstiel (1 Zoll Durchmesser des Querschnittes) der durch den After ins Rectum dringt, Shok, Schmerzen im Hypogastrium, Blutung. $1^1/_2$ Zoll vom Anus in der Vorderwand des Rectums ein Loch, einen Zoll im Durchmesser; in der Hinterwand der Blase Riss von einem Zoll Länge, der sich in das Peritoneum eröffnet. Exitus 36 Std. später. Sektion ergibt Peritonitis und die obigen Läsionen.

103. Hewett (Transactions of the London. Patholog. Society 1847. Vol. I bei Quénu l. c. 1899 und Catalogue of the Pathol. Museum St. Georges Hospital 1866 bei Bartels l. c.). 43jähr. Mann fällt vom Tische auf ein Stuhlbein. Eintritt durch den After und die vordere Mastdarmwand $2^1/_2$ Zoll über dem Anus in die Harnblase; von dieser aus konnte man ins Peritoneum gelangen, grosser Schmerz in der Blasengegend und im Unterleib, Collaps, Katheter entleert blutigen Harn. Peritonitis (beginnend), neuerlicher Collaps und Exitus nach 21 Std. Sektion: obige doppelte Blasenperforation bestätigt; sanguinolente Flüssigkeit in der Bauchhöhle.

104. Stokes (Transactions of the acad. of med. in Irland 1883. Vol. I bei Quénu l. c. 1899). 16jähr. Junge springt über die Zangen eines Schmiedes; der Griff eines dieser Instrumente dringt in den Anus, Kameraden ziehen das Werkzeug heraus und bringen den Verunglückten collabiert ins Spital. Exitus 14 Std. nach dem Unfall. Sektion: doppelte Perforation der Harnblase, die eine mit dem Rectum, die andere (am Blasenscheitel) mit der Bauchhöhle kommunicierend. Perforations-Peritonitis.

105. Gaffney (Rupture of the bladder. Medic. Times and Gaz. 1865. Cit. in Schmidt's Jahrb. 1867). Landmann füllt eine Scheune vom Heuschober aus; dann lässt er die Hengabel herab und folgt sodann selbst; Pfählung auf die mit den Zacken im Boden steckende Heugabel. Eingang

durch die Kleider in den Mastdarm. Kein Urin aus der Wunde; geringe Blutung, Collaps, Erbrechen; Harnblase voll blutigen Urins. Kommunikation zwischen Mastdarm und Blase nicht nachweisbar, warme Umschläge, Brandy, Opium. Tags darauf: Urin und Kot aus der Wunde. Exitus am 3. Tage. Keine Obduktion.

106. Andrew and Smith (St. Bartholomews Hospital Reports London 1874. Appendix, bei Bartels l. c.). 14jähr. Knabe fällt auf das Ende einer Zange nach rückwärts. Eingang durch After und Mastdarm. Peritoneale Reizung. Nach 2 Tagen Urininfiltration des Perineum und Scrotum. Incision. Am 4. Tage Urin per anum. Am 5. Tage Katheterismus, wodurch fötider Harn entleert wird. Exitus am 10. Tage. Sektion: Kleine Stichwunde der Blase und eine solche an der vorderen Mastdarmwand. Retroperitoneale Urininfiltration bis zu den Rippen (?) und abwärts durch den Leistenkanal bis ins Scrotum und durch den Schenkelkanal bis auf die vordere Fläche des Oberschenkels.

107. Poncet (cit. von Et. Rollet. Lyon médic. 1888. 29). Junger Mann lässt sich von einem Strohhaufen herabgleiten und spiesst sich dabei auf den Pfahl eines hölzernen Zaunes. Eingang: Mastdarm (?), u. a. Verletzung der Blase. Nach 30 Std. fand Poncet den Kranken im Zustande akuter Peritonitis. Rascher Tod.

108. Esmarch sen. (cit. v. Esmarch l. c.). Knabe fällt vom Obstbaume auf einen Blumenstock. Eingang durch den After ins Abdomen; Darmverletzung intra peritoneum? Exitus in wenigen Stunden.

109. Jobert (de Lamballe) l. c. Frau fällt vom 5. Stockwerke herab auf eine Eisenstange, welche ins Abdomen eindringt. Verletzung des Darmes. Die Verunglückte blieb eine Zeit an der Stange hängen. Exitus (?).

110. Taussig (Wiener med. Presse 1878. p. 238). 15jähr. Knabe, auf einer Leiter Stroh übernehmend, fällt auf Rechenstiel. Eindringen durch das Rectum und Peritoneum bis an die vordere Bauchwand. Extraktion eines Holzstückes von 30 cm Länge durch T. Ruhe, antiseptische Ausspülungen. Stuhlretention. Am 9. Tage bildet sich in der Gegend, bis zu welcher der Rechenstiel gelangt war, ein Bauchdeckenabscess. Behufs Eröffnung desselben Breiumschläge; es entleerten sich Blut, Eiter und Hosenteile. Rasche Heilung.

111. (Britisch med. 1882. Nr. 25 bei Quénu l. c. 1899). Ein Knabe wurde beim Spielen auf ein Eisen geworfen, welches bis zu einer gewissen Tiefe ins Rectum drang; dabei erlitt der Knabe solche Verletzungen, dass er innerhalb 2 Stunden starb.

112. Kurella und Schaum (Aufs. und Beobachtungen aus der gerichtlichen Arzneyw. 1787. p. 54, bei van Hook l. c.). Junge Frau wird beim Tanze hoch emporgehoben und spiesst sich beim Heruntersinken auf den Spazierstock den ein Mann in der Hand hielt. Eindringen des Stockes $7^1/_2$ Zoll tief ins Rectum. Ohnmacht, Lendenschmerzen. Starke

Blutung aus dem Rectum. Exitus. Autopsie: Riss des grossen Netzes, Dickdarm entzündet. Der Kopf des Stockes fand sich im Rectum zusammen mit blutigem Extravasat und faulig riechenden Fäces; das Stockende selbst hatte die Bauchhöhle eröffnet, so dass Kot in diese eindrang.

113. Jeffreason (Brit. Med. Journ. 1874. II, bei van Hook l. c.). 15jähr. Mädchen fällt auf einen Stock, der in den Anus eindringt, die Vorderwand des Rectums durchbohrt und in die Peritonealhöhle gelangt. Peritonitis. Tod in 48 Std.

114. Martin de Pedro (Siglo medical. Madrid 1864, bei Quénu l. c. 1899). 14jähr. Knabe versucht über in die Erde gesteckte Besenstange zu springen, der Stab dringt dabei in das Rectum. Sofortiger Schmerz. Blutung, Erbrechen, rapider Puls. Tod am 5. Tage. Sektion: Allgemeine Peritonitis; perforierende Wunde an der vorderen Rectalwand für den Zeigefinger durchgängig.

115. Haecker (bei v. Hook l. c.). 45jähr. Landmann gleitet vom Heuschober ab und pfählt sich auf Heugabelstiel. Eindringen desselben ca. 45 cm tief ins Rectum; das Ende des verletzten Körpers im rechten Hypogastrium fühlbar, der Mann fällt vornüber, den Pfahl im Leib. Selbstextraktion; keine äussere Blutung. Exitus nach 18 Std. vermutlich durch Peritonitis.

116. Neumann (l. c.) 28jähr. Fensterputzer fällt auf eine Gartenstuhllehne; vermag noch etwas zu gehen, collabiert dann. Aufstossen, nicht blutiges Erbrechen; Abdomen a. o. schmerzhaft und etwas aufgetrieben. Apfelgrosse Geschwulst in der Mitte zwischen Nabel und Spina iliaca und sup. sin.; Haut darüber erodiert. Perkussion: keine Abdominal-Dämpfung. Aus der Blase 100 cm^3 blutigen Urins entleert. Links vom Anus kleine Rhagade. Digitaluntersuchung hat negatives Resultat. Vermutung einer Darmberstung (durch Fall auf den Bauch). Laparotomie über der Bauchgeschwulst: Muskel- und Bauchfellwunde; vor derselben unversehrter Darmprolaps. In der Bauchhöhle Konvolut von Haaren, zwei frisch gebrochene Schraubenköpfe und Tuchstück. Suchen nach Mastdarmverletzung von der Bauchhöhle aus: 5 cm oberhalb des Anus für Fingerkuppe durchgängige Oeffnung; völlig vom Mesenterialansatz losgetrennte zweimal durchstossene Dünndarmschlinge. Resektion, Murphyknopf. Reinigung. Drainage. Exitus am 3. Tage. Peritonitis (?). Die Stuhllehne dürfte abgebrochen und eine Seitenstange durch den Mastdarm in die Bauchhöhle gedrungen sein und daselbst die Dünndarm- und Bauchwandverletzung bewirkt haben.

117. Watson (Indian Medical Gaz. 1874. p. 67, bei van Hook l. c.). 17jähr. Knabe hatte sich einen Bambusstock in den Anus gerannt; Perforation des Rectum 5 Zoll über dem After. Mesenterium und Ileum waren verletzt. Exitus 29 Tage nach dem Unfall. Autopsie: eiterige Peritonitis mit Adhäsionen; die Ileumwunde ist 4 Zoll lang.

118. Lambotte (Société belge de Chirurg. séance du 3. mai 1895

bei Quénu l. c. 1899). 22jähr. Mann fällt von einer Kiste auf die senkrechte eiserne Deichsel eines Handwagens. Die daumendicke Deichsel dringt in den Anus. Keine Blutung, heftiger Schmerz. Bei der Spitalaufnahme nur Erosionen am Anus gefunden, dann lebhafte Leibschmerzen. Erbrechen (auch galliger Massen). Lambotte findet 4 Std. nach dem Unfalle beschleunigten Puls, kahnförmigen Leib. Rectal: Touchieren, negativer Befund. Mit dem Speculum 8 cm über dem Anus an der vorderen Rectalwand eine ausgezackte Wunde gefunden; Uterussonde dringt in die Bauchhöhle. Laparotomie: In der Bauchhöhle blutig seröse Flüssigkeit und Fäkalien. Injektion der Dünndarmschlingen; Dickdarmwunde. Möglichste Reinigung, Ausspülung mit heissem Wasser. Das zerfetzte Loch an der freien Seite des S Romanum durch zwei Reihen fortlaufender Sero-Serosanähte verschlossen; eine gleiche Wunde an der angewachsenen Seite dieses Darmes wurde zur Vermeidung einer allzugrossen Verengung in querer Richtung genäht. Rectalwunde unter dem Boden des Douglas in drei Etagen genäht, zwei Drains im unteren Wundwinkel. Trotz präventiven Eingreifens Peritonitis. Nach 4 Wochen Genesung.

119. Rollet (Empalement accidentel. l. c.). 20jähriger Mann fällt von 4 Meter hoher Mauer auf die Spitze einer Eisenstange. Eingang der After, geringe Blutung, grosse Schmerzen am After, Tenesmus. Vor dem gespaltenen After hängt ein geröteter Lappen heraus; dieser wird mit Jodoformgaze umwickelt, antiseptischer Verband, innerlich Opium. Auf das Abdomen Eis. Schlechte Nacht. Am nächsten Morgen Angstgefühl, Abdomen druckempfindlich. Untersuchung in Aethernarkose; der erwähnte Fetzen erweist sich als ein Stück Rectalrohr. Der Pfahl hatte den Analring derart gespalten, dass vorne $^1/_3$ intakt blieb; die hinteren $^2/_3$ prolabierten mit einem Stücke des Mastdarms. Von der Vorderwand fehlten 4 cm der Höhe; gegen das Sacrum war der Darm glatt durchtrennt. Abtragung des Lappens an seiner Basis (durch Poncet); antiseptische Ausspülungen; Drainage; keine Blutung; heftige Schmerzen um den After, hohe Druckempfindlichkeit des Abdomen gegen Abend. Kein Fieber, kein Erbrechen, kleiner Puls. Am 2. Tage nach dem Unfall Exitus im „Collaps“ und „Delir“ an „choc traumatique“ (?). Bei der Sektion: 50 Ct.stück grosse Wunde der Rectovesicalfalte. Keine Dünndarmverletzung. Im subperitonealen Raume zwischen Blase und Kreuzbein Erguss einer schwarzbraunen, Uebelkeit erregenden Flüssigkeit. (Drainage?); der obere Teil des Rectums blutig infiltriert; keine Spur von Peritonitis, keine Läsion des Sacrum. Am Mastdarm und After die oben erwähnten Läsionen [1]).

120. Poulton (Australian medic. Journ. 1885, bei Quénu l. c. 1899). 18jähriger Mann fällt über einen Besenstiel, der in den

1) Die Diagnose Rollet's halte ich für erzwungen, indem die bestehende septische Phlegmone eine höchst plausible Erklärung für den Exitus abgibt.

After dringt, es folgt heftiger Schmerz im Abdomen; drei Zoll vom Anus eine fingerbreite Oeffnung im Rectum, die ins Peritoneum führt. Jejunum und Leber verletzt. Blutige Stühle, Opiate, Exitus in 20 Std. Autopsie: Allgemeine Peritonitis und die oben erwähnten Verletzungen.

121. Fischer (Allgem. militärärztl. Zeitung 1865 in Schmidt's Jahrb. Bd. 133). 21jähr. Soldat fällt vom Baume auf einen Rebpfahl, der in den Anus dringt und abbricht. Die Extraktion misslang und das Fragment von 1 Zoll Dicke und 5 Zoll Länge blieb im Kreuzbein stecken; am 3. Tage Appetitverlust, Schmerzen im Hypogastrium und Gesäss. Akute Peritonitis. Exitus am 4. Tage. Sektion: Flüssigkeit im Peritoneum, auch jetzt gelingt die Entfernung des Pfahles nicht völlig; die Spitze, welche das Rectum durchbohrt hatte, blieb im ersten Sacralloche stecken.

122. Villard (Lyon médic. Dec. 1897). 20jähr. Mann spiesst sich beim Herabsteigen vom Heuwagen auf den harpunenartigen Schaft einer Heugabel. Eingang durch den Anus, Blase von einer Seite zur anderen durchbohrt. Bei Ankunft im Spitale Peritonitis. 16 Std. nach dem Unfalle Laparotomie. Entfernung der in der Gegend des Pankreas zwischen Aorta und Vena portae sitzenden Spitze. 14 Std. später Exitus. Sektion: oben beschriebene Wunden und drei Perforationen des Darmes[1]).

123. Gott (bei Weller van Hook l. c.). 12jähr. Knabe gleitet auf dem Bauche liegend von einem Heuschober ca. 20 Fuss tief und pfählt sich auf Heugabelstiel. Eingang: der After; Vornüberschlagen, den Stock im Leibe; sein Bruder zieht das Instrument heraus und hilft dem Verunglückten in das nahe Haus zu gehen; anfangs keine Schmerzen, nur geringes Brennen am After; 5 Std. später gegen den Nabel ausstrahlende Schmerzen, dann das ganze Abdomen schmerzhaft. Der gerufene Arzt konstatiert Analriss und -Erweiterung, sowie Peritonealwunde für zwei Finger durchgängig; Blut und Fäkalien aus der Wunde. Von den Eltern wurde die Operation verweigert. Tod durch Peritonitis.

124[2]). (Aus der chirurg. Klinik in Heidelberg. Fig. 2). J. F., 81 J. alt, fiel beim Kirschenbrechen von der Leiter; eine wohl abgebrochene Sprosse dringt in der Kreuzbeingegend ein und bewirkt Darmvorfall mit Perforation einer Dünndarmschlinge.

Status praes. (22. Juni 1881): 7 cm oberhalb der Analöffnung quillt ein Konvolut von Dünndarmschlingen in einem Ausmasse von 130 cm aus schlitzförmiger Oeffnung (ca. $3^1/_2$ cm lang) in der Kreuzbeingegend hervor. Serosa hochrot tingiert, der Darm zeigt peristaltische Bewegung; unge-

---

1) Villard scheint die dreifache (oder zweifache, wenn die Rectalwunde mitgemeint ist) Darmperforation bei der Laparotomie übersehen zu haben?

2) Das hohe Alter sowie der Umstand, dass Patient 4 Std. mit prolabiertem Darme hilflos im Freien lag, trugen in hohem Masse zum letalen Ausgang bei.

fähr in der Mitte der Ausdehnung des Prolapses ist der Darm perforiert und zwar mit Einstich und Ausstich an entgegengesetzter Seite; die Wundränder sind zerrissen und es quillt Kot aus ihnen heraus. Am Abend, als Pat. aufgenommen wurde, erfolgte Glättung der zerrissenen Ränder der Darmwunde, tiefe und oberflächliche Nähte an derselben angelegt, Reinigung des Vorfalles mit lauer $2^1/_2{}^0/_0$iger Carbollösung und Reposition desselben; Hautnähte, Drainage, Listerverband. Wegen unregelmässigen Pulses keine Narkose, nur eine halbe Spritze Morphium. Patient erhält während der Nacht Opium.

23. Juni. Vor der Operation erfolgte spontane Urinentleerung, heute muss katheterisiert werden. Leib aufgetrieben, Zunge trocken, Puls über 100. Vormittags heftige Leibschmerzen, heftiges Herumwerfen im Bett, Dyspnoe, Cyanose, Sensorium frei, Morphium subkutan; unter zunehmender Cyanose und Collapserscheinungen stirbt Pat. nachmittags.

Sektion: Abgesehen von zahlreichen Totenflecken zeigen die oberflächlichen Decken, die durch Nähte vereinigte Wunde in der Kreuzbeingegend; Ränder derselben gewulstet und eitrig infiltriert. Entsprechend den Bauchdecken sind Unterhautzellgewebe, Muskeln und Fascien blutunterlaufen. In der Bauchhöhle stark blutig gefärbte, trübe Flüssigkeit. Serosa sämtlicher Därme stark gerötet, zum Teil imbibiert; fibrinöser Anflug. Dünndarm und Dickdarm stark mit Gas und Flüssigkeit gefüllt, die Dünndarmschlingen stark nach unten gezogen zeigen die genähte ecchymosierte Stelle der Wundnaht; Oeffnung im Peritoneum des kleinen Beckens, links vom Mastdarme; durch sie gelangt man in eine faustgrosse Höhle, welche sich nach aussen öffnet und hier von zahlreichen Knochensplittern begrenzt wird. Das Kreuzbein ist entsprechend dem 4. Wirbel quer durchbrochen und mehrfach gesplittert. Von den übrigen Organen wäre zu erwähnen, dass sich in den Bronchien Mageninhalt (postmortal?) befand; die Lungen in den unteren Abschnitten sehr blutreich und feucht, wenig lufthaltig und teigig. Anatomische Diagnose: Traumatische Fraktur des Kreuzbeines; Perforation des Peritoneums im Douglas'schen Raume; Peritonitis.

V. Die totale Aufspiessung.

Dass auch ein solches Trauma nicht den sofortigen Tod herbeiführen muss, entnehmen wir den Berichten über die analoge Hinrichtungsform. Auch der bereits erwähnte Johann v. Muralt sagt in seiner „Feldschärer Kunst": „Oft geschieht es, dass einer durch und durch gestochen wird, und wird kein innerlich Glied verwundet" (und dieser Ausspruch bezieht sich auf die viel gefährlicheren Lanzenstiche!).

Durch Unfall kommt es nur höchst selten zu soweit gehenden Pfählungen, doch ist es mir gelungen, drei derartige Fälle ausfindig

zu machen. Der eine beweist sogar, dass eine solche Verletzung um 20 Jahre überlebt werden kann; und was für Veränderungen waren durch den Pfahl bewirkt worden!

Hier hört die medicinische Wissenschaft auf, da die Zufälligkeiten an Zahl und Bedeutung bei weitem über die berechenbaren Symptome prävalieren. Um Schlüsse machen zu können, fehlen die notwendigsten Prämissen. Derjenige, welcher in einem solchen Falle einen Heilerfolg erzielt zu haben glaubt, giebt sich grosser Täuschung hin: Seine Eingriffe haben weder im guten noch im bösen Sinne Einfluss auf den Verlauf der Dinge genommen.

125. Roch (Schles. Chronik. pag. 247. In J. Döpleri Theatrum poenarum. Sondershausen 1693). Am 25. Juli 1615 glitt eine Magd vom Heuschober auf einen an diesem lehnenden Heurechen, dessen Stiel unten in den Leib drang und bei der Achsel wieder herauskam; er brach in drei Stücke, deren mittleres im Leibe stecken blieb. Am 3. Tage Exitus unter „unaussprechlichen Schmerzen".

126. Hutchinson (Case of Impalement on a Brushhandle. British med. journ. bei Virchow-Hirsch. 1872. II.). 27 Jahre alte Frau, auf der Treppe ausgleitend, rennt sich den Stiel eines Handbesens unter die Röcke neben dem After gerade aufwärts in den Leib. Selbstextraktion. Dann kurze Ohnmacht, keine erhebliche Blutung. H. findet die Frau 8 Std. später blass, den Bauch mässig empfindlich, über der rechten Brusthälfte tympanitischer Schall. Tags darauf Exitus. Sektion: Perforation in den Mastdarm 3 Zoll über dem After, (wohl durch den Fall nach rückwärts?) zweite Perforation des Rectum nach vorne; nun gelangte der Besenstiel durch Gallenblase, Leber und Zwerchfell in die rechte Lunge. Hämopneumothorax.

127. Sargent (Impalement of Abdomen and Thorax. Boston med. and. surg. journ. 1872, bei Virchow-Hirsch). 37jähr. Frau fällt vom Heuschober und pfählt sich auf einen Heugabelstiel, der durch die Vagina in den linken Teil des Abdomens dringt. Fraktur der untersten Rippe (links). Seither anhaltende Schmerzen in der Sternalgegend und im linken Hypochondrium, so dass Patientin zuletzt nicht mehr liegen kann. Nach 20 Jahren Exitus. Sektion: linke Lunge bis zu Handbreite komprimiert, im linken Thoraxraum: Magen, Colon transversum, einige Centimeter Colon descendens, beträchtliche Dünndarmschlingen. In der linken Hälfte des Diaphragma ein Loch von 4 cm im Durchmesser. Herz nach der rechten Seite des Sternum verdrängt, im Peritoneum des Douglas eine unregelmässige Narbe.

Quellen zu atypischen Pfählungen:

Im Bereiche der Orbita: A. Neumann l. c. Campton, cases of undetectet Injury of the Brain. Dublin quatern. Journal 1851.

Doc. Dr. L. Müller. Ueber Ruptur der Corneo-Skleral-Kapsel durch stumpfe Verletzung. Wien 1895.

Im Bereiche der Schädelhöhle: Williams in Trendelenburg. Verletzungen und chirurg. Krankheiten im Bereiche des Gesichtes. Deutsche Chir. 33a.

Im Bereiche der Mundhöhle: Wenczel l. c. Zimmermann l. c.

Am Thorax: Wenczel l. c. Johann Ph. Hagen. Wahrnehmungen zum Behuf der Wundarzneikunst in Deutschland. Mieten 1772 und neue Bemerkungen und Erfahrungen zur Bereicherung der Wundarzneikunst von E. Chr. Theden. Berlin und Leipzig 1795, beide citiert in Richter. Chirurg. Bibliothek II und VI. A. Rousset. Journ. de Bord. 1862. Cit. in Schmidt's Jahrbüchern. Bd. 123 (1864).

Des Abdomens: Ruhstraat (Zeven) in Hufeland's Journal. Bd. 17. 1803 (Pfählung des Magens).

Verletzungsgrade		Geschlecht	Vor 1878		Nach 1878		Summen	
			am Leben geblieben	gestorb.	am Leben geblieben	gestorb.		
Ohne Eröffnung des Peritoneums	I. Ohne Organverletzung	M.	11	1	16	1	29	49
		W.	7	—	12	1	20	
	II. Mit Organverletzung	M.	17	—	7	—	24	28
		W.	3	—	—	—	3 + 1 F. fragl.	
Mit Eröffnung des Peritoneums	III. Ohne Organverletzung	M.	3	—	4	4	11	18
		W.	5	—	—	1	6 + 1 F. fragl.	
	IV. Mit Organverletzung	M.	1	8	4	12	25	29
		W.	1	3	—	—	4	
V. Totale Aufspiessung		M.	—	—	—	—	—	3
		W.	1	2	—	—	3	
Summe			49	14	43	19	125	127
			+ 1 Fall fragl.		+ 1 ?		+ 2 ?	

Die grosse Mannigfaltigkeit, selbst der typischen Pfählungsverletzungen, verhindert mich, eine genaue statistische Tabelle aufzustellen, aus welcher Schlussfolgerungen für die Indikation von bestimmten Operations- und Behandlungsmethoden im speciellen Falle gezogen werden könnten; auch entbehrt die Mehrzahl meiner Quellen die für diesen Zweck erforderliche Genauigkeit.

Zum Schlusse ist es mir eine angenehme Pflicht, Herrn Geheimrat

Prof. Dr. Czerny für die Anregung zu dieser Arbeit und Ueberweisung des klinischen Materials (Fälle 6, 9, 12, 45, 48, 124) meinen aufrichtigen Dank zu sagen; auch Herrn Hofrat Prof. Dr. R. Chrobak und Herrn Prof. Dr. Haberda in Wien bin ich für Ueberlassung von einschlägigen Fällen (14, 84) zu grossem Danke verpflichtet.

AUS DER

HEIDELBERGER CHIRURGISCHEN KLINIK

DES PROF. DR. CZERNY.

XI.

Zur Neurolyse und Nervennaht.

Von

Dr. **Hugo Kramer.**

(Mit 9 Abbildungen.)

Vorliegende Arbeit hat zum Gegenstand die Veröffentlichung der Endresultate der Fälle von Nervenkompression und Nervennaht, welche im Laufe der letzten 20—25 Jahre in hiesiger chirurgischer Klinik zur Ausführung kamen. Den einzelnen Fällen soll, soweit es zur besseren Uebersicht zweckmässig erscheint, eine kurze Kritik des Erfolges beigefügt werden; ferner soll bei den Fällen von Nervennaht auf Grund der vorliegenden Untersuchungen in erster Linie die Prognose eine eingehende Würdigung finden.

Naturgemäss scheidet sich so die Arbeit in zwei Teile, und ich will zuerst — als die in Kürze zu behandelnde Affektion — die Fälle von Neurolyse betrachten.

Die Frage der Nervenkompression hat vor einigen Jahren bereits durch Neugebauer[1]) eine sehr eingehende Behandlung gefunden, und ich verweise deshalb bezüglich der näheren Einzelheiten

1) Neugebauer. Zur Neurorhaphie u. Neurolyse. Diese Beiträge Bd. 15.

des gesamten Krankheitsbildes auf diese Arbeit, während einige wichtige Punkte auch im folgenden Erwähnung finden sollen. Ich beginne mit der Mitteilung zweier Fälle von Neurolyse des Nervus radialis.

1. Heinrich Olbert, 20 J. alt, Pflästerer aus Heidelberg. Radialislähmung nach Oberarmfraktur durch Einklemmung des Nerven zwischen die Bruchenden. Neurolyse. Heilung.

Am 11. Sept. 1887 brach Pat. den linken Oberarm infolge von Ausgleiten auf einer Treppe. Nach 6 Tagen wurde ein Schienenverband angelegt, der 4 Wochen lang liegen blieb. Am 17. Okt., ca. 5 Wochen nach der Verletzung, Eintritt in die Klinik.

Status: Rechter Oberarm nach aussen konvex, indem das untere Bruchstück nach dieser Richtung dislociert ist; in der Mitte des Humerus noch beträchtliche Callusmassen vorhanden. Der Arm wird ohne Beschwerden gehoben. Paralyse der Strecker des Vorderarms sowie des Supinator longus; komplete EaR; geringe Atrophie der Extensoren. Kraft des Triceps herabgesetzt.

Operation am 25. X. 87: Zunächst wird der unterhalb der Frakturstelle gelegene Abschnitt des Nervus radialis blossgelegt und längs desselben bis zur Frakturstelle in die Höhe gegangen. Der Nerv zeigt sich zwischen den beiden Frakturstellen ziemlich stark eingekeilt, indem das untere spitze Bruchende ihn gegen das obere andrückt; unterhalb der Kompressionsstelle ist der Nerv etwas verdickt und hyperämisch. Freimachung des Nerven, Abtragung des unteren Fragmentendes mit dem Meissel.

Heilung der Wunde p. p. Beim Austritt des Pat. am 22. XI. besteht noch komplete EaR. — Endstatus am 15. VI. 99: Pat. gibt an, dass zwischen Weihnachten und Neujahr 87 die erste Besserung beim Elektrisieren bemerkt wurde; von da an Fortschreiten der Besserung, so dass er Anfang März 88 schon wieder leichte Arbeiten verrichten konnte; im Mai will Pat. wieder arbeitsfähig gewesen sein wie früher. Der Oberarm zeigt noch die erwähnte Krümmung, sowie die Dislokation des unteren Bruchstückes. Die Funktion der vom Nervus radialis des rechten Armes versorgten Muskeln ist normal ausser einer Schwäche der Extensoren im 3. und 4. Finger.

Dynamometer l. = 110, r. = 90. — Die Sensibilität ist intakt. — Elektrischer Befund: Mässige Herabsetzung der Erregbarkeit der Radialismuskeln des rechten Vorderarms, stärker der direkten muskulären als der indirekten vom Nerven aus. Keine EaR (Prof. Hoffmann).

2. Franz Berger, 22 J. alt, Schlosser aus Kempten. Radialislähmung nach Oberarmfraktur, Lösung des Nerven aus dem Callus, Heilung.

Am 24. Aug. 97 wurde Pat. von einem Transmissionsriemen erfasst und erlitt eine Fraktur des rechten Vorder- und Oberarmes, letztere etwa in der Mitte des Knochens. Nach Abnahme des Verbandes am 13. IX. zeigte sich, dass eine komplete Radialislähmung bestand, von der nicht mehr mit Sicherheit festzustellen war, ob sie schon sofort nach der Verletzung vorhanden war. Da eine Durchtrennung oder Kompression des Nerven anzunehmen war, wurde am 4. X. die indicierte Operation ausgeführt. Schnitt im Sulcus bicipitalis externus.

Die Präparation des Nerven war erschwert durch starke Hyperämie der kollateralen Gefässe, weshalb der Schnitt allmählich bis 15 cm lang gemacht werden musste. Das Auffinden des Nerven an der typischen Stelle war unmöglich, weil er gerade hier vom Callus vollständig umwachsen war. Er musste deshalb zunächst oberhalb des Callus, wo er unter dem Deltoides hervortritt, aufgesucht werden und wurde dann von hier bis zu seinem Eintritt in den Callus verfolgt. Der oberflächliche Zweig unterhalb der Einwachsungsstelle war gleich zuerst freigelegt worden; er ging gerade an der vom Callus umwachsenen Nervenpartie ab. Die Callusbrücke, welche den Nerven umschloss, betrug fast 2 cm; sie wurde mit dem Meissel abgeschlagen und der Nerv aus der Furche im Callus freigemacht. Derselbe war an der eingewachsenen Stelle entschieden verdünnt. sah rötlichgrau aus, und bloss an einem kleinen Streifen schien weissliche Markmasse durch den Callus hindurchzugehen. Das vorspringende Bruchende des unteren Bruchstückes, welches gleichsam die knöcherne Unterlage des Nervenbettes bildete, wurde ebenfalls noch mit dem Meissel abgeschlagen und der Nerv so weit aus seinen Adhäsionen gelöst, dass man die Schnittfläche des äusseren Tricepskopfes mit zwei versenkten Catgutnähten vereinigen konnte. Dadurch wurde der Nerv mit Muskeln unterbrückt und vom Knochen abgehalten. Jodoformgazetamponade, Hautseidennähte. Heilung der Wunde p. p.

Es bestand nach der Operation zunächst noch vollkommene EaR. Nach Verlauf von 6 Wochen zeigten sich die ersten Erscheinungen der wiederkehrenden Radialisfunktion. Die Besserung schritt unter Massage und elektrischer Behandlung bis Jan. 98 nur langsam fort; doch von da an rapides Zunehmen der Stärke und Beweglichkeit, so dass Patient am 6. II. 98 entlassen werden konnte. Die Beweglichkeit war fast wieder hergestellt, die Kraft noch vermindert. Druckkraft l. = 40 kg, r. = 10 kg. Ein halbes Jahr später stellte sich Pat. Herrn Dr. Petersen wieder vor; die Heilung hatte so gute Fortschritte gemacht, dass Patient seine Arbeit als Schlosser wieder vollkommen verrichten konnte.

In beiden vorliegenden Fällen ist die Kompression der Nerven auf die Folgen einer Oberarmfraktur zurückzuführen, die überhaupt fast den einzigen Anlass zur operativ behandelten Radialis-Kompression abgiebt. Den ersten Fall kann man als Beispiel einer pri-

mären Kompressionslähmung auffassen, denn, wenn auch, wie in vielen solcher Fälle, die Lähmung sofort nach der Verletzung nicht festgestellt wurde, so spricht doch der Operationsbefund, die vorhandene starke Einkeilung des Nerven, mit grösster Wahrscheinlichkeit für einen solchen Modus der Entstehung. Nur selten sind primäre Lähmungen des Radialis nach Humerusfraktur die Folgen einer Zerreissung des Nerven; nach Riethus[1]) sind 9 solcher Fälle veröffentlicht.

Die Kompression des Nerven kann auf verschiedene Weise zu Stande kommen: in der grossen Mehrzahl der Fälle erfolgt sie durch das Trauma selbst oder durch die Bruchkanten; in seltenen Fällen, wie in dem vorliegenden Fall, ist es eine Interposition des Nerven zwischen die Bruchenden, die zur Schädigung oder Aufhebung der Funktion führt.

Die erste solche Interposition des Nerv. radialis wurde 1837 von Nélaton beobachtet und operiert; hier handelte es sich nur um sensible Reizerscheinungen, heftige Schmerzen im Verlauf des Nerven, wenn die Fragmente gegeneinander bewegt wurden (Pseudarthrose). In den übrigen 4 Fällen, die in der Litteratur vorhanden sind (3 Fälle von Ollier, 1 Fall von Ogston) waren motorische Lähmungserscheinungen vorhanden, zum Teil gleichzeitig mit den genannten charakteristischen Schmerzen. Dass in unserem Falle diese Schmerzen fehlten, ist darauf zurückzuführen, dass offenbar schon eine Konsolidation eingetreten und so eine Verschiebung der Bruchstücke gegeneinander ausgeschlossen war. Daher war es hier auch nicht möglich, die Interposition vor der Operation zu erkennen.

Was die Therapie dieser Fälle betrifft, so ist hervorzuheben, dass in einem der Fälle von Ollier es durch Extension und Cirkumduktion der Bruchstücke gelang, ohne Operation den Nerven aus seiner Einklemmung zu befreien, ein Versuch, der aber nur in ganz frischen Fällen, wo es noch nicht zu adhäsiven Processen gekommen ist, Aussicht auf Erfolg hat und auch da nur mit grösster Vorsicht unternommen werden kann.

Während der erste Fall das Beispiel einer primären Lähmung bot, liegt im zweiten eine sekundäre Lähmung vor, also eine solche, die nicht durch das Trauma sofort entsteht, sondern erst im weiteren Verlauf eintritt, indem der intakte Nerv durch die Vorgänge, welche mit dem Process der Heilung in Zusammenhang stehen,

1) Riethus. Ueber Verletzungen des Nerv. radialis bei Humerusfraktur und ihre operative Behandlung.

oder infolge neuer durch die Fraktur geschaffener anatomischer Verhältnisse eine langsam zunehmende Schädigung erfährt, die bis zu seiner vollständigen Zerstörung an der betreffenden Stelle führen kann. Zu der ersten Gruppe dieser Lähmungen gehören die Fälle von Kompression des Nerven durch Narbengewebe, deren erster von Busch im Jahre 1863 beobachtet wurde; sodann die Fälle von Kompression durch Knochencallus, wie im vorliegenden Fall. Die erste Veröffentlichung über diesen letzten Modus der Entstehung stammt von Ollier aus dem Jahre 1864. Auch ein gleichzeitiges Vorkommen der beiden Ursachen hat man beobachtet. Die zweite Gruppe wird allein durch den Fall Czerny (1884) vertreten, in welchem eine Abschürfung der Nerven durch einen scharfen Knochenvorsprung als Ursache der zunehmenden Lähmungserscheinungen festgestellt wurde.

Die Erfolge in den vorliegenden beiden Beobachtungen waren gute, entsprechend der günstigen Prognose dieser Fälle überhaupt: so findet sich unter 35 Fällen von operativ behandelter Radialis-Kompression, deren Erfolge bekannt sind, nur 2mal ein sicherer Misserfolg (Nr. 1[1]) und 2) und in einem weiteren Falle (Nr. 3) ein wahrscheinlicher Misserfolg verzeichnet; unter den 32 erfolgreichen Fällen musste, wie dies auch in dem erfolglosen Falle Nr. 2 geschehen war, 2mal wegen zu grosser Schädigung des Nerven die Resektion desselben ausgeführt werden: Fall Roux (Nr. 4) und Fall Trendelenburg (Nr. 5); in letzterem mit gleichzeitiger Kontinuitätsresektion und Verkürzung des Humerus, um eine direkte Vereinigung der Nervenenden zu ermöglichen. Näheres über diese Methode der Humerusverkürzung, die von Trendelenburg als Ersatz der Nervenplastik in einer Reihe von Fällen mit gutem Erfolg angewandt wurde, findet sich in der Arbeit von Riethus, an deren Schluss auch in übersichtlicher Weise die Grundsätze zusammengestellt sind, welche uns bei der Therapie der infolge einer Oberarmfraktur entstandenen Radialisparalyse leiten müssen.

Ich komme nun zur Mitteilung zweier Fälle von Neurolyse des Nerv. ulnaris bei ebenfalls infolge von Fraktur entstandener Lähmung, Fälle, die bedeutend seltener sind als die entsprechenden Lähmungen des Nervus radialis, wie dies ja schon der traumatischen Einflüssen weniger ausgesetzte Verlauf des Nerven von vornherein vermuten lässt. Wie bei den durch Fraktur verursachten Radialis-

1) Nr. 1 Fall Deanesly. Ref. Goldstein. Nr. 2 Moullin. Ref. Virch.-Hirsch 1893. Nr. 3 Fall Delens. Nr. 4 Neugebauer. Ref. Fall 31. Nr. 5. Riethus l. c.

Lähmungen diejenige Stelle den meisten Gefahren ausgesetzt ist, wo der Nerv die engsten Beziehungen zum Knochen besitzt, d. h. die im Sulcus radialis verlaufende Strecke, so ist es hier die Stelle des Sulcus cubitalis, die am meisten bei Fraktur in Betracht kommt: unter 14 Fällen von operativ behandelter Ulnarislähmung nach Fraktur war 11mal ein Bruch des Condylus internus vorausgegangen. Zugleich ist dieser Bruch bei weitem das häufigste das Ellbogengelenk betreffende Trauma, dessen Folgen eine Neurolyse des Nerven an dieser Stelle erheischen. Nur 3 solche Neurolysen finde ich verzeichnet, in denen eine andere Ursache der Lähmung zu Grunde liegt: in dem einen (Fall von Ranke, Neugebauer l. c. Nr. 13) war ein Sturz auf den Ellbogen vorausgegangen, der Knochen fand sich aber bei der Operation intakt, in einem anderen Falle (Hodges Nr. 35) handelte es sich ebenfalls um eine Kontusion des Ellbogens, der ein Knochenabscess gefolgt war; im 3. Fall (Nicoladoni Nr. 15) ist die Lähmung auf die Folgen einer wegen Ankylose ausgeführten Resectio cubiti zu beziehen.

Die Fälle, die an hiesiger chirurgischer Klinik operiert wurden, sind folgende:

3. M. J. aus B., 16 J. alt. Ulnarislähmung nach Fractura cond. hum. inveterata. Rinnenbildung für den Nerv. ulnaris.

Vor 12 Jahren, also im 4. Lebensjahr, erlitt Patient einen Bruch des linken Oberarms am Ellbogen. Heilung im Gypsverband mit bedeutender Deformität. Seit 8 Wochen bemerkt Pat. eine Abmagerung der linken Hand. Einige Zeit lang durchgeführte elektrische Behandlung war ohne Erfolg.

Status (5. XII. 84): Der l. Ellbogen etwas verdickt, vollkommen zu beugen, jedoch nicht bis zur Geraden zu strecken. Bei der Streckung Cubitus valgus. Die Gelenkkörper des Unterarms, unter sich in normaler Lage, artikulieren am Oberarm in einer Linie, welche mit dessen Längsachse einen Winkel von ca. 45° bildet, auch ist das Gelenk anscheinend etwas mehr an die Vorderseite des Oberarms gerückt. Dem Epicondylus internus humeri entspricht eine dicke, feste Callusmasse, welche mit der Ulna verwachsen ist und deren Bewegungen mitmacht. Ueber die Kuppe derselben fühlt man einen anscheinend bleistiftdicken, derben, seitlich etwas verschieblichen Strang (Nervus ulnaris) hinwegziehen, der bei Druck etwas empfindlich ist. Am Capitulum radii artikuliert ein haselnussgrosses Knochenstückchen (dem Epicondyl. ext. entsprechend), welches sich mit demselben unter weichem Crepitieren mitbewegt. Muskulatur des Ober- und Vorderarms nicht auffallend abgemagert; Sensibilität für Nadelstiche

normal, ebenso Motilität der Hand. Dagegen eine auffallende Abmagerung der Mm. interossei und des Hypothenar. Nerv. ulnaris elektrisch unerregbar.

Operation am 5. XII. 84: Schnitt von 10 cm Länge über den Nerv. ulnaris, Blosslegung und Verziehung nach der Ulna hin. Alsdann wird an der Stelle seines früheren Verlaufs das Periost durchtrennt, beiderseits zurückgeschoben und mit dem Hohlmeissel eine reichlich 1 cm tiefe und 5—6 cm lange Rinne gemeisselt, wobei am oberen Ende derselben das Ellbogengelenk eröffnet wird. Naht des verdickten Periostes mit Catgut, Versenkung des Nerven in die Rinne, Naht der Haut und Fascie über demselben mit Catgut. Der Nerv zeigte an der blossgelegten Stelle eine spindelförmige Verdickung bis fast zum doppelten Volumen seiner normalen Dicke.

Die Heilung erfolgte p. p., so dass Pat. am 10. XII. entlassen werden konnte. Nach Aussage seiner Eltern — Pat. ist vor $1^1/_2$ Jahren gestorben — war etwa 3 Monate nach der Operation die Hand wieder vollkommen gebrauchsfähig geworden, auch die Abmagerung war geschwunden. Der Erfolg war ein dauernder.

4. Anna Müller, 19 J. alt, Cigarrenarbeiterin aus Plankstadt. Ulnarislähmung nach Fract. cond. humeri inveterata. Verlagerung des Nerven auf die Beugeseite. Kein Erfolg nach ca. 7 Monaten.

Im Alter von 5 Jahren Fall von der Treppe. Absprengung des Epicondylus externus des linken Ellbogens. Es blieb eine leichte Bewegungsstörung im Ellbogengelenk und Valgusstellung. Seit dem 14. Jahr Abmagerung und Schwäche der linken Hand; Motilitäts- und Sensibilitätsstörung im 4. und 5. Finger, seit 3 Jahren leichte Klauenstellung.

Status: Valgusstellung des linken Ellbogengelenks von ca. 150°. Epicondylus internus stark vorspringend, verdickt; Epicond. ext. sehr klein und nach innen gerückt. Bewegungen im Ellbogengelenk nicht vollkommen frei; am wenigsten eingeschränkt sind Beugung und Pronation. Komplete linksseitige Ulnarislähmung einschliesslich des Flexor carpi ulnaris und des vom Ulnaris versorgten Teiles des Flexor digit. profundus. Muskeln des Ulnarisgebietes weder indirekt noch direkt erregbar; komplete EaR. Sensibilität im Ulnarisgebiet herabgesetzt.

Operation am 5. V. 99: Schnitt von 10 cm Länge etwas spiralig um den Epicond. medialis herum; Freilegung des Nervus ulnaris oberhalb des Sulcus, wobei der Nerv hinter dem Epicondylus zweifellos platt gedrückt und etwas spindelförmig verdickt erschien. Der oberhalb liegende Teil sah ziemlich markweiss aus, während der unterhalb der Verdickung liegende Teil des Nerven weicher und etwas rötlichgrau verfärbt war. Der Nerv wurde in Ausdehnung von 6 cm aus seiner Nische herausgeholt, und, da es sich zeigte, dass er namentlich bei Beugeversuchen durch den vorspringenden Epicondylus med. stärker gespannt wurde, wurde er auf

die vordere Fläche desselben mit Hilfe von vier versenkten Catgutnähten verlagert; Schluss der Haut darüber mit fortlaufender Seide. Heilung ohne Eiterung. Am 15. V. 99 keine Aenderung.

Status am 23. XI. 99: Seit der Entlassung hat Pat. keine Besserung bemerkt. An der Innenseite des linken Ellbogengelenkes die hinter dem Condylus int. herabverlaufende nirgends druckempfindliche Narbe. Umfang des linken Ober- und Vorderarms ca. 1 cm geringer als rechts; Umfang der Hand um die Capitula metacarp. r. = 20,2, l. = 18,4 cm. Daumen, Zeige- und Mittelfinger zeigen an beiden Händen annähernd die gleichen Umfänge; dagegen ist der Umfang der Mittel- und Endphalange des vierten Fingers links etwas geringer; der Kleinfinger zeigt links in allen seinen Gliedern einen geringeren Umfang. Hypothenar ganz atrophisch, Gegend des Adduct. pollic. eingesunken; Interosseus I nicht nachweisbar; auch die übrigen Interossalräume eingesunken. Die linke Hand steht in leichter Klauenhandstellung. Der Daumen ist adduciert, sein Metacarpus zugleich etwas mehr dorsal gerückt; der Daumenrücken sieht fast nach aussen, nur wenig nach oben. Die Grundphalanx des Daumens steht in Streckstellung, die Endphalanx ist leicht gebeugt, ca. 20°. Die vier Finger stehen in leichter ulnarer Abduktion. Die Grundphalangen des Zeige- und Mittelfingers stehen annähernd horizontal in Streckstellung, die des 4. und 5. Fingers in leichter Ueberstreckung. Die Mittelphalangen des 2. bis 5. Fingers sind gebeugt, und zwar nimmt ihre Beugung vom Zeigefinger bis Kleinfinger zu (40°, 60°, 90°, 80° ca.). Die Endphalangen stehen gestreckt zu den Mittelphalangen, nur am Kleinfinger ist die Endphalange ganz leicht gebeugt.

Motilität: Im Handgelenk ist links die Kraft der ulnaren Abduktion gering; eine Kontraktion des Extensor carpi uln. ist nicht festzustellen. Kraft der Beugung ca. ein Drittel geringer, die übrigen Bewegungen im Handgelenk sind gut. Eine Faustbildung ist links möglich, erfordert aber mehr Anstrengung. Die Grundphalangen des 2. bis 5. Fingers werden in guter Exkursion gebeugt, doch ist die Kraft dabei vermindert, namentlich am Kleinfinger. Die Beugung der Mittelphalangen geschieht in gleicher Exkursionsgrösse rechts und links; die Kraft hierbei ist links am 4. Finger etwas schwächer, am 5. Finger stark schwächer als rechts. Beugung der Endphalangen: am Zeigefinger r. = l.; am Mittelfinger etwas schwächer; am 4. Finger ist die Exkursion geringer, die Kraft bedeutend geringer; am Kleinfinger ist die Endphalange aktiv vollkommen unbeweglich. Die Streckung der Endphalangen geschieht gut, ausser am Zeigefinger, dessen Kraft schwächer ist. Streckung der Mittelphalangen ist nicht über die Ruhestellung hinaus möglich. Die Abduktion und Adduktion der vier Finger ist unmöglich. Daumen: Extension, Abduktion und Flexion gut; Kraft der Opposition l. etwas geringer. Die Adduktion möglich, auch bei flachem Aufliegen der Hand, Exkursion aber nur halb so gross wie rechts, Kraft geringer. Die Wirkung des Flexor longus ist

dabei nicht auszuschliessen, auch nicht bei der elektrischen Untersuchung, bei welcher durch starken Strom eine Adduktionsbewegung auszulösen ist. Im Uebrigen ist die Erregbarkeit der Ulnarismuskulatur direkt und indirekt für den faradischen Strom aufgehoben.

Dynamometerkraft r. = 77, l. = 40.

Sensibilität: Herabsetzung im Ulnarisgebiet. An den Stellen stärkster Herabsetzung, am Kleinfinger, besteht Anästhesie für leichte Berührung.

Vasomotorisches und trophisches Verhalten: die linke Hand fühlt sich kalt an, sie soll weniger schwitzen. Keine Besonderheiten im Nagelwachstum.

Fig. 1.

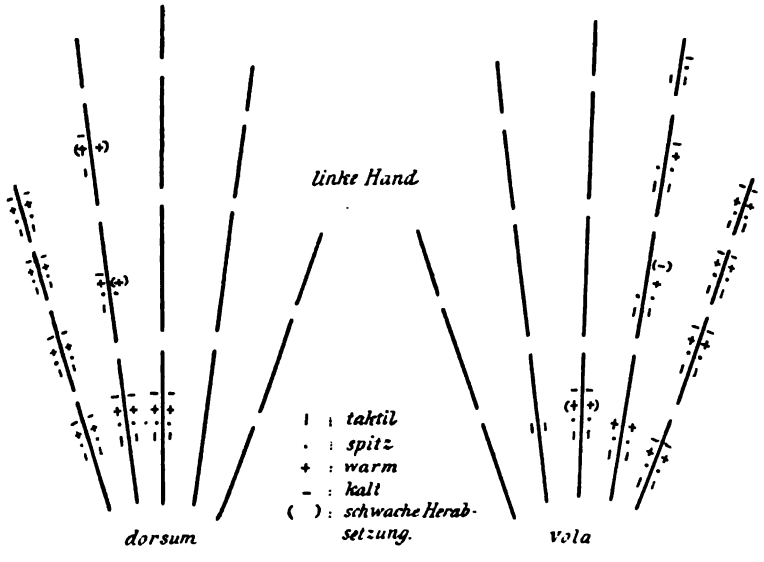

Gebrauchsfähigkeit der Hand: Patientin kann ihrer Arbeit in der Fabrik (Auseinanderstreichen der gefalteten Tabaksblätter und Entfernung der Rippe) gut nachkommen, aber nicht jede Arbeit verrichten. Aufheben einer Nadel geht gut; Stricken kann Pat nicht.

In den vorliegenden beiden Fällen ist besonders hervorzuheben, dass beide auf die Folge einer Fraktur zurückzuführen sind, die lange Jahre dem Eintritt der Funktionsstörung vorausgegangen ist: im Fall 3 betrug dieser Zeitraum 12 Jahre, im anderen Fall 11 Jahre. Eine Durchsicht der Litteratur zeigt, dass diese Beobachtungen nicht ganz vereinzelt dastehen; Mertens[1]) erwähnt einen

1) P. Mertens. Ueber Läsionen des Nerv. ulnaris nach Brüchen des Oberarms. Dissert. Berlin 1889.

Fall, bei welchem die ersten Beschwerden 6 Jahre nach der im 15. Lebensjahre erfolgten Fraktur sich geltend machten; der Patient entzog sich aber hier der Operation.

Gemeinsam allen diesen 3 Fällen ist das jugendliche Alter der Patienten, und hierin können wir auch den Grund zu dem späten Eintritt der Lähmungserscheinungen erblicken: wir können uns vorstellen, dass der wachsende Knochen Reizen gegenüber, wie sie durch eine Fraktur gesetzt werden können, besonders stark reagiert, was im Verein mit einer eventuell entstandenen Verlagerung von Knochenteilen ein atypisches Wachstum bedingen wird. Wir müssen annehmen, dass dieses atypische Wachstum bei jugendlichen Individuen langsam zur Vergrösserung der durch die Fraktur entstandenen Deformität führt und so schliesslich die Kompression des Nerven herbeiführt.

Die Prognose der Fälle von Ulnarislösung scheint nach den in der Litteratur niedergelegten Beobachtungen wie die der entsprechenden Radialislösungen eine recht günstige zu sein. Unter den 13 Fällen, die zur Operation kamen, sind — einschliesslich der beiden vorliegenden Fälle — nur zwei Misserfolge zu erwähnen, ein sicherer im Falle Hamilton[1]) und ein wahrscheinlicher im obigen Falle 4, wo im Laufe von 7 Monaten keine Besserung erfolgte.

Zum Schlusse folgen 2 Fälle von Lösung des Plexus brachialis nach Fractura claviculae. Obwohl über Plexus brachialis-Lähmung nach Clavicularfraktur in der Litteratur eine ziemliche Zahl von Beobachtungen niedergelegt ist, so finden wir doch nur wenig Veröffentlichungen über Neurolysen, die aus diesem Grunde zur Ausführung kamen. Neugebauer erwähnt in seiner Statistik nur zwei dieser Fälle; einen Fall von Delens und eine Veröffentlichung von Beaumé.

Die Fälle, die in Heidelberg zur Operation kamen, sind folgende:

5. Jakob Schuler, 25 J. alt, Maurer aus Kirchheim a. d. Teck. Plexuslähmung nach Fractura claviculae. Resectio claviculae und Freilegung des Plexus brachialis. Partieller Erfolg.

Am 30. X. 78 Fall eines Steines (75 cm lang, 20 cm breit, 10 cm hoch) aus 11 Meter Höhe auf die rechte Schulter. Pat. war eine halbe Stunde bewusstlos. Nach dem Erwachen heftige Schmerzen in der rechten Schulter; Unfähigkeit den Arm zu bewegen. Nach 8 Tagen wurde ein

1) Brandenburg. Ueber Nervenlähmungen der oberen Extremität durch Brüche des Oberarms. Greifswald 1883.

Gypsverband angelegt, der nach weiteren 2½ Wochen erneut wurde und ebenso lange liegen blieb. Nach seiner Entfernung konnte der Arm nicht bewegt werden. Elektrische Behandlung blieb ohne Erfolg.

Status: Kräftiger Mann. Narbe an der Stelle, wo der Stein aufgefallen. Abflachung der rechten Thoraxhälfte. Entfernung vom Acromion bis zum Sterno-claviculargelenk r. = 15, l. = 17,5 cm. Die Clavicula war im äusseren Drittel frakturiert. Das mediale Bruchstück, nach hinten und oben verschoben, ist 12 cm lang; das äussere Bruchstück, ebenfalls nach hinten verschoben, liegt unter dem medianen. Rechte Schulter atrophisch. Infolge der Atrophie der Muskeln auf der Rückseite der Scapula starkes Vortreten der Spina, auf ihr ein Wulst, der eine periostale Auflagerung zu sein scheint. Auch Oberarm und Unterarm sind atrophisch: grösster Umfang des Oberarms l. 28, r. 21,5 cm, des Unterarms l. 27,5, r. 22 cm. Der rechte Arm steht in rechtwinkeliger Flexion, wahrscheinlich weil Pat. ihn in der Schlinge so trug, und ist total unbeweglich. Passiv sind in Hand-, Ellbogen- und Schultergelenk alle Bewegungen möglich, doch gelingt die Hebung des Armes nur bis Schulterhöhe, darüber hinaus ist sie nicht möglich wegen Schmerzen.

Elektrischer Befund: Komplete traumatische Lähmung des Plexus brachialis mit Ausnahme des Nerven für den Musc. serrat. ant. maior. Komplete EaR.

Sensibilität an Unterarm und Hand vollständig erloschen, am ganzen Oberarm herabgesetzt. Nadelstiche werden hier noch gefühlt und leidlich lokalisiert. Bei Druck auf den Plexus brach. Kriebeln im rechten Arm.

Operation am 31. V. 79: Freilegung der dislocierten Clavicula durch einen Längsschnitt, subperiostale Ausschälung und Resektion. Zur besseren Blosslegung des Plexus wurde von der Mitte des ersten Schnittes ein zweiter Schnitt nach oben innen geführt. Der platt gequetschte Plexus schien von Narbenmasse durchsetzt und war nicht vollständig blosszulegen.

Heilung ohne Eiterung. Am 21. VI. 79 sollen die Muskeln beim Elektrisieren etwas gezuckt haben. Entlassung des Pat. am 28. VI. 79, ohne dass die Beweglichkeit wieder eingetreten. — Endstatus am 26. VII. 99: Starker Mann mit sehr kräftiger Muskulatur. Rechte Schulter, rechter Ober- und Unterarm stark atrophisch, rechte Brusthälfte abgeflacht, rechte Mamma weniger stark entwickelt, Schulter weniger breit. Die Gegend der Fossa supra- und infraspinata eingesunken. Entfernung vom Jugulum bis zum äusseren Ende des Acromion r. 20, l. 23 cm.

Die Umfänge der oberen Extremität sind folgende:

Oberarmumfang in Höhe der Axilla	l. 32¾,	r. 22¾ cm
in der Mitte	l. 31½,	r. 25½ cm
Vorderarmumfang im oberen Drittel	l. 32,	r. 22 cm
Umfang ums Handgelenk	l. 19,5,	r. 16¾ cm.

Ueber der Clavicula eine weisse, lineare, leicht verschiebliche Narbe

Die Clavicula hat sich gut neugebildet, verläuft aber mehr abgeflacht als links, von ihr aus setzt sich eine kurze Knochenspange in die Insertion des Trapezius nach oben fort. Bei stärkerem Druck auf Clavicula oder Narbe empfindet Pat. ein Kriebeln im Ober- und Unterarm bis zur Mitte des Metacarpus. Auffallend ist die äussere Begrenzungslinie der Schulter. Zwischen Acromion und dem sehr deutlich fühlbaren Humeruskopf besteht eine kleine Einsenkung, unterhalb des Humeruskopfes eine zweite grössere Abflachung, die nach unten — der distalen, erhaltenen Portion des Deltoides entsprechend — in die normale, nach aussen leicht konvexe Begrenzung übergeht.

Der rechte Arm ist scheinbar etwas länger infolge von Erschlaffung im Schultergelenk. Pat. hält den Arm im Ellbogengelenk rechtwinkelig gebeugt; der Vorderarm steht in Mittelstellung zwischen Pro- und Supination. Der Daumen ist gestreckt und adduciert, seine Endphalange leicht gebeugt; die übrigen Finger sind in die Hohlhand zusammengekrallt, am wenigsten der Zeigefinger, am stärksten der Kleinfinger.

Motilität: Heben der Schulter geschieht gut. Trapezius rechts dünner als links. Rhomboides und Serratus antic. maior ebenfalls erhalten. — Schultergelenk: Aktiv nur Adduktion möglich; passiv gelingt die Abduktion bis ca. 50°, Beugung und Streckung je 45°, Aussenrotation ca. 20° möglich, Innenrotation unbeschränkt. Latissimus dorsi, Teres maior und Pectoralis maior sind in ihrer Funktion erhalten. — Ellbogengelenk: Aktiv ist Beugung möglich; dabei Kontraktion des Biceps und und Supinat. longus; doch ist die Kraft der Beugung nur sehr gering. Pronation, Supination und Streckung sind aktiv nicht möglich. Der Triceps kontrahiert sich immer mit den Beugern zugleich, kann nicht isoliert gebraucht werden; passiv gelingt die Streckung bis 135°, die Supination bis zur Mittelstellung, die Pronation ist unbeschränkt. — Handgelenk: Aktiv ist keine Bewegung möglich; passiv ist Beugung bis zu einem r. Winkel möglich; die passive Streckung gelingt von dieser Stellung aus nur um ca. 45°. — Finger: Nur am Zeigefinger ist eine minimale aktive Beugung möglich. Nach der faradischen Untersuchung kann Pat. das Handgelenk etwas beugen, die Beugung des Zeigefingers geschieht ausgiebiger. — Elektr. Befund: Biceps, Brachialis int. und Triceps zeigen herabgesetzte Erregbarkeit. An Vorderarm und Hand besteht faradisch eine mässige Herabsetzung der indirekten und direkten Erregbarkeit der Ulnaris-, Medianus- und Radialismuskulatur; nur Extensor digitorum, Extensor und Abductor pollicis sind auch bei sehr starkem Strom nicht nachweisbar. Galvanisch besteht herabgesetzte Erregbarkeit, aber nirgends EaR.

Sensibilität: Das Gefühl in Hand und Unterarm soll in den ersten 2 bis 3 Jahren erloschen gewesen sein; erst dann Wiederkehr. Taktile Empfindung: In der Palma manus wird bei Bepinseln ein „Ziehen in den Nerven von Unterarm und Oberarm" gefühlt: Pat. weiss nicht, wo er

berührt wurde. Auf dem Handrücken ist die taktile Empfindung erloschen. Am Unterarm Herabsetzung; stärkere Berührungen werden gefühlt, aber an den Oberarm lokalisiert. Am Oberarm ebenfalls Herabsetzung ausser an der Streckseite. Hinten in der Gegend der Fossa supra- und infraspinata hat Pat. bei Berührung rechts ein unangenehmes, kitzelndes Gefühl; im Uebrigen kein Unterschied. Vorn in der Fossa supraclavicularis ist im äusseren Teil derselben die Empfindung erloschen, im inneren Teil abgeschwächt. Dieses Gebiet abgeschwächter Sensibilität erstreckt sich am Hals bis in die Höhe des Kehlkopfes hinauf, aber nur im Bereich der vorderen Halshälfte, hinten am Hals ist die Empfindung r. = l. Unterhalb der Clavicula ist die Empfindung rechts auf der ganzen Vorderseite bis zur zweiten Rippe abwärts abgeschwächt; dabei Gefühl von Kitzel. In der Achselhöhle besteht kein Unterschied zwischen rechts und links.

Lokalisation an der Schulter nicht immer genau. Die Schmerz- und Temperaturempfindung ist in diesen Gebieten ebenfalls herabgesetzt. Auf dem Dorsum manus wird spitz nicht empfunden. Warm wird auf dem Rücken der ersten Phalangen nicht gefühlt; heiss wird empfunden, aber mit einer Verlangsamung von 2—3 Sekunden.

Vasomotorisches u. trophisches Verhalten: Schulter, Arm und Hand fühlen sich rechts kühler an als links. Im Winter soll die Hand gegen Kälte sehr empfindlich sein; sie soll dann leicht eine blaue Farbe bekommen. Die Nägel der rechten Hand sollen viel rascher wachsen als links.

Gebrauchsfähigkeit: Arm völlig gebrauchsunfähig, wird im Ellbogengelenk rechtwinkelig gebeugt und an den Körper adduciert getragen, so dass er nicht hindert. Die Hand wird dabei in die Weste gesteckt.

Wenn wir das praktische Resultat der Operation in diesem Falle erwägen, so ist der Arm zwar völlig unbrauchbar, doch ist es immerhin als ein Gewinn durch die Operation zu betrachten, dass die Vorderarmbeuger und Oberarmadduktoren ihre Thätigkeit wieder erlangt haben, wodurch der Arm aktiv in einer Stellung gehalten werden kann, in der er dem Patienten bei seinen Arbeiten (Landwirtschaft) am wenigsten hinderlich ist.

Vom rein physiologischen Standpunkt aus betrachtet ist der Erfolg der Operation ein weit grösserer gewesen. In einem Teil der Muskeln ist es zur Wiederherstellung der willkürlichen Leitung gekommen: in den Adduktoren des Arms, der unteren Portion des Deltoides, in den Beugern des Vorderarms, im Triceps, in den Beugern des Zeigefingers; nach Beendigung der faradischen Untersuchung ist auch eine geringe Beugung in Carpus möglich. Die Innervation des Triceps zeigt eine Störung derart, dass sie nicht isoliert erfolgen

kann, offenbar aus Mangel an Uebung, da diese Bewegung für den Patienten keinen Nutzen mehr hatte. In einem anderen Teil der Muskeln ist zwar keine willkürliche Bewegung möglich, doch zeigen dieselben keine EaR, sondern nur herabgesetzte Erregbarkeit. Es sind folgende: Pronator teres, ein Teil des Flexor digitorum, Flexor pollicis longus und Extensores carpi. In einzelnen Muskeln endlich ist keine Wiederherstellung der Nervenleitung erfolgt: im Extensor digitorum und Extensor und Abduct. poll. longus, im Hauptteil des Deltoides, sowie in den kleineren Schultermuskeln.

Von grossem Interesse ist im vorliegenden Fall, wie das Fehlen willkürlicher Bewegung in einem Teil der früher gelähmten Muskeln zu erklären ist, obgleich keine EaR besteht.

Man könnte sich denken, dass für diese Muskeln noch eine leichte Kompression bestehe, welche die Leitung des motorischen Impulses, nicht aber die trophische Leitung verhindere, und würde dann annehmen dürfen, dass, soweit dies den Arm betrifft -- gerade an der Gegend des Subclaviculargpunktes — der Druck am meisten behoben sei. Es trifft dies aber nicht zu, denn die Reihenfolge der Kompressionserscheinungen ist eine andere. Nach Neugebauer kommt es zunächst zu Störungen der Muskelernährung, starker Atrophie mit EaR bei vorhandener Willensleitung, erst dann, als weiterer Grad der Kompression, erlischt diese; zuletzt wird die sensible Leitung unterbrochen. In diesem Falle kann der Axencylinder noch intakt sein, was die rasche Möglichkeit der Funktionsrückkehr in manchen Fällen sofort nach Entfernung der komprimierenden Ursache zeigt. Im höchsten Grad der Kompression wird endlich der Axencylinder in seiner Kontinuität zerstört. In vielen Fällen bestehen im Anfang sensible Reizerscheinungen, durch Fixation des Nerven durch Narbengewebe bedingt. So können wir also in den genannten Muskeln die Unmöglichkeit der willkürlichen Kontraktion nicht als Folge einer Kompression auffassen, sondern müssen annehmen, dass es sich hier um eine Unfähigkeit der Kontraktion aus Nichtgebrauch handle, was auch dadurch bewiesen wird, dass nach der faradischen Untersuchung der Patient das Handgelenk etwas beugen kann, was seither nicht möglich war, und dass auch die Bewegung des Zeigefingers in besserer Weis eerfolgt.

Der zweite, ähnliche Fall ist folgender:

6. Joder Giessler, 27 J. alt, Knecht aus Bürglen, Schweiz (Kanton Uri). Kombinierte Schulter-Armlähmung nach Frak-

tura claviculae. Neurolyse. Herstellung der Triceps-Innervation.

Am 11. August 1892 fiel Patient von einer Treppe mit der linken Brustseite auf einen eisernen Kasten, wodurch er sich eine Fractura claviculae zuzog. Sofort schlaffes Herabhängen und Eingeschlafensein des Armes. Nach 6 Wochen langsame Besserung der Beweglichkeit von Vorderarm und Hand, die anfangs gelähmt waren. Seit Anfang Januar ist das Gefühl von Eingeschlafensein geschwunden. Schmerzen sind keine vorhanden. Die Hand ist in letzter Zeit voller geworden.

Status (10. II. 93): Kräftiger, gesunder Mann. Schlaffes Herabhängen der linken oberen Extremität, die linke Schulter steht höher wie die rechte. Die linke Clavicula ist namentlich im mittleren Drittel stark verbreitert; ihre Oberfläche höckerig; die Haut über ihr ist glatt verschieblich. Länge l. 15, r. 16 cm. Die linke Schulterwölbung ist stark abgeflacht, der Humeruskopf darunter deutlich durchzufühlen; zwischen ihm und dem Acromion eine breite Furche. Erhebliches Schlottergelenk der linken Schulter; der linke Oberarm ist fast 3 cm länger als der rechte. Es besteht starke Atrophie der Muskeln der linken Schulter. Fossa infraspinata links ausgehöhlt, Fossae supraspinatae beiderseits gleich ausgefüllt. Umfang des Oberarms 10 cm oberhalb des Olecranon r. 25, l. 21 cm; geringe Atrophie des linken Vorderarms.

Hochgradige Atrophie und vollständige Paralyse besteht in folgenden Muskeln: M. infraspinatus, teres maior, wahrscheinlich auch subscapularis, teres minor. M. deltoides, biceps, brachialis internus, supinator longus, triceps; diese am stärksten von der Atrophie betroffen.

Geringere Atrophie und Parese zeigen folgende Muskeln: M. pectoralis, M. latissimus dorsi, M. serratus anticus maior.

Vollkommen erhalten sind mit guter Funktion und ohne Atrophie: M. sterno-cleidomastoideus, cucullaris, rhomboides, levator scapulae, supraspinatus, sämtliche Vorderarmmuskeln ausser Supinator longus, die kleinen Handmuskeln.

Elektrischer Befund: EaR, je nach dem Grad der Lähmung, teils komplet (Triceps, Supinator longus), teils partiell (Biceps).

Sensibilität im wesentlichen normal; alle Qualitäten erhalten. Nur an einer kleinen Stelle an der Aussenseite des Oberarms eine Spur von Hyperästhesie. Tricepsreflex fehlt, Reflexe am Handgelenk schwach. Träge Kontraktion bei mechanischer Erregung der gelähmten Muskeln.

Diagnose: Kombinierte Arm-Schulterlähmung. Als Sitz der Läsion ist die Gegend des Supraclavicularpunktes anzunehmen. Ob die Lähmung auf einer Kompression der Nerven beruht, oder ob eine Zerreissung vorliegt, ist nicht sicher zu ermitteln.

Weiterer Verlauf: Der Biceps besserte sich etwas; er zeigte am 13. III. eine kräftigere und weniger träge Zuckung. Am 20. IV. zeigen Biceps und M. pectoralis indirekte und direkte faradische Erreg-

barkeit; Deltoides, Triceps, sowie Supinator longus sind unerregbar. Am 14. VI. wird Patient der chirurgischen Klinik überwiesen, da die Bewegungsfähigkeit des Armes sich nicht gebessert hat.

Operation am 16. VI. 93: Schnitt über die Clavicula; Freilegung derselben mit folgender Durchtrennung mit Stichsäge und Meissel. Die beiden Teile werden auseinandergezogen, das hintere Periost und der M. subclavius durchschnitten; dann der horizontale Teil der Vena jugularis externa 3 cm vor der Einmündung doppelt unterbunden und durchschnitten, dann Freilegung der oberflächlichen Schichte des Plexus brachialis. Dieselbe war von einer silberglänzenden, derben Narbenmasse überzogen und bestand aus drei Nervensträngen. Dann wurden auch die Nervenscheiden isoliert, wobei sich deutlich eine spindelförmige Einschnürung oberhalb der narbigen Veränderung zeigte. Der obere Teil war mehr graurot; der untere, schmälere, unter der Narbe liegende sah bandförmig und silberweiss aus. Mit stumpfem Hacken und Finger wurden die drei Nervenstränge nach oben und unten ohne zu starke Dehnung aus der Narbenmasse befreit, dann noch die darunter liegende zweite Plexusschichte oberhalb der Art. subclavia besichtigt, dabei normal, vielleicht aber etwas hyperämisch gefunden. Auswaschen mit Kochsalzlösung. Naht.

Heilung der Wunde p. p. bis auf die Tamponstelle. Entlassung am 10. VIII. 93, ohne dass Besserung eingetreten war. Erwerbsfähigkeit ca. $^1/_3$, da der verletzte Arm fast ganz unbrauchbar. — Endstatus am 11. IX. 99: Patient wurde im Frühjahr 97 wegen geistiger Störung in seinen Heimatsort befördert. Kräftiger Mann mit gut entwickelter Muskulatur, aber geringem Fettpolster. Patient ist gut orientiert, aber sehr aufgeregt, hat fixe Ideen. Der linke Arm hängt schlaff herab. Schulter und Oberarm sind stark atrophisch, Hand und Vorderarm nur um ein geringes schwächer als rechts. Auf der linken Seite stärkeres Abstehen der Scapula-Spitze. Die Spina scapulae springt stark vor, unter ihr fühlt man eine der Fossa infraspinata entsprechende Vertiefung, während die Supraclaviculargrube gegenüber rechts nicht vertieft erscheint. Das Acromion ist links ausserordentlich deutlich abzutasten, unterhalb desselben fühlt man den Humeruskopf, bei hängendem Arm durch eine fingerbreite Grube vom Acromion getrennt. Auch am Oberarm besteht starke Atrophie. Sein Umfang beträgt 10 cm oberhalb des Olecranon l. $16^1/_2$, r. 24 cm. Vorderarm und Hand zeigen gut entwickelte Muskulatur. Umfang des Vorderarms ca. 4 cm unterhalb der Ellbeuge l. $22^1/_2$, r.25 cm.

Motilität: Bewegung der Schulter. Hebung und Adduktion gut. Schultergelenk: Die einzig mögliche Bewegung ist ein leichtes Schleudern des Armes nach vorn in der Richtung der Beugung, was durch den Pectoralis ausgeführt wird, wie leicht durch Betasten des zwar dünnen, aber scharf vorspringenden unteren Randes des Muskels festzustellen. Passiv ist das Gelenk ein Schlottergelenk, nach allen Richtungen hin sehr leicht beweglich. Ellbogengelenk: Aktive Beugung des Vorder-

arms ist unmöglich, das gestreckte Gelenk dagegen leistet einer passiven Beugung einen ziemlichen, wenn auch bedeutend schwächeren Widerstand als rechts. Die Supination ist aus Pronationsstellung nur bis zur Mittelstellung ausführbar. Passiv sind im Ellbogengelenk alle Bewegungen möglich. Im Handgelenk, den Gelenken des Daumens und der übrigen Finger werden alle Bewegungen gut ausgeführt.

Die Prüfung der einzelnen Muskeln ergiebt: Pectoralis maior erhalten in seiner Funktion, aber atrophisch; Serratus ant. maior: sicher starke Parese; ob noch eine geringe Wirkung stattfindet, ist nicht feststellbar, da Patient nicht zu bewegen ist, sein Hemd auszuziehen.

Deltoides: fehlt

Supraspinatus: keine deutliche Differenz in der Gegend beider Fossae.

Infraspinatus: Fossa infraspinata l. eingesunken.

Teres minor: Aussenrotation des Armes unmöglich.

Teres maior: } Adduktion des Armes nach hinten unmöglich.
Latiss. dorsi: }

Subscapularis: Innenrotation des Armes = 0.

Vorderarmbeuger: funktionsunfähig.

Triceps: funktionsfähig, Schwäche.

Sup. longus: fehlt völlig.

Die übrigen Muskeln des Radialisgebietes, die vom Medianus und Ulnaris versorgten Vorderarm- und kleinen Handmuskeln zeigen gute Funktion.

Sensibilität: Subjektiv bestehen keine Störungen. Objektiv sind keine gröberen Anomalieen nachweisbar.

Vasomotorische Störungen fehlen.

Es ist also im vorliegenden Fall nur eine Wiederherstellung des Triceps erfolgt, der wir in praktischer Hinsicht höchtens den Nutzen zusprechen können, dass sie die Fixation des Unterarms im Ellbogengelenk begünstigt. Die Gebrauchsfähigkeit des Armes ist sehr gering geblieben; sie beschränkt sich darauf, dass Patient Gegenstände vom Boden emporheben kann, soweit dies unter Ausschluss der Bewegungen in Schulter- und Ellbogengelenk möglich ist.

Der geringe Erfolg, der in den beiden Fällen von Lösung des Plexus brachialis nach Fractura claviculae vorliegt, darf uns nicht überraschen, wenn wir uns die Art der Entstehung der Lähmung, sowie die lokalen anatomischen Verhältnisse dabei vergegenwärtigen. Einmal ist der Plexus bei so heftig einwirkender Gewalt einer sehr starken Quetschung ausgesetzt, indem verschiedene Momente, welche dieselbe begünstigen, zusammentreffen: die Quetschung kann sowohl direkt durch die einwirkende Gewalt erfolgen, was durch die oberflächliche Lage des Plexus begünstigt wird; ferner kommt es auf

indirektem Wege zu einer Quetschung besonders des 5. und 6. Cervikalnerven in der Gegend ihrer Vereinigungsstelle — was man aus dem überwiegenden Betroffensein der Muskelgruppe Deltoides, Biceps, Brachialis internus, Triceps und Supinator longus schliessen musste —, eine Kompression, die man durch verschiedene Mechanismen zu erklären versuchte; endlich bilden die Bruchenden der Clavicula selbst durch ihre Dislokation für den Plexus eine grosse Gefahr.

Dann aber bedingt die ausgedehnte Quetschung, sowie die Verletzung, welche durch die Bruchenden hervorgebracht werden kann, wohl auch der Umstand, dass im lockeren Zellgewebe des Halses leicht grössere Blutergüsse entstehen, eine besonders grosse Narben- und Schwielenbildung, wie aus den Operationsbefunden hervorgeht. Hierdurch kann die vollständige Lösung des Plexus unmöglich sein, wie z. B. im Falle 5; auch finde ich dies in einem Falle der Münchener chirurgischen Klinik[1]) erwähnt, wo die Nervendehnung versucht wurde. Nach ca. 4 Monaten war hier kein Erfolg eingetreten. Je kleiner nun aber ein Nervenstrang ist, desto eher wird er durch die Narbenbildung beeinflusst werden, abgesehen davon, dass solch ein dünner Strang auch leichter zerreissen kann als ein dicker; damit mag es zusammenhängen, dass gerade die kleinen Schultermuskeln sich am ungünstigsten zu verhalten scheinen.

Diesen Fällen primärer Kompressionslähmung des Plexus brachialis nach Fractura claviculae gegenüber scheinen die entsprechenden sekundären, einfachen Calluslähmungen des Plexus eine weit bessere Prognose für die Neurolyse zu bieten, soweit man dies aus den beiden von Neugebauer angeführten erfolgreichen Fällen schliessen darf.

Ich komme nun zum Hauptteil der vorliegenden Arbeit, der Mitteilung der Fälle von Nervennaht. Im Ganzen sind es, einschliesslich eines Falles von Plastik, 22 Fälle, bei denen 27mal die Nervennaht zur Ausführung kam mit folgender Verteilung auf die einzelnen Nerven:

Nervus radialis	9	Nähte.
Nervus medianus	11	
Nervus ulnaris	6	
Plexus brachialis	1	Fall von Naht.

Bevor ich aber zu diesen Fällen selbst übergehe, will ich in Kürze diejenigen Gesichtspunkte darlegen, die uns gestatten, eine

1) Breilmann. Ueber traumat. Lähmungen des Plexus brachialis. Dissert. München 1889.

Nervennaht als erfolgreich zu betrachten. Létiévant[1]) ist es, der mit seiner Lehre von der Sensibilité und Motilité supplée in dieser Frage bahnbrechend vorgegangen ist.

1) Das Vorhandensein oder die Wiederkehr oder Besserung der Sensibilität nach Nervendurchschneidung kann nicht als Beweis der Leitungswiederherstellung gelten: denn einerseits kann die Sensibilität nach Nervendurchschneidung trotz Diastase der Nervenenden nach der Durchschneidung noch vorhanden sein, andererseits kann die Sensibilität wiederkehren oder die vorhandene sich bessern, trotzdem keine Vereinigung der Nervenenden stattgefunden hat.

Für das Vorhandensein der Sensibilität trotz Nervendurchschneidung, das nach Kölliker zuerst Richet hervorgehoben hat, kommen folgende Erklärungen in Betracht:

Einmal hat man darauf hingewiesen, dass eine indirekte Uebermittelung der Empfindung stattfinden kann, indem benachbarte, dem nicht gelähmten Gebiet angehörige Tastkörperchen durch die infolge der Berührung des gelähmten Gebietes entstandene und sich fortpflanzende Erschütterung erregt werden: Sensibilité par les papilles voisines de la région paralysée (Létiévant, Traité). Auf diese Weise ist aber nur die Uebermittelung der Tastempfindung, nicht auch die der anderen Qualitäten erklärbar. Létiévant führt folgenden Beweis für diesen Modus der Empfindungsübermittelung an, den ich mit seinen eigenen Worten wiedergebe: „Ich nehme zwischen meinen Zeige- und Mittelfinger den Finger eines Andern; dann wende ich meinen Kopf ab, koncentriere meine Aufmerksamkeit und bitte diesen Andern, seinen eigenen Finger zu reiben. Ich fühle diese Berührungen, ich erkenne die Stelle, die Intensität, die Richtung .... Nun sticht er seinen Finger, er brennt ihn; ich empfinde nicht das geringste davon: ich fühle wie der Kranke, von dem ich sprechen will".

Dann aber, wodurch auch das Bestehen der anderen Qualitäten erklärt wird, hat man eine direkte Leitung des Reizes durch nervöse, das in Frage kommende Hautgebiet versorgende Fasern angenommen, die auf anderen Wegen als in dem anatomisch dem betreffenden Gebiet entsprechenden Hauptnervenstamm verlaufen und so der Durchschneidung entgehen.

Als solche Bahnen hat man die Anastomosen zwischen den einzelnen Nerven angesehen, die in grösserer Zahl bekannt waren, und von denen in der Anatomie das Gesetz feststand, dass sie sich ver-

1) E. Létiévant. Traité des sections nerveuses. Paris 1873

vielfältigen in dem Masse, als man sich der Peripherie des Nerven nähert: Sensibilité par anastomoses (Létiévant). Dabei handelt es sich natürlich nicht um wirkliche Anastomosen, was dem Gesetz der isolierten Nervenleitung widerspräche, sondern um einfache Beimischung von Faseranteilen eines Nerven zu den Fasern eines anderen.

Sigmund Mayer[1]) sprach sich 1879 in dieser Frage folgendermassen aus: „Es ist besonders daran zu erinnern, dass, nach Ausweis der mit den besseren Methoden der neueren Zeit ausgeführten Untersuchungen der sensiblen Nervenendigungen, in der Haut ausserordentliche reichliche Nervennetze existieren. In diese Netzbildung gehen wohl die auf den verschiedenen Hauptbahnen zutretenden Achsencylinder in der Weise ein, dass die innigste Vermischung stattfindet. So könnte es geschehen, dass ein auf das Endnetz einwirkender Eindruck unter jeder Bedingung zum Centralorgan fortgeleitet werden und Anlass zu einer Empfindung geben muss, so lange nur noch eine Verbindung der Peripherie mit den nervösen Centralorganen in unversehrtem Zustande sich befindet". Uebertragen auf die obere Extremität würde dies also heissen: durchschneide ich zwei Nervenstämme, z. B. den Medianus und Radialis, so verlaufen im dritten Stamm, im angenommenen Fall also im Ulnaris, noch Fasern — die man auch Kollateralfasern genannt hat —, welche das Hauptgebiet der zwei durchschnittenen Nerven versorgen: daher Fortbestehen der Sensibilität.

Eine ähnliche Anschauung vertritt Jacobi[2]), nur dass er den Verlauf dieser Fasern in der äussersten Peripherie wie im Centrum in bestimmter Weise auf Grund anatomischer Thatsachen festzulegen versucht. Nach ihm gehen, schematisch dargestellt, von jedem Tastkörperchen drei sensible Fasern aus, von denen nur eine eine „direkte" Faser darstellt, die durch den anatomisch dem betreffenden Hauptgebiet entsprechenden Nervenstamm zum Centrum verläuft, eine direkte Faser des Radialisgebietes, also im Radialis, des Medianusgebietes im Medianus, des Ulnarisgebietes im Ulnaris. Die beiden anderen Fasern sind Kollateralfasern zur direkten Faser, demselben Centrum angehörig, aber andere Bahnen einschlagend als diese, um dahin zu gelangen: Die Kollateralfasern je eines Hautbezirkes folgen den direkten Fasern der jeweiligen beiden anderen Nerven, die die beiden anderen Hautgebiete versorgen, gelangen in deren Stämme, mit denen sie eine Strecke weit centralwärts verlaufen, um sie früher

1) Herrmann. Handbuch der Physiologie. 1879. Bd. I. S. 236.

2) Westphal'sches Arch. f. Psychiatrie. Bd. 15. Berl. klin. Wochenschr. 1887.

oder später wieder zu verlassen und zuletzt das ihnen mit ihren direkten Fasern gemeinsame Centrum zu erreichen. Als dieses Centrum betrachtet Jacobi die Spinalganglien. Einer Spinalganglienzelle würde jeweils ein Tastkörperchen entsprechen; die drei verbindenden Fasern zwischen diesen beiden Elementen würden getrennt in den drei verschiedenen grossen Nervenstämmen verlaufen.

Das nach Durchschneidung eines dieser grossen Stämme oft zu beobachtend Eerlöschen der Sensibilität oder deren starke Herabsetzung — statt des zu erwartenden Fortbestehens derselben ohne grosse Störung —, erklärt Jacobi damit, dass durch den Shok der Verletzung, der durch die direkte Faser auf die zugehörige Ganglienzelle übertragen wird, diese alteriert wird, so dass sie unfähig ist oder minder tauglich ist zur Aufnahme der auf dem Wege der Kollateralen zugeleiteten Reize, eine Anschauung, der auch Vanlair und Andere beigetreten sind.

Schwieriger ist eine Erklärung für eine Wiederkehr der Sensibilität bei bestehender Anästhesie oder eine Besserung der vorhandenen Sensibilität, trotzdem keine Vereinigung der Nervenenden stattgefunden hat.

Man hat hier folgende Vermutungen aufgestellt: Einmal hat man ein Auswachsen der intakten sensiblen Nervenfasern der benachbarten intakten Gebiete in den gelähmten Hautbezirk angenommen. Ein anatomischer Nachweis für diesen Modus existiert nicht; es kann derselbe auch nur für diejenigen Fälle in Betracht kommen, wo im Verlauf eines längeren Zeitraums eine ganz allmähliche Wiederkehr oder Besserung der Sensibilität eintritt.

Als zweiten Modus, der für diejenigen Fälle in Betracht kommt, wo die Sensibilität rasch wiederkehrt oder sich bessert, nachdem sie vorher verschwunden oder schlechter war, hat man ein Eintreten von Anastomosen und Kollateralen angenommen. Man hat sich vorgestellt, dass die Funktion der Anastomosen erst allmählich eintrete oder allmählich sich bessere oder erstarke. Jacobi nahm an, dass nach einer gewissen Zeit die oben erwähnte durch die Verletzung entstandene Shokwirkung nachlasse, und so die betreffenden Spinalganglienzellen wieder befähigt würden zur Leitung der ihnen durch die Kollateralen zufliessenden Reize. Durch diese Shokwirkung, die auch von Brown-Séquard angenommen wurde, ist auch eine Erklärung möglich für jene ziemlich seltenen Fälle, wo die Sensibilität bei sekundärer Naht wiederkehrte oder sich bedeutend besserte, während sie in der ganzen Zeit vorher fehlte (Fall Nicaise) oder

nur in geringem Grade vorhanden war, wie dies im Falle Frank Nr. 10 zutrifft: durch den Reiz der Naht wird die Hemmung in den Spinalganglienzellen beseitigt (Jacobi).

So können wir also dem Sensibilitätsbefund zur sicheren Entscheidung der Frage, ob die Nervennaht von Erfolg gewesen ist, keinen Wert beimessen; natürlich ist damit nicht gesagt, dass es sich nicht in vielen solcher Fälle doch um thatsächliche Wiederherstellung der unterbrochenen sensiblen Leitung handle; nur besitzen wir hierfür, wie erwähnt, keinen Beweis, der uns im einzelnen Falle eine sichere Entscheidung ermöglicht.

Das Eintreten der Druckempfindlichkeit des peripheren Endes, das man hierfür angeführt hat, könnte uns höchstens das Recht geben, eine Leitungswiederherstellung der sensiblen Bahnen bis zu der Stelle peripher anzunehmen, von wo aus noch eine solche Sensation erzielt werden kann; doch könnte man hier immer noch den Einwand erheben, dass es sich hier um eine Wiederkehr der Sensibilität des peripheren Nervenstumpfes handle, welche Sensibilität auch beim Menschen beobachtet wurde, und deren Anwesenheit von Arloing und Tripier auf die „fibres récurrentes", nach Durchschneidung nicht degenerierender Fasern des peripheren Stumpfes zurückgeführt wurde, Fasern, die den Reiz auf dem Umweg über die Peripherie dem Centrum zuleiten sollten, und die nach Jacobi nichts anderes sind als ein Teil der Kollateralen.

Die Frage, ob wir in der Rückkehr der elektrokutanen Sensibilität ein verlässlicheres Mittel zum Nachweis der Sensibilitätsregeneration haben, die von Neugebauer auf Grund einer einzelnen Beobachtung aufgeworfen wurde, bedarf einer weiteren Berücksichtigung. Und auch in dem einzigen Falle, wo wir mit absoluter Sicherheit sagen können, dass die Nervennaht einen Erfolg in Bezug auf die Sensibilität hatte, in jenen schon erwähnten Fällen von Rückkehr oder Besserung der Sensibilität nach sekundärer Naht, sind wir vor die Wahl zweier Erklärungen gestellt; die Erklärung in Jacobi'schem Sinne oder die Annahme einer prima intentio nervorum.

2) Auch bei der Beurteilung der Motilität, die uns allein eine sichere Entscheidung über den Erfolg einer Nervennaht ermöglicht, ist eine gewisse Vorsicht geboten. In erster Linie kommt es hier darauf an, jede Bewegung einer genauen Analyse zu unterziehen. „Ce ne sont ni les mouvements, ni les usages de la main, qu 'il faut interroger, mais les muscles", das sind die Létiévant'schen Grundsätze (Traité S. 40), denen wir bei der Untersuchung der Fälle

folgen müssen, um zu einem brauchbaren Resultat zu gelangen. Die Mittel, die uns hierbei zur Verfügung stehen, sind Inspektion, Palpation und der elektrische Strom; in manchen Fällen giebt auch die Kraft der Bewegung einen Aufschluss. Ist eine Feststellung in dieser Hinsicht nicht erfolgt, so können wir oft die Bewegung selbst nicht ohne Weiteres als Beweis für die Leitungswiederherstellung gelten lassen, da eventuell teils benachbarte Muskeln und Muskelgruppen nach der Nervendurchschneidung für die gelähmten ergänzend eintreten, wie dies z. B. für die Supination der Fall ist, die durch Rotation des Oberarms ersetzt wird, teils die Bewegung schon unter normalen Verhältnissen der Effekt der Kontraktion mehrerer, von verschiedenen Nerven innervierter Muskeln ist, wie z. B. die Beugung der Hand im Handgelenk. Létiévant hat das Vorkommen dieser Motilité supplée für jede Bewegung bei jedem einzelnen Nerven festzustellen versucht.

In zweiter Hinsicht müssen wir berücksichtigen, dass gewisse Muskeln von zwei verschiedenen Nerven innerviert werden können. Aus dem Erhaltensein solcher Muskeln können wir dann keinen sicheren Schluss auf die Regeneration ziehen, wenn vorher nicht ihre vollständige Entartung festgestellt war.

Endlich ist zu erwähnen, dass man auch Innervationsanomalien[1]) beobachtet hat. Zu einem absolut sicheren Beweis — wo es sich um die Frage der prima intentio für die Motilität handelt — ist auch dieses zu berücksichtigen.

Die folgenden Tabellen enthalten neben einem kurzen Abriss über die Funktion der einzelnen Nerven eine Uebersicht der wichtigsten Punkte, die bei Beurteilung der einzelnen Bewegungen zum Ausschluss von Täuschungen in Betracht kommen.

Nervus radialis.

Art der Bewegung	Ausführender, vom Nerven versorgter Muskel	
Streckung d. Vorderarms.	Triceps.	Bei erhobenem Arm zu prüfen zum Ausschluss der Schwere.
Dorsalflexion der Hand.	Extensores carpi radiales.	Nachlass der Kraft bei forcierter Beugung kann eine scheinbare Extension bedingen (Létiévant).
Dorsalfl. nach der Radial- resp. Ulnarseite.	Extensor carpi ulnaris.	

1) Jacobi. Archiv für Psychiatrie. Bd. 15. S. 172.

Art der Bewegung	Ausführender, vom Nerven versorgter Muskel	
Adduktion der Hand. Abduktion der Hand.	Extensores carpi radiales. Extens. carpi ulnares.	Zusammen mit dem Flexor carpi radialis (N. medianus). Zusammen mit dem Flexor carpi ulnaris (N. ulnaris). } Soll bei flach auf den Tisch aufgelegter Hand geprüft werden. Dann Seitenbewegung durch die Beuger allein unmöglich.
Streckung der I. Phalanx dig. 2—5.	Extensor digit. communis. Extens. indicis proprius. Extens. dig. V proprius.	Auch hier kann Nachlass der Kraft bei Beugung eine scheinbare Streckung bedingen. Diese durch elastische Kräfte bedingte Streckung wird um so grösser sein, je mehr sich die Hand in Beugestellung befindet; ist die Hand in maximaler Beugung, so kann die zu Stande gekommene Streckung eine fast vollständige sein. Die Beugung kann bedingt sein durch den Flexor digitorum; eine geringe Beugung aber auch durch die Interossei, indem beim Versuch der Fingerstreckung durch die Wirkung dieser Muskeln die Mittel- und Endphalangen gestreckt werden, wobei gleichzeitig eine leichte Beugung der Grundphalange erfolgt; bei Nachlass der aktiven Streckung der beiden ersten Phalangen (N. ulnaris), erfolgt dann eine leichte passive Streckung der Grundphalangen.
Abduktion des Daumens.	Abd. poll. longus.	Eine leichte Abduktion des Daumens soll durch den Abduct. poll brevis (N. med.) möglich sein. Eine scheinbare Abduktion im Sinne einer volarwärts gerichteten Bewegung kann durch kombinierte Wirkung des Opponens und Palmaris longus erfolgen (N. med.) (cf. Fall Hartlieb Nr. 6).
Streckung des Daumens.	Extens. poll. long. Extens. poll. brev.	Geringe scheinbare Extension erfolgt bei Nachlass der Kraft bei Beugung.
Supination des gestreckten pronierten Vorderarms.	Supinat. brevis. Supinat. longus bis zur Mittelstellung.	Kann ersetzt werden durch Aussenrotation des Oberarms.
Beugung des Vorderarms in Mittelstellung zwischen Pro- und Supination.	Supinator longus.	Wirkung leicht am Vorspringen des Muskelbauches festzustellen, beim Versuch, den in Mittelstellung gebeugten Arm zu strecken.

Nervus medianus.

Pronation.	Pronator teres. Pronator quadratus.	Kann ersetzt werden durch Innenrotation des Oberarms und einige Flexoren, wobei das Eigengewicht der Hand mithilft. (Létiévant.)	
Beugung der Hand: Radialflexion.	Flex. carpi radialis.		
Beugung der Hand: Ulnarflexion.	Flex. carpi ulnaris.		Nerv. ulnaris.

Art der Bewegung	Ausführender, vom Nerven versorgter Muskel	
Reine Beugung der Hand im Handgelenk. Ulnarwärts gerichtete Rotation des Daumens (Opposition) in extremer Entfernung vom Zeigefinger.	Palmaris longus.	Der Palmaris longus wirkt ausser bei Beugung der Hand auch bei der Opposition des Daumens mit, insbesondere der Opposition mit dem 5. und 4. Finger. Am stärksten tritt er in Thätigkeit, wenn der Daumen die Rotationsbewegung der Opposition in stets extremer Entfernung vom Zeigefinger ausführt. Ich lasse dahingestellt, ob diese Thätigkeit des Palm. longus eine ganz allgemeine verbreitete ist.
Beugung der Mittelphalangen der 4 Finger.	Flexor digitorum sublimis.	Eine passive Fingerbeugung kommt durch Dorsalflexion der Hand zu Stande. Eine Beugung der Mittelphalangen der zwei bis drei letzten Finger soll trotz Lähmung des Flexor sublimis durch den vom N. ulnaris versorgten ulnaren Teil des M. flex. dig. prof. gleichzeitig mit Beugung der Endphalangen dieser Finger möglich sein. Am Mittelfinger wird diese Bewegung nach Létiévant durch das Sehnenband vermittelt, das vom Muskelbündel des 4. Fingers um den Mittelfinger geht.
Beugung der Endphalangen.	Flexor digit. profundus.	Geschieht für die 2—3 ulnaren Finger durch den N. ulnaris.
Beugung der Endphalangen des Daumens.	Flexor poll. long.	Eine leichte passive Beugung findet bei Extension des Daumens statt.
Opposition.	Opponens.	Durch die Wirkung des Adduktor und Flexor pollicis brevis wird nach Létiévant eine Art Opposition bewirkt, doch berührt der Daumenballen dabei nicht die volare Fläche des Zeigefingers, sondern nur dessen radialen Rand, cf. F. 19.
Abduktion.	Abductor poll. longus. Abductor pollicis brevis.	Der Abduct. poll. brevis kann auch vom Nerv. radialis versorgt sein (nach Vogt).
Flexion der Grundphalange des Daumens.	Flexor pollicis brevis.	Es kommt die Wirkung des Flexor pollicis longus in Betracht.
Beugung der Grundphalange des zweiten, dritten event. auch vierten Fingers	Lumbricales ersten, zweiten event. auch dritten.	Kann durch die übrigen Beuger zu Stande kommen.

Nervus ulnaris.

Art der Bewegung	Ausführender, vom Nerven versorgter Muskel	
Beugung im Handgelenk.	Flexor carpi uln.(Ulnarflex.)	Bei Lähmung des Fl. c. uln. kann die Beugung noch durch den Fl. c rad. erfolgen (N. med.).
Beugung der Endphalangen der drei ulnaren Finger.	Flexor digit. profundus (ulnarer Teil).	Eine geringe Beugung der Endphalangen begleitet die Beugung der Mittelphalangen (N. med.) auch bei Funktionsunfähigkeit des Flexor profundus wegen der teilweisen, wenn auch lockeren Verbindung der Sehnen beider Flexoren untereinander, auf die v. Kraussold aufmerksam gemacht hat; die Endphalangen können dann nicht in Extension festgehalten werden, weil nach Henle die seitlichen Schenkel der gemeinsamen Strecksehnen, die zur Streckung der Endphalanx dienen, erschlaffen (Falkenheim. Deutsche Zeitschr. für Chir. XVI).
Beugung des Kleinfingers.	Flexor digit. prof. Flexor brevis dig. V. Opponens dig. V.	Noch möglich durch Flexor sublimis (medianus).
Abduktion d. Kleinfingers.	Abductor dig. V.	
Beugung der Grundphalangen der 4 Finger, sowie Streckung d. Mittel- und Endphalangen dieser Finger.	Interossei, lumbricales 3. und 4.	Die zwei ersten Lumbricales, vom N. med. versorgt, ersetzen nach Létiévant die beiden ersten Interossei: sie spannen die für sie und die Interossei gemeinsame Aponeurose und beugen so die erste Phalanx des Mittel- und Zeigefingers, indem sie zugleich die zweite und dritte Phalanx dieser Finger strecken.
Spreizen und Zusammenbringen der Finger.	Interossei.	Soll nach Létiévant durch die Wirkung der Extensores carpi, welche an den Metacarpalknochen inserieren, zu Stande kommen: das folgende Wiederzusammenbringen durch die Elasticität der Bandapparate. Es scheint, nach den vorliegenden Fällen zu urteilen, dass, wenn der zu prüfende Finger bei fester Fixation der jeweils benachbarten Metacarpalia auch nur eine Spur seitlicher Bewegung erkennen lässt, dass diese dann auf aktiver Kontraktion der Interossei beruht.
Adduktion des Daumens.	Adductor pollicis.	Durch Ausführung der Bewegung, wenn die Hand auf einer Tischplatte ruht, wird bekanntlich eine Täuschung durch Opponenswirkung ausgeschlossen; nicht aber ist auf diese Weise die Wirkung des Flexor longus auszuschliessen; dessen Eintreten für die Adduktion noch dadurch begünstigt wird, dass bei Ulnarislähmung der Daumen eine Stellungsveränderung im Sinne einer Innenrotation erfährt, wie dies unter den Kompressionslähmungen im Falle 4 und unter den Nervennähten im Falle 17 verzeichnet ist. Auch der Abductor brevis, vielleicht auch der oberflächliche Kopf des Flexor brevis sollen nach Létiévant an der scheinbaren Adduktion beteiligt sein.

Nach diesen Vorbemerkungen lasse ich die Fälle selbst folgen:

I. Fälle von Naht des Nervus radialis.

1. Ludwig Bloch aus Lampertheim, 25 J. alt, Taglöhner, erhielt am 11. IV. 86 einen Messerstich in die Aussenseite des linken Oberarms 10 cm über dem Epicondylus externus. Sofort bestand eine Radialislähmung.

Befund vor Operation am 16. V. 86. Lähmung sämtlicher vom Nerv. radialis versorgter Muskeln des linken Unterarms einschliesslich des Supinator longus. Compl. EaR. in diesen sämtlichen Muskeln.

Sensibilität: Abschwächung der taktilen, der Schmerz- und Temperaturempfindung an einer cirkumskripten Stelle des medialen Teils des Handrückens, an der dorsalen Partie der Grundphalangen des 1. und 2. Fingers und der Endphalange des Daumens. Nirgends vollständige Anästhesie. Die Sensibilität hat sich nach Angabe des Kranken bedeutend gebessert. Bei Druck auf die Narbe ausstrahlende Schmerzen in Daumen und Zeigefinger. Grösster Umfang des Vorderarms r. 28,5 cm, l. 27,2 cm.

Operation am 17/V. 86: 10 cm langer Schnitt beiderseits von der Stichnarbe in der Richtung des Verlaufs des Nerv. radialis, der auch alsbald aufgefunden wird. An der Stelle der Verletzung liegen die beiden kolbig verdickten Enden nebeneinander, durch eine schmale Brücke anscheinend narbigen Gewebes verbunden. Excision der Enden, Naht nach Heranziehung der Enden mit 3 Catgutnähten, die wesentlich das paraneurotische Gewebe fassen. Das excidierte Stück ist $1^1/_2$ cm lang.

Reizloser Verlauf. Bei der Entlassung, 7 Tage nach der Operation, war Sensibilität und Motilität unverändert. Nach seiner Entlassung wurde Patient (laut Angabe am 12/X. 99) nicht weiter behandelt. Allmählich trat Besserung ein; nach etwa 1 Jahr soll die Hand so gebrauchsfähig gewesen sein wie heute. An eine bestimmte Reihenfolge in der Wiederkehr der einzelnen Funktionen kann Patient sich nicht erinnern.

Endstatus am 12/X. 99: Narbe nirgends adhärent, bis 7 cm oberhalb des Epicond. ext. herabreichend. In der Mitte derselben ($11^1/_2$ cm oberhalb des Epic. ext.) fühlt man in der Tiefe eine Verdickung, die schon auf leichten Druck sehr schmerzhaft ist, „wie wenn man einen Nerv zusammendrückte“ und die deshalb auch keine eingehende Palpation erlaubt. Der Schmerz ist bei Druck auf diese Stelle lokalisiert und strahlt nicht aus; doch hat Patient dann ein Gefühl von Funkenlaufen im Radialisgebiet von Unterarm und Hand. Der Umfang des Oberarms ist r. und l. annähernd gleich; der Umfang des Unterarms beträgt im oberen Drittel r. 29,6, l. 29,2, am Handgelenk r. 19,4, l. 18,5. Umfang der Hand, über die Capit. metac. 2—5 gemessen, beträgt r. 23, l. 22,6 cm. In der Länge der Arme kein deutlicher Unterschied.

Motilität: Ellbogengelenk: Beugung beiderseits gut. Der Supinator longus zeigt keinen Unterschied zwischen r. u. l. Streckung gut, doch spürt Patient dabei leichtes Funkenlaufen bis in den Daumen.

Die Supination gelingt links aktiv aus Pronationsstellung nur wenig über die Mittelstellung hinaus; passiv vollständig, der Arm federt aber wieder zurück; dabei Spannungsgefühl in der Gegend des Verlaufs des Pronator teres. Die Kraft, mit der die Hand in Supinationsstellung festgehalten wird, ist links nicht geringer als rechts (bei gestrecktem Vorderarm). Die Pronation geschieht in guter Exkursion; zum Festhalten dieser Stellung ist links mehr Kraft nötig.

Handgelenk: Dorsalflexion: Grösse der Exkursion r. = l., bis ca. 40° über die Horizontalstellung; links dabei Gefühl von Anstrengung. Kraft etwas geringer, aber gut. Adduktion: Exkursionsgrösse r. = l., auch hier l. Gefühl von Anstrengung. Kraft geringer als rechts. Man fühlt die Kontraktion des Ext. carpi radialis. Abduktion: links nur minimal möglich; Kontraktion des Ext. carpi ulnaris durch Palpation nicht festzustellen; auch bei Dorsalflexion nicht. Passiv gelingt die Abduktion l. ohne stärkeren Widerstand so weit wie rechts. In der Beugung kein Unterschied.

Finger 2—5: Streckung der ersten Phalangen erfolgt links vollständig ausser beim 4. Finger, der ein wenig zurückbleibt, während passiv vollständige Extension desselben möglich ist. Kraft der Fingerstreckung nur ca. 1/2 bis 2/3 von derjenigen rechts. Streckung von Mittelphalangen r. = l.

Daumen. Abduktion und Extension: Exkursionsgrösse l. = r., Kraft l. kaum geringer als r. Vorspringen der drei langen Sehnen (Abd. p. lg., ext. poll. lg. u. brevis). Die Opposition des Daumens mit dem Kleinfinger gelingt l. weniger gut als rechts; dabei Gefühl von Spannung auf dem Dorsum des l. Daumens. Bei der Abduktion hat Patient l. das Gefühl grösserer Anstrengung als rechts.

Dynamometer r. 40 kg., l. 30,5 kg.

Elektrisches Verhalten der Muskeln: Geringe Herabsetzung der Erregbarkeit in der Mehrzahl der Radialismuskeln; am stärksten ist die Herabsetzung im Abd. poll. longus. (KaSZ. r. bei 2, l. bei 6 MA; An SZ. r. bei 4,5, l. bei 10 MA.). Es besteht nirgends EaR., auch nicht im gut erregbaren Ext. carpi ulnaris.

Sensibilität: Herabsetzung; an den Stellen stärkster Herabsetzung Anästhesie für sehr leichtes Bestreichen mit dem Pinsel. Am stärksten ist die Herabsetzung über dem Dorsum der I. Phal. des Daumens, sowie in dem Gebiet, welches, zwischen den distalen Hälften des 1. u. 2. Metacarpus gelegen, den Ausschnitt zwischen Daumen und Zeigefinger umkreist. An der Hand ist über dem 2. Metacarpus, sowie der Grundphalange des Daumens und Zeigefingers verlangsamte Wärmeleitung vermerkt.

Gebrauchsfähigkeit: Für feine Thätigkeit links nicht so gut wie früher vor der Verletzung (Zuknöpfen, Aufheben einer Nadel, überhaupt Ergreifen kleiner Gegenstände), dabei leicht Ermüdung. Bei gewöhnlicher, grober Arbeit soll kaum ein Unterschied gegenüber früher

bestehen. Schwere Arbeit, z. B. das Heben eines schweren Sackes auf einen Wagen, kann Patient auch leisten, doch ermüdet der Arm dabei eher

Fig. 2.

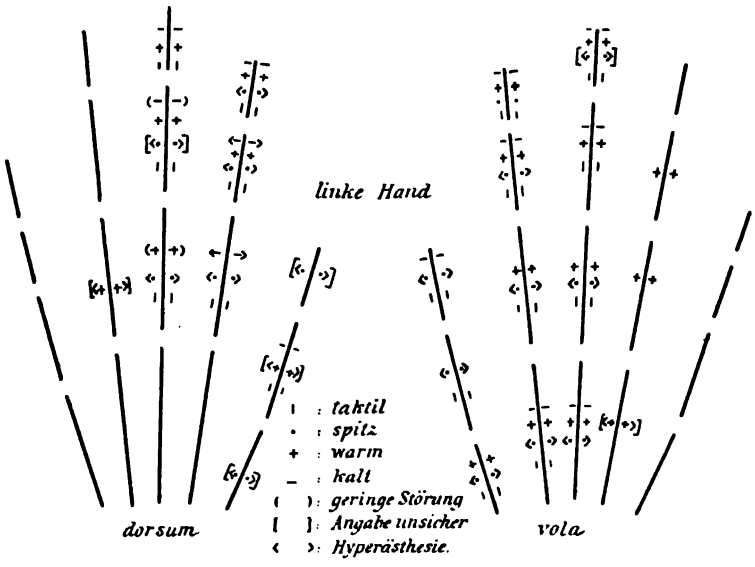

als früher. (Auch bei der Untersuchung fiel eine rasche Ermüdung auf.)

Resultat: In physiologischem Sinne: Herstellung der motorischen Leitung in der ganzen zu prüfenden Radialismuskulatur.

Noch nachweisbare Folgen der stattgehabten Nervendurchtrennung sind: 1. Geringere Exkursionsfähigkeit und Kraft einiger Muskeln. Beschränkung der Supination durch Kontraktur des Pronator teres; geringe Behinderung der Opposition durch Spannung auf dem Daumenrücken. 2. Herabsetzung der Sensibilität in gleicher Ausdehnung wie früher. Druckempfindlichkeit der Narbe.

In praktischer Hinsicht kommen die noch vorhandenen Störungen für den Patienten kaum in Betracht.

2. Luise Schott, 17 J. alt, aus Grünstadt. Vorgeschichte: Ende Dez. 88 Abscessbildung am r. Oberarm nach Panaritium des linken Zeigefingers. Anschliessende Fistelbildung. Nach 5 Monaten (23/V. 89) Sequestrotomie. Es wird ein 7 cm langer Sequester entfernt, nach oben bis zur Epiphysenlinie des Humerus reichend; ausserdem über und hinter dem Epicondylus externus ein 2 cm langer Sequester und viele kleine Splitter. Es bleiben Fisteln bestehen; daher 1 Jahr später (Mai 1890) auswärts abermals Sequestrotomie; seitdem besteht Lähmung des N. radialis. Vor 1/4 Jahr wurde Patientin nochmals hier ambulatorisch operiert, worauf Schluss der Fisteln erfolgte.

Befund vor Operation: Gesund und blühend aussehendes Mädchen. Starke Narbenbildung am rechten Oberarm: vorn unterhalb des Humeruskopfes eine 2 cm lange, 1 cm breite Narbe, mit der Unterlage fest verwachsen. In der oberen Hälfte des Sulcus bicipitalis eine eben solche 5 cm lange Narbe, nach oben begrenzt von der Insertion des M. pectoralis maior. An der Aussenseite, die Insertion des Deltoides umgreifend, eine dritte, tief eingezogene, etwas ektatische Narbe, welche bis auf den Knochen reicht, dessen scharfe Kanten man fühlt, und von da aus abwärts an der ganzen äusseren Seite des Humerus bis zum Condyl. ext. eine ebenfalls ektatische, mit der scharfen Knochenkante innig verwachsene, eingezogene Narbe. Der obere Teil der längs verlaufenden Narbe ist auf Druck sehr empfindlich; hier liegt wohl das centrale Ende des durchschnittenen Nerv. radialis. Eine vierte, kleine, etwas eingezogene Narbe in der Ellbogenbeuge. Schulter-, Ober- und Vorderarm sind rechts ziemlich atrophisch; keine Wachstumsverkürzungen. Im Schultergelenk ist der Arm aktiv und passiv nicht bis zur Horizontalen zu erheben; bei Weiterbewegung geht das Schulterblatt mit. Rotation frei. Das Ellbogengelenk steht in stumpfwinkeliger Ankylose von ca. 130°; der Vorderarm in Pronationsstellung. Supination = 0. Die Hand hängt schlaff herab; Extension der Hand und Finger aktiv unmöglich. Flexoren völlig frei. Elektrischer Befund: Komplete EaR des Nerv. radialis. An den Muskeln bei 28 Stöhrer keine Zuckungen zu erhalten: jedenfalls hochgradig herabgesetzte Erregbarkeit, wenn nicht völliger Schwund. Sensibilität intakt.

Operation am 5/XI. 91 (ca. 17 Monate nach der Verletzung). Langenbeck'scher Schnitt wie zur Ellbogenresektion, ziemlich ausgedehnt. Streng subperiostale Ausschälung des ganzen ankylosierten Ellenbogengelenkes. Olecranon, sowie Radio-Ulnargelenk völlig knöchern verwachsen. Durch das Olecranon hindurch wird mit Hammer und Meissel das ankylosierte Gelenk durchtrennt, worauf Beugung bis zum rechten Winkel möglich ist, und die vordere Kapselwand zu Gesicht kommt. Dann Resektion auf beiden Seiten von je $^1/_2$ cm. Tamponade, Seidennähte. Durch einen Schnitt im Sulc. bicip. externus neben der Narbe hierauf Freilegung des sehr hyperämischen centralen Endes des Nervus radialis, ziemlich leicht gelingend. Der Stumpf war durch feste Schwielen innig mit dem Periost verwachsen. Auffinden des peripheren Endes gelang sehr schwer, da der Nerv stark abgeplattet, in Schwielen eingebettet und nur schwer vom Narbengewebe unterscheidbar war. Ca. $2^1/_2$ cm. am peripheren Ende sind abgeplattet und in Schwielen eingebettet, erst unterhalb dieser Stelle beginnt der Nerv wieder rund zu werden und lässt sich dann von der Umgebung leicht isolieren. Das angefrischte Ende der atrophischen Partie wird mit der angefrischten kolbigen Anschwellung des centralen Stumpfes vereinigt durch neurotische Katgutnähte.

Heilung ohne Störung. Entlassung am 10/XII. 91. — Am 13. VI. 93

stellte sich Patientin wieder vor. Allmählich war Besserung eingetreten. Seit einigen Monaten sind die Funktionen der Hand wieder ziemlich gut. Vor acht Tagen spontaner Aufbruch einer alten Incisionsnarbe an der Vorderseite des Oberarms nahe dem Acromion; jetzt besteht hier eine linsengrosse, schwach secernierende Fistelöffnung; die Sonde gelangt nur 1 cm in die Tiefe. Rechte Schulter in toto abgeflacht. Umfang des Oberarms in der Mitte r. 20, l. 25 cm; des Vorderarms im oberen Drittel r. 19½, l. 22 cm. Entfernung vom Acromion zur Spitze des Mittelfingers r. 62, l. 66 cm. Im Schultergelenk ist die Beweglichkeit ziemlich beschränkt; Crepitieren. Patientin kann den ganzen Arm erheben und über den Hinterkopf beugen. Im Ellbogengelenk besteht passiv unter Crepitieren nach allen Richtungen abnorm leichte Beweglichkeit. Aktive Beugung des Vorderarms gelingt bis zu spitzem Winkel; aktive Streckung bis 160°. Dorsalflexion der Hand ist aktiv in vollem Umfang möglich, dagegen nur ungenügend Abduktion und Extension des Daumens, sowie Streckung der Grundphalangen der Finger. Elektrischer Befund: Indirekt: proximal und distal von der Durchschneidungsstelle Ext. carpi radialis erregbar; bei grösserer Stromstärke im Ext. digit. comm. schwaches, aber deutliches Vorspringen der Sehnen nach innen von der Sehne des Ext. carpi rad. Spur von willkürlicher Kontraktion im Ext. dig. comm. wahrscheinlich. Supinator longus nicht funktionsfähig, aber erregbar. Direkt: wegen Ueberwiegens der Beuger ist eine Kontraktion im Extensorengebiet nicht erkennbar. Sensibilität intakt.

Endstatus am 24/VII. 99 (ca. 7¾ Jahre nach der Operation): R. Schulter, r. Ober- und Vorderarm sind von geringerem Umfang als links.

Umfang des Oberarms in Höhe der Axilla r. 23½, l. 29½,
in der Mitte r. 21½, l. 27½,
Umfang des Unterarms im oberen Drittel r. 21½, l. 23½,
im Handgelenk r. 14¾, l. 15½,
Entfernung vom Acromion zur Spitze des Mittelfingers r. 64½, l. 67 cm.

Motilität: Schultergelenk: Die Abduktion gelingt rechts bis ca. 55°, aktiv und passiv, weiter nur unter Mitgehen der Scapula. Die Exkursion der Beugung und Aussenrotation ist rechts etwas geringer als links. Die übrigen Bewegungen sind normal.

Ellbogengelenk: Beugung geschieht in guter Exkursion; beim Versuch, den gebeugten Vorderarm zu strecken, wird erst von 120° an ein schwacher Widerstand geleistet, der mit der Grösse der Streckung zunimmt. Supinator longus fehlt. Die Streckung ist aktiv bis 120° gut möglich, passiv gelingt vollständige Streckung. Kraft der Streckung sehr gering. Von spitzwinkeliger Stellung des Vorderarms bis etwas über rechtwinklige Stellung hinaus kann ein leichter Druck ausgeübt werden im Sinne der Streckung, von da an ist jede Kraftäusserung unmöglich. Pronation und Supination sind beschränkt. Die Hand steht in leichter

Pronation; die Supination ist nur bis zur Mittelstellung möglich; die Fortsetzung dieser Bewegung geschieht durch Drehen des Oberarms.

Handgelenk: Die Dorsalflexion der Hand geschieht mit ziemlich guter Kraft; die Adduktion ist rechts geringer als links. Die Abduktion ist rechts unmöglich, die Hand geht nicht über die Mittellinie hinaus; auch passiv nicht. Beugung gut.

Finger 2—5. Streckung der I. Phalangen wahrscheinlich in geringem Grade möglich; eine Bewegung der Sehnen nicht sicher feststellbar. End- und Mittelphalangen werden nach passiver Streckung der Grundphalangen normal gestreckt, mit sehr guter Kraft.

Daumen: Abduktion und Extension r. = 0, Opposition und Flexion gut.

Dynamometer: l. = 80, r. = 5, nach der faradischen Untersuchung = 10.

Elektrisches Verhalten der Muskeln: Nur der Extensor carpi radialis ist nachweisbar; derselbe zeigt geringe Herabsetzung der Erregbarkeit. Die galvanischen Zuckungen sind kurz.

Sensibilität: intakt.

Vasomotorisches und trophisches Verhalten: Im Winter ist die Hand sehr empfindlich gegen Frost. Auf dem Dorsum des rechten Handgelenkes besteht eine leichte, teigige Schwellung.

Arbeitsfähigkeit: Patientin benutzt die rechte Hand zum Schreiben. Zum Nähen gebraucht sie die linke Hand, die geschickter ist und nicht so leicht ermüdet; ebenso zum Tragen schwerer Gegenstände.

Resultat: Herstellung der motorischen Leitung für den Extensor carpi radialis, vielleicht auch für den extensor digitorum. Brauchbarkeit der Hand für leichtere Arbeit.

3. Franz Schröck, 20 J. alt, Cigarrenarbeiter aus Hördt, erhielt am 20. III. 92 eine Stichverletzung an der Aussenseite des linken Oberarms, 7 cm oberhalb des Epicondyl. externus. Sofort bestand Eingeschlafensein der Hand; am nächsten Tag bemerkte Patient, dass er die Hand nicht strecken konnte.

Befund vor Operation am 5. IV. 92. Narbe $2^1/_2$ cm lang, circa 2 mm breit, schräg von oben innen nach unten aussen verlaufend, auf der Unterlage adhärent. Nach innen von derselben sind die Weichteile derber und auf Druck schmerzhaft; letzterer erzeugt auch schmerzhafte Sensationen in Vorderarm und Hand. Umfang des Oberarms an Stelle der Narbe; r. $23^1/_2$ cm, l. 23 cm; Vorderarm-Umfang in der Mitte r. $23^1/_2$, l. $22^1/_2$ cm. Aktive Streckung der Hand im Carpalgelenk und der Finger im Metacarpophalangealgelenk unmöglich. Ebenso unmöglich ist Streckung und Abduktion des Daumens. Das Gefühl von Eingeschlafensein der Hand besteht jetzt nur noch an Daumen und Zeigefinger. Mechanische Muskelerregbarkeit erhalten.

Operation am 6. IV. 92. Unter Esmarch'scher Blutleere Spaltung der alten Narbe und Verlängerung des Schnittes nach beiden Seiten. Haut sodann von der Unterlage eine Strecke weit abpräpariert. Letztere narbig verändert. Bei der weiteren Präparation gelangt man in eine kleine, zwischen den Muskeln gelegene Höhle, aus welcher sich die fungös aussehende Granulation mit dem Löffel ausschaben liess, und weiterhin in einen Gang, der bis zum Knochen führte. Zur Blosslegung des Nervus radialis wird vom oberen Wundwinkel aus ein Längsschnitt nach oben geführt und zwischen den Tricepsfasern zum Humerus vorgedrungen; der Nerv wird alsdann in seinem Verlauf auf der Aussenseite des Knochens frei präpariert. Der Stamm wird bis zur Verletzungsstelle isoliert, sodann auch unterhalb derselben von seiner Umgebung gelöst. Die zwischenliegende, obengenanntem, zum Knochen führenden Stichkanal entsprechende, etwa $^3/_4$ cm betragende Stelle war dem Knochen adhärent und von narbigem Gewebe umwachsen, sodass ihre Freilegung nur durch das Messer zu bewerkstelligen war. Es zeigte sich sodann, dass der Nerv daselbst zerquetscht und an einzelnen Bündeln zerklüftet war; eine vollständige Kontinuitätstrennung hat nicht stattgefunden. Nach Abhebung der Nerven zeigte sich eine kleine Stelle des Knochens vom Periost entblösst und in Erbsengrösse erweicht; Excochleation derselben mit dem Löffel. Glättung des umliegenden Narbengewebes mit der Schere; Resektion der afficierten Nervenpartie (1 cm); Vereinigung der intakt erscheinenden Nervenenden durch 6 teils paraneurotische, teils neurotische feine Catgutnähte.

Fieberfreier Verlauf unter aseptischem Verband. Am 15. IV. ist das Gefühl von Taubsein der Hand geschwunden. Am 2. V. ist Dorsalflexion der Hand noch nicht möglich. Am 12. V. 92 (36 Tage nach der Operation) Entlassung. Die Hand kann horizontal gehalten werden, sie fällt nicht mehr in Volarflexion wie eine leblose Masse. Die Fingerbewegungen sind freier. Nach seiner Entlassung wurde Patient (laut seiner Angabe am 8. X. 99) 150 Tage lang täglich $^1/_2$ Stunde massiert und elektrisiert; dabei allmählich Fortschreiten der Besserung, so dass von August an die Hand gut dorsal flektiert werden, im September die Finger gut gestreckt werden konnten und zwar zuerst Zeige- und Mittelfinger. Nun konnte Patient seine Arbeit als Cigarrenmacher wieder aufnehmen. Zuletzt wurde der Daumen gebrauchsfähig. Im Dezember hatte Patient seine volle Geschicklichkeit wieder erlangt; ein Unterschied in der Gebrauchsfähigkeit gegenüber früher soll nicht mehr bestanden haben.

Endstatus am 9. X. 99. An der Aussenseite des linken Oberarms eine nicht adhärente, 5 cm lange Narbe, in der Richtung des Nerv. radialis verlaufend. Ihr unteres Ende, 7 cm oberhalb des Epicondyl. ext. steht auf einer zweiten, fast quer verlaufenden, ebenfalls 5 cm langen Narbe vorn an der Grenze von deren erstem und zweiten Viertel. An diesem Ende der zuerst erwähnten Narbe fühlt man in der Tiefe ein spindelförmiges Knötchen von etwas über Erbsengrösse, das nach oben

und unten in einen runden Strang verfolgbar ist. Schon leichter Druck auf dieses Knötchen hat schmerzhaftes Reissen im Radialisgebiet von Vorderarm und Hand zur Folge.

Linker Ober- und Unterarm von ca. 1 cm geringerem Umfang als rechts.

Umfang des Oberarms in der Mitte: r. 26,2, l. 25,3 cm.
Unterarm stärkster Umfang: r. 27,3, l. 26,2 cm.
Umfang am Handgelenk: r. 17,1, l. 16,6 cm.

Umfang der Hand, über die Capit. metac. 2.—5. gemessen, beträgt r. 21,3, l. 21 cm.

Motilität. Ellbogengelenk: Streckung links ca. 6° geringer als r., auch passiv nicht weiter gelingend (wird vom Patienten auf die Beschwerung des Armes durch einen Sandsack in den ersten Tagen nach der Verletzung zurückgeführt). Kraft der Streckung gut. Die Supination gelingt aktiv links nur bis zu $^3/_4$ der normalen Exkursionsgrösse; dabei stärkeres Gefühl der Anstrengung als rechts, passiv ist leicht völlige Supination möglich. Kraft geringer als rechts. Der Supinator longus hat l. sehr gute Kraft. Die Pronation gelingt beiderseits gleich gut.

Handgelenk: Die Dorsalflexion der Hand zeigt links den gleichen Ausschlag wie rechts, ihre Kraft ist etwas geringer. Die Adduktion ist aktiv links nur in geringem Grade möglich; man fühlt dabei die Kontraktion des Ext. carpi radialis; passiv gelingt sie leicht vollständig. Die Kraft ist gleichfalls geringer. Die Abduktion zeigt links etwas geringere Exkursion als rechts; auch hier Nachstehen der Kraft. Passiv keine Beschränkung. Finger 2.—5. Die Streckung der I. Phalangen geschieht vollständig, l. mit kaum geringerer Kraft als rechts, Daumen: Exkursionsgrösse der Abduktion und Streckung r. = l. Kraft fast r. = l. Alle drei langen Daumensehnen springen bei diesen Bewegungen vor. Dynamometer r. 40 kg, l. 32 kg. Elektrisches Verhalten der Muskeln: Mässige Herabsetzung der Erregbarkeit im Radialisgebiet des linken Armes, nur gering bei der indirekten, stärker bei der direkten Erregung.

Sensibilität: Es besteht leichte Herabsetzung der Sensibilität über dem Rücken der Grundphalange des Daumens, sowie über dem distalen Ende des Metacarpus I, vielleicht auch noch über das distale Ende des Interstitium interosseum I sich erstreckend, was wegen einer hier befindlichen Schwiele nicht zu entscheiden.

Bei Witterungswechsel oft reissende Schmerzen im Radialisgebiet von Vorderarm und Hand.

Vasomotorisches und trophisches Verhalten: Durch Kälte wird die linke Hand nicht stärker beeinflusst als die rechte; Patient glaubt sogar, dass er weniger leicht an dieser Hand friere. Bei Schnittverletzung im Gebiet der Sensibilitätsherabsetzung soll die Blutung geringer sein als an anderen Stellen. Der linke Daumennagel soll weniger

rasch wachsen als der rechte; er zeigt keine Veränderungen.

Arbeitsfähigkeit: Hand zu jeder Arbeit brauchbar wie zur Zeit vor der Verletzung, sowohl für schwere, als auch für feine Arbeit.

Resultat. In physiologischem Sinne: Herstellung der motorischen Radialisleitung. Noch vorhandene Folgen der Nervendurchschneidung sind: Druckempfindlichkeit der Narbe. Bei Witterungswechsel reissende Schmerzen im Radialisgebiet. Geringere Exkursionsfähigkeit und Kraft einiger Muskeln. Geringe sensible, vasomotorische und trophische Anomalien, Veränderung der elektrischen Erregbarkeit.

In praktischer Hinsicht kommen die vorhandenen Störungen nicht in Betracht. Die Hand ist für Arbeit jeder Art brauchbar.

4. Wilhelm Heckmann, 26 J. alt, Dienstknecht aus Seckenheim, erhielt am 10. X. 93 einen Messerstich in die Streckseite des linken Vorderarms unterhalb der Ellbogengelenkspalte.

Befund vor Operation am 11. X. 93: Die linke Hand hängt schlaff herab und zeigt alle Symptome kompleter Radialislähmung. Diagnose: Durchtrennung des Ram. profundus nervi radialis.

Operation am 11. X. 93: Nach der Entfernung der Nähte, die nach der Verletzung angelegt worden waren, und Verlängerung der Hautwunde nach oben und unten (Esmarch'sche Blutleere) zeigt sich der Supinator longus in fast seiner ganzen Breite durchschnitten, der Supinator brevis ebenfalls teilweise durchtrennt und der Radius unterhalb des Capitulum blossliegend. Bei genauer Inspektion erkannte man in der Tiefe zunächst den centralen, dann auch den peripheren Stumpf des Nervus radialis ramus profundus. Die Durchtrennung des Nerven betraf gerade die Stelle des Abgangs der Extensorenzweige. Nach Auswaschen mit Kochsalzlösung Vereinigung der Nervenstümpfe durch 4 grösstenteils neurotisch angelegte Catgutnähte. Naht der durchschnittenen Muskeln mit Catgut. Hautseidennähte; Einlegen von Docht zur Drainage.

In den nächsten Tagen nach der Operation leichtes Fieber. Am 14. X. ist die Nahtstelle phlegmonös, die Wunde gerötet, es besteht starkes kollaterales Oedem. Entfernung der Hautnähte, stumpfe Oeffnung der Wunde; die genähten Muskelpartien sind eitrig infiltriert. — Am 24. X. ist die entzündliche Reizung geschwunden. Am 24. X. 93 (am 13. Tage post. op.) leichte Fähigkeit, die Finger und Hand etwas zu extendieren. Am 6. XI. 93 (am 26. Tage post op.) Entlassung; es besteht noch Schwäche der Extensoren der Hand, besonders aber des 4. und 5. Fingers. Parese von Supinator longus und brevis. — Nach Angabe des Patienten am 1. VIII. 99 schritt die Besserung allmählich fort, so dass er ein Jahr nach seinem Austritt wieder gut arbeitsfähig war, und schwere Gegenstände vom Boden aufheben konnte. Indes soll die Hand erst seit zwei Jahren (4 Jahre post. operat.) so gebrauchsfähig sein wie sie heute ist; erst seit dieser Zeit ist Patient im Stande, mit

der linken Hand einen Eimer Wasser zu tragen.

Endstatus am 1. VIII. 99: (ca. 5¾ Jahre post. op.) Narbe hinten aussen im proximalsten Teil des Vorderarms, nicht druckempfindlich, nicht adhärent. Umfang des Oberarms r. = l. Der Vorderarm zeigt in der Gegend der Narbe eine leichte Abflachung. Der grösste Umfang im proximalen Drittel beträgt r. 27½, l. 27¼ cm, der Umfang in der Mitte r. 24¾, l. 25 cm, am Handgelenk r. und l. 18 cm. Die Hände zeigen keinen Unterschied im Umfang.

Motilität. Ellbogengelenk: Die Streckung des Vorderarms geschieht r. = l. In der Funktion des Supinator longus ist kein Unterschied wahrnehmbar. Es besteht kein Unterschied in der Supination des gestreckten pronierten Vorderarms zwischen rechts und links. Handgelenk: Die aktive Dorsalflexion der Hand ist links nur ca. 25° über die Horizontale möglich, rechts bis ca. 50°; passiv ist auch links völlige Extension möglich. Im Widerstand, der in dieser Stellung der gewaltsamen Beugung geleistet wird, ist kein Unterschied zwischen rechts und links wahrnehmbar. Adduktion der Hand r. = l. Abduktion der Hand: Grösse der Exkursion r. = l., doch wird links kein so grosser Widerstand geleistet wie rechts. Finger 2.—5.: Streckung der I. Phalangen vollständig möglich und mit guter Kraft. Daumen: Abduktion und Streckung r. = l.; dabei Vorspringen der Sehnen von Abd. poll. long., Extens. long. und brevis festzustellen. Elektrisches Verhalten der Muskeln: Extensor carpi ulnaris und Extensor indicis zeigen herabgesetzte Erregbarkeit. Dynamometer r. 112, l. 102.

Sensibilität: Kein deutlicher Unterschied zwischen rechts und links. An Stelle der Narbe wird „spitz" nicht gut erkannt. Bei Witterungswechsel bestehen häufig ziehende Schmerzen im linken Unterarm.

Gebrauchsfähigkeit der Hand: gut, doch besteht etwas Mangel an Kraft, sowie an Geschicklichkeit bei feineren Arbeiten (Nagel eingeschlagen).

Resultat. In physiologischem Sinne: Herstellung der motorischen Leitung in der gesamten Radialismuskulatur. Noch vorhandene Folgen der Nervenverletzung sind: Schmerzen bei Witterungswechsel, geringere Exkursion der Dorsalflexion der Hand, geringere Kraft der ulnaren Abduktion der Hand, etwas geringere Geschicklichkeit bei feineren Arbeiten.

In praktischer Hinsicht kommen die vorhandenen Störungen für den Patienten kaum in Betracht.

5. G. B. aus J., 16 J. alt, Gymnasiast. Am 16. III. 93 Schussverletzung des rechten Oberarms durch die Schrotladung einer Jagdflinte, die aus 6 Schritt Entfernung den Oberarm im oberen Drittel von aussen nach innen perforierte. Sofort bestand Lähmung der Hand. Der Schluss der grossen Weichteilwunde erfolgte erst nach ca. 6 Wochen bis auf

eine kleine Fistel auf der Aussenseite des Oberarms. Diese Fistel schloss sich erst Anfang Juni 1894, nach Entfernung einer Reihe von Knochensplittern.

Befund vor Operation: Am rechten Oberarm besteht starke Narbenbildung. An der Aussenseite eine 20 cm lange bandförmige Narbe, in deren Mitte eine Vertiefung von der Grösse einer Kleinfingerkuppe besteht. Diese Stelle ist am Knochen adhärent, nicht empfindlich. Auf der Innenfläche des Armes befindet sich eine zweite, 5 cm lange Narbe; ausserdem besteht noch eine Reihe kleinerer Narben. Es besteht Radialislähmung. Die Funktion des Triceps ist erhalten; er ist von der Achselhöhle aus elektrisch erregbar; die übrigen Radialismuskeln zeigen komplete EaR.

Operation am 27. VII. 94: Schnitt an der Aussenseite des Oberarms. Das Auffinden des proximalen Nervenendes gelingt anfangs nicht, daher wird zuerst einige cm oberhalb des Condyl. ext. hum. das distale Ende freigelegt, das in einen Narbenstrang nach oben sich fortsetzt, der anfangs noch eine Art von Präparation erlaubt, in der Gegend der Verletzung des Humerus aber ganz diffus in Narbengewebe übergeht. Hierauf Freilegung des proximalen Endes, indem der Nerv von der Achselhöhle aus bis über die Umschlagstelle am Oberarm hinaus verfolgt wird, wo er in einen Narbenstrang übergeht. Anbringen eines frischen Querschnitts am centralen Ende (nervöse Elemente erkennbar), Schlitzen des peripheren Endes. Implantation eines Hunde-Ischiadicus (Catgut).

Heilung der Wunde erfolgt unter leichter Eiterung, dabei wird 8 Tage post operat. ein Teil des implantierten Ischiadicus ausgetsossen. Am 18. VIII. 94 ist die Wunde solid verheilt.

Endstatus am 17. VII. 99: Patient wurde nach seiner Entlassung vor 5 Jahren noch $^1/_2$ Jahr ohne Erfolg elektrisch behandelt. Am rechten Arm die beschriebenen Narben, ausserdem die Operationsnarbe. Bei Druck auf die innere Narbe ins Radialisgebiet der Hand ausstrahlendes Kriebeln; sonst keine Druckempfindlichkeit der Narben. Schlaffes Herabhängen der Hand in Beugestellung.

Umfang des Oberarms in der Mitte r. 26, l. 27 cm.
Grösster Umfang des Vorderarms r. $23^1/_2$, l. $27^3/_4$ cm.

Motilität: Der Triceps wird willkürlich gut kontrahiert; die übrigen Radialisfunktionen sind aufgehoben. Der Triceps zeigt keine EaR; von den übrigen Radialismuskeln ist nur ein Rest des Supinator longus, sowie des Extensor carpi radialis elektrisch nachweisbar; beide zeigen EaR. (Dr. Schönborn.)

Sensibilität: taktile Empfindung im ganzen Radialisgebiet herabgesetzt, auch im Gebiet des Cut. brachii post. sup. In der distalen Hälfte des vom Cut. brachii post. inf. versorgten Hautgebietes ist die Herabsetzung bedeutend geringer als in der proximalen. Die Schmerzempfindung ist nur wenig herabgesetzt. „Spitz“ wird im Allgemeinen schon bei

leichter Berührung gut erkannt, während zur richtigen Beurteilung von „stumpf“ ein ziemlicher Druck nötig ist. Im Gebiet des Cut. brachii post. sup. wird warm und kalt nicht sicher unterschieden; warm erst nach längerer Einwirkung erkannt. Auch an Unterarm und Hand ist der Temperatursinn im Radialisgebiet herabgesetzt.

Vasomotorisches und trophisches Verhalten: In der rechten Hohlhand oft lästige Schweisssekretion. Die Nägel der rechten Hand sollen viel weniger stark wachsen als links; objektiv ist nichts nachweisbar.

Gebrauchsfähigkeit der Hand: Zum Essen der Suppe, zum Fechten benutzt Patient die linke Hand. Patient schreibt mit rechter Hand, doch ist das Schreiben dadurch beeinträchtigt, dass das Fortrücken der Hand nach rechts erschwert ist.

Resultat: Kein Erfolg, wie bei allen seither analogen Fällen von Plastik des Nervus radialis mit einem Defekt von über 5 cm (Vogt, Bruns, Moullin), die allerdings zum Teil nicht lange genug beobachtet wurden. Ueber die Therapie dieser Fälle durch Uebertragung des Löbker'schen Verfahrens der Kontinuitätsresektion der Knochen auf den Oberarm cf. S. 427.

6. Georg Hartlieb, 23 J. alt, Taglöhner aus Oftersheim, erhielt am 7. X. 94 einen Messerstich in die laterale Seite des unteren Drittels des linken Oberarms. Sofort Radialislähmung. Heilung der Wunde unter Eiterung nach 6 Tagen. Seit längeren Jahren leidet Patient an Chorea hereditaria.

Befund vor Operation am 27. XI. 94. Narbe dicht oberhalb des Epicond. lat. humeri sinistri, nicht adhärent, längs verlaufend. Unter derselben fühlt man am oberen Ende, gegen den Humerus fixiert, eine etwa bohnengrosse Härte, die stark druckempfindlich ist.

Linker Vorderarm bedeutend abgemagert durch Schwund der Streckmuskeln. Die Umfangsdifferenz beträgt 2—3 cm zwischen rechts und links.

Die Bewegungen im Ellbogengelenk sind vollständig frei. Die linke Hand hängt schlaff herab, kann aktiv nicht gestreckt werden. Fingerstreckung im Metacarpo-phalangealgelenk ebenfalls unmöglich. Komplete EaR im Gebiet des Nerv. radialis links. Haut von Hand und Fingern links cyanotisch und kühler.

Operation am 30 XI. 94. Elliptische Excision der Schnittnarbe und Spaltung der Muskulatur bis gegen den Knochen des Oberarms, auf welchem der teilweise durchschnittene Nerv. radialis auflag und mit dem von Osteophyten besetzten rauhen Periost teilweise verwachsen erschien. Der centrale Stumpf der Nerven war kallös verdickt, und nur ein haarnadeldicker, medialer Nervenabschnitt war intakt geblieben und verband den centralen Teil des Nerven mit dem distalen, einem 3 cm weit peripher zurückgewichenen, dünneren Stumpf. Die durchschnittenen Nerven-

partien sowohl des centralen wie distalen Stumpfes waren mit den zerrissenen Muskelpartien verwachsen gewesen. Nach Isolierung des Nerven wurde der distale Stumpf keilförmig angefrischt, der centrale Stumpf zuerst quer beschnitten und dann noch in der Längsrichtung gespalten zur Einpfropfung des keilförmigen distalen Stumpfes in die centrale Nervenspalte. In dieser Stellung Vereinigung der Nervenflächen durch zwei neurotische Catgutlängsnähte und eine vordere und hintere Catgut-Quernaht. Der mediale, erhaltene Nervenstrang wurde intakt gelassen.

Entlassung des Patienten am 22. XII. 94 nach reaktionslosem Verlauf. Laut Angabe des Patienten am 9. X. 99 trat allmählich Besserung ein; auf Einzelheiten erinnert er sich nicht mehr.

Endstatus am 9. X. 99: Narbe an der Aussenseite des linken Oberarms, $7^1/_2$ cm lang, 4 mm breit, fast bis zum Epicondyl. externus herabreichend, nicht adhärent und auf leichten Druck nicht empfindlich; stärkerer Druck löst eine schmerzhafte Sensation im Radialisgebiet von Unterarm und Hand aus.

Umfang des Oberarms in der Mitte r. 26,6, l. 26,9 cm.
Umfang des Unterarms im oberen Drittel r. 27,0, l. 27,1 cm.
in der Mitte r. 22,2, l. 21,2 cm.

Umfang der Hand, über die Capit. metac. gemessen, r. = l. In der Länge der Arme besteht kein deutlicher Unterschied. Die linke Hand steht in starker radialer Adduktion von ca. 45°, von der Mittelstellung aus gerechnet; die Finger links in Beugestellung von ca. 45°. Der linke Daumen steht mehr adduciert als rechts, zugleich etwas gebeugt.

Motilität: Ellbogengelenk: Beugung und Streckung gut, ebenso die Pronation. Die Supination bei gestrecktem Arm zeigt in der Grösse der Exkursion keinen Unterschied zwischen rechts und links, auch ist die Kraft sehr gut; doch besteht links ein grösseres Gefühl der Anstrengung, um den gleichen Widerstand zu überwinden und einer gewaltsam versuchten Pronation das Gleichgewicht zu halten. Dagegen besteht dieses Gefühl der stärkeren Anstrengung nicht, wenn die Hand in Pronationsstellung diese Stellung einer gewaltsam versuchten Supination gegenüber behaupten soll. In der Funktion des Supinator longus kein Unterschied zwischen rechts und links.

Handgelenk: Dorsalflexion: links aktiv nur ca. 30° über die Horizontalstellung möglich im Sinne der Wirkung des Extensor carpi radialis; r. bis ca. 55°. Passiv gelingt die Dorsalflexion links bis ca. 55°, rechts bis ca. 70°. Kraft links bedeutend geringer als rechts. Adduktion: aktiv und passiv links nur ganz minimal ausführbar, da die Hand schon in starker Adduktionsstellung steht; dabei fühlbare Kontraktion des Ext. carpi radialis. Die Abduktion ist links nicht ausführbar, nur etwas Abduktion in Verbindung mit Flexion; passiv besteht nur ein geringer Unterschied zugunsten von rechts. Beugung: r. = l.

Finger 2. — 5. Streckung der I. Phalangen aktiv links nicht

deutlich nachweisbar, passiv vollständige Streckung möglich. Bei aktiven Streckversuchen treten die Interossei, sowie der Ext. carpi radialis in Thätigkeit.

Daumen: Abduktion l. aktiv in horizontaler Ebene nicht möglich, nur in Richtung volarwärts, wobei Palmaris longus und Opponens pollicis in Thätigkeit treten. Extension links aktiv nicht möglich, passiv gut gelingend.

Dynamometer: r. = 74, l. = 22.

Elektrisches Verhalten der Muskeln. Herabsetzung der direkten und indirekten Erregbarkeit in den funktionsfähigen Muskeln ausser im Ext. carpi radialis. Von den nicht funktionsfähigen Muskeln sind l. gut nachweisbar Ext. carpi ulnaris und Ext. poll. brevis, beide ohne EaR. Nur ganz geringgradig nachweisbar sind Ext. digit. communis und Abd. poll. longus.

Sensibilität: Herabsetzung der Sensibilität (taktile Empfindung. Schmerzempfindung und Temperaturempfindung) im Radialisgebiet der

Fig. 3.

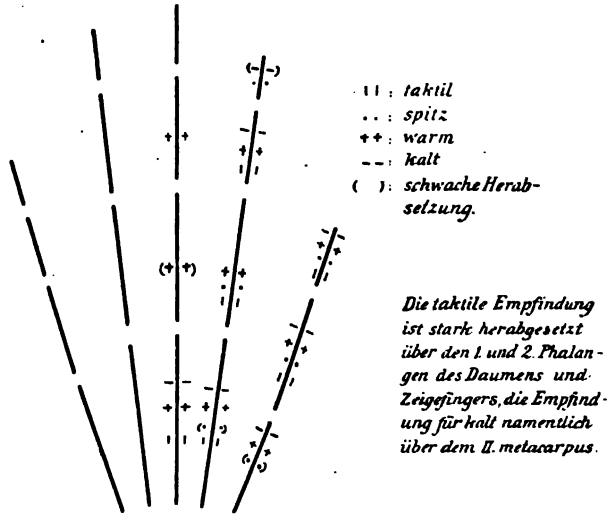

Hand; ferner Herabsetzung der taktilen Empfindung und Temperaturempfindung im Radialisgebiet des Unterarms. Bei Witterungswechsel ziehende Schmerzen im linken Unterarm und der linken Hand.

Vasomotorisches und trophisches Verhalten: In der Farbe von Unterarm und Hand kein Unterschied.

Gebrauchsfähigkeit der Hand: Herabsetzung der Kraft. Gegenstände mit den Fingern vom Boden aufzuheben gelingt l. bei weitem nicht so gut wie rechts.

Hand nur für leichtere und nicht feine Arbeit brauchbar.

Resultat: In physiologischem Sinne: Herstellung der motorischen Leitung ist in folgenden Muskeln zu Stande gekommen:

M. supinator longus, Extens. carpi radialis, Ext. carpi ulnaris und Ext. poll. brevis. Letztere beiden Muskeln können aber keinen Bewegungseffekt hervorbringen. Im Extensor digitorum communis ist wahrscheinlich keine Leitungswiederherstellung eingetreten. Es besteht noch Herabsetzung der Sensibilität im Radialisgebiet.

In praktischer Hinsicht: Brauchbarkeit der Hand für leichtere und nicht feine Arbeit.

7. Lorenz Eberle, 17 J. alt, Maurer aus Jöhlingen, wurde am 13. VI. 95 mit einem Taschenmesser in die Aussenseite des linken Oberarms gestochen. Nach einigen Tagen bemerkte er, dass die Hand herunterhing.

Befund vor Operation am 24. VI. 95: Am linken Oberarm, in dessen unterem Drittel, findet sich eine 8 cm lange Wunde an der Grenze zwischen Aussen- und Hinterseite, in der oberen Hälfte bereits vernarbt. Verlauf schräg von oben innen nach unten aussen. Der untere Rand der Wunde liegt ca. 3 Querfinger breit nach oben und etwas nach aussen vom Epicondylus externus. Die linke Hand hängt in Beugestellung herab. Eine aktive Streckung derselben im Handgelenk und der Finger im Metacarpophalangealgelenk ist unmöglich.

Dorsal unterhalb des Radiohumeralgelenkes eine kleine Hautzone, in der spitz nur als stumpf empfunden wird.

Operation am 24. VI. 95. Spaltung der Narbe durch einen Schnitt der dicht oberhalb des Ellbogens beginnt und bis über die Mitte des Oberarms hinausreicht. Erst nach längerem Suchen gelingt es, das periphere Nervenende aufzufinden und bis zur Verletzungsstelle zu verfolgen. Dieselbe liegt gerade an der Teilungsstelle in oberflächlichen und tiefen Ast: hier war der Nerv quer durchtrennt; das obere Ende lag stark retrahiert mit einer Diastase von 2 cm weiter aufwärts und zeigte eine leichte Auftreibung seiner Schnittfläche. Nach Anfrischung der beiden Enden wurde versucht, dieselben durch die Naht zu vereinigen, doch gelang dies erst, nachdem das obere Ende weit hinauf isoliert und aus seinen Verwachsungen mit der Nachbarschaft losgelöst war. Zwei neurotische Nähte mit Catgut und eine paraneurotische Catgutnaht. Auswaschen mit Kochsalzlösung, Tamponade, Hautseidennähte.

Heilung der Wunde ohne Eiterung. Am 17. VII. 95 wird Patient entlassen, ohne dass eine Besserung eingetreten. Nach seinem Austritt wurde Patient (laut Angabe am 10. X. 99) längere Zeit hindurch täglich elektrisiert. Allmählich Besserung. Mitte August konnte Patient die Hand strecken, ebenso die Finger gerade bringen, die vorher in starker Flexionsstellung sich befunden hatten. Am letzten — Mitte September — besserte sich die Bewegung des Daumens, der lange Zeit stark adduciert gewesen sein soll, doch dauerte es bis April 96, bis die Hand so ge-

brauchsfähig war, wie sie heute es ist, und Patient hatte während des Winters 95/96 stark durch Kälte zu leiden, so dass er die Hand stets eingehüllt trug.

Endstatus am 10. X. 99. Narbe an der Aussenseite des linken Oberarms, nicht adhärent, 14½ cm lang. Stoss auf die Narbe erzeugt heftigen Schmerz. Umfänge: Oberarm: kein Unterschied zwischen rechts und links. Der Umfang in der Mitte beträgt 28,5 cm. Vorderam: dicht unterhalb des Ellbogengelenks r. 28, l. 26,6 cm; im distalen Teil der Unterarme kein Unterschied. Umfang der Hand über die Capit. metacarp. 2.—5. gemessen, r. = l. Gleiche Länge der Arme.

Motilität: Ellbogengelenk: Beugung r. und l. gut. Supinator longus links gut vorspringend, aber sein Muskelbauch viel dünner als rechts; Kraft geringer, immerhin gut. Streckung: links etwas schwächer, früher Ermüdung. Supination bei gestrecktem Arm: Exkursionsgrösse r. = l.; Kraft dieser Bewegung aber links bedeutend schwächer als rechts. Pronation gut; Kraft ebenfalls links geringer, doch keine so bedeutende Abschwächung wie bei Supination.

Handgelenk: Dorsalflexion der Hand gelingt links nicht ganz bis zur Horizontalen; es tritt leicht Ermüdung ein, und dann ist die Bewegung nur in sehr geringem Grade möglich.

Adduktion: Ausschlag der aktiven Bewegung links nur halb so gross als rechts; dabei Kontraktion des Extensor carpi radialis. Passiv l. = r. Abduktion: Grösse der Exkursion l. = r.; dabei Hartwerden des Ext. carpi ulnaris. Kraft bedeutend geringer als rechts. Die Flexion zeigt normale Exkursion; die Kraft ist geringer.

Finger 2.—5.: Streckung der I. Phalangen links nur sehr gering möglich, aber deutlich und mit deutlich sichtbarem Vorspringen der Strecksehnen über dem Carpus.

Daumen: Der linke Daumen steht in einer Kombinationsstellung von leichter Adduktion, Flexion und Opposition. Abduktion: links nur im Sinne einer volarwärts gerichteten Bewegung möglich. Dabei Hartwerden der Thenarmuskulatur. Ein Vorspringen der Abductor-longus-Sehne nicht sicher festzustellen. Extension: Die Endphalange des l. Daumens steht in leichter Beugestellung; sie ist nur minimal zu strecken. Streckung der Grundphalange des linken Daumens ebenfalls nur minimal. Vorspringen der Sehne des M. extensor pollicis nicht sicher nachweisbar.

Dynamometer: r. 40, l. 14; bei gestütztem Handgelenk l. 33.

Elektrisches Verhalten der Muskeln: Indirekt: Faradische Erregbarkeit herabgesetzt; bei stärkerem faradischen Strom links völlige Extension im Handgelenk. Galvanisch keine Herabsetzung für die Dorsalflexion der Hand nachweisbar. Direkt: Mässige Herabsetzung der Erregbarkeit in Triceps und Supinator longus; sehr geringe Herabsetzung im Ext. carpi radialis und Ext. carpi ulnaris. Ext dig. comm. deutlich erregbar (7 M. A.), Bewegungseffekt indessen nur am Zeigefinger zu er-

halten, der schon bei 4 MA auf KaS reagiert; keine EaR. Der Ext. poll. brevis zeigt stark herabgesetzte Erregbarkeit, aber keine EaR. Abductor und Extensor poll. longus sind nicht sicher zu erregen.

Sensibilität: Im Gebiet des Cut. brachii post inf. ebenfalls herabgesetzte Erregbarkeit. (Taktil, Schmerz und Temperatur).

Fig. 4.

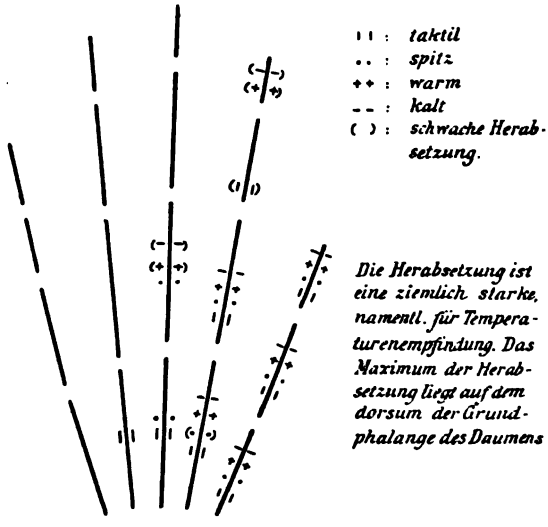

Die Prüfung der elektrokutanen Sensibilität ergiebt erhöhte Erregbarkeit über Metacarpus 1 und 2, 1. Phalange des Daumens, 2. Phalange des Zeigefingers, über der radialen Seite des Carpus, sowie im Gebiet des Cut. brachii post. inf., namentlich im proximalen Abschnitt desselben. (Minimalempfindung: über dem Metacarp. I. l. bei 8.4, r. bei 7,5 Ra., über Metac. II. bei 7,2, r. bei 6,1 Ra.).

Bei Witterungswechsel keine Schmerzen im Arm.

Vasomotorisches und trophisches Verhalten: Bei kaltem Wetter friert die linke Hand leicht. Der Nagel des linken Daumens soll stärker wachsen.

Gebrauchsfähigkeit: nur für leichte Arbeit. Patient ist nicht im Stande, mit der linken Hand einen Eimer Wasser zu tragen. Einen Nagel einschlagen kann Patient nicht gut; das Aufheben eines Bleistifts vom Boden geschieht sehr ungeschickt.

Resultat: In physiologischem Sinne: Wiederherstellung der motorischen Leitung ist eingetreten in folgenden Muskeln: Supinator longus, Extens. carpi radialis, Ext. digit. commun., Ext. carpi ulnaris, Ext. poll. brevis. Doch hat keiner dieser Muskeln seine ursprüngliche Kraft wieder erreicht; im Ext. carpi radialis, Ext. dig. comm., Ext poll. brevis besteht ausserdem eine zum Teil starke Einbusse in der Grösse des Aus-

schlags der betr. Bewegungen.

In praktischer Hinsicht ist die Hand für leichte und nicht feine Arbeit brauchbar. Auch für die Muskeln, in denen nur eine geringe willkürliche Bewegungsfähigkeit wiedergekehrt ist, ist die Leitungswiederherstellung nicht gering anzuschlagen, da dadurch den Kontrakturen ein Gleichgewicht gehalten werden kann. Patient betrachtet die Beseitigung der vorhanden gewesenen Kontrakturstellungen (Finger Daumen,) als einen grossen Gewinn.

8. Karl Thoma, 24 Jahre alt, Schmied aus Adelsheim, erkrankte im Dezember 1896 an Osteomyelitis humeri dextri acuta. Nach $2^1/_2$ monatlicher Dauer Fistelbildung auf der Aussenseite des Oberarms oberhalb des Condylus externus. Am 1. IV. 97 wurde durch Sequestrotomie ein 12 cm. langer Sequester entfernt; dabei Durchschneidung des Nervus radialis.

Befund vor Operation: Radialislähmung.

Operation am 4. IV. 97: Eröffnung der ganzen Wunde. (15 cm lang). Auffinden des centralen Endes der Nerven bei der sehr starken Infiltration und der schwieligen Beschaffenheit des Gewebes ausserordentlich schwierig, erst nach Anwendung eines ca. 10 cm. langen, schrägen, nach oben aussen verlaufenden Schnittes gelingend. Da der periphere Teil in ca. $^1/_4$ Stunde nicht aufzufinden, wird die Fortsetzung der Operation verschoben. Das obere, centrale Ende wird mit einigen Catgutnähten angeschlungen, offene Wundbehandlung. Am 9. IV. 97 wird das periphere Ende des Radialis durch einen Schnitt etwas oberhalb der Gelenkbeuger freigelegt, bis zur Wunde verfolgt und hier mit ziemlicher Mühe aus den Schwarten losgelöst. Nachdem auch das centrale, obere Ende noch weiter freigelegt, lassen sich die Nervenenden über den Knochenhöhlen aneinanderbringen und durch vier, ihre grösste Dicke durchgreifende Catgutnähte vereinigen.

Fieberloser Verlauf. 20. IV. 97: Entfernung der Nähte; Wunde in guter Verheilung. 15. V. 97: Entlassung; Wunde bis auf eine kleine granulierende Stelle geschlossen. 15. V. 97: Die Hand führt ganz leichte Streckbewegungen wieder aus, jedoch nur in geringen Exkursionen. 10. VI. 97: Am unteren Rand der Narbe eine kleine Fistel, die nicht auf den Knochen führt und in wenigen Tagen vernarbt. Vollkommen EaR im Radialisgebiet, Funktion in keiner Weise wiederhergestellt. — Nach Angabe des Patienten am 3. VII. 99 trat allmählich Besserung ein, so dass er im November 97 seine Arbeit als Maschinenschlosser wieder aufnehmen konnte. (8 Monate post operat.)

Endstatus am 3. VII. 99[1]). Gesundes Aussehen, guter Ernährungszustand, kräftige Muskulatur. Am Oberarm rechts starke Narbenbildung entsprechend den Incisionen zur Sequestrotomie, zur Aufsuchung des cen-

1) Die Untersuchung geschah mit Ausnahme der Prüfung der Sensibilität und des elektrischen Verhaltens durch Herrn Prof. Jordan.

tralen und peripheren Nervenendes. Die Sequestrotomienarbe ist unterhalb ihrer Mitte eingezogen und an 20pfennigstückgrosser Stelle dem Knochen adhärent, am oberen Ende auf Druck sehr empfindlich, sonst nirgends schmerzhaft. Die übrigen Narben sind verschieblich, nicht druckempfindlich. Der Humerus ist in seinem unteren Drittel verdickt, schätzungsweise ist der Querschnitt um 1/3 grösser als links. Die Muskulatur des Oberarms ist ebenso kräftig wie links entwickelt. Der Umfang beträgt in der Mitte l. und r. 28 1/2. Die Vorderarmmuskulatur dagegen ist rechts erheblich schwächer. Umfang des Vorderarms in der Mitte: r. 25,2, l. 27,6 cm.; oberhalb des Handgelenks: r. 17,1, l. 17,8 cm. Die rechte Hand zeigt annähernd die gleichen Masse wie die linke.

Motilität: Schultergelenk frei.

Ellbogengelenk: Beugung: kein Unterschied zwischen rechts und links. Streckung: rechts ein wenig gehemmt (ca. 4—5°); Kraft sehr beträchtlich. Die passive Ueberwindung der kontrahierten Beuge- und Streckmuskeln gelingt nicht. Pro- und Supination sind ungehindert.

Handgelenk: Die Hand hängt bei gewöhnlicher Stellung ein wenig herab, und es sind die Finger dabei in mittlerer Beugung. Patient vermag die Hand in Dorsalflexion bis zu einem Winkel von etwa 120° zu bringen, dabei wird die Hand aber zugleich etwas nach der Radialseite gedreht (Ueberwiegen des Ext. carpi radialis). Die Kraft der Streckung ist nur eine geringe.

Finger 2—5: Aus der Faustbildung heraus vermag Patient die Finger bis zur Hälfte zu strecken; diese Bewegung geschieht mit minimaler Kraft. Daumen: Streckung und Abduktion fast ganz aufgehoben. Dynamometer: r. 80, l. 145. Elektrisches Verhalten der Muskeln: Indirekt: Bei faradischem Reiz Herabsetzung der Erregbarkeit. Reaktion erfolgt hierbei im Sup. longus und im Ext. carpi radialis. Im Ext. carpi ulnaris und Ext. digitorum keine deutliche Reaktion. Galvanisch besteht ebenfalls Herabsetzung der Erregbarkeit.

(rechts: KaS. 7 MA, AnS 7 1/2 MA, AnÖ 12 MA;
links: KaS 2 MA, AnÖ 5 MA, AnS. 8 MA).

Direkt: In Sup. longus und Ext. carpi radialis besteht Herabsetzung der Erregbarkeit für faradischen und galvanischen Strom. Die Zuckungen sind kurz. Im Extensor digitorum und ext. carpi ulnaris sehr starke Herabsetzung, wenn nicht völliger Schwund. Im Abductor pollicis longus und Ext. pollicis brevis durch faradischen Strom keine deutliche Kontraktion zu erhalten, galvanische Zuckung bei 7 MA, KaS > AnS, Qualität derselben aber wegen gleichzeitiger Reaktion der Beugesehnen nicht sicher festzustellen.

Sensibilität: Taktile Empfindung, Temperaturempfindung und Schmerzempfindung im Radialisgebiet von Hand und Unterarm herabgesetzt. Keine Herabsetzung der elektrokutanen Sensibilität. Bei Witterungswechsel empfindet Patient ab und zu geringe Schmerzen in den Narben.

Gebrauchsfähigkeit der Hand: Feinere Arbeiten werden vor-

wiegend mit der linken Hand verrichtet; gröbere Manipulationen, z. B. Führen des Hammers, Schmieden werden mit der rechten Hand ausgeführt.

Resultat: In physiologischem Sinne: Eine Wiederherstellung der motorischen Leitung und Funktion ist erfolgt im Ext. carpi radialis und Supinator longus. Im Ext. digitorum ist keine Wiederherstellung nachweisbar; die Fingerstreckung aus der Faustbildung heraus bis zur Hälfte ist als passive Streckung anzusehen. Ob im Abductor pollicis longus und Ext. pollicis brevis eine Wiederherstellung der Leitung stattgefunden hat, ist fraglich; jedenfalls ist ein irgendwie erheblicher Bewegungsausschlag nicht möglich.

In Hinsicht auf den praktischen Erfolg: Hand zum Schmieden brauchbar; feinere Arbeiten werden vorwiegend mit der linken Hand verrichtet.

9. Jacob Dick, 26 Jahre alt, Maurer aus Wiesenbach, wurde in der Nacht vom 14. auf den 15. Mai durch Messerstiche in der Gegend der linken Ellbeuge verletzt.

Befund vor Operation (23. V. 99): In der Gegend der linken Ellbeuge drei klaffende Stichwunden. Die grösste liegt 2 cm oberhalb des Radiusköpfchens; der Stichkanal verläuft nach oben gegen den Humerus; die Messerschneide gegen das Olecranon sehend. Die Hand hängt in Beugestellung herab; sie kann nicht dorsalwärts flektirt werden, dagegen kann Patient sie aus der volaren Beugung bis zur Mittelstellung erheben.

An der Radialseite des Vorderarms herablaufend und von den Fingern nur die Streckseite des Daumens inbeziehend liegt eine Zone, in der die Empfindung fast ganz erloschen ist (taktile Reize nur dumpf, Wärme- und Schmerzgefühl fast ganz erloschen).

Operation am 25. V. 99: Bogenförmiger Schnitt von 5 cm Länge an der Radialseite des Ellbogengelenkes von der Stichverletzung aufwärts eröffnet eine Höhle, die durch die klaffenden Musc. sup. longus und Ext. carp. rad. longus gebildet wird. Dem Interstitium zwischen Brachialis internus und Supinator longus folgend dringt man in die Tiefe und findet den Nerv. radialis, der direkt über seiner Teilungsstelle halb durchschnitten ist. Zwei den durchschnittenen Teil durchgreifende Catgutnähte.

Status Mitte November 99. (19. XI.): An der Aussenseite der linken Ellbeuge eine $7^1/_2$ cm lange, längsverlaufende, konvex vorgewulstete rote Narbe, deren unterer Endpunkt ca. 1 cm tiefer als die Olecranonspitze liegt. Die Narbe ist noch druckempfindlich. Bei starken Armbewegungen, bei Witterungswechsel ebenfalls Schmerz in der Narbenstelle. Derselbe ist lokal, kein Ausstrahlen in die Hand.

Die beiden Oberarme zeigen annähernd gleichen Umfang r. 29, l. 29,2 cm. Die Umfänge der Vorderarme betragen im oberen Drittel r. 27,6, l. 26 cm, in der Mitte r. 19,9, l. 19,7 cm, am distalen Ende r. 17,2, l. 17,3 cm, Umfang der Hand über die Capitul. metac. 2—5

gemessen: r. 22,5, l. 22,7. Die Finger zeigen keinen deutlichen Unterschied.

Motilität: Ellbogengelenk: Die Beugung geschieht links fast so weit wie rechts; bei sehr starker Beugung etwas Schmerz oberhalb des Olecranon. Kraft der Beugung ca. 1/2 von der rechts. Sup. longus springt bei seiner Prüfung etwas vor, ist aber schlaffer als rechts und viel weniger stark. Die Streckung geschieht mit guter Exkursion, die Kraft ist aber ziemlich herabgesetzt, wohl wegen starken Schmerzes an Stelle der Radialisnaht, welcher dabei auftritt. Pronation: Exkursion gut, Kraft etwas schwächer als rechts, nicht so stark vermindert wie bei Streckung und Beugung. Supination: Aktiv nicht ganz so weit möglich wie rechts; vollständig gelingt sie nur durch Oberarmdrehung. Passive Supination weiter möglich als die aktive. Die Kraft ist gering. Schmerz in der Narbe.

Handgelenk: Dorsalflexion: Exkursionsgrösse r. = l.; Kraft l. nur ca. halb so gross wie r. Sowohl Ext. carpi radialis wie ulnaris treten dabei in Thätigkeit. Adduktion und Abduktion sind aktiv mit guter Exkursion möglich; die Kraft ist gering; dabei Schmerz im Handgelenk Kraft der Flexion links ebenfalls erheblich schwächer.

Finger 2—5. Aktive Streckung der I. Phalangen gelingt links vollständig; die Kraft der Streckung ist schwächer. Die Streckkraft der II. und III. Phalangen ist r. und l. fast gleich.

Daumen: Abduktion und Extension: gute Exkursion der aktiven Bewegung; die Kraft ist l. um 1/4—1/2 geringer als rechts. Gute Wirkung aller drei langen Daumenmuskeln am Vorspringen ihrer Sehnen festzustellen. Flexion: im Metacarpo-phalangealgelenk gut, Kraft geringer; das Gleiche gilt für die Beugung der Endphalange. Im Ausschlag der Bewegung bei Opposition besteht kein Unterschied zwischen r. und l.; die Kraft l. ist nur wenig schwächer. Gute Exkursion und Kraft der Adduktion.

Dynamometer: r. 160, l. 100.

Elektrisches Verhalten der Muskeln: Herabsetzung der Erregbarkeit; stark im Sup. longus und Ext. digitorum, geringer im Extensor carpi ulnaris. Am geringsten ist die Erregbarkeit der drei langen Daumenmuskeln herabgesetzt. Im Ext. carpi uln. Zuckung kurz, KaS. = AnS., im Abd. poll. long., Ext. poll. brevis und longus Zuckung ebenfalls kurz, KaS. > AnS.

Sensibilität: Ausser dem im Schema verzeichneten Gebiet besteht Herabsetzung der Sensibilität: über der Radialseite und Volarseite des Daumenballens in allen Qualitäten; ferner über der Volarseite der ersten Daumenphalanx für taktile und Schmerz-Empfindung, nicht für warm und kalt; dann über der ganzen Radialseite des Vorderarms, von etwas oberhalb der Ellbeuge an bis zur Mitte der Volar- und Dorsalseite des Vorderarms sich erstreckend, also im Gebiet des Nerv. cut. brachii ext.,

der ebenfalls durchschnitten sein muss. Im unteren Teil dieses Gebietes an der Radialseite des Unterarms besteht Anästhesie für leichtere taktile

Fig. 5.

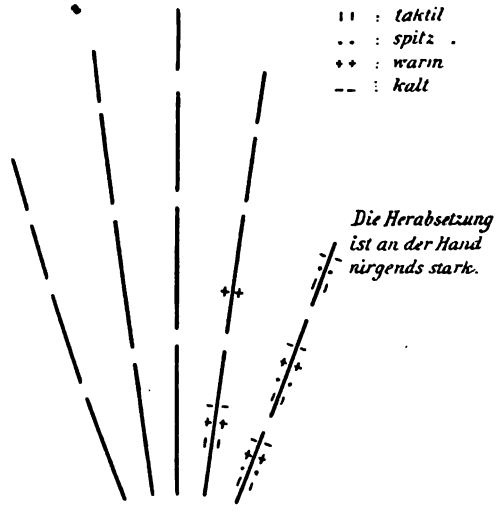

Reize. Die Empfindung für „spitz" ist im proximalen Teil herabgesetzt, im unteren Teil besteht vollkommene Anästhesie in dem für die taktile Anästhesie angegebenen Gebiet. Warm- und Kalt-Empfindung sind im ganzen Gebiet des Cut. br. ext. abgeschwächt, im distalen Teil ist die Herabsetzung der Empfindung ebenfalls stärker; es besteht überall verlangsamte Empfindungsleitung für warm und kalt, im unteren Teil am stärksten, ca. 3 Sek.; aber kein Unterschied in der Zeit der Verlangsamung zwischen „warm" und „kalt". Auch an der Hand über dem Rücken der Grundphalange des Daumens ist eine Verlangsamung der Leitung für „warm" verzeichnet. Die elektrokutane Sensibilität ist im Gebiet der Sensibilitätsstörung herabgesetzt.

Vasomotorisches und trophisches Verhalten: An der linken Hand schwitzt Patient stärker, was er darauf zurückführt, dass er sich mit dem linken Arm stärker anstrengen muss. Gegen Kälte ist die Hand nicht empfindlich.

Gebrauchsfähigkeit: Seit 25. VIII. arbeitet Patient wieder; seit Mitte September kann er die Hand wieder für jede Arbeit in seinem Beruf (Maurer) gut gebrauchen. Er empfindet noch etwas Schwäche, die sich aber fortwährend noch bessern soll.

Resultat: In physiologischem Sinne: Herstellung der motorischen Leitung für die gesamte Radialismuskulatur. Die Fasern für die lange Daumenmuskulatur waren wahrscheinlich nicht durchtrennt, wie

aus dem anatomischen Befund am Nerven und dem elektrischen Verhalten dieser Muskeln im Vergleich zu den übrigen Muskeln geschlossen werden darf. Die noch vorhandene Schwäche erklärt sich:

1. als Folge der vorhanden gewesenen Unterbrechung der motorischen Leitung; 2. als Folge langen Nichtgebrauchs des linken Armes; 3. durch die Schmerzhaftigkeit einzelner extremer Bewegungen als Folge der Verletzung. Die Besserung ist noch im Fortschreiten begriffen; das Endresultat wird daher wahrscheinlich als ein noch erheblich besseres sich darstellen.

In praktischer Hinsicht kommen die noch vorhandenen Folgen der Verletzung kaum in Betracht.

II. Fälle von Durchtrennung des Nervus medianus.

10. Barbara Frank, 26 J. alt, Zimmermannsfrau aus Worms, fiel in der ersten Hälfte des August 1887 mit Flaschen in der Hand zu Boden; sie verletzte sich dabei an der Beugeseite der linken Handgelenksgegend.

Befund vor Operation (26. X. 87): Auf der Volarseite der linken Hand zwischen Thenar und Hypothenar, 2 cm distal von der Gelenklinie eine kleine Narbe, adhärent auf der Sehne des Flexor digit. communis und ziemlich druckempfindlich. Grosse Schmerzhaftigkeit derselben bei passiven Bewegungen des 2. und 3. Fingers oder bei Kontraktion ihrer Beuger durch den elektrischen Strom. Die Finger werden in leichter Flexionsstellung gehalten. Die Beweglichkeit des 2. und 3. Fingers ist sehr gering; die Beweglichkeit des Daumens ist kaum alteriert. Die elektrische Prüfung durch Herrn Prof. Hoffmann ergiebt Lähmung und EaR. der vom Nerv. medianus versorgten Muskeln des Thenar.

Sensibilitätsstörung im Daumen, im 2. und 3. Finger (dorsal und volar), sowie der radialen Hälfte der Hohlhand bis zur Narbe. Im Daumen ist die Sensibilität etwas, im 2. und 3. Finger sehr stark herabgesetzt; tiefe Nadelstiche werden kaum empfunden. Zweiter und dritter Finger sind nicht so kräftig wie rechts, sondern mehr gleichmässig gerundet, laufen spitz aus. Auf der Kuppe des Zeigefingers eine kleine Borke. Die Haut zeigt noch Spuren einer blasenförmigen Abhebung.

Operation am 29. X. 87: Längsschnitt unter Blutleere von der Handgelenkslinie nach abwärts bis zur Mitte der Vola manus in einer Länge von 6 cm. Der Medianus wird sogleich aufgefunden. Sein centrales Ende ist mit dem peripheren Ende der Sehne für den 2. und 3. Finger verwachsen, während radialwärts neben dieser Verwachsung, durch bindegewebige Stränge angeheftet, das periphere Ende des Nerven liegt. Das centrale Ende der Sehnen ist hoch nach oben gerutscht und kann nur durch Verlängerung des Schnittes nach oben mit Durchtrennung des Ligam. carpi volare erreicht werden. Dasselbe ist kolbig angeschwollen

und etwas geschrumpft. Um es in Kontakt mit seinem peripheren Stück zu bringen, muss die Hand im Handgelenk stark flektiert werden. Vom Nerven, dessen centrales Stück geschwollen und gerötet ist, wird central wie peripher ein Stück reseciert, und Nerv mit Nerv, und Sehne mit Sehne werden durch je zwei Catgutsuturen in Kontakt gebracht. Schluss der Hautwunde mit Catgutsuturen, wobei, von den Wundwinkeln anfangend, die Fascie mitgefasst wird; nur das Lig. carpi volare lässt sich wegen starker Spannung der Sehne nicht mitfassen.

Direkt nach der Operation giebt Patientin spontan an, im 2. und 3. Finger Gefühl zu haben, und es ist auch während der nächsten Tage ein ziemlich gutes Gefühl für Berührung und Anblasen vorhanden. — Befund am 11. XI. 87 (13 Tage post operationem): Wunde p. p. geheilt. Hand und Finger stehen in leichter Volarflexion. Leichte Bewegungen werden schon jetzt schmerzlos und sehr geschickt ausgeführt. Völlige Extension der Finger passiv noch nicht möglich; die Flexion kann passiv fast vollständig ausgeführt werden. Leichte Berührung, sowie Anblasen werden gefühlt, und richtig lokalisiert. Spitze und Knopf werden meistens richtig unterschieden, nur bei ganz leiser Berührung nicht. Die ganze Hand fühlt sich wärmer an als vor der Operation. Der 2. und 3. Finger hat sein bläuliches Aussehen verloren und sieht normal rosig aus; die Haut dieser Finger zeigt wieder reguläre Faltung. Die atrophische Störung an der Fingerbeere des Zeigefingers so gut wie verschwunden. — Laut Angabe der Patientin am 9. XI. 99 wurde dieselbe nach ihrer Entlassung noch ein Jahr hindurch in Worms durch Massage und Elektricität behandelt. Der Daumen soll erst nach zwei bis drei Jahren brauchbar geworden sein; sonst soll sich im Zustand der Hand nichts geändert haben, ausser dass am Zeigefinger eine geringe und am Mittelfinger eine starke Flexionskontraktur sich ausgebildet hat, was Patientin erst seit 2—3 Jahren bemerkt haben will.

Endstatus am 9. XI. 99: In der Gegend des linken Handgelenks in der Mitte der Beugeseite eine längsverlaufende, 13 cm lange Narbe, von der 6 cm der Palma manus, 7 cm dem Vorderarm angehören. Die Narbe ist wenig auffällig, da von Hautfarbe, glatt und nirgends adhärent. Ueber der Palma manus ist sie linear, am Unterarm 3 mm breit, 2 cm oberhalb der Beugelinie des Handgelenks etwas druckempfindlich.

Umfänge: distales Vorderarmende: r. 17,4, l. 17,2 cm.
Capit. metac. 2.—5.: r. 20,3, l. 19,6 cm.

Umfänge in cm	I. Phalange	II. Phalange	III. Phalange
Daumen	r. 7, l. 6,7	r. 6,4, l. 6	
Zeigefinger	r. 7,3, l. 6,8	r. 6,1, l. 5,4	r. 5,2, l. 4,3
Mittelfinger	r. 7,1, l. 6,9	r. 6,4, l. 5,7	r. 5,1, l. 4,7
Ringfinger	r. 6,5, l. 6,7	r. 5,6, l. 5,5	r. 4,8, l. 4,8
Kleinfinger	r. 6,3, l. 6,3	r. 5,2, l. 5,2	r. 4,5, l. 4,5

Unter den Fingern zeigt der linke Daumen etwas geringeren Umfang

als r., der Zeigefinger zeigt bedeutend geringere Umfänge, ebenso sind die Umfänge von Mittel- und Endphalange des Mittelfingers erheblich kleiner. Ring- und Kleinfinger zeigen keine bemerkenswerten Unterschiede. Der linke Thenar ist gut entwickelt, er lässt keine Abflachung gegenüber rechts erkennen.

Motilität. Im Ellbogengelenk: Bewegungsausschläge normal, nur Kraft bei Pronation und Supination gering wegen Schmerzhaftigkeit im Handgelenk. Handgelenk. Extension: links nur bis ca. 55° möglich (r. bis 80°), auch passiv nur eine Spur weiter gelingend; dabei ziehender Schmerz in der Narbe und Gefühl, als ob hier Teile zu kurz wären. Flexion und Adduktion zeigen gute Exkursion, aber geringe Kraft. Die Abduktion ist l. nicht so weit möglich als r.; dabei Spannungsgefühl auf der Dorsalseite des Metacarpus des Daumens. Finger 2.—5.: Es besteht eine Flexionskontraktur des Zeigefingers und Mittelfingers. Der Zeigefinger ist in allen seinen Gliedern leicht gebeugt; der Mittelfinger ist in seiner Grundphalange etwas dorsal abgewichen von der normalen Stellung; die Mittelphalange steht in Beugung von 90°, seine Endphalange in Beugung von 45°. Beide Finger können passiv nicht gestreckt werden. Eine aktive Beugung der Grundphalangen von Zeige- und Mittelfinger ist möglich, gelingt aber nicht so weit wie rechts und nur mit geringerer Kraft. Mittel- und Endphalangen dieser Finger können aktiv nicht gebeugt werden, passiv dagegen ist eine weitere Beugung ausführbar, doch federn die Finger sofort wieder zurück. Eine Faustbildung ist so nicht möglich. Ringfinger und Kleinfinger werden dabei normal eingeschlagen; der Mittelfinger berührt zwar mit seiner Kuppe die Palma manus, bleibt aber hinter den anderen Fingern zurück; der Zeigefinger kann überhaupt nur eine ganz geringe Bewegung machen. Ab- und Adduktion sind links möglich; der Zeigefinger wird rechts etwas stärker abduciert. Daumen: Abduktion und Extension zeigen etwas geringere Exkursion als rechts. Dabei besteht Spannungsgefühl am Thenar. Die Flexion im Metacarpophalangealgelenk geschieht links in guter Weise; die Endphalange wird links etwas weniger gut gebeugt; Spannung. Adduktion: Exkursion gut, aber Kraft geringer als rechts. Opposition: in der Grösse der Exkursion besteht kein Unterschied zwischen rechts und links; gute Kontraktion des Opponens; aber Kraft links geringer.

Dynamometer: r. 67, l. 20.

Elektrisches Verhalten der Muskeln: Faradische Erregbarkeit, indirekt und direkt, im Abductor pollicis brevis und Opponens poll. nur wenig herabgesetzt. Die Zuckung bei galvanischem Reiz in diesen Muskeln ist kurz, KaS > AnS.

Sensibilität: Die Herabsetzung der taktilen Empfindung ist an den meisten Stellen nur gering. Anästhesie nur für sehr leichte Berührung. Kalt- und Warmempfindung sind am stärksten auf dem Dorsum

des Zeigefingers und über der Vola des Mittelfingers herabgesetzt. Spitz und stumpf werden fast überall gut unterschieden; bei vergleichender

Fig.6.

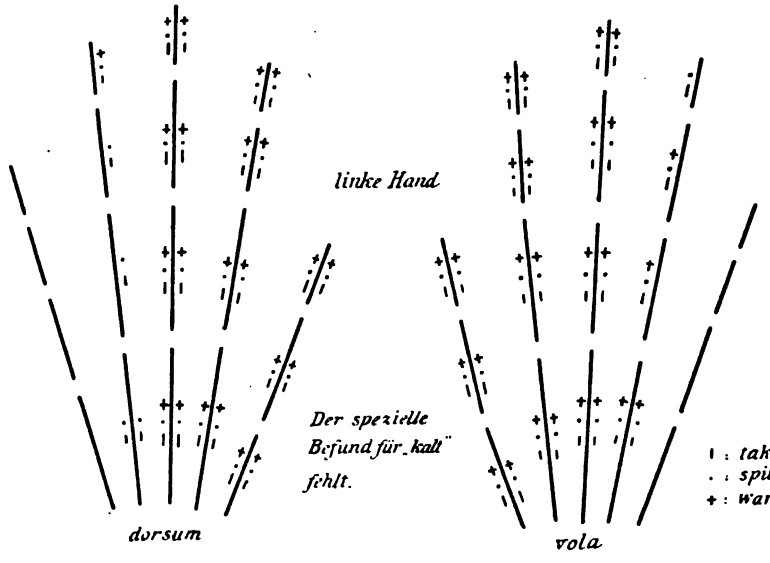

Prüfung wird der im Schema eingetragene Befund angegeben. Auch über dem distalen Vorderarmende auf dem radialen Teil der Beugeseite ist die Sensibilität herabgesetzt. Oft Schmerzen in der Hand bei Witterungswechsel.

Vasomotorisches und trophisches Verhalten: Im Winter hat die Hand durch Kälte zu leiden. Sie wird dabei „schwarzblau" und ist wie „abgestorben". Durch warme Kamillenbäder soll sich dieser Zustand bessern. Patientin giebt an, dass sie wegen dieser Empfindlichkeit gegen Kälte ihre Wäsche nicht selbst waschen kann. Mittel- und Endglied des linken Zeigefingers sind unverhältnismässig dünn; ihre Haut ist glänzend, ohne Faltenbildung; zugespitztes Aussehen. Der Mittelfinger zeigt in geringerem Grade dieses Aussehen; der Ringfinger Spuren davon. Die Nägel der linken Hand sollen am Daumen, Zeigefinger und Mittelfinger links schneller wachsen; bei Kälte sollen sie weisse Stellen bekommen.

Gebrauchsfähigkeit: Zu schwerer Arbeit ist die linke Hand nicht zu gebrauchen. Ihre Wäsche kann Patientin, wie schon erwähnt, nicht selbst besorgen; auch giebt sie an, dass sie nicht selbst die Haare machen kann; eine Nadel auf dem Boden hebt sie auf, indem sie dieselbe zwischen Daumen und Mittelfinger fasst.

Resultat. In physiologischem Sinne: Die motorische Medianusleitung für die Hand hat sich hergestellt. Die noch bestehenden

Folgen der Verletzung sind: a) die Folgen der Sehnenverletzung (Zeigefinger, Mittelfinger); b) die Folgen der Nervenverletzung: diese sind: 1) geringe Einbusse der motorischen Funktion des Daumens durch verminderte Kraft und infolge von Spannungen. 2) Sensible Störungen, Schmerzhaftigkeit der Verletzungsstelle. 3) Vasomotorische und trophische Störungen. 4) Geringe Veränderungen der elektrischen Erregbarkeit.

In praktischer Hinsicht: Die Brauchbarkeit der Hand ist eine ziemlich beschränkte, hauptsächlich durch die Folgen der Sehnenverletzung; in viel geringerem Grade durch die Folgen der Nervenverletzung.

11. Gerhard Wetzel, 36 J. alt, Landwirt aus Ober-Abtsteinach. Am 16. VIII. 92 Fall mit der Hand in eine Sense.

Befund und Operation (19. VIII. 93): Der 4. und 5. Finger wird aktiv gebeugt; die Beugung der anderen Finger ist aufgehoben. Sensibilitätsprüfung wurde keine vorgenommen. Die Schnittwunde verläuft schräg über die Volarseite des rechten Carpus, vom Proc. styloides radii $9^1/_2$ cm lang gegen das Capitul. metac. V zu. Es wird unmittelbar vor der Operation in Chloroformnarkose nach gründlicher Desinfektion festgestellt, dass folgende Teile durchschnitten sind: der volare Ast der Art. radialis, der doppelt unterbunden wird, die Daumenballenmuskulatur, drei Sehnen des Flexor digit. communis, die Sehne des Flexor pollicis longus und der Stamm des Nerv. medianus. Im Grunde der Wunde bemerkte man die von intaktem Periost bedeckten Handwurzelknochen. Nach einem Längsschnitt an der radialen Seite des Unterarmes zur Aufsuchung der proximalen Sehnenstümpfe wird zunächst der Nerv. medianus, sodann werden die Sehnen isoliert. Das distale Ende des Nerv. medianus, das sich ziemlich stark zurückgezogen, konnte nur mittelst eines Hilfsschnittes an der ulnaren Seite des Daumenballens freigelegt werden. Die Vereinigung der Nerven und Sehnen wurde mittelst Catgutknopfnähten bewerkstelligt, ebenso wurde die durchschnittene Muskulatur vereinigt. Während der Operation wurde häufig mit schwacher Sublimatlösung und Kochsalzlösung irrigiert.

34. VIII. 93: Entfernung der Hautnähte, Erweiterung der Wunde. Eiterige Tendovaginitis. Zweimal täglich Sublimatbäder, feuchter Verband. 3. IX. 93: Eröffnung eines Abscesses auf dem Handrücken. Am 30. IX. wird Patient auf Wunsch entlassen; die Wunde granuliert überall gut. — Am 19. X. 93 Wiedereintritt: Patient hat die Hand zu Hause sehr vernachlässigt. Die Narbe auf der Vola manus zeigt an drei Stellen Fisteln, aus denen auf Druck eine geringe Menge von schwach eitrig gefärbtem Serum sich entleert. Die Fisteln führen nicht auf den Knochen. Die Hand erscheint in der Vola stark verdickt; die Haut des Handrückens zeigt bis über das Handgelenk hinaus eine starr ödematöse Schwellung. Die Finger, ebenfalls ödematös verdickt, stehen in leichter Flexions-

stellung und können (zum Teil von der Verletzung herrührend, zum Teil von der lange stattgehabten Fixation im Verband) aktiv nicht bewegt werden. Völlige Anästhesie im Bereich des Nerv. medianus. Therapie: Handbäder, Massage, Suspension der Hand während der Nacht, passive Bewegungen der Finger, Widerstandsbewegungen, besonders im 4. und 5. Finger, dessen Sehnen ja erhalten. — Am 31. X. 93 wird Patient auf Wunsch entlassen. Die Oedeme sind nahezu geschwunden. Die Fähigkeit der Streckbewegung der Finger kehrt langsam wieder, auch fangen Beugebewegungen im 4. und 5. Finger an. Prognose für die spätere Funktion: pessima.

Endstatus am 3. XI. 99 (ca. 6 Jahre post operat.): Nach der Entlassung blieb nach Angabe des Patienten der Zustand der Hand im Allgemeinen derselbe; nur haben die Finger, die zur Zeit der Entlassung sich in Streckstellung befunden haben sollen, allmählich, ausser dem Daumen, eine Beugestellung angenommen. Die Sensibilität, die zur Zeit des Austritts vollständig gefehlt haben soll, soll im Laufe des folgenden Jahres eine Spur wiedergekehrt sein. In der Gegend des Daumenballens trat eine Abflachung ein. In der Palma manus etwas radial von der Mitte eine über das Handgelenk verlaufende, $7^1/_2$ cm lange Narbe, deren distales Ende, zwischen Thenar und Hypothenar gelegen, am Knochen adhärent ist, während der proximale Teil der Narbe sich verschieben lässt. Die Narbe zeigt leichte keloide Wulstung. In ihrer Mitte ist sie druckempfindlich, aber nur bei ziemlich starkem Druck; dagegen besteht eine starke Schmerzhaftigkeit in dieser Gegend beim Durchleiten eines stärkeren faradischen Stroms. Knotenbildung in der Tiefe ist nicht nachweisbar. Der Umfang des Oberarms in der Mitte beträgt: l. 25,3, r. 25 cm, der Umfang des Unterarms im oberen Drittel: l. 26,3, r. 25,9 cm, am Handgelenk l. 18, r. 17,6 cm, Umfang der Hand über die Capitula metac. 2.—5. gemessen: l. 21,6, r. 22,2 cm. Die Phalangen zeigen in ihren beiden ersten Gliedern fast alle einen grösseren Umfang als links. Die Endglieder sind kleiner, haben ein etwas zugespitztes Aussehen und entsprechend kleinere Nägel. Nur am Kleinfinger ist das Endglied links dicker als rechts, der Nagel nur wenig kleiner als auf der andern Seite.

Die Stellung der rechten Hand weicht bedeutend von derjenigen der linken Hand ab: die Metacarpalknochen der rechten Hand stehen mit den Vorderarmknochen in einer Ebene, auch das Metacarpale des Daumens. In derselben Ebene stehen auch die ersten Phalangen von Zeigefinger und Kleinfinger, während die des 3. und 4. Fingers eine leichte Extensionsstellung zeigen. Grund- und Endphalange des Daumens sind leicht gebeugt. Mittel- und Endphalangen der vier anderen Finger sind ebenfalls und stärker gebeugt: Beugung der Mittelphalangen von Zeige- und Mittelfinger ca. 45—50°, vom 4. Finger ca. 80°, vom Kleinfinger 90°. Beugung der Endphalange vom Zeigefinger ca. 15°, der Endphalangen der übrigen Finger ca. 30°. Ausserdem sind 2. bis 5. Finger ulnarwärts

abduciert, die drei ersten um ca. 30°, der Kleinfinger um ca. 45°. Der Daumen steht, abgesehen von der schon erwähnten Stellungsanomalie, gegenüber links etwas adduciert; anfangs soll er stark adduciert gewesen sein: durch Einschieben eines Tuches zwischen ihn und den Zeigefinger hat Patient ihn allmählich so weit von letzterem abgedrängt, dass jetzt ein Zwischenraum von ca. 1/2 cm besteht. Die Thenarwölbung ist völlig geschwunden; unter der Haut fühlt man den Knochen.

Motilität: Ellbogengelenk: Bewegungen rechts gut. Handgelenk: Extension rechts nur 25—30° möglich gegenüber ca. 55° links; auch passiv nicht weiter gelingend. Kraft nicht geringer. Flexion rechts nur 30—35° möglich, links ca. 45°. Passiv ebenfalls Hemmung. Die Ab- und Adduktion sind rechts nur in ganz geringem Grade möglich, auch passiv gelingen sie nicht weiter. Finger 2.—5. Grundphalangen: Am Zeigefinger ist minimale Streckung möglich, am Mittelfinger gelingt sie etwas besser, am Ringfinger ist sie = 0, am Kleinfinger ganz gut, aber Kraft geringer als links. Die Beugung ist am 2., 3. und 4. Finger = 0, am 5. Finger gut, aber Kraft gering. Passive Beugungen am 2. 3. und 4. Finger gelingt leicht, aber nur um ca. 15°. Mittel- und Endphalangen: Beugung wie Streckung sind rechts nicht möglich. Passive Streckung an Mittel- und Endphalangen gehemmt; die passive Beugung ist an den Mittelphalangen bis zum rechten Winkel, am Kleinfinger noch etwas darüber hinaus möglich; an den Endphalangen gelingt eine geringe passive Beugung. Abduktion und Adduktion sämtlicher Finger = 0; passiv in geringem Grade möglich; ca. 1/2—1/3 der Exkursion von links. Daumen: Extension der 1. und 2. Phalange nur minimal möglich; dabei deutliches Vorspringen der langen Strecksehnen. Auch passiv nicht weiter. Abduktion, Flexion in sämtlichen Gelenken, Opposition = 0; Adduktion in sehr geringem Grade möglich, nicht so weit, dass der Daumen den Zeigefinger berührt.

Elektrisches Verhalten der Muskeln: Im rechten Thenar weder faradisch noch galvanisch eine Spur von Muskel nachweisbar, auch bei sehr starkem Strom. Hypothenarmuskulatur rechts indirekt und direkt gut erregbar.

Sensibilität: Taubes Gefühl im 1.—4. Finger. Sensibilität (taktile, Schmerz- und Temperatur-Empfindung) der Hand dorsal wie volar sehr stark herabgesetzt bis erloschen ausser an dem dem Kleinfinger und dessen Metacarpus angehörenden ulnaren Teile der Hand, wo eine nur mässige Herabsetzung der Sensibilität besteht. Die taktile Sensibilität ist vollkommen erloschen, selbst bei stärkstem Reiz: volar über den 2. und 3. Phalangen des 3. und 4. Fingers, dorsal über der 3. Phalange des 2., 3. und 4. Fingers. Die Schmerzempfindung ist auf dem Dorsum metacarpi dumpf erhalten, sonst, ausser dem erwähnten ulnaren Bezirk der Hand, erloschen, selbst wenn der Stich blutet. Die Temperaturempfindung ist erloschen, ausser an dem genannten Gebiet, für heiss und kalt.

Die elektrokutane Empfindung ist herabgesetzt, wenig über der Volarseite des Metacarpus (die Differenzen des R. A. für Minimalempfindung betrugen hier 0,3—0,7 mm), stark über der Volarseite der Endphalangen (Differenz am stärksten am Zeigefinger 4,8; am Mittelfinger 3,7. am Ringfinger 2,9, am Kleinfinger, wo ebenfalls Herabsetzung, 1,6 cm). Bei kühlem Wetter hat Patient oft Schmerzen in der Hand von reissendem Charakter, vom Carpus aus in die Mitte der Palma strahlend, bei längerem Druck auf die Hand nachlassend.

Vasomotorisches und trophisches Verhalten: Die rechte Hand ist cyanotisch verfärbt, ausser dem Ulnarrand, der normale Farbe zeigt. Die Hand fühlt sich kalt an; auch bei stärkster Hitze im Sommer soll diese Temperaturherabsetzung bestehen. Bei Kälte oder Witterungswechsel soll die Hand dicker werden, ebenso wenn sie längere Zeit in hängender Stellung sich befindet. Das bei Verletzungen austretende Blut soll eine schwarze Farbe zeigen. Die Haut ist sehr dünn und durchscheinend, zeigt hie und da kleine abschilfernde Stellen. Die Nägel der linken Hand sollen weicher sein; im Wachstum hat Patient keinen Unterschied bemerkt.

Gebrauchsfähigkeit der Hand: Darauf beschränkt, dass Patient den Ulnarrand seiner Hand benutzt, um Gegenstände beiseite zu schieben.

Resultat: Keine Herstellung der Nervenleitung.

12. Margarethe Kuhn, 20 J. alt, Dienstmädchen aus Schönau. Am 8. X. 95 quere Schnittverletzung an der Beugeseite des linken Handgelenks infolge des Bruches eines Flaschenhalses beim Einschlagen des Korkes.

Befund alsbald nach der Verletzung: Von Bewegungen der Hand sind nur möglich: Extension und ulnare Abduktion, von den Fingerbewegungen Flexion des Kleinfingers. Durchschnitten sind: N. radialis ram. volaris, Nerv. medianus, Art. ulnaris, Tendo flex. carp. radialis, Tendo flex. poll. long., Tend. flex. sublim. et profund. dig. II., III., IV. Erhalten sind: Flex. dig. V., Flex. carpi ulnaris, Nervus ulnaris.

Operation alsbald nach der Verletzung: In Chloroformnarkose Isolierung und Anfrischung der einzelnen peripheren und centralen Stümpfe der durchschnittenen Sehnen und Nerven, Naht der zusammengehörigen Teile mit Catgut, Ligatur der Art. ulnaris und radialis. Verband in Flexionsstellung der Finger und Hand.

Heilung ohne Eiterung 16. X. 95 (8 Tage post. op.). Bewegung der Finger im Sinne der Flexion jetzt möglich. Gefühl im Gebiet des Nerv. medianus noch nicht wiedergekehrt, Entfernung der Nähte. — 7. XI. 95 (1 Monat post. op.) Wunde völlig verheilt. Täglich Handband. Massage, Bewegung. — 14. XII. 95: Entlassung. Daumen, 3., 4., und 5. Finger sind vollständig flektierbar; der Zeigefinger kann noch nicht vollständig

gebeugt werden; die Naht seiner Sehne scheint nicht gehalten zu haben. Die Hand hat wieder mehr Kraft. Bis auf weiteres arbeitsunfähig, — Laut Angabe der Patientin am 29. X. 99 wurde sie zu Hause noch ca. 14 Tage massiert und nahm Handbäder. Am 4. II. 96 (ca. 4 Monate post op.) konnte sie wieder eine Stellung mit leichter Arbeit annehmen. Allmählich wurde die Hand stärker; Zunahme der Bewegungsfähigkeit des Daumens. Das Gefühl besserte sich ebenfalls, doch soll an Daumen und Zeigefinger die Besserung nur eine geringe sein. Seit 2—3 Jahren Stillstand in der Besserung.

Endstatus am 29. X. 99: Der Umfang des Oberarms in der Mitte beträgt r, 23,4, l. 22,5 cm, der des Vorderarms dicht unterhalb des Ellbogens r. 24,5, l. 23,2 cm, distalwärts am Vorderarm verliert sich der Unterschied. Die Masse der linken Hand sind kleiner als rechts. Thenar wie Hypothenar sind links magerer; die Fingerumfänge links fast alle geringer.

Umfänge in cm	I. Phalange	II. Phalange	III. Phalange
Daumen	r. 7,1 l. 6,3	r. 6,2 l. 5,7	
Zeigefinger	r. 6,5 l. 6,1	r. 5,5 l. 4,8	r. 4,8 l. 4.2
Mittelfinger	r. 6,1 l. 5,7	r. 5,8 l. 5,2	r. 5,2 l. 4,9
Ringfinger	r. 5,9 l. 5,5	r. 5,9 l. 5,1	r. 4,6 l. 4,5
Kleinfinger	r. 5,4 l. 5,2	r. 5,2 l. 4,7	r. 4,1 l. 4,1

Die rechte Hand zeigt Spuren stärkerer Arbeit als die linke. In der Höhe des Radiocarpalgelenkes auf der Beugeseite eine längsovale, flache Vorwölbung, ca. 3 cm lang und 2 cm breit, distal von der quer verlaufenden zackigen Verletzungsnarbe begrenzt, von der aus am Radialrand der Geschwulst entlang die Operationsnarbe in Richtung der Längsachse des Vorderarms verläuft bis wenige mm über das obere Ende der Geschwulst hinaus. Haut in Gegend der Narbe und Anschwellung nirgends adhärent, von bläulicher Färbung. Die Oberfläche der Geschwulst lässt durch Palpation leichte Unebenheiten erkennen; die Konsistenz ist weich elastisch. Die Geschwulst muss dem Medianus angehören, da sie demselben in ihrer Lage entspricht und stärkerer Druck darauf neben starkem lokalem Schmerz ein Gefühl von Eingeschlafensein im Medianusgebiet hervorruft; auch ist der Medianus von etwas unterhalb der Mitte der Anschwellung aus faradisch sehr leicht erregbar.

Motilität: Ellbogengelenk: Alle Bewegungen gut ausführbar; Kraft geringer als rechts. Handgelenk: Flexion, Extension, Abduktion und Adduktion zeigen in der Grösse der Exkursion keinen Unterschied; die Kraft ist links geringer, besonders bei der Extension. Finger 2.—5: Die Endphalange des Zeigefingers kann aktiv nur halb so weit gebeugt werden als rechts, passiv wie rechts; seine Abduktionsbewegung ist geringer als rechts; seine Beugekraft schwächer als die der übrigen Finger, deren Beugekraft ebenfalls etwas vermindert ist. Sonst keine Anomalien. Daumen: Extension im Metacarpophalangealgelenk aktiv

links nicht ganz möglich, passiv möglich; dabei Spannungsgefühl am Ulnarrand des Thenar. Flexion der Grundphalange: geschieht in normaler Exkursion, aber mit bedeutend geringerer Kraft als rechts. Die Endphalange kann aktiv nicht flektiert werden; beim Versuch dazu wird der Daumen nur im Metacarpophalangealgelenk gebeugt unter Hartwerden des Thenar. Passiv ist die Flexion leicht möglich. In der Opposition des Daumens mit dem 2.—5. Finger besteht rechts gegenüber links kein Unterschied, auch die Kraft zeigt keinen deutlichen Unterschied.

Dynamometer: r. 41, l. 30.

Elektrisches Verhalten der Muskeln: Indirekt besteht mässige Herabsetzung der Erregbarkeit der Thenar-Muskulatur für den faradischen und galvanischen Strom; direkt ebenfalls. Keine EaR.

Sensibilität: Die elektrokutane Sensibilität verhält sich folgen-

Fig. 7.

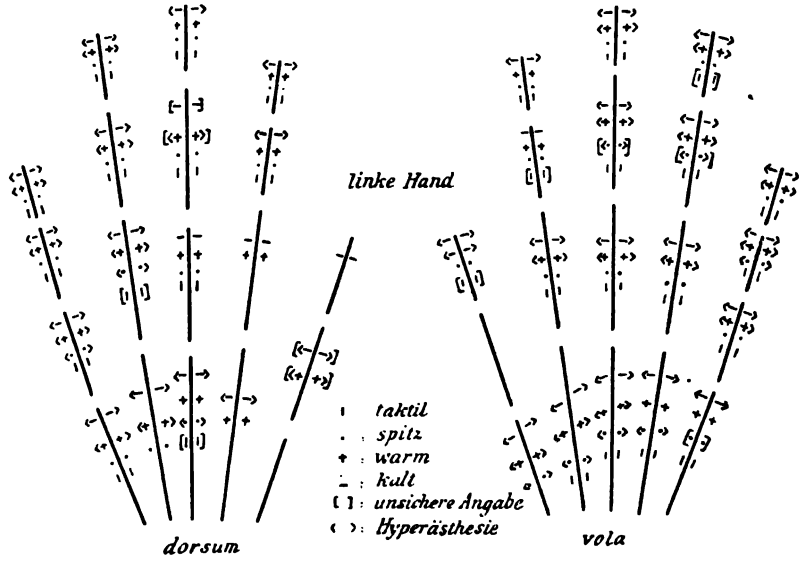

dermassen: Auf der Volarseite besteht Herabsetzung: über der Grundphalange des Mittelfingers, über der Mittelphalange des Zeigefingers, über dem Carpus radial- und ulnarwärts von der Anschwellung. Die Differenzen betragen an diesen Stellen 8—11 mm RA. Es besteht Erhöhung: über der Grund- und Mittelphalange des Daumens, über dem III. Metacarpus, über der Grundphalange des 4. Fingers. Die Differenzen betragen 6—14 mm RA. Die übrigen Stellen der Vola, sowie des Dorsum zeigen keine bedeutenden Unterschiede.

Vasomotorisches und trophisches Verhalten: Bei Kälte im Winter friert die linke Hand leicht, die Finger sollen rasch

steif und blau werden. In der Farbe der Hände besteht kein deutlicher Unterschied. Die Haut über den beiden letzten Gliedern des zugespitzt aussehenden Zeigefingers faltenlos, von atrophischem Aussehen, besonders an der Endphalange. Die Nägel der linken Hand sollen langsamer wachsen, besonders der Nagel des Zeigefingers.

Gebrauchsfähigkeit der Hand: Patientin schonte stets die linke Hand, da sie rasch im Handgelenk ermüde, auch trete dann ein Ziehen und Ameisenlaufen in den Fingerspitzen ein. Feinere Verrichtungen, z. B. Aufheben einer Nadel, geschehen links nicht so gut wie rechts; diese Beeinträchtigung schreibt Patientin der Gefühlsstörung zu. Aufheben schwerer Gegenstände vom Boden geht l. nicht so gut; es besteht eine gewisse Schwäche. Im Allgemeinen fühlt sich aber Patientin wegen des guten Zustandes der rechten Hand nicht beeinträchtigt, glaubt aber, nicht alles leisten zu können, wenn auch die rechte Hand in demselben Zustand wäre.

Resultat: In physiologischer Hinsicht: Herstellung der motorischen Nervenleitung.

Noch nachweisbare Folgen der Nervenverletzung sind: sensible vasomotorische und trophische Störungen; Veränderung der elektrischen Erregbarkeit. Die bedeutend geringere Kraft bei Flexion des Daumens im Metacarpophalangealgelenk ist wohl dem Ausfall der Flexor pollicis longus-Wirkung zuzuschreiben, vielleicht auch zum Teil einer Krafteinbusse des Flexor pollicis brevis. Die Schwäche der Pro- und Supination sowie der Bewegungen im Handgelenk beruht wohl zum Teil auf der Schmerzhaftigkeit der Medianus-Geschwulst.

Auf die Folgen der Sehnenverletzung sind zurückzuführen, sowohl ein Teil der Krafteinbusse der Handbewegungen und der Fingerbeugung, als auch die aktive Bewegungsbeschränkung der Endphalange des Zeigefingers und die Unmöglichkeit der Bewegung der Endphalange des Daumens. Es haben sich also bis auf die Flexor pollicis longus-Sehne alle Sehnen wieder so vereinigt, dass ein Bewegungsausschlag möglich ist, und zwar ist dieser völlig normal mit Ausnahme der Endphalange des Zeigefingers (Flex. profund. dig. II).

Die leichte Beschränkung der Extension des Daumens ist wohl auf die Folge der Vernarbung zurückzuführen; ein Teil der Muskelschwäche muss auf das „Schonen" der Hand bezogen werden.

In praktischer Hinsicht: Brauchbarkeit der Hand für nicht zu feine und nicht zu schwere Arbeit. An dieser Herabsetzung der Brauchbarkeit sind beteiligt: Die Nervenverletzung (Gefühlsstörung) und die Sehnenverletzung. Wegen des guten Zustandes der rechten Hand kommen aber diese Störungen für den Beruf der Patientin nicht in Betracht.

13. Ludwig Stortz, 24 J. alt, Maurer aus Eppelheim, erhielt am 28. IV. 95 einen Messerstich in den rechten Oberarm. — Zwei Stunden

nach der Verletzung Unterbindung einer grösseren Muskelarterie. — Ambulante Behandlung in der medicinischen Klinik. Beim Verbandwechsel am 29. IV. und 2. V. ist der Unterarm teigig geschwollen; oberhalb der Wunde besteht am 2. V. eine nussgrosse Verhärtung in der Tiefe; schwache Bewegung der Finger, an der Radialseite des Vorderarms eine anästhetische Zone; auch scheint die Sensibilität an der Volarseite der Hand gestört. Am 10. V. ist die Verhärtung im Sulcus bicipitalis kleiner. Es besteht Schmerz über der Mitte der Hohlhand in der Längsrichtung.

Status am 12. VI: Die Pronation ist stark gestört, die Sehnen des Flexor carpi radialis und Palmaris longus springen nicht vor. Der Faustschluss rechts ist nicht möglich. Die zwei letzten Phalangen des Mittelfingers werden nicht gebeugt; am Zeigefinger wirkt der Flexor sublimis schwach, der Flexor profundus kaum. Die Beugung des 4. und 5. Fingers ist normal. Der Flexor pollicis gelähmt. Opposition und Abduktion des Daumens fehlen. Radialis- und Ulnarisgebiet sind intakt.

Sensibilität: Es besteht Herabsetzung der Empfindung an der Radialseite des Unterarms (N. musculo-cut.) an einer kleinen Stelle neben der Wunde und im Medianusgebiet der Hand. Mässige Atrophie am rechten Unterarm: Umfang r. 25 cm, l. 27 cm. Träge Zuckung beim Beklopfen der Daumenmuskeln. Komplete EaR. Unter der Narbe ist ein kleiner Knoten zu fühlen; Druck auf diesen giebt excentrische Sensationen in den ersten Fingern der Hand. Prognose: Der Knoten ist wohl ein Amputationsneurom. Man kann also kaum noch annehmen, dass die beiden Nervenenden zusammenheilen. Man wird daher wohl die sekundäre Nervennaht machen müssen, vorerst aber noch 1—2 Wochen warten.

Operation (am 10. VII. 95): Hautschnitt, im Verlauf der alten Narbe etwas nach oben verlängert, legt den inneren Rand des Biceps frei. Dann wird auf das fühlbare obere Ende des Medianus eingeschnitten, der Nerv wird eine Strecke weit nach oben verfolgt und freipräpariert, bis er vorzuziehen ist. Das obere Schnittende ist verdickt. Es zieht sich ein etwa federkieldicker Strang nach dem unteren Schnittende, das auf diese Weise leicht aufgefunden wird und von dem oberen Schnittende etwa $2^1/_2$—3 cm. entfernt ist. Auch dieses wird eine Strecke weit verfolgt, von den Verwachsungen mit der Umgebung gelöst, bis es leicht vorzuziehen ist. Dann werden die beiden Stumpfenden mit einem scharfen Messer glatt abgeschnitten und untereinander durch drei, den Nerven durchgreifende Nähte verbunden. Naht mit Hagedorn'schen Nadeln. Dann wird die Naht durch 5 neurotische Nähte verstärkt. Schluss der Hautwunde durch fortlaufende Seidennaht. Verband.

Reaktionsloser Verlauf. — Am 13. VII. giebt Patient an, dass er manchmal Ziehen nach dem 2. Finger zu habe und diesen Finger etwas besser bewegen könne. — Am 16. VII.: Keine Schmerzen; manchmal Kriebeln im ganzen Arm bis in den 2. bis 3. Finger. Beweglichkeit des Index im Metacarpophalangealgelenk recht gut; die Phalangealgelenke

sind steif. — Am 23. VII.: Wunde völlig vernarbt; Armbänder, Massage und passive Bewegungen. — Am 20. VIII.: Aktive Beweglichkeit des Zeigefingers etwas besser, der Opponens beginnt ebenfalls zu wirken. Trophische Störung noch immer ausgeprägt. Blaurote Färbung der halben Vola mit dem 2. bis 3. Finger. Patient stand nach seiner Angabe bis Ende Februar 96 in Behandlung.

Endstatus, Oktober 99. In der Mitte der Innenseite des rechten Oberarms eine im Sulcus bicipitalis verlaufende 11 cm lange Narbe, deren mittlerer Teil fast 1½ cm breit ist, während sie nach den Enden zu sich verschmälert. Das untere Ende der Narbe liegt 6 cm oberhalb des Epicondylus internus. 6 cm über demselben, also etwas proximal von der Mitte der Narbe, fühlt man in der Tiefe einen Strang, der hier etwas verdickt ist. An Stelle der Verdickung besteht starke Schmerzhaftigkeit bei Druck, die nicht nur lokal ist, sondern auch in der Verlaufsrichtung des Medianus, in der Ellbeuge und am Vorderarm bis in den Daumen hinein vorhanden ist.

Umfang des Oberarms:	in der Mitte:	r. 26,7, l. 27,2
Umfang des Vorderarms:	im oberen Drittel:	r. 26,7, l. 27,3
	in der Mitte:	r. 20,8, l. 21,6
	am Handgelenk:	r. 17,4, l. 17,8

Der Umfang der Hand, über die Capitula metac. 2.—5. gemessen, zeigt keinen Unterschied zwischen r. und l. 21,4 cm. Von den Fingern zeigen Zeige- und Mittelfinger in allen ihren Gliedern einen geringeren Umfang an der rechten Hand; diese Finger sehen zugespitzt aus.

	I. Phalange	II. Phalange	III. Phalange
Daumen	r. 7,2 l. 7,3	r. 6,8 l. 7	
Zeigefinger	r. 7,2 l. 7,3	r. 5,8 l. 6,3	r. 4,8 l. 5,6
Mittelfinger	r. 7,1 l. 7,5	r. 6,3 l. 6,8	r. 5,5 l. 6,0
Ringfinger	r. 6,8 l. 7,1	r. 5,9 l. 6,1	r. 5,6 l. 5,7
Kleinfinger	r. 6,3 l. 6,6	r. 5,6 l. 5,8	r. 5,0 l. 5,2

Thenar und Hypothenar lassen in ihrem Volum keinen Unterschied zwischen r. und l. erkennen.

Motilität: Beugung und Streckung. Ellbogengelenk: Beugung und Streckung, ebenso Supination geschehen normal. Die Pronation zeigt r. und l. die gleiche Exkursion, doch ist die Kraft rechts geringer. Handgelenk: Die Extension im Handgelenk ist links aktiv nur ca. 50° möglich gegenüber ca. 70° rechts; passiv gelingt sie vollständig. Die Flexion geschieht rechts mit guter Exkursion und Kraft; dabei Vorspringen der Sehnen des Flexor carpi radialis und ulnaris. Zwischen Ab- und Adduktion rechts und links, sowohl in Grösse der Exkursion als der Kraft kein Unterschied. Finger 2.—5.: Die Faustbildung ist rechts nicht vollständig möglich. Der Mittelfinger wird rechts nicht ganz so weit eingeschlagen wie links; er berührt zwar die Palma manus, bleibt aber ¾ cm distalwärts hinter dem Ringfinger zurück. Der Zeige-

finger bleibt bei gewöhnlicher Anstrengung mit seiner Kuppe in 2 cm Abstand von der Palma manus, bei starker Anstrengung kann er fast bis zur Berührung gebracht werden. Die Finger können bei horizontaler Stellung der Hand im Handgelenk gut gestreckt werden, bei dorsalflektierter Hand ziehen sie sich in mässige Beugestellung; aus dieser Stellung können die Mittelphalangen aktiv und passiv nicht ganz gestreckt werden, was links möglich ist. Grundphalangen: Die Beugung zeigt beiderseits gleiche Exkursion; die Kraft derselben ist im Zeigefinger ziemlich geringer als links, am Mittelfinger ebenfalls geringer, aber besser als am Zeigefinger, am Ring- und Kleinfinger r. fast = l. Die Streckung geschieht bei horizontaler Handstellung mit guter Exkursion und Kraft. Ab- und Adduktion geschehen im Ganzen gut, aber etwas ungeschickter als links. Mittelphalangen: Am Zeigefinger bleibt die 2. Phalange bei aktiver Beugung zurück, ist aber passiv leicht so weit wie die 2. Phalangen der anderen Finger zu beugen. Kraft fast 0. Am 3., 4. und 5. Finger ist die Kraft der Beugung geringer als links; sie ist besser im 4. und 5. Finger als im 3. Finger. Die Kraft der Streckung ist etwas geringer als links. Endphalangen: die Endphalange des Zeigefingers ist aktiv nur minimal zu beugen; Kraft 0 oder fast 0. Am Mittelfinger gelingt die Beugung gut, die Kraft ist aber schwächer als rechts. Ring- und Kleinfinger zeigen zwischen links und rechts keinen Unterschied. Die Streckung der Endphalangen geschieht gut und mit guter Kraft. Daumen: Der rechte Daumen wird etwas mehr adduciert gehalten und steht etwas mehr dorsalwärts; im Metacarpophalangealgelenk und im Interphalangealgelenk ist er etwas mehr gebeugt als links. Die Extension seiner Grundphalange gelingt r. ca. 20° weniger weit als l., wo sie in normaler Weise erfolgt. Die Endphalange kann aktiv vollkommen gestreckt werden: die Kraft hierbei ist r. etwas geringer. In der Grösse der Abduktion besteht kein Unterschied zwischen rechts und links. Die Flexion der Grundphalange geschieht rechts mit guter Exkursion aber geringerer Kraft; die Endphalange kann rechts so weit gebeugt werden wie links, aber die Kraft ist sehr gering. Hie und da sollen in ihr klonische Beugezuckungen auftreten. Der Daumen kann gut dem 2., 3. und 4. Finger opponiert werden, dem 5. Finger links mit grosser Mühe, rechts nicht. Eine gute Opponenswirkung ist auch am Daumenballen zu konstatieren. Adduktion und Kraft der Adduktion sind rechts gut.

Dynamometer: r. 26 kg, l. 33,5 kg.

Sensibilität: Sensibilitätsstörung besteht an folgenden Stellen der Hand: dorsal: Herabsetzung der taktilen Empfindung an sämtlichen Phalangen von Daumen, Zeige- und Mittelfinger, sowie der radialen Hälfte des 4. Fingers. Ueber dem 1., 2. und 3 Metacarpus ist ebenfalls das Gefühl ein anderes als links, doch besteht hier keine eigentliche Herabsetzung. Volar: Herabsetzung über dem 1., 2. und 3. Metacarpus, sowie an sämtlichen Phalangen der entsprechenden Finger, ferner an der

radialen Hälfte des Ringfingers. Bei Bepinseln des 3. Metacarpus volar. fühlt Patient zugleich ein Kriebeln im Mittelfinger. Am stärksten ist die Herabsetzung der taktilen Empfindung am Endglied vom Zeigefinger; volar ist hier wie auch sonst die Herabsetzung stärker als dorsal. An der Volarfläche des Zeigefinger-Endgliedes besteht Anästhesie für leichtes Bestreichen mit dem Finger. Bei Witterungswechsel bestehen keine Schmerzen.

Vasomotorisches und trophisches Verhalten: Bei kaltem Wetter soll die Hand leicht blau und „tot" werden.

Gebrauchsfähigkeit der Hand: Patient kann seinem Beruf — Pferdebahnkutscher — gut nachkommen, glaubt aber, dass er nicht im Stande sei, wieder als Maurer zu arbeiten, da beim Führen eines schweren Hammers die Hand rasch ermüden würde. Patient kann gut schreiben; er stützt dabei den Federhalter an den Ringfinger; das Zuknöpfen beim Anziehen seiner Kleider besorgt er mit der linken Hand. Aufheben einer Nadel gelingt schwierig. Pat. schreibt der Gefühlsstörung einen guten Teil seiner Ungeschicklichkeit bei feinen Verrichtungen zu.

Resultat. In physiologischem Sinne: Wiederherstellung der motorischen Leitung in der Medianusmuskulatur an Vorderarm und Hand. Noch nachweisbare Folgen der Nervenverletzung sind: 1) Beschränkung der Kontraktionsfähigkeit der Beuger von Zeige- und Mittelfinger. Herabsetzung der Kraft in einem Teil der gelähmt gewesenen Muskeln, sehr stark im Flexor digit. sublimis für den Zeigefinger, im Flexor profundus für den Zeigefinger, sowie im Flexor poll. longus. 2) Sensible, trophische und vasomotorische Störungen; leichte Kontraktur der Flexoren der Finger.

In praktischer Hinsicht: Brauchbarkeit der Hand für nicht schwere Arbeit. Für den Beruf des Patienten als Kutscher kommen die vorhandenen Störungen kaum in Betracht, immerhin berauben sie ihn der Möglichkeit, manche Arbeit zu leisten, durch die er vielleicht mehr verdienen könnte.

Man könnte versucht sein, vorliegenden Fall von Medianus-Durchschneidung für das Vorkommen einer mittelbaren prima intentio im Sinne Wolberg's und zwar für die Motilität anzuführen, einer Leitungswiederherstellung also, die erfolgen soll, sobald die — entgegen der gewöhnlichen Anschauung — nicht degenerierenden Achsencylinder des peripheren Nervenstumpfes, die ihre Leitungsfähigkeit deshalb bewahren sollen, mit den Achsencylindern des centralen Stumpfes in leitende Verbindung getreten sind. Denn nach anatomischen, zum Teil experimentellen Beobachtungen, ist es als ausgeschlossen zu betrachten, dass innerhalb einer Zeit von 40 Tagen im vorliegenden Fall der Nerv von der Stelle seiner Verletzung in

der Mitte der Oberarms bis zu seiner Verbindung mit dem Opponens pollicis ausgewachsen sein sollte. Indes sind die in der Krankengeschichte vorhandenen Beobachtungen nicht beweisend genug, um in einer prinzipiell so wichtigen Frage als beweisend angeführt zu werden.

Auch Fall Heckmann (Nr. 4 der Radialis-Nähte), in dem die ersten Zeichen einer Leitungswiederstellung am 13. Tage vorlagen, kann für die Frage der Prima intentio nicht in Betracht kommen, da bei dem tiefen Sitz der Läsion es nicht ausgeschlossen ist, dass ein oder das andere Nervenästchen dem trennenden Schnitte entgangen sein mag.

14. Ludwig Magin, 28 J. alt, Peitschenmacher aus Schifferstadt. Am 24. V. 95 Schnittverletzung an der Beugeseite der linken Handgelenksgegend durch Fall in ein Glas. Die Wunde wurde genäht; fünf Wochen später wurde die Narbe wieder geöffnet; angeblich war ein Faden in der Wunde zurückgeblieben. Nochmalige Naht der Wunde. In der Mitte der Narbe entstand eine schmerzhafte Schwellung, die im November aufgeschnitten wurde; doch wurde kein Eiter gefunden.

Befund vor Operation am 8. IV. 96: Narbe an der Volarseite des distalen Endes des linken Vorderarms, von aussen oben nach innen unten verlaufend, 6 cm lang. In der Mitte derselben eine fünfpfennigstückgrosse, weiche Anschwellung, mit welcher die Narbe verwachsen ist; diese Anschwellung ist ziemlich druckempfindlich. Dynamometer l. 13, r. 110. Die Sensibilität ist im Gebiet des Nerv. medianus gesteigert, doch wird Kälte und Wärme in allen Nervengebieten gleich empfunden. Daumen, Zeige- und Mittelfinger der linken Hand sind auffallend abgemagert, besonders an den Fingerspitzen. Schon leichte Palpation der Geschwulst ruft in den genannten Fingern Parästhesieen hervor. Klinische Diagnose: Neurofibrom des N. medianus.

Operation am 10. IV. 96. Ein 6 cm langer Längsschnitt über die Geschwulst legt letztere frei, wobei sich ergiebt, dass der Tumor eine mit der alten Narbe verwachsene Granulationsgeschwulst des Nerv. medianus ist. Nach beiden Seiten wird der Nerv frei präpariert und das dem Tumor angehörige Stück in einer Länge von $2^1/_2$ cm reseciert. Naht der Nervenenden mit 3 Catgutnähten; dorsal wird eine die Hand flektierende Schiene angelegt.

Heilung der Wunde p. p.; am 16. IV. tritt Patient in ambulante Behandlung. Er konnte nach seiner Angabe im September wieder arbeiten.

Endstatus am 7. XII. 99. Ulnarwärts von der Sehne des Flexor carpi radialis, in ihrer Lage dem Nerv. medianus entsprechend, findet sich eine bohnengrosse Geschwulst. Bei leichtem Druck auf dieselbe tritt im 1. 2. und 3. Finger ein Kriebeln ein; bei starkem Druck ist sie nicht

empfindlich. Der Umfang des Vorderarms im oberen Drittel beträgt rechts 26,6, l. 26,2, am Handgelenk r. 16,6, l. 16,7 (Geschwulst); der Umfang der Hand, über die Capitula metacarp. gemessen, r. 20,8, l. 20,1. Von den Fingern zeigen namentlich Daumen, Zeige- und Mittelfinger einen geringeren Umfang als rechts; sie haben ein zugespitztes Aussehen.

	I. Phalange	II. Phalange	III. Phalange
Daumen	r. 7,1 l. 6,6	r. 6 l. 5,2	
Zeigefinger	r. 7,2 l. 6,6	r. 6 l. 5,3	r. 5,1 l. 4,2
Mittelfinger	r. 6,9 l. 6,4	r. 6,4 l. 5,5	r. 5,5 l. 5,0
Ringfinger	r. 6,6 l. 6,2	r. 6,1 l. 5,7	r. 5,2 l. 5,1
Kleinfinger	r. 6,2 l. 6,1	r. 5,4 l. 5,5	r. 4,8 l. 5,1

Thenar und Hypothenar sind gut entwickelt.

Motilität: Die Bewegungen im Handgelenk sowie die Bewegungen des 2. bis 5. Fingers sind normal. Daumen: Der Daumen steht in Ruhestellung links etwas mehr dorsal als rechts. Extension und Abduktion sind etwas geringer als rechts; dabei Spannungsgefühl. Die Flexion des Daumens geschieht in guter Exkursion, doch ist die Kraft der Beugung der Grundphalange links etwas geringer als rechts, die Beugekraft der Endphalange links bedeutend schwächer. Die Adduktion geschieht in guter Exkursion. Die Opposition ist links mit dem 2., 3. und 4. Finger möglich; dabei ist gute Kontraktion des Opponens am Thenar festzustellen. Die Kraft der Opposition ist links geringer als rechts.

Dynamometer: r. 29 kg, l. 18 kg.

Sensibilität: im Medianusgebiet herabgesetzt, am stärksten an der Spitze des Zeigefingers, wo Anästhesie für leichteres Bestreichen mit einem Pinsel besteht. Auch über dem Dorsum des Metacarpus 1. und 2., des Daumens, Zeige- und Mittelfingers an allen Gliedern besteht ein Unterschied gegenüber rechts.

Vasomotorisches und trophisches Verhalten: Gegen Kälte ist die Hand empfindlich. In der Schweisssekretion hat Patient keinen Unterschied bemerkt. Die Nägel der linken Hand sollen rascher wachsen.

Arbeitsfähigkeit: Feine Bewegungen, Aufheben einer Nadel vom Boden, Einfädeln einer Nadel gelingen mit der linken Hand weniger gut als mit der rechten; nach der Ansicht des Patienten ist die Gefühlsstörung daran schuld. Patient ist jetzt im Bahndienst beschäftigt; er glaubt, dass er den Anforderungen, welche die Arbeit eines Peitschenmachers an die Hand stellt, nicht nachkommen könnte.

Resultat: In physiologischem Sinne: Es ist eine Wiederherstellung der motorischen Nervenleitung eingetreten. Noch nachweisbare Folgen der Nervenverletzung sind: Geringes Nachstehen der Opponensfunktion gegenüber rechts, sensible, trophische und vasomotorische Störungen. Zur Erklärung der geringen Beugekraft der Endphalange des Daumens muss eine bei der Verletzung stattgefundene Läsion der Flexor-

poll.-longus-Sehne angenommen werden.

In praktischer Hinsicht: Hand für nicht zu feine und nicht zu schwere Arbeit brauchbar.

15. Heinrich Rabe, 30 Jahre alt, Ofeneinsetzer aus Geestemünde. Am 18. V. 96 Fall auf die scharfe Kante eines zersprungenen Thonrohrs mit dem linken Arm.

Verlauf und Befund vor der Operation: Auf der Beugeseite des linken Handgelenkes eine quere, 5 cm lange Schnittwunde. Die Beugung des 1.—3. Fingers ist etwas gehemmt, so dass keine vollständige Faust gebildet werden kann. Der Kleinfinger wird vollkommen gut eingeschlagen. Auf der Beugeseite des 1.—3. Fingers und im medialen Teil der Vola besteht fast vollständige Anästhesie; die Spitze der Nadel wird nur als unbestimmter Druck empfunden. In Anbetracht der geringen motorischen Störung, die schliessen lässt, dass allein der Ramus palmaris des Nerv. medianus durchtrennt ist, wird von einer Nervennaht abgesehen.

Am 3. XII. 96 Wiedereintritt. Nach Heilung der Wunde war Patient ambulant weiter behandelt worden; da in der Hand sich empfindliche Knorpel gebildet haben, die Hand nahezu kraftlos sei, und im Zeig- und Mittelfinger ein unangenehm kriebelndes Gefühl sich eingestellt habe, wünscht Patient durch eine Operation Hülfe. Es findet sich eine quere Narbe am Vorderarm 1 cm hinter der Beugefalte des linken Handgelenkes. Ulnarwärts von der Flexor-carpi-ulnaris-Sehne eine kleine Einziehung in der Narbe, welche schon bei leichter Berührung sehr schmerzhaft ist, eine ebensolche noch etwa 1 cm ulnar davon. In der Hohlhand 1 cm hinter der distalen, queren Handfurche, entsprechend dem 2., 3. und 4. Finger, harte, bohnengrosse Anschwellungen. Die mittlere, grösste ist etwas druckempfindlich. Beim Versuch der Faustbildung berührt der kleine und vierte Finger die Hohlhand, der Mittelfinger bleibt in halber Stellung zurück, der Zeigefinger folgt nur wenig. Streckung der Finger vollständig. Beugung des Daumens nahezu vollständig möglich, doch erscheinen die Bewegungen der Gegenüberstellung etwas hilf- und kraftlos. Passive Bewegungen sind in normalem Umfang möglich. Die Sensibilität ist am Kleinfinger und der Kleinfingerseite der Hand normal, auch an der Ulnarseite des Ringfingers noch ziemlich normal; an den anderen Fingern ist sie stark herabgesetzt, an der Beugeseite des 2. und 3. Fingers erloschen. Der Daumenballen ist links mehr abgeflacht als rechts.

I. Operation am 10. XII. 96. Längsschnitt über die Beugeseite des Handgelenks. Zunächst wird die Sehne des M. palmaris longus, auf welche man stösst, und die abgerissen ist, aus ihrer Umgebung ausgelöst. Daneben und etwas darunter kommt man sogleich auf den Nervus medianus, der zwei durch eine Narbe verbundene Verdickungen zeigt. Bei dem weiteren Verlauf ist es anfangs zweifelhaft, welcher von zwei Strängen, in die sich der verwachsene und verdickte Nervenstrang nach der

Peripherie hin fortsetzt, die eigentliche Fortsetzung des Nerven bildet. Der obere Strang wird schliesslich als bindegewebig erkannt und excidiert. Die Narbe des N. medianus wird in der Länge von 1 cm excidiert und beide Enden durch vier dicke Catgutnähte bei gebeugter Stellung des Handgelenkes vereinigt. Nachdem das Suchen nach abgeschnittenen Sehnenstümpfen negativ war, wurde die Sehne des Palmaris longus an einen abgeschnittenen Rest des Lig. carpi volare angenäht und die Wunde mit Hautnähten geschlossen. Eine Probeincision in den mittleren Knoten der Hohlhand ergab dicht unter der Cutis ein sehr starkes, sehniges Bindegewebe, offenbar der Fascia palmaris angehörig.

Heilung der Wunde p. p. Am 3. I. 97: Die gut geheilte Narbe noch äusserst druckempfindlich. Keine Besserung der Sensibilität und Motilität, dagegen sind die Knoten in der Hohlhand viel kleiner und weniger schmerzhaft geworden. Bäder, leichte Massage. Am 25. I. 97. Keine Besserung der Sensibilität und Motilität. In der Gegend der früheren Medianusnaht hat sich allmählich in der Narbe ein kirschkerngrosser, schon bei leichter Berührung sehr schmerzhafter Knoten gebildet, im Uebrigen ist die Narbe nicht mehr druckempfindlich.

II. Operation am 25. I. 97. In Narkose wird die äusserlich fühlbare Verdickung des Nerv. medianus freigelegt, aus den überall vorhandenen Verwachsungen gelöst, und durch senkrechte, scharfe Schnitte, ein 2,5 cm langes spindelförmiges Stück, das auf dem Querschnitt deutliche Nervenfasern zeigt, excidiert. Nervennaht durch drei perineurotische Catgutnähte gelingt ohne starken Zug bei Volarflexion der Hand. Das Perineurium ist stark narbig verdickt. Hautnaht, Verband.

Am 15. II. wird Patient zur Weiterbehandlung Herrn Dr. Vulpius überwiesen, dem ich nachfolgende Notizen verdanke: Die Muskulatur der Beugeseite des Vorderarms und der Hohlhand ist atrophisch. Neben der Narbe besteht eine druckempfindliche Verdickung, ebenso ist in der Hohlhand ein kleines solches Knötchen zu fühlen. Die Hand ist bläulich verfärbt und fühlt sich kalt an. Vorderarm-Umfang: r. 27, l. 26 cm. Der Zeigefinger ist vollständig unbeweglich, die übrigen Finger sind nicht ganz zu beugen. Langsame Adduktion des Daumens ist möglich. Im wesentlichen besteht komplete Lähmung im ganzen Medianusgebiet.

Am 20. V. 97 (ca. 4 Monate nach der Operation) Entlassung: Die Operationsnarbe ist viel weicher geworden und hat ihre Druckempfindlichkeit fast völlig verloren. Auch die schmerzhaften Knoten sind geschwunden bis auf kleine Reste an der Kleinfingerseite der Narbe.

Sensibilität im Medianusgebiet beträchtlich gestört. Daumen und Kleinfingerballen sind mager; die Atrophie an letzterem hat sich gebessert. Opposition des Daumens und Beugung sind behindert. Der Zeigefinger kann nur ganz wenig gebeugt werden, der Mittelfinger nähert sich der Hohlhand bis auf 5 cm. Ringfinger und Kleinfinger werden zur Berührung gebracht. Einbusse der Arbeitsfähigkeit 25—30%.

Endstatus am 7. November 99 (ca. 2¾ Jahre post op.). Der Zustand der Hand soll im Wesentlichen derselbe geblieben sein; die Beweglichkeit soll sich nur wenig gebessert haben. Gegen Herbst 98 soll sich in der Palma manus ein kleines Knötchen entwickelt haben, das bald schmerzhaft wurde. Beim Tragen schwerer Gegenstände soll es dicker werden, es soll durch radialwärts ausstrahlende Schmerzen sehr hinderlich bei der Arbeit sein. Auch spontan sollen die Schmerzen auftreten, namentlich nachts, wenn die Hand warm wird, sowie bei warmem Wetter; Kälte soll keinen Einfluss haben. Ein zweites solches Knötchen hat sich an der Wurzel des Daumenballens gebildet, während an der Stelle der Operationsnarbe eine auf Druck schmerzhafte Anschwellung aufgetreten ist. Am distalen Ende des linken Vorderarms etwas ulnarwärts von der Mitte die längsverlaufende nur wenig von der normalen Haut sich unterscheidende Operationsnarbe, zarter als die normale Haut, 6 cm weit von der Beugelinie des Handgelenks proximalwärts sich erstreckend und hier durchschnittlich 4 mm breit, 3 cm weit zwischen Thenar und Hypothenar distalwärts und hier linear. Eine zweite lineare Operationsnarbe, 3 cm lang in der Palma über dem distalen Teil des Metacarpus IV. Der mittlere, über dem Radiocarpalgelenk gelegene Teil der Narbe flach vorgewölbt. Diese Vorwölbung soll im Winter nach der Operation entstanden sein und auf Druck sehr schmerzhaft sein. Die Schmerzen strahlen namentlich in den Daumenballen aus. Die Geschwulst liegt direkt unter der Haut ulnar von der Sehne des Ext. carpi radialis, sie hat eine elastische Konsistenz, ihre Grösse entspricht etwa derjenigen einer Haselnuss. In der Gegend des Capitul. metac. IV in der Palma eine kleine, etwa erbsengrosse, glatte, knotige Verdickung unter der Haut; die darüberliegende Haut erscheint schwielig verändert. Eine etwas kleinere Verdickung an der Wurzel des Thenar. Auf Druck sind beide schmerzhaft.

Umfang des Oberarms in der Mitte: r. 30, l. 29 cm, Umfang des Vorderarms im oberen Drittel: r. 28, l. 27,5 cm, am Handgelenk r. 17,9, l. 17,7 cm. Umfang der Hand, gemessen um die Capitula metac. 2.—5., beträgt r. 21,5, l. 21 cm. Die Finger, ausser dem Kleinfinger, zeigen ziemliche Differenzen im Umfang gegenüber der rechten Hand. Am grössten ist die Umfangsverminderung am Mittel- und Endglied des Zeige- und am Endglied des Mittelfingers (0,5 bis 0,6 cm).

	I. Phalangen	II. Phalangen	III. Phalangen
Daumen	r. 7,4, l. 7,2	r. 7,0, l. 6.8	
Zeigefinger	r. 7,3, l. 7,3	r. 6,1, l. 5,6	r. 5,6, l. 5,0
Mittelfinger	r. 7,1, l. 7,0	r. 6,3, l. 5,9	r. 5,9, l. 5,3
Ringfinger	r. 6,8, l. 6,5	r. 6,0, l. 5,6	r. 5,5, l. 5,4
Kleinfinger	r. 6,5, l. 6,5	r. 5,0, l. 5,0	r. 4,9, l. 5,0

Der Thenar ist links weniger stark entwickelt. Die Stelle des Abductor brevis ist eingesunken.

Motilität. Handgelenk: Beugung, Streckung, Abduktion und Adduktion sind in normalem Umfang möglich, aber die Kraft ist bedeutend schwächer als rechts. Finger 2.—5.: Eine Faustbildung ist links nicht vollständig möglich. Der Zeigefinger kann nur leicht gekrümmt werden, die Kuppe des Mittelfingers wird bis auf 1/2 cm der Hohlhand genähert. Kraft in den beiden Fingern sehr gering. Passiv ist ihre völlige Beugung möglich, aber sie federn zurück. Kraft der Fingerstreckung links geringer. Spreizung und Zusammenbringen ist möglich. Daumen: Die Haltung des Daumens zeigt links einen geringen Unterschied gegenüber rechts: er wird ein geringes mehr adduciert gehalten, und sein Metacarpus steht eine Spur mehr dorsal. Extension und Abduction zeigen links etwas geringere Exkursion als rechts; die Adduktion geschieht mit guter Exkursion, aber die Kraft ist schwach. Die Grundphalange kann nur halb so weit gebeugt werden wie rechts, die Kraft ist bedeutend geringer. Das Gleiche in Bezug auf Bewegungsausschlag und Kraft gilt von der Beugung der Endphalange. Opposition: Patient kann völlig gut die Volarfläche der Daumenkuppe mit der des Zeigefingers, Mittelfingers und Ringfingers in Berührung bringen; mit dem Kleinfinger auch rechts nicht. Der Daumen macht dabei die Rotationsbewegung der Opposition, und es ist am Thenar die Kontraktion des Opponens dabei festzustellen, der gut entwickelt ist, wenn auch nicht so stark wie rechts. Der einzige Unterschied in der Bewegung ist der, dass bei forcierter Opposition der linke Daumen eine Spur weniger weit rotiert werden kann als der rechte. Die Kraft der Opposition ist schwächer als rechts, aber verhältnismässig gut.

Dynamometer r. 137, l. 40.

Elektrisches Verhalten der Muskeln: Vom Abductor poll. brevis sind einige kleine Bündelchen erhalten, sie zeigen partielle EaR. Auch der Opponens und Flexor brevis zeigen partielle EaR. Im Adductor pollucis keine EaR. Bei Reizung über der Geschwulst am Carpus mittelst Knopfelektrode ist von einer radial gelegenen Stelle vorwiegend der Rest des Abductor brevis, von einer mehr ulnar und distal gelegenen Stelle aus hauptsächlich der Opponens zur Kontraktion zu bringen.

Sensibilität: Es besteht Herabsetzung der Empfindung dorsal wie volar über allen Phalangen von Daumen, Zeigefinger und Mittelfinger, sowie der radialen Hälfte des 4. Fingers. Ferner wird Herabsetzung angegeben über der Volarseite des 1. bis 4. Metacarpus; über dem Dorsum des 1. bis 4. Metacarpus scheint eine leichte Herabsetzung des Temperatursinnes zu bestehen. Im Allgemeinen ist die Herabsetzung eine starke, am stärksten an Zeige- und Mittelfinger, und hier wieder auf dem Dorsum der Endphalange des Mittelfingers, wo vollkommene Anästhesie für taktilen Reiz, für Nadelstiche und für Wärme angegeben wird. Die taktile Empfindung, die Empfindung für spitz und warm ist über der Anschwellung am Carpus erloschen (die taktile Empfindung wurde hier nur mittelst des Pinsels geprüft), an der Ulnarseite des Carpus besteht gute

Empfindung. Die elektrokutane Empfindung ist stark herabgesetzt an der ganzen linken Hand dorsal und volar. Die Differenzen der Minimalempfindung betragen im Mittel 2,5 cm Ra. An den beiden ulnaren Fingern ist die Herabsetzung geringer als an den drei ersten Fingern. Im Allgemeinen nimmt die Herabsetzung distalwärts gegen die Endphalangen zu.

Vasomotorisches und trophisches Verhalten: Die linke Hand ist kühler, namentlich in ihrem radialen Teil. Bei Kälte hat Patient das Gefühl vor „Abgestorbensein". In der Schweisssekretion soll kein Unterschied bestehen zwischen rechts und links. Das Blut, welches bei Verletzungen ausfliesst, soll links von dunklerer Farbe sein. Die Haut an der linken Hand ist zarter als rechts; an Mittel- und Endglied des Zeigefingers und Endglied des Mittelfingers, deren Umfang besonders vermindert ist, hat sie ein glätteres Aussehen.

Gebrauchsfähigkeit der Hand: Es soll namentlich Störung beim Heben schwerer Gegenstände bestehen. Das Aufheben einer Nadel vom Boden gelingt mit der linken Hand nicht gut. (Zeigefinger.)

Resultat. In physiologischem Sinne: Es hat sicher eine partielle Wiederherstellung der motorischen Medianusleitung stattgefunden. (Musc. opponens.) Die noch nachweisbare Folgen der Verletzung erklären sich: 1. als Folgen der Nervenverletzung: diese sind: a) Schwäche des Opponens, fast völliger Schwund des Abductor poll. brevis; auch ist wohl ein Teil der Kraftverminderung bei Beugung der Grundphalange des Daumens hierher zu rechnen. b) sensible, vasomotorische, trophische Störungen; Veränderungen der elektrischen Erregbarkeit; Stellungsveränderung des Daumens. Für die Schwäche im Handgelenk muss die Schmerzhaftigkeit der Neurombildung in erster Linie herangezogen werden. 2. Als Folgen der Nebenverletzung: die Anomalien der Beugung des Zeigefingers, Mittelfingers und Daumens sind, unter Berücksichtigung des Operationsbefundes, der keine Durchtrennung der Beugesehnen ergab, auf eine Verlötung dieser Sehnen mit ihrer Umgebung zurückzuführen; insbesondere gilt dies für Mittel- und Zeigefinger. Darauf kann auch zum grössten Teil die Abnahme der Kraft der Fingerstreckung bezogen werden, wohl auch die geringere Abduktion und Extension des Daumens. Auch dem geringeren Gebrauch der linken Hand ist ein Teil der Krafteinbusse zuzuschreiben. Die Schwäche des Adductor pollicis ist unklar; eine stattgehabte Ulnarisverletzung kann nach dem Sensibilitätsbefund nicht angenommen werden. Es ist für die Krafteinbusse noch die Möglichkeit einer Aggravation in Betracht zu ziehen; erheblich kann dieselbe aber nach dem vorliegenden objektiven Befund nicht sein.

In praktischer Hinsicht: Brauchbarkeit der Hand für nicht feine und nicht schwere Arbeit.

(Schluss folgt.)

AUS DER

STRASSBURGER CHIRURGISCHEN KLINIK

DES PROF. DR. MADELUNG.

XII.

Ueber Hautemphysem nach Schussverletzung.

Von

Dr. **Friedrich Schaefer,**
Stabsarzt, kommandiert zur Klinik.

Im Oktoberheft des Jahrgangs 1899 dieser Zeitschrift hat Hammer eine bisher nicht bekannte oder zum mindesten nicht genügend gewürdigte Art von traumatischem Hautemphysem, entstanden durch das Eindringen von Pulvergasen unter die Haut, beschrieben. Bei der Bedeutung, welche die Kenntnis dieses Emphysems für den Chirurgen sowohl wie für den Gerichtsarzt — es handelt sich um ein neues Zeichen des Naheschusses — hat, wird die Mitteilung eines vor Kurzem in der Strassburger chirurgischen Universitätsklinik vorgekommenen Falles von Hautemphysem nach Schussverletzung interessieren.

Der 18jährige Landwirt J. S. vergnügte sich am 1. Pfingstfeiertage, den 3. Juni d. J., Mittags 12 Uhr im Garten seines Vaters durch Schiessen auf eine Holzscheibe. Er benutzte dazu eine alte, ziemlich stark verrostete Flobert-Büchse — 6 mm Kaliber —, die er in eigentümlicher

Weise lud. Er entfernte nämlich aus der Patrone die Kugel, sodass nur die dünne Schicht des Sprengstoffes (Dynamit) darin zurückblieb, füllte die etwa 1 cm lange Hülse mit grobem, jedenfalls mehrere Jahre altem Pulver und lud sodann die Büchse von der Laufmündung aus mit grosskörnigem Kies, den er mittelst eines eisernen Ladstockes feststampfte. Er wollte ausprobieren, wie gross die Streuung des Kieses, den er ca. 1 cm hoch aufgeschüttet hatte, in 10 m Entfernung sein würde. Als er geladen hatte, wurde seine Aufmerksamkeit durch einen seiner Kameraden abgelenkt, der sich mit der Ausbesserung einer defekt gewordenen Leiter beschäftigte. Ihm zuschauend stützte er sich mit der rechten Hand auf die Büchse, gerade wie man sich auf einen Spazierstock stützt. Die Hohlhand umspannte dabei die Laufmündung. Plötzlich fiel die Leiter um, streifte den Abzugsbügel und die Büchse entlud sich in die Hand des S. Bei der Aufnahme in die Klinik am 4. Juni Vormittags erzählte S., man habe ihm nach der Verletzung die Wunde ausgewaschen und erst gegen Abend zu einem Arzte geschickt.

Befund: Runde, 9 mm im Durchmesser fassende Einschussöffnung in der rechten Vola mit sehr schmalem, kaum wahrnehmbar grau gefärbtem Saume. Der Grund der Schussöffnung ist bis zum Niveau der Haut durch das schmutzig-graurötlich verfärbte Unterhautgewebe ausgefüllt. Auf Druck entleert sich aus der Tiefe durch einen feinen mit blossem Auge kaum sichtbaren Gang ein Tropfen trüber Flüssigkeit. Keine Pulvereinsprengungen in der Umgebung der Einschussöffnung. Ausschussöffnung fehlt. Hand und Unterarm bis in die Nähe des Ellenbogengelenks gerötet und geschwollen. Am Handrücken — nicht in der Vola —, am Unterarm und in der Bicipitalfurche deutliches Emphysemknistern. Temperatur 38,6°. Allgemeinbefinden gut. Die Röntgenphotographie lässt die eingedrungenen Kieskörner in der Umgebung der Carpal- und Metacarpalknochen der Ulnarseite gut erkennen.

Unter Suspension der Hand und feuchten Verbänden verlor sich das Emphysem rasch, so dass es am Abend des 4. Juni nur noch in der Bicepsfurche nachweisbar und am nächsten Vormittage ganz verschwunden war. Schwellung und Rötung der Weichteile gingen in den nächsten Tagen zurück, die Temperatur kehrte gleichfalls zur Norm zurück, während die aus der Schussöffnung hervorsickernde eiterige Wundflüssigkeit täglich zahlreiche ziemlich grobe Pulverkörner zu Tage förderte. Am 10. Tage nach der Verletzung wurde die Eiterung aus der Schussöffnung stärker, und es entwickelte sich nunmehr eine tiefe langwierige Handphlegmone, die mehrere Einschnitte an der Hand und am distalen Ende des Unterarmes notwendig machte und voraussichtlich schwere Bewegungsstörungen zurücklassen wird. Mit dem Eiter wurden zahlreiche Kieskörner, z T. von Kirschkerngrösse, sowie der Papierpfropf der Ladung entleert. Der Kranke steht zur Zeit noch in unserer Behandlung.

Wie ist in diesem Falle das Emphysem entstanden?

Aspiration der äusseren Luft war nicht wohl anzunehmen. Das Aspirationsemphysem wird, wie schon J. L. Petit hervorhebt, vorzugsweise in langen engen Wundkanälen zwischen zerrissenen Muskelfasern, unter der Brust- und Rückenmuskulatur, in der Achselhöhle, unter dem Cucullaris u. s. w. beobachtet. In unserem Falle handelt es sich im Gegenteil um einen ganz kurzen Schusskanal.

Das Emphysem auf Gasabgabe seitens der verletzten Teile, besonders des ergossenen Blutes, zurückzuführen, ging auch nicht wohl an. Die Verhältnisse, unter denen man die Entstehung eines derartigen „spontanen" Emphysems beobachtet hat, starke Quetschung und grosser Bluterguss, lagen hier nicht vor.

Die ganze Entstehungsgeschichte schien vielmehr mit grosser Wahrscheinlichkeit darauf hinzudeuten, dass es sich hier um ein Pulvergasemphysem handele. Dass ein solches überhaupt vorkommt, dass in der That durch unmittelbares Eindringen von Pulvergasen Emphysem entstehen kann, ist durch die exakten Versuche Hammer's einwandfrei erwiesen. Bei der Leichtigkeit, mit der es gelingt, künstlich Luft oder andere Gase unter die Haut einzublasen, war dies auch von vornherein wahrscheinlich. Erklärungsbedürftig ist aber die grosse Seltenheit einschlägiger Beobachtungen. Hammer erklärt sie sich dadurch, dass eine ganze Reihe von Umständen — vollzählig oder zum grössten Teil — zusammenwirken müsse, um das Pulvergasemphysem zu erzeugen: unmittelbare Nähe der Pulverladung, festes Aufsetzen der Mündung auf die Haut, reiner Pulverschuss ohne Geschoss, kleine Einschussöffnung, das Fehlen einer Ausschussöffnung und endlich eine Pulverladung, welche langsam verbrennt, so dass ein Teil des Pulvers erst nachträglich, erst innerhalb des Körpers verpufft. Auf dieses letzte Moment, auf die nachträgliche Pulverexplosion, wird von Hammer besonderes Gewicht gelegt. Denn ohne sie wäre es nicht ersichtlich, warum — Naheschüsse, bei denen die Waffe fest aufgesetzt wird, eine kleine Schussöffnung und ein blind endigender Schusskanal entsteht, sind recht häufig zu beobachten — das Emphysem so selten auftritt.

Dass die Art und die Dosierung des Pulvers grossen Einfluss auf die Beschaffenheit der Schusswunden hat, unterliegt keinem Zweifel.

Ich habe vor längerer Zeit Versuche über die Pulverstreuung bei Naheschüssen angestellt, die in der Vierteljahrsschrift für ge-

richtliche Medizin[1]) veröffentlicht sind. Der Unterschied in der Menge und Ausbreitung der Pulverrückstände war z. B. bei unserem Infanteriegewehr, je nachdem mit scharfen oder Platzpatronen geschossen wurde, zu welchen letzteren minderwertiges Pulver verwendet wird, so gewaltig, dass man allein aus dem Aussehen der Pulverrückstände sofort die Diagnose: scharfer oder blinder Schuss stellen konnte, wie auch die bezüglichen Abbildungen leicht erkennen lassen. Nun nimmt bei genügender Nähe der Ladung fast immer ein Teil des unverbrannten Pulvers seinen Weg in den Schusskanal selbst. Ja, wie Liman beobachtet hat, kann bei Schüssen à bout touchant die gesamte Pulverladung so vollständig in das Körperinnere entleert werden, dass an der Haut die klassischen Zeichen des Naheschusses — Verbrennung, Pulvereinsprengung und Pulverauflagerung — gänzlich fehlen und der untersuchende Gerichtsarzt leicht irregeleitet wird.

Das Verpuffen von unverbranntem Pulver im Wundkanal ist demnach sehr gut denkbar. Immerhin ist diese Explosion im Körperinneren vor der Hand eine Hypothese, für die der exakte Nachweis noch aussteht.

Auch wenn sich diese Hypothese als nicht zutreffend erweisen sollte, liesse sich meiner Ansicht nach die Seltenheit des Pulvergasemphysems erklären, lediglich durch die rein mechanischen Bedingungen für sein Zustandekommen, die ziemlich kompliciert sind.

Ich will dabei auf die in Betracht kommenden Gesichtspunkte, von denen auch die Beurteilung unseres Falles vorerst abzuhängen schien, näher eingehen.

Um die Ansammlung von Pulvergasen unter der Haut möglich zu machen, müssen zwei Vorbedingungen erfüllt sein: Erstens muss das Gas in die Wunde einströmen und zwar mit einem Drucke, der genügt, die Haut von ihrer Unterlage aufzuheben. Zweitens müssen Verhältnisse obwalten, die den sofortigen Wiederaustritt des eingedrungenen Gases, das Collabieren der aufgeblähten Haut, verhindern.

Wenn man einen Revolver mit der Mündung fest auf eine Scheibe aufsetzt und abdrückt, bekommt man einen heftigen Rückstoss, einen Rückstoss, der viel stärker ist als beim Schuss in die freie Luft. Macht man dasselbe Experiment mit dem modernen Gewehre, so ist der Rückschlag so gewaltig, dass dem Schützen die Waffe fast aus der Hand geschleudert wird. Dieser verstärkte Rückstoss erklärt

1) 3. Folge. Bd. 19. Suppl.-Heft.

sich durch das Auftreffen der expandierenden Pulvergase auf die Scheibe, z. T. auch durch die Kompression der vor dem Geschoss befindlichen elastischen Luftsäule[1]). Auch wenn man die Waffe blind lädt, ist der verstärkte Rückstoss vorhanden. Der Rückschlag ist ferner um so heftiger, je kräftiger man die Laufmündung gegen die Scheibe andrückt. Das explodierende Gas dehnt sich nach allen Richtungen hin aus, nach vorn, nach hinten und nach den Seiten. Der Seitendruck tritt sichtbar in Erscheinung in der Pulverstreuung. Die herausgeschleuderten Pulverkörnchen haben ursprünglich wie das Geschoss die Richtung nach vorn, werden aber von der Laufmündung ab durch die Pulvergase abgelenkt und bilden einen Streukegel, so dass die bestreute Fläche der Scheibe um so grösser wird, je mehr man mit der Mündung von ihr abrückt. Je fester man die Mündung auf die Scheibe aufpresst, desto mehr erschwert man den Gasen den Austritt nach der Seite, desto stärker macht sich der Stoss vor- und rückwärts fühlbar. Das seitliche Austreten der Gase ganz zu verhindern, ist aber ungemein schwer. Die von Hammer angestellten Versuche sind in dieser Beziehung sehr lehrreich. Er konnte Emphysem nur dann erzeugen, wenn er die Mündung der Waffe mit einer Gummibinde ausserordentlich fest an die Haut anpresste. Und selbst bei dieser Versuchsanordnung ist sicherlich noch ein Teil des Gases seitlich entwichen. Andernfalles bliebe die Schwärzung der Haut in der Umgebung der Schussöffnung unerklärt. Nun kommt es gewiss häufig vor, besonders bei Selbstmördern, dass die Mündung der Waffe fest aufgesetzt wird, aber nur selten wird dieses Anpressen so stark sein, wie etwa bei Hammer's Versuche oder bei dem von ihm beschriebenen Falle, wo der Verwundete die Schlagröhre mit aller Gewalt in seine Hohlhand hineingepresst hatte. In der grossen Mehrzahl der Fälle wird vielmehr auch bei Schüssen à bout touchant der grösste Teil der Gase seitlich entweichen und nur ein Bruchteil in die Wunde selbst hineingelangen.

Ist nun die Pulverladung schon an sich schwach, so genügt die in die Wunde eintretende Gasmenge offenbar nicht, um die Haut

1) In der Litteratur findet sich wiederholt die Angabe, dass bei festem Aufdrücken der Waffe das Geschoss überhaupt nicht eindringen könne, sondern unter starkem Rückstoss des Gewehrs einfach zu Boden falle (Tardica. Étude méd. lég. sur les blessures par arm. à feu 1879. S. 20). Devergie erzählt einen derartigen Fall, der sich in einem Duell ereignet haben soll (Médic. lég. Paris 1852). Desfossés hat aber nachgewiesen, dass die Vorstellung von einem so rücksichtsvollen Verhalten der Kugel irrig ist (Étude méd. lég. sur les bless. 1886).

emporzuheben. Freilich gelingt es, wie aus den von Klaussner[1]) angestellten Versuchen hervorgeht, durch Lufteinblasen schon bei geringem Drucke, Emphysem zu erzeugen. Allein zwischen künstlich eingeblasenem und explodierendem Gase ist ein grosser Unterschied. Das erstere steht unter einem steten und nur nach einer Richtung hin wirkenden Drucke. Die Pulvergase dagegen treten nur momentan, nur in dem Bruchteil einer Sekunde in Wirksamkeit und streben nach allen Richtungen hin auseinander. Das in der Richtung unter die Haut vordringende Gas findet einen Gegendruck in dem von aussen an die Haut anprallenden Gase, das die ganze Wundumgebung momentan komprimiert. Es ist, kann man wohl sagen, viel leichter, Emphysem durch ein Pusterohr zu erzeugen, als durch eine Flinte.

Ist hinwiederum die Pulverladung kräftig, dann wird bei genügender Nähe allerdings die Haut leicht von ihrer Unterlage abgehoben, aber für gewöhnlich entstehen dann gleichzeitig sehr ausgedehnte Hautzerstörungen am Einschuss.

Das leitet uns auf die zweite oben aufgestellte Vorbedingung für das Zustandekommen des Pulvergasemphysems über, nämlich auf die Verhältnisse, unter denen das unter die Haut eingedrungene Gas daselbst zurückgehalten wird.

Ein momentanes Pulvergasemphysem ist bei Naheschüssen nichts seltenes. In der gerichtsärztlichen Litteratur spielen die sogen. Skrzecka'schen Platzwunden[2]) eine grosse Rolle, scharfe lineare Durchtrennungen der Haut, die dadurch entstehen, dass explodierendes Gas die Haut auftreibt und über den maximalen Grad ihrer Elasticität hinaus dehnt. Skrzeczka sah sie zuerst bei Schüssen in den Mund strahlenförmig von den Lippen ausgehen, dann aber auch bei Schüssen in die Magengegend, wo die Haut der Muskulatur leicht verschieblich aufliegt. v. Hofmann bildet in seinem Lehrbuch der gerichtlichen Medizin einen sehr instruktiven Fall ab, wo die Eingangsöffnung des Geschosses sehr deutlich von den sternförmig davon ausstrahlenden, durch die Pulvergase erzeugten Platzwunden zu unterscheiden ist. In solchen Fällen entsteht natürlich kein bleibendes Emphysem, weil das eingedrungene Gas durch die Risse der Haut sofort wieder ausströmt.

Der von Hammer beobachtete einwandfreie Fall von Pulver-

1) Klaussner. Studie über das allgemeine traumatische Emphysem.

2) Vierteljahrschrift für ger. Medicin. Neue Folge. Bd. 10. „Aus der gerichtsärztl. Praxis."

gasemphysem betraf die Hohlhand. In seinen Versuchen erzeugte er Emphysem nur bei Schüssen in die Hohlhand. Endlich waren die beiden den preussischen Armee-Sanitätsberichten entnommenen Fälle, die unter den in der Litteratur genauer beschriebenen für die Diagnose Pulvergasemphysem wohl allein in Frage kommen, gleichfalls Verletzungen der Hohlhand. Das ist vielleicht kein Zufall.

Die Haut an der Vola ist ebenso wie die an der Planta besonders straff an der Unterlage befestigt. Deshalb ist gerade hier nur schwer durch Lufteinblasen Empysem zu erzeugen. Klaussner konnte durch Lufteinblasen überall mit Leichtigkeit Emphysem hervorrufen. Blies er die Luft aber an der Vola oder Planta ein, so entstand das Emphysem nicht um die Einstichstelle herum, sondern am Dorsum der Hand bezw. des Fusses. Die eingedrungene Luft breitete sich nicht in dem engmaschigen Gewebe der Vola aus, sondern trat sofort unter die lockere Haut des Dorsums und weiter des Vorderarms. Weil aber die Haut der Vola so fest an die Unterlage angeheftet ist, entstehen hier auch nicht so leicht Platzwunden; die Einschussöffnung des Naheschusses bleibt hier ceteris paribus kleiner als an anderen Stellen des Körpers; die Wundränder klaffen wenig oder gar nicht und bilden eine Art von Ventilabschluss, durch den eingedrungene Gase leichter als anderswo zurückgehalten werden.

Wenden wir nun die so gewonnenen Gesichtspunkte auf unseren Fall an: Auch hier handelte es sich um einen Schuss in die Hohlhand. Der Verletzte hatte die Hand ausserordentlich fest, mit dem Gewicht seiner ganzen Körperlast, auf die Laufmündung aufgestützt und die letztere dabei umspannt, so dass sie in der Hohlhand wie in einer Tasche steckte. Die Untersuchung der Büchse, die ich mir zeigen liess, ergab ferner, dass der Lauf eine ungewöhnlich dicke Wand hatte. Bei einem Kaliber von 6 mm betrug der äussere Laufdurchmesser 15 mm. Wie man es bei solchen Büchsen nicht selten findet, war der Lauf für eine eventuelle spätere Nachbohrung bis auf 9 mm eingerichtet. Um so fester musste der Randabschluss der Pulvergase gewesen sein. Setzte man die Laufmündung auf die Schussöffnung, so zeigte es sich, dass die letztere allseitig umschlossen wurde. Damit übereinstimmend fehlten, wie erwähnt, die Pulverrückstände in der Umgebung des Einschusses fast gänzlich. Die Pulverladung musste also in toto ihren Weg in den Schusskanal genommen haben, aus dem sich massenhaft Pulverkörnchen entleerten. Die Einschussöffnung klaffte nicht. Eine Ausschussöffnung fehlte. Endlich war altes, sicherlich minderwertiges Pulver verwendet worden, so-

dass man sehr wohl auch an eine nachträgliche Pulverexplosion in der Wunde selbst denken konnte.

Nach alledem war die Annahme eines Pulvergasemphysems sehr plausibel. Ja, man kann sagen: Wenn sich jemand absichtlich ein Pulvergasemphysem beibringen wollte, so dürfte er aus theoretischen Erwägungen nicht viel anders verfahren, als unser Verletzter. Nur eines sprach gegen die Diagnose eines Pulvergasemphysems: S. gab mit aller Bestimmtheit an, dass die Hand unmittelbar nach dem Schusse nicht geschwollen, nicht dicker gewesen sei, als die andere Hand. Erst gegen Abend sei die Schwellung und auch das Knistern, das er selbst zuerst an sich konstatiert hatte, zu bemerken gewesen. Dieser Angabe war um so grösserer Wert beizulegen, als S. sich offenbar sehr genau beobachtet hatte. Wir liessen uns deshalb von dem Kranken nochmals genauest die Vorgänge nach der Verletzung erzählen und erfuhren eine neue, bis dahin von S. verschwiegene Thatsache, welche die ganze Sachlage sofort in einem ganz anderen Lichte erscheinen liess.

Man hatte etwa 2 Stunden nach der Verletzung einen im Dorfe prakticierenden Heilbeflissenen, einen ehemaligen Lazaretgehilfen, holen lassen. Dieser füllte, so erzählt der S., einen Irrigator mit Carbolwasser, führte die beinerne Spitze des an demselben angebrachten langen Gummischlauchs in die Schussöffnung ein und spritzte die Wunde aus. Bei der Enge der Schussöffnung liess sich die Spitze nur schwer einführen; sie wurde aber mindestens 1 cm weit hineingesteckt. Der Irrigator wurde etwa in Kopfeshöhe gehalten. Bei und nach dieser Manipulation hatte S. heftige Schmerzen. Nach dem Ausspritzen der Wunde legte der Lazaretgehilfe den Arm in einen Verband. Als dieser etwa um 5 Uhr Nachmittags abgenommen wurde, fielen dem S. die Schwellung und das Knistern auf.

Hiernach kann es meines Erachtens sehr wohl möglich sein, dass es sich in unserem Falle nicht um Pulvergasemphysem sondern um Emphysem durch Einblasen von Luft aus dem Irrigatorschlauch gehandelt hat. Jedenfalls ist er ein lehrreiches Beispiel dafür, wie vorsichtig man in der Diagnose des offenbar ungemein seltenen Pulvergasemphysems zu Werke gehen muss.

AUS DER

INNSBRUCKER CHIRURGISCHEN KLINIK

DES PROF. DR. v. HACKER.

XIII.

Ueber die Erfolge der Unterbindung der Vena saphena nach Trendelenburg bei Varicen der unteren Extremitäten.

Von

Dr. **Johann Grzes,**

k. u. k. Regimentsarzt im Corps-Artillerie-Regiment Nr. 11, Operationszögling der Klinik.

Seitdem Trendelenburg im Jahre 1891 gestützt auf seine Beobachtungen und Versuche für die operative Behandlung der Varicen bei gleichzeitiger varicöser Erweiterung der Aeste und des Stammes der Vena saphena magna die doppelte Unterbindung und Durchschneidung dieser Vene zwischen den Ligaturen eingeführt hat, sind viele seinem Beispiele gefolgt. Ueber die günstigen Resultate dieser Operation ist von mehrfacher Seite bereits berichtet worden. Der Erfolg war nicht nur kurz nach der Operation ein deutlicher, es erstreckte sich vielmehr die Heilungsdauer auf Jahre hinaus, wie z. B. in dem von Perthes mitgeteilten Falle bis zu einem Zeitraume von 9 Jahren (bei einer 44jährigen Frau). Perthes berichtet aus der Bonner Klinik über 63 Fälle (eigentlich 87, weil in einigen Fällen an beiden Beinen operiert wurde), in denen die Unterbindung der V. saphena nach Trendelenburg ausgeführt

wurde. Von 41 Personen, welche er entweder nachzuuntersuchen Gelegenheit hatte oder von denen er Erkundigungen eingeholt hat, erwiesen sich 32 als dauernd geheilt.

Buhl berichtet aus der Charité zu Berlin unter v. Bardeleben über 28 Operationen bei Varicen. In 20 der Fälle wurde die V. saphena nach Trendelenburg unterbunden, in 8 nur die Varicen exstirpiert. Von diesen 20 haben sich 11 Patienten zur Nachuntersuchung vorgestellt. Bei allen diesen war das Resultat ausnahmslos ein günstiges.

Hippmann und nach ihm Lenzner haben die Fälle aus der Greifswalder chirurgischen Klinik, wo die Unterbindung der V. saphena in 84 Fällen 111mal ausgeführt wurde, zusammengestellt. Von 54 dieser Patienten sind 30 als dauernd geheilt zu betrachten, darunter in einem Falle mit einer Heilungsdauer von über 8 Jahren.

Faisst berichtet aus der v. Bruns'schen Klinik, dass nach 15 Unterbindungen bei 11 Patienten 12mal dauernde Heilung mit vollständiger Wiedererlangung der Erwerbsfähigkeit zu konstatieren war. Die längste Dauer nach der Operation, ohne dass ein Recidiv eingetreten war, betrug $2^1/_2$ Jahre. Er kommt nach Zusammenstellung der anderen Fälle aus der Litteratur zu dem „höchst erfreulichen Resultate, dass von 100 Kranken 85 von ihren Geschwüren und Schmerzen mindestens $^1/_2$ Jahr lang befreit geblieben sind".

Von Jung werden aus der Klinik v. Mikulicz 14 Fälle, in denen die Unterbindung der V. saphena nach Trendelenburg teils allein, teils kombiniert mit Hauttransplantation nach Thiersch oder mit Ausschälung der Varicen nach Madelung ausgeführt wurde, mitgeteilt, davon 11 mit Erfolg und mehrjähriger (3) Heilungsdauer.

Studsgaard hat bei 17 Patienten 25mal die Ligatur der Vena saphena ausgeführt. Von 8 sind 5 definitiv geheilt ($3^1/_2$-jährige Heilungsdauer), 2 wesentlich gebessert und 1 unverändert geblieben.

Matlakowski berichtet über 2 Fälle von Unterbindung der V. saphena knapp vor Einmündung derselben in die V. cruralis mit Exstirpation der Varicen selbst. In beiden Fällen war der Erfolg ein sehr guter. In vielen dieser Fälle waren die Varicen kompliciert mit Geschwürsbildung an den Unterschenkeln. Es wurde beobachtet, dass die Unterbindung der V. saphena die Heilung der Unterschenkelgeschwüre, die auf varicöser Grundlage entstanden sind, ausserordentlich beschleunige.

Cerné hat die V. saphena magna dicht oberhalb eines chronischen varicösen Unterschenkelgeschwürs in der Gegend des Malleolus internus durchtrennt und dadurch eine rasche Heilung dieses Geschwürs erzielt.

Schelklij hat in 10 Fällen von varicösen Geschwüren die V. saphena im mittleren Drittel des Oberschenkels unterbunden. Das Resultat war ein befriedigendes, indem nach einer Beobachtungszeit von ca. 1 Jahr und länger die Geschwüre zugeheilt geblieben sind.

Rautenberg hat von 76 Fällen, in denen die Unterbindung der V. saphena ausgeführt wurde, 30 und zwar nach einer Zeit von 4 Monaten bis zu 4 Jahren nach der Operation teils nachuntersucht, teils von ihnen Nachrichten eingeholt. Von diesen sind 19 als völlig geheilt zu betrachten. In 11 Fällen trat infolge Anastomosenbildung um die Unterbindungsstelle herum Recidive ein.

Heintze berichtet aus dem Charité-Krankenhause zu Berlin über 79 Fälle von Resektion der V. saphena bei Unterschenkelgeschwüren und Varicen. Er hatte Gelegenheit, 6 von diesen Personen nach einem halben Jahre wieder zu untersuchen und fand bei allen vollständige Heilung. Nur bei den callösen Geschwüren, deren Grund und Ränder ein derbes, schwieliges Gewebe darstellen, erwies sich die Operation als erfolglos.

Trendelenburg hat durch seinen Kompressionsversuch dargethan, dass die Venen des Unterschenkels und des Fusses bei ihrer varicösen Erweiterung unter einem abnorm hohen, also pathologischen Drucke stehen, der wegen der Insufficienz der Klappen der V. saphena und der Klappenlosigkeit der V. femoralis, iliaca und cava der Blutsäule vom Varixknoten bis zum rechten Herzen entspricht. Durch die Unterbindung der V. saphena magna werden nun diese Venen von diesem Drucke befreit, das Blut aus der V. iliaca beziehungsweise cava kann nicht mehr durch die saphena in die Varicen zurückfliessen.

In der Regel, jedoch nicht ausschliesslich wurde von Trendelenburg die V. saphena magna an der Grenze des mittleren und unteren Drittels, handbreit über dem Condylus internus des Oberschenkels unterbunden, weil sich häufig diese Stelle der Vene als die am meisten erweiterte vorfand und der Compressionsversuch daselbst am besten gelang. Von anderen Operateuren wurde, wie Perthes, Buhl, Heintze etc. berichten, die Unterbindung der V. saphena magna an einer höheren Stelle, in oder über der Mitte des Oberschenkels ausgeführt, um höher abgehende Seitenäste

mit unschädlich zu machen.

Da Trendelenburg wiederholt die Beobachtung machte, dass nach Ausführung der Schede'schen Varicenunterbindung[1]) die V. saphena an der Unterbindungsstelle wieder wegsam wurde, so führte ihn dies zur Durchschneidung der Vene nach Unterbindung derselben. Da immer noch durch eine Regeneration des Stammes der Saphena Recidive entstehen können, wurde von anderen (Perthes, Buhl, Heintze u. A.) empfohlen, statt der einfachen Durchtrennung die Resektion eines 5—10 cm langen Stückes aus der Vene auszuführen.

In dieser von der ursprünglichen, von Trendelenburg angegebenen etwas modificierten Weise wurde diese Operation auch an Prof. v. Hacker's Klinik seit 96 in 17 Fällen ausgeführt. Die verhältnismässig geringe Zahl ist nicht etwa dahin zu deuten, dass in diesem Zeitraume nur so viele Fälle von Varicen hier zur Beobachtung gekommen wären, sondern vielmehr damit zu erklären, dass die Operation nach Trendelenburg den Patienten nur dann vorgeschlagen wurde, wenn der Kompressionsversuch deutlich positiv ausfiel, andernfalls jedoch die palliative Behandlung der Varicen, bestehend in systematischer Einwicklung und Kompression mittels Trikotschlauchbinden eingeleitet, bei Geschwürsbildung ein Zinkgelatineverband angelegt oder bei grösserer Ausbreitung derselben die Hauttransplantation nach Thiersch ausgeführt wurde.

Meinem hochverehrten Chef, Herrn Professor von Hacker sage ich an dieser Stelle meinen verbindlichsten Dank für die Anregung zu dieser Arbeit und die Ueberlassung des Materials, Herrn Privatdocenten Dr. Georg Lotheissen, Assistenten der Klinik, für die liebenswürdige Unterstützung.

Im nachfolgenden werden zunächst die Krankengeschichten der hier operierten Fälle auszugsweise wiedergegeben.

1. G. F., 24 J. alt, Bremser, leidet seit 5 Jahren an Varicen der linken Extremität, deren Entstehung er auf schwere Arbeit zurückführt.

---

1) Schede führte unter die varicös erweiterte Vene Catgutfäden im Abstande 1 cm von einander und knüpfte sie anfangs über eine Rolle von Salicylwatte, später über ein auf der Haut aufliegendes elastisches Gummirohr zusammen. Durch den Druck wurde die Vene entleert, ihre Wände aneinandergepresst, durch die sich nun entwickelnde adhäsive Entzündung zur Verklebung gebracht und aus dem Venenrohr entstand somit ein solider Strang ohne Lumen. Schede erzielte mit diesem Verfahren auch Heilungserfolge von mehrjähriger Dauer.

Am linken Unterschenkel im Gebiete der V. saphena magna zahlreiche varicöse Erweiterungen mit Knotenbildung. 21. II. 96 Unterbindung der Vena saphena magna in der Mitte des linken Oberschenkels und Resektion eines 5 cm langen Stückes mit einem cirkumskripten Varix entsprechend einer Stelle, wo eine Klappe der Vene lag, unter Infiltrationsanästhesie nach Schleich. 27. II. Heilung p. p. und Entlassung des Pat. mit den entsprechenden Weisungen, sich anfangs noch zu schonen und die Extremitäten mit Flanellbinden einzuwickeln. — Bei der Nachforschung gelang es nur von einer Verwandten des Pat. die Mitteilung zu erhalten, dass Pat. sich vollkommen gesund fühle und seiner Beschäftigung unausgesetzt nachzugehen im Stande sei.

2. F. B., 52 J. alt, Taglöhner, leidet seit 26 Jahren an Krampfadern. Varicen an beiden Extremitäten im Gebiete der V. saphena magna mit Beteiligung des Stammes und Geschwürsbildung an beiden Unterschenkeln. 1. VI. 97. Beiderseitige Unterbindung und Resektion eines 1 cm langen Stückes aus der V. s. magna in der Mitte des Oberschenkels unter Schleich'scher Lokalanästhesie. 10. VI. Heilung p. p. Die Geschwüre vernarbten rasch und die Varixknoten sind bis auf einen, etwa kleinhaselnussgrossen, hart sich anfühlenden, am linken Oberschenkel nahezu völlig geschwunden. — Pat. schreibt, dass er sich gesund fühlt und seine Füsse „auch immer heil" sind.

3. Ph. D., 70 J. alt, Taglöhner, leidet seit 6 Jahren an Krampfadern mit besonders quälendem Ermüdungsgefühl. Beiderseits sehr starke Varicositäten der Aeste und des Stammes der V. s. magna. 9. VI. Unterbindung und Durchschneidung der V. s. magna an beiden Oberschenkeln unterhalb der Einmündungsstelle in die V. cruralis unter Lokalanästhesie nach Schleich. 17. VI. Heilung p. p. Pat. wird entlassen und ihm die Fortsetzung der Flanellbindeneinwicklung empfohlen. Es bestand damals, wie der Nervenbefund lautet, ausserdem eine motorische Schwäche der Extremitäten ohne nachweisbare anatomische Grundlage, wahrscheinlich infolge seniler Veränderungen im Centralnervensystem. — Laut eingeholter Erkundigung ist Pat. wahrscheinlich an Marasmus im Jahre 1899 gestorben.

4. J. N., 21 J. alt, Müller, leidet seit 1½ Jahren an Krampfadern der rechten Wade und führt es zurück auf das Tragen schwerer Mehlsäcke. Ausgebreitete Varicositäten im Bereiche der V. saphena parva. 8. IV. 97. Unterbindung der V. s. parva unterhalb der Einmündungsstelle in die V. poplitea und Resektion eines 5 cm langen Stückes aus derselben unter lokaler Anästhesie. Verband mit Volkmann'scher Schiene. 17. IV. Heilung p. p. Da sich auch bei längerem Gehen und Stehen die Varicen nicht mehr füllen, wird Pat. als geheilt entlassen. — Die Nachuntersuchung ergab: Im Gebiete der V. saphena parva in der rechten Wade sind zwar erweiterte oberflächliche Venen sichtbar, aber keine Varicosi-

täten fühlbar. Pat. kann das rechte Bein ebenso gebrauchen wie das gesunde linke.

5. C. R., 23 J. alt, Köchin, seit mehreren Jahren an Krampfadern rechts leidend. Ausgedehnte Varicositäten im Bereiche der V. s. magna rechts. 19. IV. 98. Unterbindung der rechten V. s. magna unter Schleich'scher Lokalanästhesie nahe der Einmündung in die V. cruralis. 29. IV. Heilung p. p. und Entlassung. — Ueber ihren jetzigen Aufenthalt und ihr weiteres Befinden war nichts zu erfahren.

6. J. N., 54 J. alt, Taglöhner, leidet seit mehreren Jahren an Varicen beider Extremitäten und seit 1/2 Jahre an Hydrocele. Nachdem vorher die Hydrocele nach Volkmann operiert wurde, verlangte Pat. auch von seinen Varicen befreit zu werden. Dieselben bestanden links im Gebiete der V. saphena magna et parva und rechts in dem der V. saphena parva. 23. II. 98. Die V. saphena parva wurde beiderseits in den Kniekehlen, die V. saphena magna in der Mitte des linken Oberschenkels zugleich mit Resektion eines 2—4 cm langen Stückes aus derselben unter lokaler Anästhesie nach Schleich unterbunden. 7. III. Heilung p. p. und Entlassung. — Die Nachfrage ergab, dass Pat. im Dezember 1899 an unbekannter Ursache gestorben ist.

7. P. D., 24 J. alt, Mediciner. Nach einer schweren Erkrankung an Typhus abdominalis im Jahre 1894 litt Pat. oft an Oedemen der Unterschenkel und es bildeten sich Varicen an beiden Unterschenkeln mit Neigung zu Ekzemen. Es bestanden varicöse Erweiterungen der Venen im Gebiete der V. saphena magna links, in geringerem Grade rechts, daneben Pigmentflecke nach Ekzemen und oberflächliche Ulcerationen an beiden Unterschenkeln. 18. IV. 98 Unterbindung beider V. s. magnae an der Grenze zwischen oberem und mittlerem Drittel des Oberschenkels unter Schleich'scher Lokalanästhesie. 24. IV. Heilung p. p. Pat. fühlte sich durch 1 Jahr besser, später kehrten die Beschwerden besonders beim Bergsteigen wieder. — Bei der Nachuntersuchung jetzt ergiebt sich folgender Befund: Links varicöse Erweiterungen im Gebiete der V. saphena magna, am Oberschenkel parallel zur linearen Narbe an der Unterbindungsstelle und 1 Querfinger von derselben nach aussen eine bleistiftdicke Vene, ein Collateralast der früher unterbundenen V. saphena magna. Rechts sind nicht bedeutende Erweiterungen der Venen im Gebiete der V. saphena parva. Pat. will sich nochmals der Unterbindung des Parallelastes der V. saphena magna links und der rechten V. saphena parva unterziehen.

8. E. K., 54 J. alt, Schuhmachersfrau, leidet seit vielen Jahren an Krampfadern der rechten unteren Extremität und in letzter Zeit an einem hartnäckigen Geschwür in der Gegend des Malleolus internus, welches Guldenstückgrösse erreichte. 5. II. 99. Unterbindung der V. saphena magna rechts im oberen Drittel des Oberschenkels unter Schleich'scher

Lokalanästhesie. Heilung p. p. Der Substanzverlust am inneren Knöchel überhäutete sich rasch, 4. III. geheilt entlassen. — Laut Mitteilung ist die Pat. bisher frei von Recidiven des Geschwürs geblieben und hat auch keine Beschwerden von Seiten der Varicen.

9. J. M., 61 J. alt, Taglöhnerin, leidet seit ihrer Jugend an Varicen, war bereits vor 4 Jahren wegen eines Ulcus cruris in Behandlung und kam neuerdings wegen eines Ulcus auf die Klinik. Am rechten Beine ausgedehnte Varicositäten und ein 6 cm langes, 3 cm breites Geschwür in der Mitte des rechten Unterschenkels. 29. III. 99. Unterbindung der rechten V. saphena magna über der Mitte des rechten Oberschenkels unter Schleich'scher Lokalanästhesie. 6. IV. Heilung der Wunde p. p., 16. IV. war das Geschwür bereits vollständig verheilt. — Ueber das jetzige Befinden der Pat. konnte nichts in Erfahrung gebracht werden.

10. P. N., 46 J. alt, Bedienerin, leidet seit vielen Jahren an Krampfadern beider Extremitäten, an denen zahlreiche, grosse Varicositäten mit starren Wänden zu finden sind, daneben besteht auch ein Ulcus in der Gegend des inneren Knöchels am linken Fusse. 27. IV. 99. Beiderseitige Unterbindung der V. saphena magna im oberen Drittel des Oberschenkels unter lokaler Anästhesie nach Schleich. Links war die Vene tief im Fettgewebe eingebettet, rechts dagegen oberflächlicher gelegen. Im Verlaufe der sonst reaktionslosen Heilung trat jedoch am rechten Oberschenkel von der Unterbindungsstelle der V. saphena bis zum Knie eine Thrombose der Vene auf; die dadurch verursachten Beschwerden schwanden auf Umschläge mit essigsaurer Thonerde und bei Bettruhe. Pat. wurde mit Zinkgelatineverband am 16. VI. entlassen und hat laut Mitteilung bisher keine Beschwerden, auch recidivierte das Geschwür nicht.

11. V. E., 23 J. alt, Nähterin, leidet seit ihrem 16. Lebensjahre an Varicen des linken Beines, seit 1 Monat an einem entzündeten schmerzhaften Varix an der Innenseite des linken Beines. 29. III. Unter Schleich'scher Lokalanästhesie wird die linke V. saphena magna nahe der Einmündungsstelle in die V. cruralis unterbunden und der Varix am linken Knie exstirpiert. 9. IV. Heilung p. p. und Entlassung. — Laut Mitteilung fühlt sich Pat. bisher frei von Beschwerden.

12. M. D., 36 J. alt, Fleischhauersgattin, leidet seit mehreren Jahren an Krampfadern, in deren Gefolge sich vor 3 Jahren ein Ulcus am l. Unterschenkel bildete, welches an derselben Stelle vor $^3/_4$ Jahren recidivierte und gegenwärtig als handtellergrosses Geschwür sich repräsentiert. Daneben besteht Tuberkulose der Haut in der Hals- und Nackengegend. 22. VII. 99. In Schleich'scher Infiltrationsanästhesie wird die V. saphena magna im oberen Drittel des linken Oberschenkels unterbunden. Wunde p. p. geheilt. Das Geschwür, dessen Grund vorher mit schlaffen Granulationen bedeckt war, lebhaft granulierend, verkleinert sich allmählich,

sodass Pat. nach einem Monate 25. VIII. mit einem kaum guldenstückgrossen Geschwür in häusliche Behandlung entlassen wird. — Ueber ihr jetziges Befinden konnte nichts in Erfahrung gebracht werden.

13. A. S., 53 J. alt, Taglöhner, leidet seit mehreren Jahren an Krampfadern beider Extremitäten. Pat. kam im Jahre 1895 nach einer heftigen Blutung aus einem geplatzten Varixknoten unter dem linken Knie auf die hiesige Klinik. Hier wurde (29. VII. 95) die Unterbindung der linken V. saphena magna im unteren Drittel des Oberschenkels ausgeführt. An der rechten unteren Extremität waren nur geringe Venenausdehnungen sichtbar. Da dieselben an Grösse zunahmen, heftige Schmerzen beim Gehen auftraten, liess sich Pat. im Januar 1899 wieder aufnehmen. Es bestanden hochgradige Varicositäten im Bereiche der V. saphena magna am rechten Ober- und Unterschenkel mit Knotenbildung und am linken Oberschenkel ebenfalls Varixknoten oberhalb der Narbe nach der Unterbindung im Jahre 1895. 27. I. 99. Unter Schleich'scher Lokalanästhesie wird beiderseits der Stamm der V. saphena magna nahe der Einmündung in die V. cruralis unterbunden. Nach Heilung p. p. wird Pat. am 4. II. 99 entlassen und hat laut Mitteilung keine Beschwerden von Seiten seiner Varicositäten empfunden.

14. D. L., 39 J. alt, Taglöhner, leidet seit dem 20. Lebensjahre an Krampfadern. Er war bereits 1890 und 1894 wegen Fussgeschwüren in Spitalbehandlung. An beiden unteren Extremitäten Varicen im Gebiete der V. saphena magna, rechts bedeutende Teleangiektasien, welche bis in das Gebiet der V. epigastricae inferiores, auf das Abdomen hinaufreichen. Am rechten Unterschenkel ein guldenstückgrosses Geschwür. 8. IV. 99. Unter Schleich'scher Lokalanästhesie wird beiderseits im oberen Drittel des Oberschenkels die V. saphena magna unterbunden und ein Varix der V. epigastrica inferior in der rechten Schamgegend ausgeschält. 15. IV. Reaktionslose Heilung der Wunden. Es entwickelte sich jedoch am rechten Oberschenkel eine Thrombose nach abwärts von der Unterbindungsstelle bis zum Knie, die Beschwerden gingen auf feuchte Umschläge zurück. 20. IV. war das Geschwür bereits verheilt. Auch links trat eine Thrombose mit Phlebitis an der Innenseite des linken Oberschenkels in geringerem Umfange nach abwärts auf. 1. V. 99 wurde Pat. als geheilt entlassen. Pat. kam 18. IV. 1900 wieder auf die Klinik mit der Bitte, man möge ihn, da der Zustand seit mehreren Monaten sich wieder verschlimmert habe, nochmals operieren. Es fand sich nun am rechten Oberschenkel, parallel zur V. saphena magna, deren Verlauf noch durch die Narbe gekennzeichnet war, ein bleistiftdicker Strang, daneben zahlreiche Varicositäten, am Unterschenkel rechts ein über kreuzergrosses Geschwür, und links Varicen im Gebiete der V. saphena magna, die sich auch an der Unterbindungsstelle als durchgängig erweist. 1. V. wird in Schleich'scher Lokalanästhesie rechts im oberen Drittel des Oberschenkels der

Parallelast zur V. saphena magna, links die V. saphena magna unterhalb der Einmündungsstelle in die V. cruralis unterbunden und beiderseits wird ein 3—5 cm langes Stück aus derselben reseciert. 13. V. Nach Heilung p. p. wird Pat. entlassen, da er sich wohl fühlt und die Varicen weniger prall gefüllt erscheinen.

15. G. R., 44 J. alt, Müller, leidet seit 20 Jahren an Krampfadern der rechten Extremität. Besonders ausgedehnte Varicen von der inneren Seite des rechten Knies bis zum mittleren Drittel des Oberschenkels. 16. IX. 99. Unterbindung der V. saphena magna rechts nahe ihrer Einmündung in die V. cruralis unter Schleich'scher Lokalanästhesie. 23. IX. Heilung p. p. — Pat. hat bisher keine Beschwerden von Seiten der Krampfadern.

16. F. N., 27 J. alt, Kellnerin, leidet seit 7 Jahren an Varicen, welche sich in der Gravidität entwickelt haben. Vor 5 Jahren soll sich aus einem geplatzten Varixknoten ein Geschwür entwickelt haben. Ausgebreitete Varicen an der Innenseite der Unterschenkel und im unteren Drittel der Oberschenkel. 5. XII. 99. Unterbindung beiderseits in der Mitte der Oberschenkel unter Schleich'scher Lokalanästhesie nach Anlegung einer elastischen Binde um die Oberschenkel. 13. XII. Nach Heilung p. p. wird Pat. entlassen und berichtet, dass sie bis nun sich frei von Beschwerden fühle.

17. J. B., 42 J. alt, Brotträger, frühere Beschäftigung Schmied. Angeblich seit 22 Jahren bestehende Varicen an beiden Unterschenkeln bis zur Mitte der Oberschenkel. 28. XII. 99. Unterbindung beiderseits im oberen Drittel der Oberschenkel, unter Lokalanästhesie nach Schleich. — Heilung p. p. Ueber den jetzigen Aufenthalt und das Befinden des Pat. war nichts zu erfahren.

Es wurde somit seit 96 an der hiesigen Klinik die Unterbindung der V. saphena magna 26mal ausgeführt und zwar 4mal nur die rechte, 4mal nur die linke und 9mal (in einem Falle wegen Recidive doppelt) beide Venen unterbunden. Ausserdem wurde in einem Falle (Nr. 4) die V. saphena parva rechts nahe der Einmündungsstelle in die V. poplitea und in einem zweiten Falle (Nr. 6) beide V. saphenae parvae in der Kniekehle unterbunden. Von diesen Patienten waren 10 Männer und 7 Frauen. 6 standen in dem Alter zwischen 20 und 30 Jahren, 6 hatten das 50. Lebensjahr überschritten, die übrigen 5 waren im mittleren Lebensalter. Immer wurde vorher der Kompressionsversuch nach Trendelenburg ausgeführt und die Vene möglichst an der Stelle unterbunden, wo derselbe am deutlichsten gelang. In allen Fällen wurde die Unterbindung nur unter der Infiltrationsanästhesie nach

Schleich ausgeführt und es erfolgte in allen 17 Fällen Heilung per primam. Als Naht- und Ligaturmaterial wurde Seide verwendet und ein aseptischer Druckverband angelegt. Die Extremitäten wurden in den ersten Tagen hochgelagert und für die erste Zeit des Herumgehens mit Flanell- oder Trikotschlauchbinden eingewickelt.

Trotz der reaktionslosen Heilung traten in 2 Fällen (10 und 14) Thrombosen der V. saphena magna vom Knie bis zur Unterbindungsstelle auf. Es entstand ohne jede Temperatursteigerung im 1. Falle 3 Wochen nach der Operation, im 2. auf der einen Seite am 6. Tage und auf der anderen Seite ebenfalls 3 Wochen nach der Operation eine empfindliche Schwellung und schmerzhafte Verdickung längs des Stammes der V. saphena magna von der Unterbindungsstelle bis zum Knie; die Schmerzen schwanden bei Bettruhe und auf feuchte Einwicklungen binnen wenigen Tagen; schliesslich blieb dann nur ein dünner, schmerzloser Strang zurück. Eine auffällige Verkalkung und Rigidität der Wand konnte nur bei einem Patienten konstatiert werden. Eine Infektion war auszuschliessen, da der Wundverlauf ein völlig reactionsloser war und eine infektiöse Phlebitis wohl mit Fiebererscheinungen einhergehen würde. Es wurde ja auch immer darauf Bedacht genommen, in den Fällen, wo die Varicen mit einem Ulcus compliciert waren, zuerst das Geschwür zur Reinigung zu bringen, bevor die Vene unterbunden wurde, um eine eventuelle Verschleppung von Keimen aus dem Geschwürsgrunde in die frisch gesetzte Wunde auszuschliessen. Auffallend ist allerdings, dass bei demselben Patienten bei der 1. Operation im Jahre 99 sich eine Thrombophlebitis an beiden Extremitäten entwickelte und bei der 2. Operation im Jahre 1900 vollständig ausblieb, was vielleicht mit zufälligen Endothelläsionen in Zusammenhang zu bringen wäre. Trendelenburg schrieb zwar, dass „ausgedehntere Thrombosen bei aseptischem Wundverlauf durchaus nicht zu fürchten sind, abgesehen von den seltenen Fällen, in denen die Venenwand durch Verkalkung rigide geworden ist, so dass die Vene nicht collabieren und sich vollständig entleeren kann." Aber schon Faisst berichtet, dass trotz völlig aseptischen Wundverlaufs sich bei einem Manne eine Thrombose, wie in unseren 2 Fällen, vom Knie bis zur Unterbindungsstelle entwickelte, und unter den 87 Fällen, die Perthes mitteilt, hat sich, abgesehen davon, dass 7mal kleine Thrombosen in der Nähe der Unterbindungsstelle auftraten, einmal eine ausgedehnte, von der Mitte des Oberschenkels bis unterhalb des Knies reichende

Thrombose ausgebildet. Auch Heintze berichtet über einen solchen Fall ausgedehnter Thrombose bei einem Manne, bei dem wegen gleichzeitiger Drüsenexstirpation die V. saphena in der Fovea ovalis reseciert und ausserdem 2 Varicen am Unterschenkel exstirpiert worden waren.

Bedenklichere Komplikationen oder schwerere Störungen, wie Lungenembolie mit nachfolgender Infarktbildung, wie in den Fällen von Perthes und Studsgaard, in letzterem Falle bei ganz aseptischem Wundverlaufe, sind hier niemals beobachtet worden. Von Franz wird der von Nauwerk mitgeteilte Fall angeführt, in dem am 10. Tage nach einer beiderseitigen Unterbindung und Resektion der V. saphena wegen 20 Jahre bestehender Varicen bei einer 64jährigen, sehr fettleibigen Frau trotz tadelloser Wundheilung plötzlich Dyspnoe und Tod nach $^1/_2$ Stunde eintrat. „Die Sektion ergab embolische Verstopfung beider Lungenarterien. Als Ursprung erwies sich die rechte V. saphena, die von der proximalen Unterbindungsstelle aus noch einen fast fingerlangen Thrombus enthielt; keine Spur von Eiterung, keine Bakterien. Wahrscheinlich war die Thrombose veranlasst durch die mikroskopisch nachgewiesene Nekrose des unterbundenen Venenstumpfes".

Was den Erfolg in diesen 17 Fällen anbelangt, so kann derselbe für die erste Zeit unmittelbar nach der Operation als durchwegs günstig bezeichnet werden. Die Varicen sind immer kleiner geworden, ihre früher fühlbare pralle Füllung war nicht mehr nachweisbar, wenn sie auch in der Mehrzahl der Fälle nicht völlig geschwunden sind. Denn die Verdickung der Venenwand, welche bei jahrelang bestehenden Varicen immer eintritt, und Entzündungsprocesse um dieselbe, welche zu einer Verwachsung mit der Umgebung führen, verhindern die Vene, sich auf ihr ursprüngliches Lumen zurückzuziehen.

Bei der mikroskopischen Untersuchung eines resecierten Stückes aus dem erweiterten Parallelaste der V. saphena magna (Fall 14) zeigte es sich im Vergleiche zu der nicht varicös erweiterten V. saphena magna, von der ein Stück bei der Exstirpation eines Sarkoms der Fascia lata wegen Verwachsung der Vene mit dem Tumor reseciert wurde, dass namentlich die Intima bis auf das Dreifache hypertrophiert war mit Einlagerung von bindegewebigen Elementen (nach Hodara, innere Hypertrophie), daneben auch die Adventitia eine besondere Mächtigkeit mit Muskelneubildung zeigte.

7 Patienten litten ausser an den Beschwerden infolge der vari-

cösen Venenerweiterungen überdies noch an Unterschenkelgeschwüren, welche infolge der mangelhaften Ernährung durch die geänderten Cirkulationsverhältnisse sich an den, mechanischen Läsionen am meisten ausgesetzten Partien des Unterschenkels (vordere Schienbeinkante und Knöchelgegend) mit besonderer Vorliebe entwickeln. Uebereinstimmend mit anderen Beobachtern (Cerné, Schelklij, Faisst, Heintze und andere) wurde auch hier die Wahrnehmung gemacht, dass die Unterschenkelgeschwüre sich in verhältnismässig sehr kurzer Zeit überhäutet haben, nur mit Ausnahme jener, deren Ränder ein dichtes, callöses Gewebe darstellen und die ja auch anderen Behandlungsmethoden trotzen und bei grösserer Ausdehnung sogar die Indikation zu einer Amputation abgeben können.

Es erstreckt sich der Erfolg der Unterbindung nach Trendelenburg aber auch auf längere Dauer, so im Falle 1 auf $4^1/_2$ Jahre, in 2 Fällen (Nr. 2 und 4) über 3 Jahre hinaus; in 4 Fällen (Nr. 8, 10, 11 und 13) ist der Heilerfolg von 1 bis $1^1/_2$jähriger und in 2 Fällen (Nr. 15 und 16) von mehr als halbjähriger Dauer. Leider sind der Aufforderung, sich hier vorzustellen, nur 3 Patienten nachgekommen, von den anderen antworteten darauf 7 wenigstens brieflich, über einen Fall konnte nur eine indirekte Mitteilung erlangt werden, von 4 anderen war überhaupt nichts zu erfahren und 2 (im Alter von 70 und 54 Jahren) sind inzwischen an nicht näher bezeichneter Ursache gestorben.

Im Ganzen liessen sich aus der Litteratur — die vorne angeführten und unsere Operationen nach Trendelenburg mitgezählt — insgesamt 498 Fälle zusammenstellen, von diesen sind 256 in Bezug auf den Dauererfolg nachuntersucht bezw. verfolgt worden und in 196 Fällen, d. i. in 76,6% der Fälle, war eine Dauerheilung zu konstatieren. Jung hat ein noch günstigeres Verhältnis gefunden, nämlich bei 187 nachuntersuchten Fällen von 355 Trendelenburg'schen Operationen 86,2% Heilerfolge.

Recidive sind in 3 Fällen beobachtet worden. In 2 Fällen (bei Nr. 7 an der linken und Nr. 14 an der rechten Extremität) lässt sich das Recidiv dadurch erklären, dass neben der V. saph. magna ein deutlich sicht- und fühlbarer, erweiterter Parallelast derselben nachzuweisen war. In dem Falle 14 wurde dieser Parallelast bei der 2. Operation unterbunden; doch ist die Zeit seit der Ausführung der Operation (1. V. 1900) zu kurz, um einen dauernden Erfolg zu konstatieren. Das Recidiv an der linken Extremität desselben Patienten kann nur

durch eine Regeneration des früher unterbundenen Stammes der V. saphena magna bedingt sein, trotzdem dass eine Thrombose der Vene 3 Wochen nach der ersten Operation eingetreten ist; es ist jedoch damals wahrscheinlich nur die einfache Durchschneidung der Vene zwischen den Ligaturen ausgeführt worden, da die Krankengeschichte nichts von einer Resektion erwähnt. Der zweite Patient mit Recidiv (Fall 7) will sich jetzt einer neuerlichen Operation unterziehen; bei diesem bestehen auch Varikositäten am rechten Unterschenkel, jedoch im Gebiete der V. saphena parva. Da nur die beiden V. v. saphenae magnae unterbunden wurden, so ist dies nicht als eigentliches Recidiv aufzufassen, wenn auch nach Henle die V. saphena parva sich ebenso häufig in die V. saphena magna als in die V. poplitea ergiesst. Im Falle 13 wird das Recidiv dadurch verständlich, dass im Gebiete der linken V. saphena magna, welche 1895 im unteren Drittel des Oberschenkels unterbunden wurde, oberhalb dieser Unterbindungsstelle sich im Laufe von 4 Jahren variköse Erweiterungen ausbildeten, welche neben den Varicen der anderen Extremität, die früher nur unbedeutend waren, den Patienten zu einer neuerlichen Operation (1899) bewogen: seither fühlt Pat. auch keine Beschwerden von Seiten der Krampfadern.

Es empfiehlt sich daher, die V. saphena magna möglichst hoch, am besten im oberen Drittel des Oberschenkels unweit ihrer Einmündungsstelle in die V. cruralis, wie es in der Mehrzahl der Fälle (10) hier geschehen ist, zu unterbinden, wenn nicht besondere Gründe für die Wahl eines tieferen Ortes sprechen. Auch begnüge man sich nicht mit der einfachen Durchschneidung der Vene zwischen den Ligaturen, sondern reseciere, um eine Regeneration der Vene vollends auszuschliessen, ein 5—10 cm langes Stück derselben, wie es hier in der Hälfte der Fälle geschehen ist. Der Kompressionsversuch nach Trendelenburg wäre immer vorher auszuführen, da er zunächst uns den Beweis ad oculos führt, dass eine Ausschaltung der V. saphena aus dem Kreislaufe das Leiden zu beheben im Stande wäre, weiterhin uns auch auf das Vorhandensein eines Parallelastes der V. saphena, ein ziemlich häufiges Vorkommnis, das bei einer einmaligen Untersuchung der Beobachtung entgehen könnte, aufmerksam macht. Bei fettreichen Individuen empfiehlt es sich, um die Vene deutlicher sichtbar zu machen, einen Gummischlauch oberhalb der gewählten Unterbindungsstelle locker anzulegen, um nur eine venöse Stauung hervorzurufen, wie dies auch hier versucht wurde (Fall 16). Die Ausführung der Operation ist eine verhältnismässig

leichte, bedarf keiner Narkose, kann vielmehr, wie hier durchgehends, auch bei dem empfindlichsten Individuum unter lokaler Infiltrationsanästhesie nach Schleich ausgeführt werden. Von demselben Gesichtspunkte ausgehend wurde in analoger Weise die Unterbindung auch auf die V. saphena parva bei Varicen in deren Gebiete ausgedehnt mit einem günstigen Resultate im Falle 4 (Fall 6 ist inzwischen gestorben). Vor dem Madelung'schen Verfahren, den Ausschälungen von Varicen, über dessen Resultate Boennecken aus der Rostocker Klinik (14 geheilte Fälle) berichtet, hat diese Operation nach Trendelenburg den Vorteil, dass sie einen viel einfacheren Eingriff darstellt und dass die zurückbleibende Narbe bedeutend kleiner (6—10 cm lang) ist im Vergleich zu der bei den nach Madelung Operierten, bei welchen die in die Kniekehle herabreichende Narbe besonders störend wirken kann.

Wenn auch die Operation nach Trendelenburg nicht als absolut gefahrlos bezeichnet werden kann (Franz), da aus einer Reihe von nahezu 500 Operierten bereits ein Todesfall infolge von Embolie der Lungenarterien zu verzeichnen ist, so ist doch die Gefahr eine verschwindende, um so geringer, je jünger das Individuum ist. Wie viele im jugendlichen Alter an Krampfadern erkrankt sind, beweisen zum Teil die Zahlen, welche die Militärstatistik uns liefert. Durchschnittlich 30‰ aus der Zahl der wegen unbehebbarer Invalidität aus dem Heeresverbande Ausgeschiedenen werden wegen Varicen entlassen (Kirchenberger). Wenn die Militärärzte dahin wirken sollen, so viele als möglich dem Heere diensttauglich zu erhalten, wie dies beispielsweise durch die in letzter Zeit vielfach ausgeführten Radikaloperationen der Hernien angestrebt wird, so bietet sich ihnen ein reichliches und vorzügliches Material zur Operation der Varicen nach Trendelenburg, und es wäre nur zu wünschen, dass sich diese Operation auch in den Militärspitälern einbürgere.

Litteratur.

Albert. Lehrbuch der speciellen Chirurgie. Bd. 2. 1897. — Boennecken. Ueber die Resultate der Ausschälung von Varicen an der unteren Extremität. Berliner klin. Wochenschr. 1889. — Buhl. Beitrag zur Frage der Behandlung der Varicen. Inaug.-Dissert. Berlin 1896. — Cerné. Cure radicale des varices contre les ulcères de jambe. Centralbl. für Chir. 1892. — Faisst. Ueber die Unterbindung der Vena saphena magna nach Trendelenburg bei Unterschenkelvaricen. Diese Beiträge. Bd. 14. — Franz. Ueber Komplikationen nach Trendelenburg'scher Varicenoperation bei

aseptischem Wundverlauf. Deutsche Zeitschrift für Chir. Bd. 47. — Heintze. Ueber den Einfluss der Resektion der Vena saphena auf die Heilung der Unterschenkelgeschwüre. Ebenda. Bd. 47. — Henle. Handbuch der Gefässlehre des Menschen. — Hippmann. Ueber die Ligatur bei Varicen der unteren Extremität. Inaug.-Dissert. Greifswald 1894. — Hodara. Zur Histologie der Varicen. Monatshefte für Dermatol. und Syphilis 1895. — Jung. Zur operativen Behandlung der Varicen der unteren Extremität. Inaug.-Diss. Breslau 1899. — Kirchenberger. Aetiologie und Histogenese der varicösen Venenerkrankungen und ihr Einfluss auf die Diensttauglichkeit. 1893. — König. Lehrbuch der speciellen Chirurgie. 3. Bd. 1894. — Lenzner. Die Erfolge der Varicen- und Ulcerabehandlung mit Unterbindung (Resektion) der Vena saphena magna. Inaug.-Diss. Greifswald 1899. — Matlakowski. Exstirpation der Vena saphena bei Fussgeschwüren. Centralbl. für Chir. 1892. — Perthes. Ueber die Operation der Unterschenkelvaricen nach Trendelenburg. Deutsche med. Wochenschr. 1895. — Rautenberg. Ueber die mit Trendelenburg'scher Operation bei Krampfadern am Unterschenkel erzielten Dauererfolge. Centralbl. für Chir. 1896. — Schelklij. Behandeling van Varices. Centralbl. für Chir. 1895. — Studsgaard. Om Behandlingen of Varices par Undeextremiteterne. Hospitals-Tidende 1895. (Virchow's Jahresberichte. 30. Jahrgg.). — Tillmanns. Lehrbuch der allgem. und speciellen Chirurg. 1899. — Tobold. Ueber Varicen der unteren Extremität und ihre Behandlung. Inaug.-Dissert. Bonn 1889. — Toldt-Langer. Lehrbuch der systemat. und topogr. Anatomie 1897. — Trendelenburg. Ueber die Unterbindung der Vena saphena magna bei Unterschenkelvaricen. Diese Beiträge. Bd. 7. — Handbuch der praktischen Chirurg. von v. Bergmann, v. Bruns und v. Mikulicz. Bd. 4. 1900. — Militärstatistisches Jahrbuch 1895—1898. Statistik der Sanitätsverhältnisse der Mannschaft des k. und k. Heeres 1895—1898.

AUS DER

INNSBRUCKER CHIRURGISCHEN KLINIK

DES PROF. DR. v. HACKER.

XIV.

Die Verwendung gestielter, mit der Hautseite gegen die Nasenhöhle gekehrter Gesichtslappen zur partiellen Rhinoplastik.

Von

Prof. Dr. **V. v. Hacker.**

(Mit 10 Abbildungen.)

Zur Nasenflügelbildung hat sich mir ein Verfahren bewährt, das ich in diesen Beiträgen Bd. XVIII. Hft. 2 beschrieb und das darin bestand, dass ein v. Langenbeck'scher, der anderen Nasenseite entnommener Ersatzlappen durch einen mit der Hautseite gegen die Nasenhöhle gekehrten Wangenlappen derselben Seite unterfüttert wurde. Ich machte dann später zunächst anlässlich eines am 4. Juli 98 operierten Defektes nach vorausgegangener Exstirpation eines Carcinoms die Erfahrung, dass sogar der mit der Epidermis gegen die Nasenhöhle gelegte Wangenlappen allein ohne Aufpflanzung eines v. Langenbeck'schen Lappens, ja selbst ohne Bedeckung der Wund- oder Granulationsfläche desselben mit Thiersch'-

schen Läppchen genügen könne. Immerhin war das aus Fig. 1 ersichtliche kosmetische Resultat in diesem Falle kein so vollkommenes wie das in jenem mit der kombinierten Methode erreichte.

Fig. 1.

Preindlsberger[1]), der zweimal mein Verfahren der partiellen Rhinoplastik mit Erfolg ausführte, liess jedesmal von vorne herein den v. Langenbeck'schen Lappen fort und zwar deshalb, da er in zwei anderen Fällen hässliche Narben an der Nasenseite welcher dieser entnommen war, entstehen sah. Obwohl ich weder bei einigen an Billroth's Klinik ausgeführten Nasenflügelbildung nach v. Langenbeck noch in meinem oben erwähnten Falle entstellende Narben beobachtete, so halte ich es in kosmetischer Hinsicht für gewiss noch vorteilhafter, wenn die Haut der gesunden Nasenseite ganz unberührt bleiben kann. Ich möchte aber hier darauf aufmerksam machen, dass jeder per granulationem heilende künstliche Substanzverlust der Nase rechtzeitig mit Lapis kauterisiert werden muss, wenn er eine unauffällige Narbe geben soll, damit nicht zu üppige und ungleichmässig über das Niveau emporragende Granulationen gebildet werden, ein Umstand, den bereits Szymanowski[2]) speziell auch bei der in Rede stehenden Nasenflügelplastik nach v. Langenbeck hervorhebt. Im allgemeinen scheint also auch mir der v. Langenbeck'sche Lappen in den meisten Fällen entbehrlich zu sein. Ob man den mit der Hautseite gegen

1) Preindlsberger. Zur partiellen Rhinoplastik. Wiener klin. Wochenschr. 1898. Nr. 20, 24. — Zur partiellen und totalen Rhinoplastik nach v. Hacker. Wiener klin. Wochenschr. 1899. Nr. 6.

2) Handbuch der prakt. Chir. 1870. p. 327.

die Nasenhöhle gewendeten Lappen an seiner nach aussen gekehrten Wundfläche ohne oder mit Thiersch'scher Transplantation überhäuten lässt, wird von dem speciellen Falle abhängen, namentlich davon, ob die im ersteren Falle zu erwartende Schrumpfung desselben erwünscht erscheint oder nicht.

Unlängst hatte ich Gelegenheit, neuerdings zur partiellen Rhinoplastik einen gestielten, mit der Hautseite gegen die Nasenhöhle gekehrten Wangenlappen jedoch in einer von dem seiner Zeit beschriebenen Verfahren abweichenden Art zu verwenden. Es handelte sich hier um eine Rhinoplastik bei Defekt der Nasenspitze und bei Ectropie der Nasenflügel nach Verbrennung.

Fig. 2

B. Pietro, 24 J. alt, hatte sich bereits im Dezember 1898 durch Ueberschütten mit siedendem Schmalz eine Verbrennung des Gesichtes zugezogen. Er wurde an der Innsbrucker Augenklinik am rechten Auge operiert und sodann Ende des Jahres 1899 auf die chirurgische Klinik transferiert. Das Aussehen des Pat. bei der Aufnahme zeigt Fig. 2.

Status praes.: Die Haut der rechten Stirnhälfte durch ein unregelmässiges gestrickes Narbengewebe mit Verlust der Augenbraue verändert.

Die rechte Lidspalte auf eine etwa bohnengrosse und so geformte Lücke verengt, verkleinert sich beim Lidschluss auf mehr als die Hälfte, so dass ein schmaler, 2 mm breiter Teil des Auges sichtbar bleibt. Vom oberen Lidrand ist nur ein schmaler 2 mm breiter Teil erhalten, der einige Wimpern trägt, der übrige Teil ist narbig verändert. In ähnlicher Weise ist vom unteren Augenlid nur ein Teil gegen den äusseren Augenwinkel zu noch als Lidrand mit einigen Wimpern zu erkennen. Entsprechend dem inneren Augenwinkel sieht man eine abnorm tiefe Grube, welche durch das Herüberziehen der Haut des Nasenrückens in das narbige Gewebe entstanden ist.

Die Nase ist dadurch verunstaltet, dass die Nasenflügel beiderseits durch Narbengewebe hoch hinaufgezogen sind, wodurch die Nasenlöcher auffallend gross und gerade nach vorne gerichtet erscheinen. Ausserdem ist ein Defekt der Nasenspitze an der Vereinigungsstelle der Ränder der beiden Nasenflügel mit dem Septum vorhanden. Dadurch erscheint das Septum lang, konvex nach vorne vorspringend und die hoch hinaufgezogenen Nasenflügel, deren Ränder wie ausgezackt erscheinen, vereinigen sich derart mit dem Septum, dass jederseits ein winkeliger Einschnitt entsteht.

Auf Befragen giebt der Pat. an, dass ausser den über die Nasenfläche verteilten Krusten nach der Verbrennung an dem Ansatz der Ränder der beiden Nasenflügel am Septum sich jederseits eine schwarze Borke gebildet habe, die er viele Wochen lang nicht entfernen konnte; als er dieselben endlich entfernte, wobei es blutete, zeigte sich auf jeder Seite eine nach oben gehende winkelige Einkerbung.

Der Kranke suchte die chirurgische Klinik auf wegen der hässlichen Verunstaltung der Nase, die an der Abbildung (Fig. 2) deutlich erkennbar ist.

Die Aufgabe der Plastik war in dem Falle keine leichte. Es handelte sich darum, die hinaufgezogenen Nasenflügel herabzubringen und mit dem weit aufwärts freigelegten bogenförmig gekrümmten Septum zu vereinigen, ausserdem womöglich den Defekt der Nasenspitze beziehungsweise die winkeligen Defekte am Ansatz der Flügel an das Septum zu ersetzen. Der Defekt und die Hinaufziehung der Nasenflügel war beiderseits ziemlich gleich gross. Da die Nase im ganzen zu klein geworden, nämlich durch die Narbenzusammenziehung geschrumpft erschien, war wohl nicht daran zu denken, aus der Nase selbst allein das Material zur Plastik zu nehmen. Durch Herabschieben eines Aförmigen Lappens und Anlegen einer Aförmigen Naht nach Dieffenbach z. B. würde der Grössenverlust der ganzen Nase und auch der Defekt am Septumwinkel nicht gedeckt worden sein. Jedenfalls erschien es wünschenswert, die hinaufgezogenen Nasenflügel selbst zu verwenden, da der in ihnen enthal-

tene Knorpel denselben Halt und Form giebt, wie dies durch blosse Haut, auch wenn sie gedoppelt wird, nicht leicht wiederzugeben ist. Die Flügel sollten aber nicht nur herabgezogen werden, sondern es sollte ihnen auch jene charakteristische bogenförmige Grenzcontour wieder verschafft werden die an jeder normalen Nase zwischen dem oberen (dreieckigen oder seitlichen) und dem unteren flügelförmigen Knorpel entsteht, die besonders bei den Bewegungen der Nasenflügel auffällt.

Durch die Umschneidung des aufwärts gezogenen Nasenflügels etwa dieser Grenzlinie entsprechend, durch das Herabnähen derselben und durch den Ersatz des darüber entstehenden penetrirenden Defektes durch einen mit der Epidermis nach innen geschlagenen Wangenlappen schien ein günstiges kosmetisches Resultat zu erwarten, da der Flügel dadurch nach abwärts gelagert wurde und da der nach aussen granulierende und sich übernarbende Lappen ober demselben eine der normalen Grenzcontour entsprechende narbige Einziehung zu geben versprach. Aus dem letztangeführten Grunde wurde in dem Falle von vornherein keine Deckung der Wundfläche des Lappens nach Thiersch beabsichtigt.

Diesem Plan entsprechend wurde auf beiden Seiten in folgender Weise operiert: die hinaufgezogenen Nasenflügel wurden von der Nasenhöhle aus mit einem mit seiner Fläche am Septum anliegenden Messer nach aufwärts zu vom Nasenrücken abgetrennt (Fig. 3 entsprechend der Linie a—f), des weiteren wurde der Schnitt bogenförmig bis zum Beginn der Nasolabialfalte weitergeführt (f—c), sodass die Nasenflügel nur die Brücke am Wangenansatze behielten. Das freiliegende Septum a—b wurde angefrischt, die Nasenflügel herabgezogen und der Schnittrand a—f derselben mit a—b vernäht (Fig. 4). Es entstand dadurch jederseits der penetrierende Defekt a f c (Fig. 4). Am Winkel bei c wurden die beiden kleinen dreieckigen Hautstückchen c e d und e g h (Fig. 4) ausgeschnitten, um dem Ersatzlappen eine breitere Basis geben zu können und hierauf entsprechend dem nunmehrigen Defekt a f e g ein Lappen in der Richtung der Nasolabialfalte aus der Wange präpariert (Fig. 4 und 5). Der Lappen wurde etwas länger genommen und, damit seine Ernährung nicht in Frage gestellt werde, etwa 2 cm von dem Anfrischungsschnitte e—g also bei l m (Fig. 5) umgeschlagen. Dieser auch das Unterhautfettgewebe enthaltende Lappen (l i k m Fig. 5)

wurde sodann mit der Hautfläche gegen die Nasenhöhle gekehrt, im ganzen Umkreise von e f a g (Fig. 5), wo es möglich war, mit die

Fig. 3.

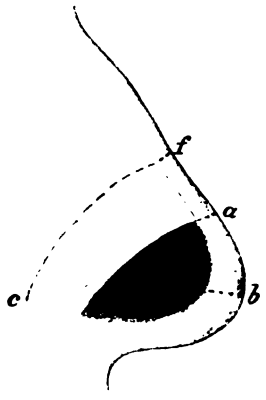

Fig. 4.

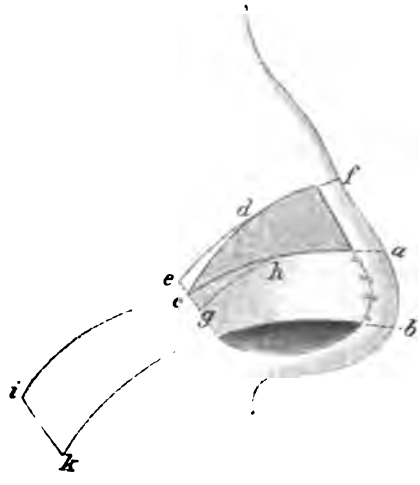

Fig. 5.

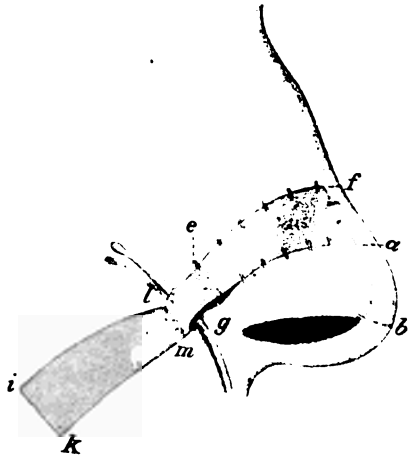

Nasenschleimhaut durchdringenden Fäden angenäht. Die Lappen heilten vollkommen per primam an. Der Defekt in der Wange hatte durch Nähte fast vollkommen vereinigt werden können. Die dick genommenen Lappen granulierten gut, ihre Granulationsfläche lag bald in einem Niveau mit der erhaltenen Haut des Nasenrückens und kam nach mehrmaliger Kauterisation mit Lapis zur Uebernarbung.

Nach 14 Tagen wurde die Brücke dieser Lappen (nachdem eine Sonde unter derselben durchgeführt worden war wie in Fig. 5) durchtrennt. Es zeigte sich, dass auf keiner Seite mehr die Sonde in die Nasenhöhle gelangte. Der durchdringende Defekt war beiderseits ganz vollkommen durch den umgeschlagenen Lappen gedeckt. Aus der Basis des Lappens wurde ein dreieckiges Läppchen formiert und nach abwärts geschlagen und in den in der Richtung der Nasolabialfalte noch bestehenden granulierenden Spalt nach Anfrischung der Ränder desselben eingenäht. (Die Reste dieser Lappen hätten wohl ebenso gut weggeschnitten werden können.)

Das Resultat dieser Plastik war ein sehr befriedigendes. Die Nase hatte jetzt eine ziemlich natürliche Form und Grösse. Gerade der überraschende Erfolg der Operation verlockte mich, den Versuch zu machen, auch die noch bestehenden kleinen Fehler zu verbessern. Wegen des Defektes der Nasenspitze und des Nasenspitzenendes des Septums waren die Flügel an das bogenförmig abwärts gekrümmte Septum angesetzt worden. Die Nase war daher etwas gebogen, das Septum sehr kurz. Die Nase erschien deshalb von vorne etwas zusammengedrückt, die Nasenlöcher bildeten mehr quere als sagittale Spalten.

In einem künftigen Fall gleicher Art könnte man, um auch die Nasenspitze im selben Operationsakt zu ersetzen, vielleicht beim Abtragen der Nasenflügel auf beiden Seiten so vorgehen, wie es in Fig. 6 abgebildet wurde. Es würde zuerst nach einer Längsincision der Haut mitten am Nasenrücken a bis b (V) die Haut in Form eines entsprechenden Lappens für die Nasenspitze z. B. a b c d bis zur Brücke dieses Lappens bei c d abpräpariert, dann nach aussen umgeschlagen werden und jetzt erst in der Richtung c ... d die Incision bis in die Nasenhöhle gemacht werden, dann würde die gleichfalls penetrierende Incision c f folgen, sodass schliesslich der Nasenflügel nur in der Gegend der Nasolabialfalte mehr eine Basis hätte. Der Nasenflügel, der jetzt nach innen zu in den nur aus Haut bestehenden Fortsatz a b d c enden würde, wäre nach Anfrischung des Septums in der gleichen Weise, nur etwas weniger tief wie in meinem Falle herabzunähen. Die in der Mitte beiderseits vorragenden Hautpartien würden zur Bildung der eigentlichen Nasenspitze Verwendung finden. Die Wangenlappen könnten dann auch etwas

Fig. 6.

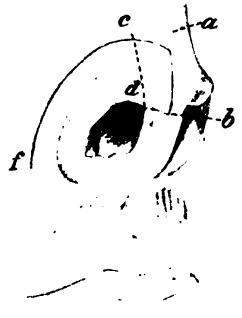

länger genommen und an ihren innersten bis zur Medianlinie der Nase reichenden Rändern auf ein Stück weit der Epidermisfläche beraubt werden.

Um die Nasenspitze zu ersetzen und das Profil der Nase zu erhöhen, wurde der Plan entworfen, das kurze und nach einem früheren Operationsversuch narbig veränderte Septum membranaceum zu entfernen und dasselbe samt der Nasenspitze durch einen Lappen aus der Mitte der Oberlippe neu zu bilden. Um dabei die Nasenspitze zu heben, sollte die knorpelige Nasenscheidewand soweit als es dazu nötig war, von vorne nach hinten eingeschnitten werden und der beim Emporheben der Nasenspitze dann entstehende winkelige Defekt derselben gleichfalls durch den absichtlich in der ganzen Dicke genommenen Oberlippenlappen ersetzt werden. Damit kein Wiedereinsinken der emporgehobenen Nasenspitze stattfinden könne, sollte in das Septum bis zur Nasenspitze eine schmale Knochenspange eingebettet werden, die, wie in Fig. 7 angedeutet ist, aus der knöchernen Umrandung der einen oder andern Seite der Apertura pyriformis auszumeisseln und an ihrer nach der Spina nasalis gelegenen Brücke senkrecht aufzurichten war. An der Leiche war dieser letztgenannte Operationsversuch gelungen.

Fig. 7.

Die Operation an der Leiche war folgendermassen ausgeführt worden: das häutige Septum war in der Mitte von der Gegend unter der Nasenspitze an bis zur Basis gespalten worden. Dann wurden mittelst eines vom Ende des 1. Schnittes im rechten Winkel abgehenden 2. Schnittes, der im weiteren Verlauf die linke (oder rechte) Apertur umkreiste, die Weichteile bis auf den Knochen durchtrennt; aus der Umrandung der Apertur wurde eine Knochenspange von der in Fig. 6 abgebildeten Form ausgemeisselt, um ihre an der Spina nasal. gelegene Achse um 90° gedreht, dadurch senkrecht aufgestellt, in das gespaltene Septum eingelegt, und deren Ränder darüber vernäht.

Am Lebenden war, abgesehen von der Spaltung des Septums, die hier wegfiel, in der gleichen Weise vorgegangen und eine entsprechende Knochenspange ausgemeisselt worden. Dieselbe brach jedoch durch Abrutschen des Meissels ganz aus. Da die Einpflanzung der freien Knochenspange unsicher erschien, wurde mit einstweiligem Verzicht auf diese Knochenstütze folgendermassen vorgegangen:

Aus der Mitte der Oberlippe und aus ihrer ganzen Dicke wurde durch zwei senkrecht vom Ansatz des Septums abwärts geführte Schnitte ein über 1 cm breites Stück bis in die Mundhöhle abgetrennt, das seine Brücke nach oben hatte. Das kurze Septum membranaceum wurde am Ansatz an die Oberlippe quer durchtrennt und der Schnitt schräg aufwärts in das Septum cartilagineum weiter geführt, der nicht verwendbare Rest des Septums membran. abgetragen, die Gegend der Nasenspitze sagittal eingeschnitten und nun der Oberlippenlappen, nachdem seine Epidermis abgetragen und gegen die Mundhöhle zu nur seine Schleimhaut quer eingeschnitten worden war, nach aufwärts gelagert. Das lanzettförmig zugeschnittene Ende des in ganzer Dicke genommenen Lappens wurde in den winkelig auseinandergewichenen Schnitt an der Nasenspitze eingenäht (a b c Fig. 8) und ausserdem wurde der Lappen im Inneren der Nasenhöhle an den Einschnitt in das knorpelige Septum, der sich stumpfwinkelig verzogen hatte, also an die Schleimhaut angenäht (a d e Fig. 8). Es wurde also hier das Septum aus der Oberlippe gebildet ähnlich wie vor Dieffenbach, nach dem dieses Verfahren in der Regel benannt wird, schon v. Ammon, Liston und Fricke operierten. Nur wurde von diesen Autoren lediglich das äusserlich sichtbare Septum membranaceum ersetzt. Die lanzettförmige Anfrischung des Lappens behufs Bildung der Nasenspitze stammt von Nicoladoni. Die Oberlippe konnte in der Mittellinie wieder vereinigt werden (f g Fig. 8). Die Verheilung erfolgte anstandslos und die nach aussen zu liegen gekommene Schleimhaut erbleichte thatsächlich bald so, dass sie absolut nicht auffällt, wie dies Dieffenbach und Szymanowski mit Recht hervorhoben. Fig. 9 a u. b zeigt das jetzige Aussehen der Nase des B. Pietro im Dreiviertelprofil, beziehungsweise im reinen Profil. Da dasselbe ein vollkommen befriedigendes war, unterliess ich die Einpflanzung einer Knochenspange in das Septum, die jetzt eventuell aus der rechten Umrandung der Apertura pyriformis hätte entnommen werden können.

Fig. 8.

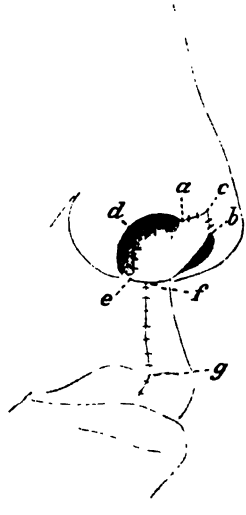

Den Versuch der Hebung und Zuspitzung der Nasenspitze durch eine

aufgestellte Knochenspange aus der Umrandung der Apertur würde ich in einem ähnlichen, geeigneten Fall sofort am Lebenden wiederholen, da ich

Fig. 9 a. Fig. 9 b.

nach der Leichenoperation den Eindruck gewonnen habe, dass auf diese Weise dem beweglichen knorpeligen Teil der Nase sicher eine schärfer vorspringende Spitze zu verschaffen sei. Auch die Einsetzung einer ganz freien Knochenspange oder einer Knorpelspange in das Septum könnte zu diesem Zwecke versucht werden, analog dem diesbezüglichen Vorgang von Israel bezw. von Mangoldt am Nasenrücken.

Es mag noch erwähnt werden, dass die rechte Lidspalte durch quere Einschnitte nach beiden Richtungen und Vernähung von Haut und Conjunctiva soweit es möglich war, erweitert wurde. Die rechte Augenbraue, die ganz verloren gegangen war, durch einen schmalen, langen gestielten Lappen der behaarten Kopfhaut zu ersetzen, gelang nur zum Teil, indem von dem Lappen nur der äussere Teil erhalten blieb, der übrige Anteil wurde, wahrscheinlich infolge eines Hämatoms, das sich darunter gebildet hatte, nekrotisch. Um die inneren zwei Drittel der Augenbraue zu ersetzen, wurden zweimal Krause'sche Lappen aus der Kopfhaut überpflanzt. Nur der zweite heilte an, es fielen aus ihm jedoch später alle Haare aus. Der Kranke hilft sich jetzt in der Weise, dass er die aus dem äusseren Teil der neugebildeten Braue wachsenden Kopfhaare nach innen zu kämmt, wodurch, wenn sie erst zu entsprechender Länge herangewachsen sein werden, das kosmetische Resultat noch verbessert werden dürfte.

Nach den von mir in dem zuerst publicierten und in dem eben mitgeteilten Falle gemachten Erfahrungen können demnach die verschiedensten penetrierenden Defekte im knorpeligen Anteil der Nase durch mit der Hautfläche nach innen gewendete Gesichtslappen mit Vorteil ersetzt werden und zwar in zweierlei Weise:

1) Wo dieser Defekt bis an die Wange reicht und an dieser Stelle bereits Nasenschleimhaut und äussere Haut wieder verwachsen sind, wo der Defekt also nicht eben frisch gesetzt wurde, formt man die fehlende seitliche Nasenpartie oder die fehlenden Nasenflügel durch direktes Umschlagen des Wangenlappens an dieser Verbindungsstelle.

2) Dort, wo der Defekt nicht so weit reicht oder wo man nach eben durchgeführter Anfrischung für die Ernährung des Lappens fürchtet, legt man die Basis des Lappens etwas weiter nach aussen auf die Wange. Dieser Weg ist der etwas längere, da man später die Brücke an der Basis des Lappens durchtrennen muss. Das letztgenannte Verfahren hat sich mir in dem obigen Falle zum Ersatz der nach dem Umschneiden und Herabnähen der durch die Narbenbildung hoch hinaufgezogenen Nasenflügel ober diesen entstandenen penetrierenden Defekte bewährt.

Die Aufpflanzung Thiersch'scher Läppchen auf die nach aussen sehende Wundfläche des Lappens findet bei beiden Verfahren nur dann statt, wenn eine Schrumpfung des Lappens vermieden werden soll.

Ich möchte noch hervorheben, dass ich bezüglich der erstgenannten dieser Verfahren der Auffassung Preindlsberger's nicht beistimmen kann, der meint, dass ich damit Israel's Methode der Meloplastik mit Vorteil auf die Deckung von Nasendefekten übertragen habe. Beiden Verfahren ist nur das eine gemeinsam, dass die Hautfläche des Lappens nach innen gegen die betreffende Gesichtshöhle geschlagen wird, wie dies Thiersch an der Mundhöhle bereits vor 33 Jahren bei einer Plastik des harten Gaumens that und wie dies unter andern auch bei der Verwendung Gersuny'scher Lappen, die nur eine Brücke im Unterhautzellgewebe haben, der Fall ist. Sehr wesentlich unterscheidet sich aber mein ursprünglich für die Naselflügelbildung angegebenes Verfahren von dem Israel's dadurch, dass ja dabei das wichtigste ist, dass die Umschlagstelle des Lappens nicht später excidiert wird, sondern dass diese geradezu be-

rufen ist, die natürliche Uebergangskontour von der Wange zur Nase nachzubilden, abgesehen davon, dass auch mein Lappen nicht gedoppelt wird. Mehr Aehnlichkeit mit der Israel'schen Plastik bietet die zweitgenannte Methode, insoferne hier die Brücke des Lappens später gleichfalls durchtrennt wird. Es besteht aber noch der Unterschied, dass auch hier keine Doppelung des Lappens vorgenommen wird. Dieselbe wäre ja bei meinen beiden Verfahren möglich, ich glaube aber, dass das Resultat danach weniger günstig ausfallen würde, da der Lappen sehr lange genommen werden müsste, was, abgesehen davon, dass auch das Lappenende nekrotisch werden könnte, doch leichter eine Entstellung des Gesichtes bedingen könnte, denn ich fand, dass solche gedoppelte Lappen immer unschön wulstig über das Niveau der übrigen Hautfläche vorspringen.

AUS DER

INNSBRUCKER CHIRURGISCHEN KLINIK

DES PROF. DR. v. HACKER.

XV.

Zur operativen Behandlung der Blasenektopie.

Von

Dr. **Georg Lotheissen,**
Privatdocent und Assistent der Klinik.

Hierzu Taf. XI—XII.

Die Behandlungsmethoden der angeborenen Blasenspalte zerfallen in zwei Gruppen, einerseits in plastische Operationen verschiedenster Art, andererseits in Operationen, bei denen die Ureteren verpflanzt werden. Die historische Entwicklung der Behandlungsarten ist in letzter Zeit öfters abgehandelt worden [1]), ich brauche auf diese daher nicht näher einzugehen.

Unter den plastischen Verfahren sind es wohl hauptsächlich zwei Methoden, die heute vorwiegend angewendet werden: der Verschluss des Blasenspalts durch Hautlappen (Thiersch, Billroth) und direkte Vereinigung der mobilisierten Blasenränder (Trendelenburg, Czerny).

Durch Deckung des Blasenspaltes mit gestielten Hautlappen lassen sich bisweilen ganz gute Resultate, freilich ohne

1) Vgl. Mazel. Ueber Blasenektopie und deren operative Behandlung. Diese Beiträge. Bd. 23. 1899.

Kontinenz, erreichen, namentlich wenn nicht die Hautfläche, sondern die Wundfläche gegen das Blasencavum sieht. Dabei bilden sich weniger leicht Incrustationen. An Billroth's Klinik sah ich einige recht schöne Erfolge. Trendelenburg sagt selbst bei der Mitteilung seines Verfahrens [1]), bei rudimentärer Blase und besonders bei gleichzeitiger papillärer Entartung lasse sich durch direkte Vereinigung der Spaltränder kein genügender Blasenhohlraum gewinnen. Für solche Fälle mag dann die einfache Deckung herangezogen werden. Da bei diesem Verfahren relativ häufig sich Steine bilden, es auch meist unmöglich ist, durch Apparate eine gewisse Kontinenz zu erzielen, die Kranken also meist mit Recipienten sich begnügen müssen, ist die direkte Vernähung der Blasenränder gewiss vorzuziehen. Bei Trendelenburg's Verfahren wird infolge der Durchmeisselung der Synchondrosis sacroiliaca (auf einer oder auf beiden Seiten) und der nachfolgenden orthopädischen Behandlung ein Verschluss der Symphysenspalte bewirkt. Dadurch werden die Sphincterhälften an einander gebracht, und unter 4 Patienten haben zwei völlige Kontinenz erlangt [2]). Ein wesentlicher Vorzug der Methode Trendelenburg's besteht gewiss darin, dass durch sie der Penis annähernd normal wird. Er wird nämlich durch das Auseinanderweichen der Schambeine und Sitzbeine und der daran inserierenden Crura penis in abnormer Weise nach hinten zurückgezogen. Sobald die Schambeine aneinander gerückt werden, schiebt sich der Penis hervor, und sein freier Teil gewinnt dadurch erheblich an Länge. Bei den übrigen osteoplastischen Verfahren zum Verschluss der Symphysenspalte wird höchstens durch König's Durchmeisselung des horizontalen und des absteigenden Schambeinastes das Gleiche erreicht werden, doch starben die beiden in dieser Weise operierten Kranken sogleich im Anschluss an die Operation. Man kann sich darum über die Methode kein rechtes Urteil bilden. Nur ein in solcher Weise plastisch wiederhergestellter Penis wäre als Geschlechtsorgan brauchbar, doch ist diesbezüglich noch nichts bekannt geworden, da die Patienten noch zu jung sind. Diese Ausser-

1) Ueber Operationen zur Heilung der angeborenen Harnblasen- und Harnröhrenspalte. Archiv für klin. Chir. Bd. 43.

2) Vgl. Tietze. Zur operativen Behandlung der angeborenen Blasenspalte. Diese Beiträge. Bd. 18. 1897. Zwei Patienten starben zu früh, als dass über die Kontinenz hätte ein Urteil gewonnen werden können. — Vgl. auch Trendelenburg. Verh. der deutschen Gesellschaft für Chir. 25. Kongr. 1896. Diskussion zu Poppert. Ueber eine Methode zur Erzielung eines normalen Blasenverschlusses bei angeborener Blasen- und Harnröhrenspalte.

achtlassung des Penis spricht meiner Ansicht nach auch gegen die Blasenexstirpation und Ureterenverpflanzung. Wir müssen doch bestrebt sein, durch unsere operativen Eingriffe dem normalen Zustand möglichst nahe zu kommen.

Im Allgemeinen hält man heute Trendelenburg's Verfahren für zu umständlich und zu gefährlich. Dass die Durchmeisselung der Synchondrosis sacro-iliaca gefahrvoll ist, kann man wohl nicht leugnen[1]). Wesentlicher erscheint mir aber, dass man nur ganz junge Kinder operieren kann. „Bei Kindern, welche über 8 Jahre alt sind, dürften die Synchondrosen durchschnittlich schon zu fest geworden sein", sagt Trendelenburg selbst. Der Einwand Neudörfer's[2]), dass ein besonderer Uebelstand der Operation in der Verkleinerung des Beckeninnenraumes und in der bei dem Schluss des Symphysenspalts notwendigen Innenrotation der Beine liege, erscheint mir nicht so schwerwiegend. Da es sich um sehr junge Kinder handelt, wird mit dem Wachstum des Beckeninhaltes auch das knöcherne Becken wachsen. Da bei Symphysenspalt die Beine aber abnorm nach aussen rotiert sind, wird die Innenrotation gar nicht so übermässig gross werden.

Czerny's Verfahren der direkten Blasennaht, mit nachfolgender Deckung durch Hautlappen, vermeidet den schweren Eingriff einer Durchmeisselung der Synchondrosis sacro-iliaca. Die Modifikationen von Schlange, Rydygier, v. Mikulicz[3]) ermöglichen auch eine Verkleinerung oder sogar einen Verschluss des Symphysenspalts, auch die Gestalt des Penis ist in manchen Fällen ganz zufriedenstellend, wenn auch nicht so schön, wie bei Trendelenburg's Methode.

Nach diesem modificierten Verfahren Czerny's wurden an der Innsbrucker Klinik zwei Knaben operiert, der erste von Professor v. Hacker, der zweite von mir. Für die Ueberlassung dieser Fälle spreche ich meinem verehrten Chef auch an dieser Stelle meinen Dank aus.

1. Eduard C., 12 Jahre alt, aufgen. 16. V. 96. Der mit ziemlich bedeutender rechtskonvexer Skoliose der Brustwirbelsäule behaftete Kranke

1) Trendelenburg hat 6 Fälle veröffentlicht, die 2 Todesfälle scheinen nicht Folge der Methode zu sein. In einem Fall Heilung nicht glatt. — Makins (British med. journ. 1888) hat einmal ohne Erfolg operiert. — Küster (Chirurgenkongress 1896) hat zweimal operiert, 1 Todesfall, einmal schwere Beckenphlegmone.

2) Fortschritte der Medicin 1886. p. 255 (cit. nach Tietze).

3) Tietze l. c.

stammt aus einer Familie, in der keinerlei Missbildungen beobachtet worden sind. Eine normale Nabelnarbe ist nicht sichtbar. Es besteht angeborene vollständige Ektopie der Blase. Dicht unter dem Nabel wölbt sich die Blasenschleimhaut kugelig vor. Die Ränder dieser etwa handtellergrossen Fläche haben narbiges Aussehen und gehen direkt in die Haut über. Die Schleimhaut ist intensiv gerötet und mit einzelnen kleinen Geschwüren bedeckt. Berührung der Schleimhaut ist sehr schmerzhaft. Die Urethra ist als seichte Rinne angedeutet, unter der Glans penis liegt das ebenfalls gespaltene, hypertrophische Präputium. Dicht oberhalb und etwas seitlich von der Urethralrinne liegen die beiden Uretermündungen, aus denen stossweise sich der Urin entleert. Die Symphyse ist gespalten, Diastase der beiden Schambeine über 6 cm (vgl. Taf. XI—XII Fig. 1).

Die ganze Umgebung der Blase ist von Incrustationen bedeckt, starkes Eczem. Der Patient wird daher täglich gebadet, mit Zinksalbe verbunden, bis der Zustand soweit gebessert ist, dass man bei operativer Behandlung auf primäre Heilung wenigstens hoffen darf.

25. VI. 1. Operation: Blasenbildung nach Czerny. An der Grenze zwischen Haut und Schleimhaut beginnend wird ringsum die Blase von der Unterlage freipräpariert, was ohne Eröffnung des Peritonealcavums gelingt. Um die Blasenschleimhaut beweglicher zu machen, wird auch der oberste Teil der Urethralschleimhaut seitlich etwas abpräpariert. Darauf wird eine Naht in 2 Reihen ausgeführt, bei der die Mucosa eingestülpt und nur die Muscularis gefasst wird. Dauerkatheter. Bei Ausspülung der Blase ist die Naht dicht. Die seitlichen Taschen werden mit Jodoformgaze tamponiert, auch die Blase damit bedeckt. — Nach 9 Tagen bekam das Kind starkes Bluterbrechen und Melaena. Die Wundränder gingen wieder auseinander. Der Kranke brauchte eine vielmonatliche Behandlung, bis sein Allgemeinzustand die Wiederholung des Eingriffs gestattete.

4. XII. 2. Operation: Prof. v. Hacker vereinigte diesmal, nach Ablösung der Blasenschleimhaut und Vernähung der Blasenränder in der Mitte, zwei von den Seiten darüber zusammengezogene, etwa $3^1/_2$ cm breite Hautbrückenlappen. Zu beiden Seiten der Blase wird ein Jodoformgazestreifen eingelegt. Dauerkatheter. — Auch diesmal bekam der Kranke am dritten Tage nach der Operation Melaena; es traten sogar Störungen des Bewusstseins, kleiner Puls, frequente Herzthätigkeit und Atemnot auf. Infolge der Unruhe des Kranken und des heftigen Pressens gingen, nachdem vorsichtshalber die Jodoformgaze entfernt worden war, zuerst die Hautränder, später auch zum Teil die genähten Blasenränder auseinander. Da der Knabe wieder sehr herabkam, musste wieder längere Zeit bis zum nächsten Eingriff gewartet werden.

10. IV. 97. 3. Operation: Neuerlich Ablösung der Blasenschleimhaut (diesmal Eröffnung der Peritonealhöhle, die sofort wieder verschlossen wird) und Vernähung der Blasenspalträndер zu einem Cavum. Die darüber gelegten seitlichen Hautbrückenlappen enthielten entsprechend der

von Schlange gegebenen Anregung auch die Musculi recti in ihrer ganzen Dicke. Das Schlange'sche Verfahren wurde jedoch insoferne etwas modificiert, als das mit dem Ansatze des Musculus rectus beiderseits von der Symphyse abgemeisselte Knochenstück nicht nur nach innen, sondern auch nach abwärts gezogen wurde, sodass es möglich war, dasselbe jederseits an den inneren Rand der zurückgebliebenen Symphyse durch eine tieffassende Naht zu befestigen und dadurch die Beckenspalte zu verkleinern. Dauerkatheter. — Diesmal heilte die Blasenplastik per primam. Die seitlich von den Hautlappen entstandenen Defekte schlossen sich langsam durch Granulation [1]).

22. IV. 4. Operation: Bildung der Urethra. Ablösen der Schleimhaut beiderseits, vernähen in der Mitte. Darüber wird die Haut ebenfalls vernäht. Am Blasenhals bleibt eine Fistel. Dauerkatheter. Infolge der Unruhe des Kranken, der sich den Katheter herausreisst, gehen die Nähte wieder auf.

22. V. 5. Operation: Die Urethra wird wiederum gebildet durch mediane Naht der Mucosa, darüber wird von links her ein Hautlappen gelegt, entsprechend dem äusseren Lappen bei Thiersch's Urethroplastik. (Naht mit Aluminiumbroncedraht.) Der Eichelteil der Harnröhre wurde nach Thiersch gebildet und mit der übrigen Urethra durch Naht vereinigt. Um die Spannung auf dem Dorsum penis geringer zu machen und den natürlichen Verhältnissen näher zu kommen, die Corpora cavernosa wenigstens seitlich von der Urethra zu lagern, wurde in der Raphe des Scrotums ein Längsschnitt gemacht, der bis zwischen die Corpora cavernosa eindrang. Diese Spalte wurde nun zum grössten Teil quer und nur zum kleineren Teil wieder der Länge nach vernäht. Die Spannung war dadurch vermindert, doch war das Scrotum in zwei Hälften gespalten. Da die Drains bisher stets die Naht der Urethra gefährdet hatten, wurden nur 2 dicke Seidenfäden durch diese durchgezogen. Der Urin entleerte sich durch die Fistel am Blasenhals.

25. II. 98. 6. Operation: Zur Deckung der Blasenhalsfistel werden zwei nach oben sehende, seitlich gestielte Lappen gebildet, die dann heruntergeschlagen und in der Mittellinie mit einander vernäht werden. Sie werden auch nach oben und unten an die Ränder der Fistel fixiert. Diese Lappen hielten nicht vollständig an ihrem neuen Standort, sodass abermals eine feine Fistel entstand.

11. VI. 7. Operation: Verschluss einer Fistel zwischen Glans und Urethra durch einen nach oben gestielten Lappen von rechts her. Nun wird das schürzenförmige Präputium gegen den Penis zu an seiner Basis abgelöst, sodass hier ein Loch entsteht; durch dieses wird die Glans

1) Der Knabe wurde damals in der Innsbrucker „Wissenschaftl. Aerztegesellschaft" vorgestellt, 28. Mai. Vgl. Wiener klin. Wochenschr. 1897. Nr. 26.

durchgesteckt und das Präputium noch mit seiner Wundfläche an den vordersten Teil des Lappens und der Fistel fixiert. In der folgenden Zeit stellte sich öfters Cystitis ein, die auf Ausspülungen und Salol innerlich wieder schwand.

17. XI. 8. Operation: Das losgegangene Präputium wird nochmals, nach Spaltung seiner Blätter zum Verschluss der Fistel verwendet.

4. II. 99. 9. Operation: Verschluss einer haarfeinen Fistel am Blasenhals.

29. IV. 10. Operation: Korrektur der Urethroplastik an der Glans, da die vordersten Teile wieder aufgegangen waren.

Im Lauf des Monats Juni 1899 stellten sich Schmerzen in der rechten Nierengegend ein, Spuren von Eiweiss im Harn. Auf entsprechende Diät, Einpackungen, Bilinerwasser verschwanden die Beschwerden bald wieder.

Der Kranke erhielt nun einen Verschlussapparat, der wie ein Bruchband gefertigt war mit einer gelenkig beweglichen Pelotte, die ausserdem in ihrer Höhe verstellbar war, sodass der Druck der Feder stärker oder schwächer wirken konnte. Der Knabe lernte allmählich die Capacität seiner Blase zu vergrössern. Als er im September 1899 die Klinik verliess, konnte er bei Tag mit der Pelotte den Harn durch 3 Stunden, oft sogar 4 Stunden zurückhalten. Dann entleerte er den Urin im Strahl ohne seine Kleider zu beschmutzen, allerdings in hockender Stellung nach Frauenart. Nachts trug er die Pelotte nicht, um Decubitus zu verhüten. Er wurde alle Stunde geweckt und entleerte dann den Urin; in der Zwischenzeit floss nichts ins Bett. Wurde er nicht oder nicht rechtzeitig geweckt, so floss der Urin ins Bett, ohne dass der Kranke etwas davon merkte. Manchmal blieb er jedoch 2 Stunden lang trocken.

Fig. 2 zeigt das Endresultat von der linken Seite gesehen, die Blasengegend ist etwas vorgewölbt. Fig. 3 zeigt den Knaben mit seinem Apparat, der durch einen einfachen Schenkelriemen festgehalten wird.

2. Otto M., 4 Jahre alt, aufgen. 16. VI. 96. In der Familie sind keinerlei Missbildungen zu verzeichnen, auch die Geschwister sind ganz gesund und wohlgebildet. Der Knabe war schon einige Monate früher zur Operation erschienen, doch war sein Allgemeinzustand nicht gut genug; er litt an starker Bronchitis und Enteritis. Jetzt war er soweit gebessert, dass an eine Behandlung gedacht werden konnte.

Es bestand eine unvollständige Blasenspalte, beziehungsweise ein hoher Grad von Epispadie. Der dorsal gespaltene, rudimentäre Penis samt Präputium war hinaufgeschlagen und verschloss wie ein Deckel den Eingang zur Blase (vgl. Fig. 4). Die Symphyse klaffte auf 4 cm. Klappte man den Penis herunter, so sah man den Blasenhals bis zum Trigonum Lieutaudii freiliegen (vgl. Fig. 5). Es bestand vollständige Inkontinenz, kontinuierlich tropfte der Urin ab. Beim Pressen drängte sich auch ein

etwa haselnussgrosses Stück der Blasenschleimhaut der vorderen Wand hervor.

Da in der ganzen Umgebung der Harnspalte starkes Ekzem bestand, musste eine länger dauernde Vorbereitungskur gebraucht werden, bei der auch der Penis samt Präputium herabgedrängt wurde.

3. VIII. 96. 1. Operation: Verschluss des offenen Blasenteils nach Czerny. Die seitlich etwas unterminierte Haut liess sich ohne seitliche Entspannungsschnitte über der Blase vereinigen. So verbleibt nur die Epispadie. Dauerkatheter. Nach einigen Tagen begann die Hautnaht zu eitern, der Knabe hatte sich öfters den Verband und den Katheter herabgerissen. Schliesslich ging die ganze Naht wieder auf. Da wiederum Enteritis auftrat, ging der Knabe nach Haus und kam erst im Mai 1897 wieder auf die Klinik. Nachdem er abermals wegen Ekzem vorbereitet worden, fand am

8. VII. 97 die 2. Operation statt. Bildung der Urethra. Loslösen der Schleimhaut seitlich durch 2 Längsschnitte; Naht in der Mittellinie. Darüber wird die Haut durch Silberdrahtnähte vereinigt. Wiederum sprengte der Kranke die Nähte durch sein unruhiges Verhalten.

22. IX. 97. 3. Operation: Verschluss am Blasenhals und Bildung der Urethra; Mucosa und Haut werden, jede für sich median vereinigt. Dauerkatheter. Diesmal erfolgte Heilung per primam, nur bildeten sich in der Nahtlinie zwei kleine Fisteln. Der Erfolg war aber sehr zufriedenstellend, da der Kranke jetzt den Harn bis zu einer halben Stunde in der Blase zurückhalten konnte. Die Mucosanähte wurden mit Aluminium-Bronce-Draht gemacht. Bei den später folgenden Operationen fand sich kein Draht mehr vor, er musste also resorbiert worden sein, da keine Perforation nach aussen oder in die Harnröhre und Ausstossung stattgefunden hatte.

Die beiden Fisteln, die unterhalb des Sphinkter liegen, wurden dreimal vernäht, da auch Kauterisationen ohne Erfolg gewesen waren, schliesslich wurden sie durch zwei Lappenplastiken von rechts und links her geschlossen.

Am 13. April 1899 wurde der Knabe geheilt entlassen (vgl. Fig. 6). Es bestand Kontinenz insoferne, als der Knabe bis zu einer Stunde bei Tag zurückhalten konnte. Bei Nacht war er inkontinent. Im März 1900 war der Zustand ziemlich gleich, doch war inzwischen ein ziemlich grosses Konkrement, das dem Knaben starke Schmerzen verursacht hatte, abgegangen. Infolge dessen hatte sich auch die eine Urethralfistel wieder geöffnet.

Im ersten Falle ist eine Modifikation des Schlange'schen Verfahrens geübt worden, indem Professor v. Hacker das mit dem Ansatz des M. rectus abgemeisselte Knochenstück nicht nur nach innen, sondern auch nach abwärts verschob, es nun an den

inneren Rand der zurückgebliebenen Symphyse befestigte und dadurch die Beckenspalte verkleinerte. Bei der Entlassung war die ehemals 6 cm breite Lücke zwischen beiden Symphysenhälften nur mehr daumenbreit. Hier bestand nur passive Kontinenz durch eine Pelotte, allerdings bis zu 4 Stunden. Im zweiten Fall halte ich die Kontinenz für aktiv, es scheint gelungen zu sein, den Sphinkter durch Naht zu vereinigen. Das Vermögen, den Harn zurückzuhalten, hat sich ganz langsam gesteigert. Wenn es auch noch keineswegs normal ist, so muss man bedenken, dass es auch in Trendelenburg's Fall E. B. längere Zeit dauerte bis zur Erreichung der Kontinenz. Jedenfalls sind diese beiden Fälle ein neuer Beweis, dass man, wenn Patient und Operateur die nötige Geduld haben, recht gute Resultate mit dem plastischen Verfahren erzielen kann.

Als Ergänzung zu den plastischen Methoden wären die Versuche zu betrachten, die ganze Harnblase oder einen Teil derselben aus einer ausgeschalteten Darmschlinge neu zu bilden. Auf die Tierversuche Poggi's und Tizzoni's, sowie Rosenberg's[1]) folgten jene Enderlen's[2]), sowie die Erprobung am Menschen durch Rutkowski[3]) und v. Mikulicz[4]). Rutkowski's Patient konnte nach der Operation nur 2 Monate lang beobachtet werden, hatte aber eine Blasenkapacität von 25 ccm. v. Mikulicz operierte zweizeitig, zuerst schaltete er eine 12 cm lange Ileumschlinge aus, verschloss sie an einem Ende, das offene Ende wurde zunächst in die Bauchwand nahe dem Blasenscheitel eingenäht. Später wurden Darmstück und Blase vereinigt und der Penis analog dem Vorgehen Küster's[5]) und Helferich's[5]) gebildet, indem auf der Unterseite median tief hinein zwischen den Corpora cavernosa gespalten und die beiden Spalthälften nach oben zusammengeschlagen wurden, wie auch Prof. v. Hacker in seinem Falle verfahren ist. Endlich wurde diese ganze „Darmblase" versenkt durch Lappendeckung nach Schlange. Der Kranke ist aktiv inkontinent, kann aber den Harn mit Apparat bis zu 2 Stunden zurückhalten. Trotzdem dürfte diese Methode nur ausnahmsweise in Frage kommen, da hier doch ein bedeutender Eingriff vorgenommen wird, der mit dem

1) Experimentelle Harnblasenplastik. Virchow's Archiv. 1893. Bd. 132.

2) Chirurgenkongress 1900. Centralbl. für Chir. 1900. Nr. 28.

3) Centralblatt für Chirurg. 1899. Nr. 16.

4) Ebenda. 1899. Nr. 22 und Anschütz. Chirurgenkongress 1900. Centralblatt für Chir. 1900. Nr. 28.

5) Chirurgenkongress 1896.

erzielten Resultat kaum im Verhältnis steht. Sie wäre also auszuführen, wie v. Mikulicz meint, „nur bei älteren Patienten (d. h. Erwachsenen), wo wirkliche Blasendefekte vorhanden sind, und man sich zu einer der radikalen Methoden, welche die Blase zum Teil exstirpieren, nicht entschliessen kann."

Das Wesen dieser radikalen Methoden besteht in der Verpflanzung der Ureteren. Sonnenburg exstirpiert die Blase und näht die Harnleiter in die Penisrinne ein. Er hat bisher 7mal nach dieser Art operiert ohne Todesfall[1]). Er hält darum seine Methode für die gefahrloseste unter den Ableitungsoperationen. Das scheint richtig zu sein; wenn er aber meint, dass bei direkter Vernähung der Blasenränder ebenso wie bei den übrigen plastischen Methoden man nichts anderes erreiche, als dass ein Harnrecipient getragen werden könne, so möchte ich doch darauf hinweisen, dass wir in beiden Fällen keinen Recipienten gebraucht haben, wenn auch in dem einen Fall eine Pelotte, eine Art künstlichen Sphinkters, getragen wurde; und dass solche Resultate bei den plastischen Methoden im weiteren Sinne öfters beobachtet wurden.

Maydl pflanzte beide Ureteren samt ihrer Blasenmündung in die Flexura sigmoidea 1892 mit gutem Erfolge ein[2]), im folgenden Jahre nochmals. Diese gewiss radikale Methode, bei der die übrige Blase ganz exstirpiert wird, wird vielfach als Normalverfahren zur Heilung der Ectopia vesicae angesehen. Sie soll vor den plastischen Methoden den Vorzug haben, dass es in der That zu einer Urinhaltung kommt, was bei jenen nur in den seltensten Fällen gelungen ist, so dass man bei ihnen eigentlich nur von einer „Erschwerung des Harnträufelns" reden könne. Darauf lässt sich das Gleiche entgegnen, was wir oben bezüglich Sonnenburg's Aeusserungen sagten, zudem erscheint aber die Implantation in den Darm keineswegs gefahrlos.

Die Maydl'sche Operation wurde, soviel ich erfahren konnte, bisher 34mal ausgeführt mit 7 Todesfällen, d. h. 20,5 % Mortalität. Noch vor einem Jahre fand ich 27 %; die neu hinzugekommenen Fälle[3]) sind alle glatt verlaufen. Man muss also zugeben, dass die Gefahr der Operation geringer geworden ist, dass man offenbar in

1) Deutsche med. Wochenschr. 1899. Nr. 14.

2) Wiener med. Wochenschr. 1894 und 1896.

3) Die ersten 26 citiert bei Lotheissen. Ueber Uretertransplantationen. Wiener klin. Wochenschr. 1899. Nr. 36. — Dazu Herczel. Centralbl. für Krankh. der Harn- und Sexualorgane. Bd. 10. Heft 11 (2 Fälle). — Nové-

der Technik Fortschritte gemacht hat. Maydl[1]) selbst glaubt die Misserfolge mit Abweichungen von der ursprünglichen Methode erklären zu dürfen. Für die Richtigkeit dieser Anschauung spricht es, dass bei der Einpflanzung der Ureteren in den Mastdarm nach anderen Methoden die Mortalität eine weit höhere ist[2]). Trotzdem erscheint es mir noch etwas verfrüht, die Behandlung mit Ureterentransplantation nach Maydl zum Normalverfahren bei Ectopie der Blase zu erheben. Es hat ja gewiss viel Verlockendes an sich, durch eine einzige Operation den Kranken bezüglich der Harnentleerung in fast normale Verhältnisse zu bringen. Thatsächlich brauchen die meisten der Geheilten nicht viel öfter als ein normaler Mensch zu urinieren. Der Procentsatz der Mortalität ist aber doch immer noch gross, und wenn auch die Gefahr einer aufsteigenden Infektion der Ureteren und des Nierenbeckens, wie es scheint, nicht so gross ist, als man früher annahm, so ist solche Infektion doch beobachtet worden, also immer möglich.

Gersuny's[3]) Verfahren, nach Exstirpation der Blase das Rectum quer abzuschneiden, auf das distale Ende die Ureteren samt ihrer Blasenmündung wie einen Deckel aufzupflanzen und das centrale Stück des Rectums in der Vorderwand des peripheren Teils dicht über dem Sphinkter zu fixieren, hatte bisher noch keinen günstigen Erfolg. Theoretisch müsste das Resultat ideal sein, praktisch ist die Operation aber sehr eingreifend, weit mehr als Maydl's Verfahren.

Da man also, wie wir gesehen haben, auch mit den plastischen Methoden gute Resultate erzielen kann, glaube ich, dass die Ableitungsmethoden erst dann angewendet werden sollten, wenn es mit jenen nicht gelungen ist, auch bei Anwendung von Apparaten, Kontinenz oder wenigstens einen erträglichen Zustand zu erzielen.

Erklärung der Abbildungen
auf Taf. XI—XII.

Fig. 1. Ectopia vesicae des Knaben Eduard C. Zustand bei seiner Aufnahme (S. 530).

Josserand. Revue des maladies de l'enfance. 1899. Juni (1 Fall). — Maydl (vgl. folgende Anm.) 5 Fälle.

1) Wiener med. Wochenschr. 1899. Nr. 6—8.

2) 60 Procent.

3) Foges. Ein Fall von Blasenektopie und Spaltbecken. Zeitschrift für Heilkunde. Bd. 20. 1899.

Fig. 2. Desgl. Endresultat von links gesehen (S. 533).
Fig. 3. Desgl. mit Verschlussapparat (S. 533).
Fig. 4. Ectopia vesicae des Knaben Otto M. Zustand bei der Aufnahme (S. 533).
Fig. 5. Desgl. Penis und Präputium herabgeschlagen.
Fig. 6. Desgl. Endresultat (S. 534).

AUS DER

HEIDELBERGER CHIRURGISCHEN KLINIK

DES PROF. DR. CZERNY.

XVI.

Weiterer statistischer Bericht über die an der Heidelberger Klinik beobachteten Appendicitisfälle.

Von

Dr. **Hermann Kaposi,**
Assistenzarzt der Klinik.

Seitdem die ersten Wurmfortsatzresektionen im J. 1889 durch Kümmel ausgeführt worden waren, ist das Thema Appendicitis aktuell geworden. Grössere und kleinere Monographien, Verhandlungen auf Kongressen und in ärztlichen Vereinen, sowie mannigfache statistische Berichte sind erschienen, und die Zahl der Arbeiten ist ins Unendliche angewachsen. Edebohls konnte in einer kürzlich erschienenen grossen referierenden Arbeit 2500 Arbeiten zusammenstellen, die bis zum Jahre 1898 veröffentlicht waren. Nehmen wir die seither erschienenen gering auf 500 an, so hätten wir 3000 Arbeiten über dieselbe Krankheit in kaum einem Dutzend Jahre, eine stattliche Menge, die unmöglich vollkommen gekannt und gelesen werden kann.

Fragen wir uns nun, was wir aus dieser grossen Zahl von Arbeiten gelernt. haben, so können wir wohl sagen, dass sowohl die

pathologische Anatomie als die Klinik der Wurmfortsatzentzündung zu einem gewissen Abschluss gelangt ist, und die Zukunft uns nicht viel Neues mehr bringen dürfte. Wir wissen, dass die anatomischen Veränderungen des Appendix mannigfaltiger Natur sein können, dass sich oft nur eine leichte Wandverdickung, Hyperämie, vereinzelte Ecchymosen, Schwellung der Follikel, mitunter seichte Ulcerationen der Schleimhaut finden, dass in der Umgebung spinngewebeartige Adhäsionen sitzen können, wir wissen ferner, dass in anderen Fällen diese Adhäsionen an Stärke zunehmen bis zu einem Grade, dass der Appendix in dicke Bindegewebsschwarten eingebettet ist. Wir wissen auch, dass in sehr zahlreichen Fällen der Appendix perforiert ist und ein Abscess entsteht, der entweder abgesackt bleibt oder zu diffuser Peritonitis führen kann.

Die bis jetzt gewonnenen klinischen Erfahrungen gestatten wohl die Aufstellung gewisser Typen und die Einreihung der meisten Appendicitisfälle unter dieselben, sowie wir auch oft einen Rückschluss machen dürfen aus dem beobachteten Krankheitsbild auf den sich abspielenden pathologisch anatomischen Process, aber die mannigfaltige Aetiologie und die grosse Zahl der komplicierten Fälle mit Thrombosenphlebitis, Leberabscess, Durchbruch eines Abscesses in Blase und Mastdarm, spontane Durchbrüche u. s. w. verbietet das Schematisieren von selbst.

Trotzdem wir anatomisch und klinisch viel gelernt haben, steht die Therapie der Erkrankung noch in lebhafter Diskussion. Chirurgen und Internisten bemühen sich, statistisch den Nachweis zu liefern, dass ihre Therapie die einzig richtige sei, und dass der oder jener vom „Gegner" behandelte und unglücklich ausgegangene Fall, auf entgegengesetzte Weise behandelt, vielleicht genesen wäre.

Bei einem so wechselnden Krankheitsbild, wie es die Appendicitis ist, bei einer Krankheit, wo Zeitlebens nur ein Anfall auftritt, bis zu jenen schweren Fällen, wo die Kranken viele Jahre hindurch eine Reihe von Attacken durchmachen und schliesslich eine Perforationsperitonitis das Ende herbeiführt, bei einer Erkrankung mit so zahlreichen Komplikationen kann die Statistik noch viel weniger als ein Beweis für die richtige Behandlung angesehen werden, als auf einem anderen Gebiete. Es liegt in der Natur der Sache, dass die leichteren Fälle in der häuslichen Praxis beobachtet werden, die schwereren aber im Krankenhaus, dass ferner die leichteren dem Internisten zugehen, die schwereren mit ausgesprochenem Exsudat und Eiterbildung aber dem Chirurgen. Wir können daher mittels

Statistik die Frage der Therapie unmöglich entscheiden. Unsere Statistik kann nur die Resultate der chirurgisch behandelten Fälle registrieren und sie sämtlich ohne Auswahl veröffentlichen, dann wird der Gesamtstatistik einer einzigen Klinik doch ein gewisser Wert zukommen. Ich habe daher im Auftrag des Herrn Geheimrat Czerny die von Heddaeus begonnene Statistik der an unserer Klinik behandelten Appendicitisfälle fortgesetzt. Sie umfasst die im Jahre 1898 und 99 beobachteten Fälle. Ich habe mich bemüht, den Endresultaten nachzugehen, was mir auch bis auf wenige Fälle gelang.

Die absolute Zahl der in den genannten beiden Jahren beobachteten Fälle beträgt um 12 mehr als die in den vorhergangenen 5 Jahren 1893—97, nämlich 68; dazu kommen noch 2 Fälle von Aktinomykose — also im Ganzen 70. Ich habe die in der Arbeit von Heddaeus getroffene Einteilung beibehalten und habe nur die Fälle von Tuberkulose sowie die mit Komplikationen der weiblichen Adnexe schärfer getrennt[1]).

Unter den 70 Fällen sind 18 Frauen und 52 Männer; der jüngste ist drei Jahre, der älteste 61 Jahre; 27 Fälle, also etwas mehr als ein Drittel stand im Alter von 10—20 Jahren.

I. Akute Perforationen.
(2 Männer, 1 Frau) 1 †.

1. Nr. 791. M. B., 18 J., Mädchen. Vor 4 Tagen (10. IV. 98) Aufnahme in die medicinische Klinik wegen Schmerzen in der Coecalgegend, hohes Fieber. Diagnose: Typhlitis; am 14. plötzlich Collaps, Symptome einer Perforationsperitonitis. Auf die chirurgische Klinik gebracht, sofort Laparotomie, eitrige Jauche entleert sich aus dem Bauch. Der Wurmfortsatz ist an 2 Stellen perforiert und enthält einen bohnengrossen Kotstein. Anfangs anscheinende Besserung, jedoch am nächsten Morgen Exitus.

2. Nr. 2482. V. S., Bäckerlehrling, 15 J. War nie krank. Vor zwei Tagen beim Aufstehen plötzlich Schmerz in der linken Bauchseite; Erbrechen, zuerst Aufnahme in die medicinische Klinik, von dort mit Diagnose Perforationsperitonitis zu uns transferiert. 30. XI. 98 Bauchschnitt. Stinkende Jauche, Därme mit eitrigem Fibrin belegt. An der Hinterseite

1) Meine ursprüngliche Absicht, auch die Fälle von Heddaeus mit heranzuziehen, scheiterte daran, dass ich von kaum $^2/_3$ derselben Antwort erhielt. Trotzdem ich unter diesen Heilungen bis zu $6^1/_2$ Jahren verzeichnen könnte, habe ich doch der mangelnden Vollständigkeit wegen diese Fälle nicht berücksichtigt und mich nur auf die Jahre 1898 und 99 beschränkt.

des Coecum der Wurmfortsatz in Schwarten eingebettet. Distal ein Loch. Ein kleiner und ein grösserer Kotstein. Exstirpation des Wurmfortsatzes. Uebernähung. Ausspülung der Bauchhöhle. Gegenöffnung an der linken Seite. Drainage. Wurmfortsatz 9 cm lang, central verengt, peripher erweitert zu fast Kleinfingerdicke, zeigt eine erbsengrosse Perforation, von der Perforationsöffnung aus der Wurmfortsatz prall mit Kot gefüllt. Verlauf günstig. Einläufe und Abführmittel ziemlich früh. Der Meteorismus bleibt ziemlich lange. Am 8. Tag das linksseitige, am 14. Tag das rechtsseitige Drain entfernt. Er bekommt Erysipelas faciei, das er schon oft hatte, nach 14 Tagen geheilt, in 2 weiteren Wochen geheilt entlassen. — Nachricht vom 7. V. 1900. 18 Monate post op.: „Meinem Bruder geht es ordentlich, er geht ins Geschäft, ist jedoch nicht ganz arbeitsfähig. Stuhlbeschwerden haben sich bis jetzt nicht bemerkbar gemacht."

3. Nr. 598. 22 Jahre alter Schlosser R. A. Vor 2 Tagen 12. III. 99 plötzlich starke Leibschmerzen, anfangs rechts lokalisiert, dann diffus, ging noch zur Arbeit, musste aber wegen Schmerzen aufhören, suchte die medicinische Klinik auf, von wo er uns überwiesen wurde. Leib stark aufgetrieben, druckempfindlich, Leberdämpfung verschwunden, Zunge noch feucht, Puls 120. Ständiges Erbrechen grüner Duodenalmassen. Magenausspülung, dann Operation. Rechtsseitiger Iliacalschnitt; es entleert sich übelriechende Jauche. Wurmfortsatz wird entfernt. Ausspülung der Bauchhöhle, Drainage nach der Leber und dem kleinen Becken zu. Wurmfortsatz ist an der Basis perforiert und ist mit Kot gefüllt. Bei der Ausspülung der Bauchhöhle entleeren sich mit der Spülflüssigkeit zwei Kotsteine, die frei in derselben lagen. Verlauf gut. Am 16. IV. Wunde glatt geheilt. Patient entlassen. Eine Nachricht war leider nicht zu erlangen.

Alle drei Fälle hatten zuerst auf der medicinischen Klinik Aufnahme gefunden und waren erst später auf die chirurgische Klinik gebracht worden. Während der erste, der erst am 4. Tag post perforat. zur Operation kam, starb, gelang es, die beiden anderen, die am zweiten Tag operiert wurden, zu retten. Die Nachbehandlung bestand hauptsächlich in Excitantien für das Herz: Kampher, Strophantus, Glühwein, ferner Kochsalzklystiere. Sehr früh wurde mit Klystieren und Abführmitteln begonnen, um die Darmthätigkeit anzuregen. Beide genesenen Patienten wurden ohne Fistel entlassen.

II. Perityphlitische Abscesse.
(25 Fälle, 19 M., 6 W.) 4 †.

4. Nr. 2497. 51jähr. Tüncher A. V. 3. XII. 98. Hereditär tuberculös belastet, hatte Gelenkrheumatismus und Herzaffektion; mit 30 Jahren Pleuritis. Seit 1/2 Jahre Verstopfung, muss daher oft Abführmittel nehmen. 14 Tage vor dem Eintritt Obstipation (Verdacht auf Bleivergiftung).

Auf Ricinus Stuhl. Wegen einer Anschwellung der rechten Bauchseite sucht er die Klinik auf. Vom Status wäre hervorzuheben, dass die Lungenspitzen afficiert sind, sowie dass ein systolisches Geräusch über der Herzspitze zu hören ist. Im r. Hypogastrium ein 2 faustgrosser Tumor. Auf Abführmittel reichlich Stuhl, Schmerzhaftigkeit wird geringer, der Tumor verkleinert sich. Bei der Operation findet sich das Ileum gebläht, durch Adhäsionen fixiert; unter demselben am Rande des kleinen Beckens ein kleiner Abscess, aus dem ein Kaffeelöffel stinkenden Eiters sich entleert, in diesen hinein ragt der Wurmfortsatz, der an seiner Spitze nekrotisch ist. Resektion. Der Wurmfortsatz ist 7 cm lang, verdickt, hyperämisch, im basalen Drittel eine bohnengrosse Nekrose in der Wand, an der Spitze eine capillare Oeffnung. Kein Fremdkörper. Inhalt blass durchsichtiger, glasiger Schleim. Im Mesenteriolum ein kleiner Abscess. Am 2. Tag p. op. Austritt von Kot aus der Wunde, der in den nächsten Tagen sehr zunimmt. Eintritt von Bronchitis, Pneumonie, Herzschwäche. Tod.

5. Nr. 2335. G. D., Fabrikarbeiter, 37 J. 7. XI. 98. Niemals krank. Vor 6 Wochen unter Fieber lebhafte Schmerzen in der Ileocoecalgegend, nach dem Oberschenkel ausstrahlend. Stuhlgang auf Abführmittel schafft bedeutende Erleichterung. Vor 8 Tagen angeblich viel Eiter mit dem Stuhl abgegangen. Wegen dauernder Schmerzen Aufnahme. Lunge, Herz gesund. Leberdämpfung normal. Milz vergrössert. In der Ileocoecalgegend eine 3fingerbreite Zone vermehrter Resistenz. Das rechte Bein steht in coxitischer Stellung. Gelenk aber frei. Diagnose: Perityphlitischer Abscess mit Perforation des Abscesses in den Darm. 10 cm langer Schnitt parallel dem Poupart'schen Band. Wurmfortsatz hinter dem Coecum fixiert, wird reseciert. Entsprechend der Spitze des Wurmfortsatzes findet sich eine mandelgrosse Höhle, die mit käsigen Granulationen gefüllt ist. Excochleation. Drainage. Anfangs guter Verlauf. Wunde heilt rasch. Bald aber treten wieder Schmerzen auf mit Lokalisation im Hüftgelenk. Auf Extension fühlt sich der Kranke leichter. Es stellt sich jedoch Fieber ein. Es entwickelt sich ein Abscess der Iliacalgegend, es kommt zu Fluktuation an der Vorderseite des Oberschenkels. In Narkose wird der grosse Abscess eröffnet und drainiert. Temperaturabfall. Eine Woche später Eröffnung eines neuen Abscesses über dem Trochanter. Aus allen beiden Reinkultur von Streptokokken, aus der inguinalen Wunde Kotabgang. Decubitus über dem Kreuzbein, begünstigt durch die Lordose. Es stellt sich ein Erysipel ein, ausserdem kam hinzu eine eitrige Gonitis dextra, die punktiert wurde, ferner eine Parotitis und mehrere Abscesse am Vorderarm. Der Tod machte dem bejammernswerten Zustand ein Ende.

Zweifellos wäre es besser gewesen, die beiden vorgenannten Patienten nicht zu operieren, da die Operation den Tod beider beschleunigt hat Besonders der erste Fall mit Phthisis pulmonum und

Vitium cordis wäre besser wieder entlassen worden, besonders da auf Laxantien Erleichterung sowie Verkleinerung des Tumors eintrat. Das Exsudat war aber immer noch 2faustgross, und man vermutete einen grossen Abscess, dessen Entleerung indiciert erschien, was sich allerdings als Fehldiagnose erwies. Der zweite Patient wurde wesentlich wegen der ganz ausserordentlichen, nach dem Bein zu ausstrahlenden Schmerzen, die nebst der fühlbaren Resistenz ebenfalls auf eine grössere Eiteransammlung schliessen liessen, operiert. Der Exitus fällt der postoperativ eingetretenen Septicopyämie zur Last. Der folgende Fall wurde schon in sehr schwerkrankem Zustande in die Klinik gebracht.

6. Nr. 1697. H. J., 18 J., Schüler. 14. VIII. 99. Er war vor 3 Tagen mit Schmerzen in der Blinddarmgegend und Fieber plötzlich erkrankt. Bald stellte sich Erbrechen ein. Aufnahme in die Klinik. Lungen, Herz gesund, Abdomen etwas aufgetrieben, rechts unten stark druckempfindlich. Zunächst zugewartet. Opium und Eis. In der Nacht erbricht Pat. fortwährend, die Resistenz nimmt zu. Zunge trocken, Puls sehr frequent, daher am nächsten Morgen trotz akuten Anfalles Operation. Dieselbe legt einen gut mannsfaustgrossen jauchigen Eiter enthaltenden Abscess bloss. Die freie Bauchhöhle war durch Adhäsionen geschlossen. Der Wurmfortsatz wurde isoliert und abgebunden, in demselben ein Kotstein von Kirschkerngrösse. Am distalen Ende eine Perforation. Der Puls bleibt auch nach der Operation beschleunigt, die Zunge trocken. Kochsalzinfusion, Kampher, Strophantus, Weinklystiere vermögen den schon in der nächsten Nacht eintretenden Exitus nicht aufzuhalten.

7. Der vierte unglücklich ausgegangene Fall betraf ein 19j. Mädchen E. E. (Nr. 2592), 19. XII. 98 aufgen., die seit 2 Jahren fast ununterbrochen an ihrer Blinddarmaffektion zu leiden hatte. 1. Anfall Januar 97, dauerte 2 Monate; 2. Anfall Juni 97, Dauer 3 Monate; 3. Anfall März 98 mit starker Peritonealreizung, Eiter im Stuhl. Dauer über ein Vierteljahr. Der jetzige (4.) Anfall seit 3 Wochen, heftige Schmerzen in der Ileocoecalgegend mit Stuhlverstopfung (aber ohne Fieber). Lungen und Herz sind nicht erkrankt. In der Coecalgegend ist eine derbe Resistenz zu fühlen. Wegen der oftmaligen Attacken musste man auf starke Schwartenbildung und Adhäsionen gefasst sein. Die Operation war auch in der That sehr schwierig. Schnitt am Aussenrande des rechten Rectus. Netz adhärent, Colon ascendens im kleinen Becken durch Verwachsungen fixiert, das Coecum muss vorsichtig ausgegraben werden. Eine dicke Netzadhäsion wird reseciert. Die Schwartenmassen ziehen sich vom Coecum quer über den Eingang des kleinen Beckens bis zur Flexur hinüber. Ein Strang, der für den Wurmfortsatz gehalten wird, wird abgebunden und ins Coecum versenkt. Bei weiterer Lösung der Adhäsionen wölbt sich hinter einem

Strang, der als verschlossene Tube imponiert, eine blau schimmernde Blase vor; dieselbe wird punktiert, es entleert sich Urin. Die Harnblase wird katheterisiert, worauf die Vorwölbung einsinkt. Da auf spontanen Verschluss der capillaren Punktionsöffnung gerechnet wird, wird die Umgebung mit Jodoformgaze austamponiert, ein zweiter Streifen in den subcoecalen Raum geführt und ein Drain eingeschoben. Teilweiser Verschluss der Bauchwunde, Ventilkatheter. — Es handelte sich also bei E. um Residuen einer mehrmals recidivierenden Appendicitis mit starken Adhäsionen und Schwartenbildungen im kleinen Becken. Die Adnexe des Uterus schienen in diesen Schwarten aufgegangen zu sein. — Nach der Operation heftige Nausea, starke Schmerzen. Vom 2. Tag ab spontane Urinentleerung. 14 Tage guter Verlauf, Wunde hatte sich schon stark verkleinert. Plötzlich wieder starke Sekretion. Aus der Wunde drängt sich ein 15 cm langer Ascaris heraus. Es kommt zu einem grossen Abscess am inneren Wundwinkel, der entleert wird. Zeitweilig nimmt die Sekretion kotigen Charakter an. Die Drüsen des Schenkeldreieckes vereitern und erfordern Incisionen, es kommt im weiteren Verlauf zu Eitersenkung in die Oberschenkelmuskulatur, die 3 Incisionen und Gegenincisionen nötig machen. Aus der ursprünglichen Wunde entleert sich stets etwas kotigjauchiger Eiter. Auch das Hüftgelenk wird schmerzhaft und fixiert. Das Fieber ist nicht sehr hoch, die arme Kranke kommt aber durch die starke Eiterung immer mehr herunter. — Anfangs April wird sie von ihren Eltern nach Hause genommen, wo sie 8 Tage später stirbt.

8. Nr. 657. F. B., Schlosser, 19 Jahre, 23. III. 99. Appendicitis mit starker Schwartenbildung. Pat. hat seit einem Jahre 5—6, stets bis zu 8 Tage dauernde heftige Schmerzanfälle der Blinddarmgegend, dabei abwechselnd Diarrhoen und Obstipation. Seit 11 Tagen wegen neuerlicher Attacke auf der medicinischen Klinik mit Opium und Eis behandelt. Die Dämpfung und Resistenz nimmt zu, starker Meteorismus, deshalb wird Pat. auf die chirurgische Klinik verlegt. Bei der Operation zeigten sich schon bei der Eröffnung der Bauchhöhle kolossale Schwartenmassen (2 Finger dick). Das Coecum lässt sich nur mit Mühe vor die Bauchwunde ziehen. Kein Exsudat. Das Coecum mit den Schwarten und Drüsenschwellungen hatte den Tumor gebildet. Der Wurmfortsatz lässt sich erst nach einiger Mühe aus den Schwarten auslösen und exstirpieren. Ein Einriss im Coecum wird übernäht. Die Schwarten werden zum grossen Teil abgetragen, das dadurch freigemachte Coecum dann versenkt. Wunde tamponiert. Anatomischer Befund: Wurmfortsatz 12 cm lang, verdickte Wandungen, gewundenes, überall erhaltenes Lumen. Inhalt trüber Schleim. Schleimhaut gelockert, überall glatt, keine Narben, keine Ulcerationen. Der Verlauf war glatt, Patient wurde nach 4 Wochen geheilt entlassen. — Stellt sich anfangs August 1900 ($17^1/_2$ Mon. p. op.) vor. Er ist ganz gesund, hat normalen Stuhl, arbeitet schwer, hat gar keine Beschwerden, die Narbe

ist ektatisch, er trägt aber keine Bandage.

9. Nr. 1325. 12 J., Knabe, K. R., Juni 1898. Vor 3 Jahren ähnliche Erkrankung, seit 1 Woche Schmerzen im ganzen Leib, Tumor in der r. Iliacalgegend. Seit 3 Tagen kein Stuhl und mehrmals Erbrechen. Innere Organe gesund, Zunge feucht, mässiges Fieber. Leib gespannt, bei Berührung der rechten Unterbauchgegend starke Schmerzen, hier Resistenz, Dämpfung, zeitweise Gurren. Bei der Operation zeigen sich die Muskeln und das präperitoneale Zellgewebe ödematös. Nach Eröffnung der Bauchhöhle sieht man zunächst hyperämische adhärente Dünndarmschlingen, die fibrinös belegt sind. Bei der Lösung derselben stürzt plötzlich stinkender Eiter aus einer Abscesshöhle, die nach innen vom Netz begrenzt ist. Im Abscess der Appendix, der sich leicht isolieren lässt. Resektion. Wurmfortsatz zeigt zwei Nekrosen, die eine ist der Perforation nahe. Inhalt Kot. Bei der Reinigung des Netzes und der Dünndarmschlingen entleert sich ein weiterer Abscess, deshalb Vorziehen der Ileumschlingen und gründliche Ausspülung mit Kochsalzlösung. Tamponade. Glatte Heilung. Nach 4 Wochen mit glatter Heilung entlassen. — Nachricht vom Juli 1900 (25 Mon. p. op.): Mein Sohn ist vollständig gesund und hat nicht die geringsten Schmerzen.

10. Nr. 1049. G. R., 27 J., Mai 1899. November 98 1. Anfall von 8 Wochen Dauer. Seit 3 Wochen neue Attacke. In der rechten Lumbalgegend eine schmerzhafte Resistenz und Dämpfung. Per rectum eine dasselbe vorwölbende hühnereigrosse Geschwulst. Operation. Rechter Flankenschnitt. Spinnwebendünne Adhäsionen am Colon ascendens und Peritoneum parietale. Der Appendix kleinfingerdick, an der Basis schwartig verwachsen, wird ausgelöst und reseciert. Der Spitze des Wurmfortsatzes entsprechend ein Abscess, der einen Esslöffel voll rahmigen Eiter enthält. Wurmfortsatz 5 cm lang, an der Innenfläche mit Granulationen ausgekleidet, enthält Eiter. Von der Wunde und per rectum gleichzeitig untersucht ist keine Kommunikation beider Abscesse zu finden; daher wird die erste Wunde tamponiert, dann der Mastdarm mit Spiegeln auseinandergehalten und nach einer Probepunktion incidiert. Es entleert sich ca. 1 Schoppen Eiter. Drainage. Auch jetzt keine Kommunikation beider Abscesse nachweisbar. Am 12. Tage Rectalwunde geschlossen. Vordere Wunde bei der Entlassung geheilt. Keine Nachricht zu erhalten.

11. Nr. 990. J. F., 14 J., Knabe. Mai 99. Leidet angeblich seit seinem 6. Jahr viel an Erbrechen. Seit 9 Tagen Erbrechen und Leibschmerzen in der rechten Lumbalgegend. Fieber. 3 Tage obstipiert, dann auf Laxantien sehr übelriechender Stuhl. Innere Organe gesund. Abdomen sehr schmerzhaft. Dämpfung der rechten Lendengegend. Daselbst Incision. Gut 300 ccm Eiter. Bohnengrosser Kotstein in der Abscesshöhle. Processus vermiformis wird nicht gefühlt. Ausspülung, Tamponade. Anfangs fäkulente Sekretion, die bald nachlässt, die Wunde heilt rasch, in fünf

Wochen geheilt entlassen. Pat. stellt sich Ende April 1900 (11 Mon. p. op.) vor. Er ist sehr gut genährt, vollständig gesund, Narbe ganz wenig nachgiebig, trägt noch Bandage, ist aber vollkommen arbeitsfähig, hat ausgezeichneten Appetit nud Verdauung und ist glücklich, operiert worden zu sein.

12. Nr. 1901. J. S., Landwirt, 49 J., 29. VIII. 98. Er war angeblich nierenkrank, sonst immer gesund. Seit 6 Tagen ist er krank mit Kopfweh, Schmerzen in der rechten Coecalgegend und um die Blase lokalisiert. Vom ersten Tag ab Erbrechen. Auf eignen Antrieb nimmt er Abführmittel die seinen Zustand nur verschlechtern, daher sucht er die Klinik auf. Kräftiger Mann. Innere Organe gesund. In der rechten Leistengegend leichte Rötung, ausserordentlich schmerzhaft bei Berührung. Meteorismus, Hochstand des Zwerchfells, Leberdämpfung verschwunden. Vom Rectum aus eine Vorwölbung zu fühlen. Operation. Schnitt am rechten Rectusrand. Es entleert sich viel stinkender Eiter. Der Abscess erstreckt sich ins kleine Becken. Ileum und Coecum ausgedehnt verwachsen. Adhäsionen werden gelöst. Man stösst dabei auf den stark verdickten und ebenfalls adhärenten Wurmfortsatz. Er wird exstirpiert. Abscess drainiert. Anfangs etwas peritoneale Reizung, dann aber guter Verlauf. — Nachricht Anfangs Mai 1900 (21 Mon. p. op.): „Ich kann Ihnen nur mitteilen, dass ich sehr zufrieden bin mit meiner Gesundheit. Ich thue alle Arbeit, die bei einem Landmann vorkommen etc.

13. Nr. 1610. H. W., 12 J., Knabe, 16. VII. 98. Im Frühjahr 97 wurde Pat. auswärts operiert, nachdem er an Leibschmerzen, Erbrechen und hohem Fieber erkrankt war; durch Medianschnitt wurde viel Eiter aus dem Bauch entleert. Resectio processus vermiformis damals nicht gemacht. Seither mediane Kotfistel. Vor 3 Wochen spontaner Verschluss derselben. Es tritt wieder Fieber, Schmerzen, Erbrechen auf, das aber nach 4 Tagen wieder schwand, als sich die Fistel wieder geöffnet hatte und reichlich stinkender, kotiger Eiter sich entleert hatte. Seither starke Sekretion aus der Fistel. Aufnahme behufs Operation. Innere Organe gesund. Mit der Sonde dringt man 8 cm nach hinten unten und links vor.

Operation: Medianschnitt in der alten Narbe. Oben adhärentes Netz, unten ein Konvolut von Ileumschlingen, welches an Blase und Becken adhärent ist. Coecum gebläht, Wurmfortsatz nach abwärts verlaufend, mit Kot prall gefüllt. Lösung desselben aus seinen Adhäsionen. Resektion. Das Ileum erscheint 20 cm oberhalb der Ileocoecalklappe stenosiert, wird daher aus den Adhäsionen ausgegraben. Tamponade. Drainage. Anfangs leichtes Fieber, am 10. VIII. mit wenig secernierender Fistel entlassen. — Nachricht vom 28. IV. 1900 (21 Mon. p. op.). „Der Junge befindet sich wohl, Recidive sind nicht eingetreten; er war seither nicht krank, hat guten Appetit, regelmässigen Stuhl, keine Schmerzen oder Beschwerden weder in der Coecalgegend noch in der Linea alba. Tumor oder

Resistenz nicht palpabel. Keine Hernie. Nach seiner Entlassung blieb die Fistel noch lange offen (Behandlung mit Salzbädern), schloss sich dann mehrmals und brach wieder auf. Seit 1/2 Jahre ist sie definitiv geschlossen.

14. Nr. 636. J. B., 61 J., Tüncher, 15. III. 98. Seit 40 Jahren beiderseitige Leistenbrüche, im vorigen Jahre Rheumatismus, sonst immer gesund. Am 4. III. Schmerzen in der rechten Leistengegend. Stuhl 4 Tage angehalten. Kein Erbrechen, kein Fieber. Faustgrosse Resistenz der r. Ileocoecalgegend, Druck schmerzhaft, undeutliche Fluktuation. Incision entleert einen ganseigrossen Abscess. Am Grunde desselben ein fingergliedlanges Gebilde, das für den peripheren Teil des Wurmfortsatzes gehalten wird. Aus den Schwarten ausgegraben und reseciert. Das centrale Stück zog sich in die Tiefe zurück. Drainage. Der 9 cm lange Wurmfortsatz trägt eine Perforation. — 29. IV. mit Fistel entlassen. Fistel schliesst sich nicht, daher September 98 2. Operation. Man findet in der Tiefe den centralen Abschnitt des nicht reseciert gewesenen Appendix, der noch 1 1/2 cm lang ist. Auch er wird reseciert, Heilung glatt. Am 29. IX. 98 geheilt ohne Fistel entlassen. — Pat. stellt sich Juli 1900 (22 Mon. p. II. op.) vor. Er hat von Zeit zu Zeit Obstipation, die er mit Laxantien bekämpft. Keine Schmerzen, kann wieder alles arbeiten, Narbe nicht ektatisch.

15. Nr. 1121. L. F., 41 J., Banquier. Juni 1899. Vor 6 Wochen Beginn mit Unbehagen, Schmerzen im Leib, zeitweise Fieber, Obstipation. Er liegt 3 Wochen zu Bett. Oeleinläufe, Umschläge helfen nichts. Vor 14 Tagen 1mal Eiter im Stuhl, seit ebensolange rechtsseitige Pleuritis. Bei der Aufnahme noch Dämpfung rechts hinten unten. In der rechten Fossa iliaca eine derbe Resistenz, druckempfindlich. Auf Einläufe zeitweilig dünner, mit Eiter vermengter Stuhl. Incision parallel dem Leistenband. Die Fascie und das Peritoneum sind schwartig ödematös verdickt, an einer kleinen Stelle quillt Eiter hervor. Colon unschwierig aus den Adhäsionen zu lösen, Netz vielfach adhärent. Bei der Lösung desselben wird das Ileum etwas geschunden. Beim weiteren Vordringen entleert sich aus dem kleinen Becken stinkend jauchiger Eiter. In dem Abscess der Wurmfortsatz, der mit Eiter gefüllt ist und an seiner Basis eine Ulceration aufweist. Resektion. Das geschundene Ileum etwas übernäht. Drainage. Die ersten Tage stark jauchige Sekretion, so dass häufig Ausspülungen nötig sind. Allmählich Abnahme der Sekretion, auch das pleuritische Exsudat bildet sich zurück. Am 22. Tage Aufstehen. Wunde geschlossen. Geht zur Nachkur nach Wiesbaden. — Nachricht vom 8. Juni 1900 (11 Mon. p. op.). Es geht Herrn F. sehr gut, Kräftezustand wie früher, Gewicht 179 Pfund, Aussehen gut, die Allgemeinbeschwerden, die im letzten Jahre vor der Operation bestanden — Kopfweh, Schwindel — sind ganz verschwunden. Stuhlgang seit Herbst v. J. spontan, täglich.

Keinerlei lokale Beschwerden, Narbe gut, trägt noch Bandage.

16. Nr. 363. M. F., 3jähr. Knabe, Februar 99. Der Junge hatte schon 6 Anfälle von 2—8tägiger Dauer in Zwischenräumen von 6—8 Wochen durchgemacht. Stets war Exsudat nachweisbar gewesen. Letzter Anfall datiert seit 2 Tagen. Wegen Erbrechen, starkem Meteorismus und Obstipation Aufnahme. Anaemisches Kind. Zunge feucht, Puls etwas beschleunigt, innere Organe gesund. Leib aufgetrieben und druckempfindlich. In der Blinddarmgegend handtellergrosse druckempfindliche Resistenz, auf Oeleinläufe Stuhl, Spiritusumschläge, flüssige Diät; nachdem auch das Erbrechen aufgehört hatte, reichlich Stuhl erfolgt war, wird mit dem Beginn des freien Intervalles die Operation gewagt. Coecum- und Netzadhaesionen, der Wurmfortsatz liegt nach einwärts, ist stark bleistiftdick, an seiner Wurzel ein bohnengrosser Abscess. Er ist 4 cm lang, enthält ziemlich dicken, etwas blutigen Eiter. Resektion. Heilung glatt. Am 25. II. mit fast geheilter Wunde entlassen. — Nachricht von Ende Mai 1900 (15 Monate p. op.): das Kind ist vollständig gesund und munter, hat keinen Bruch; keine Recidive mehr gehabt.

17. Nr. 1346. R. R., 11jähr. Knabe, Juni 99. Vor 3 Jahren zum ersten Male Schmerzen in der Blasengegend, damals Resistenz, die nach 14 Tagen wieder verschwand. Seither Empfindlichkeit gegen gewisse Speisen und Neigung zu Obstipation. März 97 II. Attacke. Kinderfaustgrosser Tumor zwischen Blase und Mastdarm mit starken Blasenschmerzen, leichtem Fieber. Auswärts Einschnitt in der Medianlinie, der Tumor im Douglas zu fühlen, wird aber zunächst nicht eröffnet, sondern zum Zwecke späterer Eröffnung nur tamponiert. Die Punktion entfällt, da der Tumor spontan zurückgeht. Seitdem verstärkte Obstipation.

Im Oktober 98 III. Attacke. Der gleiche Tumor im Douglas wird durch pararectalen Schnitt entleert. Jauchiger Eiter. Langsame Heilung in 8 Wochen. Vor 8 Wochen 4. Schmerzattacke. Tumor nach links vom erstgelegenen, der auf Eis und Einläufe etwas kleiner wird. Nie war Eiterabgang mit dem Urin oder Stuhl beobachtet worden. Schwächliches Kind mit gesunden inneren Organen. Leib weich, nirgends abnorme Resistenz; oberhalb der Symphyse die 5 cm lange Narbe. Die Linea alba ist etwas dehiscent. Per rectum nichts zu fühlen. Auf Ricinus Stuhl. Bei der Incision am rechten Rectusrand fällt das Coecum sofort vor, nach innen unten der stark adhärente Wurmfortsatz, Resektion desselben. Er ist geknickt, am Knickungswinkel eine bohnengrosse Abscesshöhle mit Eiter. Starke Verwachsungen dreier Ileumschlingen, die gelöst werden.

Vom Abscess am Knickungswinkel gelangt man durch eine kleine Oeffnung in den Wurmfortsatz. In demselben ein Vogelkirschengrosser Kotstein, Heilung ohne Anstand, nach 14 Tagen entlassen. — Nachricht vom 8. Mai 1900 (11 Mon. p. op.). „Patient ist seit der Operation vollständig gesund, hat bis zur Stunde keine Spur irgendwelcher Beschwerden

gehabt, er hat sich auffallend entwickelt und sieht blühend aus."

18. Nr. 311. G. L., 11jähr. Knabe, Januar 98. Seit drei Jahren jedes Frühjahr und jeden Herbst 8 Tage zu Bett gelegen wegen Schmerzen in der rechten Bauchseite. Diesmal dauert es schon 14 Tage. Blasser, schwächlicher Junge, Herz, Lungen gesund. Ueber dem Poupart'schen Band rechts eine Vorwölbung, stark schmerzhaft, resistent, perkutorisch gedämpft bis zur Mittellinie und bis nahe an den Nabel. Auf Klysmen Stuhl, Nachlassen der Schmerzen und Verkleinerung der Resistenz. Nach Besserung der akuten Erscheinungen Incision. Sofort nach Einschneiden des Peritoneums entleert sich ein grosser jauchiger Abscess (gut 1/4 l.), derselbe ist abgekapselt. Nach der Ausspülung sieht man in demselben den Appendix, der gekrümmt ist und mit seiner Spitze wieder am Coecum adhärent ist. Hier eine Perforationsöffnung, aus der ein Kotstein halb ausgetreten ist. Resektion des Processus. Jodoformgazetamponade. Fieberloser glatter Verlauf. — Nachricht vom Arzt am 1. Mai 1900 (27 Monate p. op.): Das Befinden des Knaben ist ein sehr günstiges. Keinerlei Rückfälle sind eingetreten. Der Knabe war seit Absolvierung der Volksschule ständig arbeitsfähig, z. Z. ist er in der N. N. Gummi- und Celluloidfabrik beschäftigt.

19. Nr. 969. S. S., 42jähr. Frau Mai 97. Juli 97. Blinddarmentzündung. In der Coecalgegend ein Tumor. Anfangs jede Operation verweigert, erst im September konnte eine Incision gemacht werden, die reichlich stinkenden Eiter entleerte, nach einigen Wochen neuer Abscess in der Lendengegend, Eiter noch kotig, die Abscesshöhle verkleinert sich langsam, der Eiter riecht stets nach Kot. Kräftige Frau mit gesunden inneren Organen. Leib weich. In der rechten Inguinalgegend sitzt eine derbe, schmerzhafte Anschwellung, auf der Höhe derselben über dem Leistenband eine Fistel, eine zweite in der Lumbalgegend. Mit der Sonde dringt man 6—7 cm weit ein. Operation: Spaltung der Fistel, der Gang biegt unterhalb der Transversusfascie nach unten um. Eröffnung des Peritoneums. Der Fistelgang endet in eine kleine, mit Granulationen gefüllte Höhle. Die mediale Wand wird vom Coecum gebildet, auf dem stark adhärent der Wurmfortsatz liegt, das Coecum ist an der Beckenwand stark fixiert. Beim Ablösen ein Einriss, der übernäht werden muss. Resektion des Processus. Dieser zeigt eine in der Mitte gelegene Perforation. Die Lumbalfistel wird ausgeschabt, sie kommuniciert ebenfalls mit dem genannten Abscess. Hintere Fistel heilt schon nach 14 Tagen, die vordere langsamer. — Nachricht vom Arzt am 22. IV. 1900 (23 Monate p. oper.): „Bei Frau S. hat sich kein Recidiv mehr eingestellt, dieselbe ist nur teilweise arbeitsfähig, da sie über beständige Schmerzen in der Blinddarmgegend und im rechten Bein klagt, die beim Stuhlgang und während des Menses sich steigern. An der eingezogenen und angeblich schmerzhaften Operationsnarbe ist objektiv nichts zu konstatieren".

20. Nr. 1362. A. G., 36jähr. Fabrikarbeiter, 29. VI. 99. Er diente bei der französischen Marineinfanterie und war als Heizer und Soldat in Afrika, Asien und Australien; er hatte damals das Fieber, an dem er später wiederholt erkrankte zuweilen für Wochen und Monate, er hat viel Chinin genommen. März 99 heftige Koliken und Schmerzen in der rechten Bauchseite. Auf Eis und Opium Heilung. Ende Mai ähnlicher Anfall, 14 Tage dauernd. Seit 17. VI. wieder Schmerzen. Resistenz in der Blinddarmgegend. Auf Eis und Opium Erleichterung, die Resistenz bleibt aber. Grosser kräftiger Mann mit gesundem Herz und Lungen. Im rechten unteren Quadranten eine scharf umschriebene Vorwölbung, deutliche Fluktuation. 4. VII. Entleerung des Abscesses, 1/4 l. dicker, grünlicher Eiter. Wurmfortsatz nicht gesucht. Patient wird am 25. Tag mit Fistel nach Hause entlassen. Nachricht von Ende März 1900, wo Patient wegen Armverletzung Aufnahme fand (8 Monate p. op.): Die Fistel schloss sich rasch. Er hat absolut keine Beschwerden, kann alles vertragen, ist ganz arbeitsfähig, hat keinen Bauchbruch.

21. Nr. 1471. J. H., 45jähr. Frau Juli 99. Januar 99 erster Anfall von Schmerzen in der rechten Unterbauchgegend, in die Magengegend ausstrahlend, auf Erbrechen fühlt sie sich leichter. Der Arzt konstatiert eine Geschwulst in der rechten Seite und verordnete Opium und Bettruhe durch mehrere Wochen. Nachdem sie aufgestanden war, konnte sie zwar ihren häuslichen Geschäften nachgehen, fühlte sich aber nie mehr ganz wohl. Vor 6 Wochen trat mit Eintritt der Periode wieder ein heftiger Schmerzanfall auf von 5 Tage Dauer, dann frei bis vor 8 Tagen; während der Anfälle hatte sie Fieber. Auf Anraten des Arztes sucht sie die Klinik auf. Früher war sie stets gesund. Gesund aussehende Frau mit gesundem Herzen und Lungen. Bauch aufgetrieben; in der Blinddarmgegend ist eine eigrosse, schmerzhafte Resistenz mit Dämpfung fühlbar. Auf Einlauf Stuhl.

Incision, Colon stark gebläht, an der Linea terminalis fixiert. Bei Ablösung der Aussenwand stösst man auf einen Granulationsherd, in dem der Appendix liegt; er wird aus den Adhäsionen herauspräpariert und reseciert. Er hat doppelt S förmige Krümmung, ist in der Mitte ampullenartig aufgetrieben und enthält einen Kotstein von elliptischer Form, 1 1/4 cm lang, an der centralen Knickung eine Ulceration. Etwas Fieber, Nahteiterung, daher offen behandelt, Sekretion ist lange reichlich. Es stellt sich noch eine Cystitis ein, die mit Ausspülungen behandelt wird. Heilung per secundam. Mit fast geschlossener Wunde und Bandage entlassen. Nachricht, Ende Mai 1900 vom Arzt (11 Monate p. oper.): Es geht Patientin ganz gut, vor drei Wochen hatte sie wieder einen Kolikanfall in der Lebergegend, höchst wahrscheinlich hat sie noch Gallensteine. In der Ileocöcalgegend hat sie keine Schmerzen mehr. Das Allgemeinbefinden ist vortrefflich.

22. Nr. 2077. Chr. H., 25jähr. Frau, Oktober 98. Vor 4 Jahren lag sie mit Blinddarmentzündung zu Bett, seitdem hat sie immer ab und zu leichte Schmerzen beim Bücken, Heben und dergl., im übrigen ziemlich gesund. 10 Tage vor der Aufnahme 2. Anfall, Fieber, Erbrechen, Schmerzen. Gesund aussehende Frau, Herztöne nicht ganz rein, sonst nichts Abnormes in den inneren Organen. Abdomen aufgetrieben, in der Blinddarmgegend eine Zone gedämpft tympanitischen Schalles, die etwa in der Höhe der Spina anter. super. beginnt und in medialkonvexem Bogen gegen das Ligamentum Poupartii nach abwärts zieht. Hier Resistenz und Druckschmerz. Operation: nach Eröffnung des Peritoneums gelangt man auf ein verdicktes Darmkonvolut, bei dessen Lösung plötzlich ein grosser jauchiger Abscess eröffnet wird; in demselben ein Kotstein. Bei der Ausspülung entleert sich noch ein zweiter Kotstein. Der Appendix wird im Abscess gefühlt, gefasst und abgebunden. Drainage der Höhle. Der Appendix ist 4 cm lang, in der Mitte ulceriert und perforiert. Anfangs starke, zum Teil noch jauchige Sekretion. In der 4. Woche ist die Wunde bis auf eine kleine Fistel geschlossen.

Anfangs Dezember Aufnahme wegen Kotfistel. 2. Operation zum Verschluss der Fistel. Bei Verfolgung der Fistel kommt man auf einen noch zurückgebliebenen Stumpf des Wurmfortsatzes, der reseciert wird, die starken peritonealen Adhäsionen werden nach Möglichkeit gelöst. Wunde heilt nun glatt in 3 Wochen. — Anfangs April 1900 (16 Monate p. oper.) stellt sie sich wieder vor, sie sieht blühend aus, die Narbe ist fest, sie hat keine Fistel, ab und zu Obstipation, die mit Laxantien leicht zu bekämpfen ist, sonst vollkommen wohl.

23. Nr. 441. M. H., 20jähr. Frau, Februar 99. Im Sommer 98 lag sie wegen Blinddarmentzündung 8 Wochen zu Bett. Vor 6 Wochen 2. Anfall, sie lag 4 Wochen, ist nun seit 14 Tagen auf, hat aber stets Beschwerden, Stuhlgang nur auf Abführmittel. Bei der Untersuchung der sonst gesunden Frau findet sich in der Coecalgegend ein faustgrosser Tumor, der auch per vaginam fühlbar ist und sich nicht von den rechten Adnexen abgrenzen lässt. Die Incision eröffnet einen ganseigrossen Abscess mit erbsengrossem Kotstein in demselben. Appendix wird nicht gefunden, daher Tamponade und Drainage. Nach 4 Wochen Wunde geschlossen bis auf die Drainöffnung, die nun als Fistel persistiert. Sie kommt daher ein Monat später; aus der Fistel kommt ziemlich viel Eiter, kein Kot. Beschwerden hat sie eigentlich nicht, nur die Sekretion der Fistel ist ihr äusserst lästig. Nach einwöchentlichem Aufenthalt in der Klinik, wobei sich die Sekretion nicht verringert und auf Ricinus leicht Stuhl zu erzielen ist, wird die 2. Operation gemacht. Spaltung der alten Narbe, Excochleation der Granulationsmassen. Man sieht nun in der Tiefe 2 Schleimhautlumina, das centrale grössere entspricht dem Wurmfortsatz in seinem obersten Teil, nahe dem Coecum, die Sonde dringt ins Coecum

ein ins distale Lumen dringt die Sonde nur 3 cm weit ein und endet blind. Das obere Stück wird freipräpariert, umschnitten und vernäht, der periphere Abschnitt aber gespalten und thermokauterisiert. Vom 3. Tag ab tritt wieder Kot aus der Wunde, manchmal auch Gas, sie wird wieder mit Fistel entlassen. — Nachricht von Mitte Juni 1900 vom Arzt (16 Monate p. oper.): Frau H. sieht vorzüglich aus, Stuhl immer in Ordnung, Fistel besteht noch, es wird wenig Eiter secerniert; seit 3 Monaten kein Kot mehr, mässiger Bauchbruch.

24. Nr. 1844. K. F., 16j. Mädchen, Septemb. 99. 11 Tage vor Aufnahme über Nacht Leibschmerzen, auf Tropfen und Eis Besserung; vor zwei Tagen heftiges Erbrechen, Leib wird aufgetrieben, stark schmerzhaft, deshalb wird sie in die Klinik geschickt. Sie ist seit 4 Tagen obstipiert, Fieber 39,5, sieht elend aus, Puls sehr frequent und klein, 130. Starker Meteorismus. Leberdämpfung verschmälert, Zunge trocken, die Ileocoecalgegend zeigt eine starke druckempfindliche Resistenz. Es wird ein sehr grosser jauchiger Abscess eröffnet, der abgesackt ist. Processus vermiformis nicht entfernt, Auswaschung der Höhle, Tamponade, offene Wundbehandlung. Nach 4 Wochen mit geschlossener Wunde entlassen. — Brief vom Arzt Ende April 1900 (7 Monate p. oper.): Patientin ist vollkommen wohl und arbeitsfähig, hatte keine Recidive und keinerlei Beschwerden.

25. Nr. 1933. K. S., 28j. Mann, September 99. April 98 hatte er einen 8 Tage dauernden leichten Anfall, zweiter Anfall im Frühjahr 99 dauerte 3 Wochen. 3 Wochen vor dem Eintritt Beginn des 3. Anfalles mit Fieber, Erbrechen, Schmerzen, Obstipation. Deutlich war, ebenso wie schon beim zweiten Anfall Exsudat nachzuweisen. In der Coecalgegend sitzt eine kindskopfgrosse, prall elastische, druckempfindliche Geschwulst. Die Operation entleert den jauchigen Abscess. Der Wurmfortsatz wird nicht gefunden, das Fieber fällt sofort ab. Am 25. Tag wird Pat. geheilt entlassen. — Bericht des Arztes Anfang August 1900 (10 Monate post oper.): Herr S. ist vollkommen gesund, verträgt alle Speisen, hat gar keine Beschwerden, Narbe fest, er hat vor kurzem geheiratet.

26. Nr. 1125. A. H., 25j. Postassistent, Juni 99. Vor $^3/_4$ Jahren begann sein Leiden mit Bauchschmerzen und unregelmässigem Stuhlgang, seit 12 Wochen hat er Schmerzen in der Blinddarmgegend, gleichzeitig wurde Exsudat konstatiert, kein Erbrechen, aber Aufstossen, seit 6 Wochen wird die Geschwulst grösser, seit 14 Tagen Fieber, Abnahme der Kräfte; Erbrechen stellt sich ein, trotz Opium, Morphium und Eis keine Besserung. Schmächtiger Mann, Herz, Lungen gesund, etwas Fieber. Leib aufgetrieben ohne Erguss. In der rechten Bauchgegend sitzt ein kindskopfgrosser Tumor, der fast bis zum Nabel reicht und druckschmerzhaft ist, auch per rectum zu fühlen; auf Einlauf reichlich Stuhl, dann Operation. Man eröffnet extraperitoneal einen grossen Abscess, aus dem

dicker Eiter und Granulationen sich entleeren. Wurmfortsatz kam nicht zu Gesicht, ausserordentlich dicke Schwarten. Tamponade. Anfangs reichliche Sekretion, Pat. wird mit noch secernierender Fistel entlassen. Bei der Entlassung ist noch eine kinderfaustgrosse Resistenz in der Coecalgegend zu fühlen. — Arztbericht von Ende April 1900 (12 Monate p. op.): H. arbeitet wieder in seinem früheren Beruf, die Fistel secerniert noch immer ein wenig. Einer eventuellen 2. Operation will er sich nicht unterziehen.

Kompliciert ist der nächste Fall, bei dem es sich um einen perityphlitischen Abscess handelte, der sekundär ins Rectum perforiert war.

27. Nr. 2541. W. J., 13j. Knabe, Dezember 98. Vor 2 Jahren Rheumatismus, vor 3 Wochen plötzlich abends Schmerzen in der rechten Unterbauchgegend, seit 14 Tagen liegt er zu Bett, vor wenigen Tagen Eintritt stark stinkender diarrhoischer Entleerungen, seitdem haben die Schmerzen nachgelassen. Vor 2 Tagen Retentio urinae, weshalb Katheterismus nötig wurde. Kein Fieber, aber Erbrechen. Sehr anämischer Junge, Atmung beschleunigt, desgleichen der Puls. Der Leib ist aufgetrieben und gespannt, in den abhängigen Partien Dämpfung, sonst überall tympanitischer Schall. Die Blase reicht bis fast zum Nabel, mit dem Katheter wird viel Urin entleert. Die ganze Unterbauchgegend ist auf Druck schmerzhaft. Per rectum fühlt man in der Höhe des Sphincter III ein Loch im Darm, in das die Fingerkuppe eindringen kann. Nach Entfernung des Fingers entleert sich etwas jauchig kotiger Eiter. Im Urin nichts. Herz, Lungen gesund. Auf mehrfache Einläufe wird der Leib weicher, es bleibt aber noch eine faustgrosse Resistenz in der Coecalgegend. Der Versuch vom Rectum aus ein Drainrohr einzuführen, gelingt nicht mehr, weil die Oeffnung im Darm sich anscheinend schon geschlossen hat. Da aber die Resistenz in der Coecalgegend bestehen bleibt, wird doch zur Operation geschritten. Schnitt parallel dem Leistenband, Fascie und Peritoneum sind ödematös. Bei extraperitonealer Präparation kein Eiter, daher wird das Peritoneum eröffnet, Netz und Darmschlingen sind vielfach verwachsen; nach Isolierung des subcoecalen Raumes findet sich ein bohnengrosser, erweichter Kotstein, am unteren Ende des Coecums eine bohnengrosse Oeffnung, durch die die Sonde in den Darm gelangt. Dieselbe wird für die Basis des Appendix gehalten, das Loch wird übernäht, die Adhäsionen möglichst gelöst. Der unterste Teil des Ileum ist im Becken fixiert und stenosiert. Bei der Lösung entleert sich ein Kaffeelöffel voll Eiter. Ausschabung der Höhle, Ausspülung, Drainage und Tamponade. Eiterung lässt bald nach. 4 Wochen nach der Operation ist die Wunde geschlossen. Keine Schmerzen, keine Stenosenerscheinungen. Per rectum ist eine trichterförmige Einziehung zu fühlen. — Nachricht vom Arzt Ende April 1900 (16 Monate post oper.): Der operierte J. befindet sich ganz wohl, er ist

vollständig geheilt und hat kein Recidiv bekommen. Er ist vollkommen arbeitsfähig.

28. Nr. 2533. F. D., 12j. Knabe, Dezember 98. Pat. war stets gesund. Anfangs Dezember bekam er plötzlich heftige Schmerzen in der Coecalgegend. Bald trat heftiges Fieber ein, er verfiel rasch, Zeichen einer akuten Perforation, Incision eines perityphlitischen jauchigen Abscesses, in dem ein Kotstein liegt, Gegenincision in der Lumbalgegend. Resektion des Appendix im Haus des Patienten einige Zeit später. Langsames Nachlassen der stürmischen Symptome unter deutlichen Zeichen peritonitischer Reizung; nachdem die erste Gefahr beseitigt war, wird Pat. in die Klink überführt zur Nachbehandlung. Dieselbe besteht in Oeleinläufen, Bädern. Anfangs flüssige, dann leicht breiige Diät. Die Rekonvalescenz verläuft vollkommen ungestört, die lumbale Fistel ist schon nach 4 Wochen geschlossen, nach weiteren 4 Wochen wird der Kranke in vorzüglichem Allgemeinbefinden entlassen. Stuhl erfolgt spontan. — Nachricht vom Arzt Ende Juli 1900 (19 Monate p. oper.): Es geht dem kleinen D. ausgezeichnet, er hat sich prächtig entwickelt, Anfälle waren nie mehr da, selten leichte Obstipation, die auf Oelklystiere sich rasch wieder erledigt. Er verträgt die gewöhnliche Hauskost gut. Narbe etwas ektatisch, trägt leichte Bandage, lernt jetzt Schwimmen mit Gummibinde.

III. Chronische Appendicitis.

24 Fälle (17 Männer, 7 Frauen).

29. Nr. 2260. G. H., 17j. Schreiner, Oktober 98. Im August 97 lag er an Blinddarmentzündung 3 Wochen zu Hause, im Juli 98 war er wegen desselben Leidens 4 Wochen in Behandlung der medicinischen Klinik. 2 Monate hatte er Ruhe, dann bekam er wieder Schmerzen, die kontinuierlich sind und nach dem Essen in verstärktem Masse auftreten. Er leidet viel an Obstipation. Gesunder junger Mann. Leib etwas aufgetrieben, Druckschmerz im Mesogastrium und in der Coecalgegend, hier ist nach gründlicher Entleerung eine wurstförmige Resistenz zu fühlen. Bei der Operation keine Adhäsionen, der Appendix liegt retrocoecal, wird reseciert. Bauchwunde vollständig geschlossen. Der Wurmfortsatz ist 6 cm lang und enthält im distalen Abschnitte gelbliche, harte schalenartige Konkremente, ausserdem hämorrhagischen, trüben Schleim, die Schleimhaut zeigt punktförmige Ecchymosen. Heilung per pr. Mit Bandage entlassen, Stuhl erfolgt spontan, keinerlei Beschwerden. — Nachricht Anfangs August 1900 vom Vormund mündlich (21 Monate p. oper): Er ist ganz gesund und arbeitsfähig geblieben, arbeitet gegenwärtig in Amerika, daher keine direkte Nachricht.

30. Nr. 1557. W. P., 40j. Herr, Juli 98. September 96 1. Anfall von 3 Wochen Dauer, ein Jahr darauf 2. Anfall, 5 Wochen hohes Fieber, das ihn sehr herunterbrachte, seitdem hat er ab und zu Schmerzen in

der rechten Unterleibsgegend sowie Diarrhoen und wünscht daher durch Operation dauernd befreit zu werden. Gesunder Mann. In der Blinddarmgegend keine Resistenz, aber etwas vermehrte Empfindlichkeit. Operation: Keine Adhäsionen, Appendix retrocoecal, Resektion. Drainage. Wurmfortsatz 7 cm lang, am Ende kolbig, in der Mitte obliteriert, der proximale Abschnitt zeigt fungös aussehende aufgelockerte Schleimhaut, der distale ist narbig und mit trübem Serum gefüllt. — Normaler Verlauf. Genau nach 4 Wochen mit geheilter Wunde entlassen. Brief vom 20. IV. 1900 (20 Monate post oper.): „Die Beschwerden, die ich früher bei der Verdauung hatte, sind seit der Operation verschwunden. Einige Zeit nach der Operation stellte sich eine gewisse Herzstörung ein, Aussetzen des Pulses, welches nach mehrmonatlicher Behandlung wieder verschwand. Eine Hernie, die sich gebildet hatte, wurde im Juli 99 von Prof. Kocher operiert. Seither keine Bandage mehr nötig. Vorsicht in der Auswahl der Speisen habe ich nicht anzuwenden."

31. Nr. 1329. M. S., 16j. Mädchen, Juni 98. Dezember 97 nach Erkältung Blinddarmentzündung mit Fieber, Erbrechen, Schmerzen, anfangs auch Nasenbluten. Anfangs Januar 98 Recidiv, 14 Tage Dauer, seitdem 6mal Rückfälle von ungefähr zweiwöchentlicher Dauer. Letzter Anfall seit 4 Tagen, Fieber, reissende Schmerzen in der Unterbauchgegend, Obstipation. Sie wird in der medicinischen Klinik aufgenommen und von dort auf die chirurgische Klinik verlegt. Mässig genährtes, aber gesundes Mädchen, Leib eingesunken weich. In der Coecalgegend eine umschriebene Schmerzhaftigkeit, walzenförmige Resistenz zu fühlen, auch links Schmerzen.

Operation: Coecum frei, der Wurmfortsatz liegt subperitoneal, an der Hinterfläche des Colon ascendens, in entzündliches Granulationsgewebe eingekapselt. Die kolbig angeschwollene Spitze muss aus den Verwachsungen ausgegraben werden, dabei entleert sich eine kleine Menge Eiter. Der Granulationsherd wird ausgeschabt, der Appendix reseciert. Er ist stark kontrahiert, 6 cm lang, enthält noch eine bohnengrosse Menge Eiter, er zeigt in der Mitte eine narbige Verengerung, der proximale Abschnitt ist mit hämorrhagischen Granulationen besetzt. Der Puls war während der Operation sehr schlecht, sodass Kampferäther eingespritzt werden musste. Prima intentio. — Antwort vom 28. Mai 1900 (22 Monate post oper.): „Teile Ihnen mit, dass es mir bis jetzt wohl ist, jedoch bei Witterungswechsel und Geniessen saurer oder schwerer Speisen verspüre ich immer noch Beschwerden, auch in der Arbeit muss ich mich noch schonen."

32. Nr. 790. M. P., 16j. Dienstmädchen, April 98. Weihnachten 1897 hatte sie Blinddarmentzündung und lag zuerst zu Hause, dann 3 Wochen in der medicinischen Klinik, Eis. Opium. Ende März wurde sie als geheilt entlassen. Schon nach 14 Tagen hatte sie neue Beschwerden in der rechten Bauchseite. Stuhl angehalten, Appetit sehr schlecht, sie wird von der medicinischen Klinik zu uns verlegt. Kräftiges, etwas blasses

Mädchen, über der Herzspitze unreiner 2. Ton, 2. Pulmonalton accentuiert. Das ganze Abdomen ist leicht druckempfindlich, in der rechten Unterbauchgegend ist eine undeutliche Resistenz zu fühlen. Operation. Eröffnung der Bauchhöhle, Coecum und Appendix frei von Adhäsionen, Resektion, vollständiger Schluss der Wunde. Operationsdauer 15 Minuten. Der Wurmfortsatz ist 10 cm lang, hat Bleistiftdicke, enthält dünnen flüssigen Kot, Schleimhaut katarrhalisch geschwellt, keine Ulcerationen. Prima intentio, Stuhlgang geregelt, mit Bandage entlassen. — Keine Nachricht.

33. Nr. 717. 32j. Werkführer. April 98. Vor 1 Jahre 1. Attacke, wobei er 10 Tage liegen musste, seit jener Zeit hat er dauernd leichte Schmerzen in der Coecalgegend, abwechselnd Obstipation und Diarrhoe. Vor 3 Wochen 2. grösserer Anfall mit Fieber, Erbrechen und starken Schmerzen. Herzdämpfung etwas verbreitert (starker Radfahrer). Leib ist weich, keine Dämpfung, Resistenz als dünner Strang fühlbar, von hier aus sollen die Schmerzen ausgehen, kein Fieber. Nach der Incision drängt sich das geblähte Colon sofort vor, der Wurmfortsatz ist nach hinten und oben geschlagen und adhärent, nach Lösung der Adhäsionen lässt er sich leicht vorziehen, er wird abgebunden, hat eine Länge von 5 cm, ist verdickt und derb, seine Schleimhaut ist katarrhalisch geschwellt, im proximalen Abschnitt ist das Lumen etwas verengt. Anfangs ganz glatter Verlauf; am Ende der zweiten Woche entwickelt sich ein Abscess, der entleert wird; unter feuchten Verbänden und offener Wundbehandlung Heilung p. secd. — Nachricht Juli 1900 (27 Monate p. oper.). Stellt sich selbst vor. Er ist ganz gesund und arbeitsfähig, fährt wieder Rad, hatte kein Recidiv, keine Hernie, von Zeit zu Zeit trägerer Stuhlgang.

34. Nr. 487. 28j. Fabrikarbeiter. Februar 99. November 97 erkrankte er mit Schmerzen, Erbrechen und Obstipation, nach vier Wochen geheilt, ein Monat später neuer Anfall von kurzer Dauer, Januar 98 dieselben Symptome, heftige Schmerzen und Schüttelfrost, er lag 4 Wochen im Spital. Dann wiederholten sich alle 3—4 Wochen die Anfälle meist nach einem Diätfehler. September 98 vorletzter, November 98 letzter Anfall, damals trat er in Behandlung der medicinischen Klinik, von wo er Mitte Dezember entlassen wurde. Am 27. I. 99 wieder Leibschmerzen, Erbrechen, Schüttelfrost, Wiederaufnahme in die medicinische Klinik, hier wurde deutliche Resistenz in der Coecalgegend konstatiert; er wünscht nun selbst endgiltig befreit zu sein, selbst auf Kosten einer Operation und wird daher auf die chirurgische Klinik verlegt. Kleiner, gut genährter Mann, mit gesunden inneren Organen. Das Abdomen ist etwas gebläht, aber nirgends Resistenz oder Dämpfung, nur etwas Druckempfindlichkeit der Ileocoecalgegend. — Bei der Operation zeigt sich der Appendix nur leicht adhärent, 5 cm lang, nur leicht katarrhalisch geschwellt. Resektion. Am 21. Tage Aufstehen, am 25. geheilt entlassen. — Ende Juli 1900 stellt er sich vor (17 Monate p. op.). Er ist vollkommen gesund und voll arbeitsfähig,

verträgt alle Speisen, hat normalen Stuhlgang, keine Spur von Recidiv gehabt, er hat über 20 Pfd. zugenommen, trägt keine Bandage.

35. Nr. 1284. J. S., 36j. Schaffner, Juli 99. Schon lange habituelle Obstipation. Vor 2 Jahren erster Anfall, 6 Wochen später ein zweiter, am 18. V. 99 wieder Leibschmerzen, die so heftig sind, dass er in Ohnmacht fällt, wird in die medicinische Klinik gebracht, dort Eis und Opium, hierauf Besserung und geheilt entlassen, bleibt es aber nur 14 Tage, dann stellt sich ein neuer Anfall ein, der ihn in die chirurgische Klinik führt. In den inneren Organen nichts Pathologisches. Zwischen Nabel und Spina dextra fühlt man eine strangförmige Resistenz, die schmerzt beim Palpieren, auch nach Stuhlentleerung keine Veränderung. Das Peritoneum parietale ist mit dem Coecum und mit Netz durch spinnwebenartige Adhäsionen verwachsen. Der Appendix lässt sich leicht vorziehen, ist winkelig geknickt, mit dem Winkel am Peritoneum parietale fest angewachsen. Ueber das Ileum ist eine Netzbrücke hinübergeschlagen, die Stenosenerscheinung gemacht haben muss. Typische Resektion, Drainage. Der Wurmfortsatz ist 6 cm lang, proximal von der Knickung hyperämische Schleimhaut mit hämorrhagischem Schleim gefüllt. An der Adhäsionsstelle ist das Lumen verengt, distaler Abschnitt obliteriert. — Ungestörter Verlauf, am 3. Tag auf Einlauf Stuhl, am 8. Ricinus. Ohne Beschwerden nach 3 Wochen geheilt entlassen. — Keine Nachricht.

36. Nr. 767. A. M., 37j. Kaufmann, April 98. Im Jahre 91 hatte er 5—6 Monate ziehende Schmerzen im Leib, soll dann 2 Monate gelb gewesen sein, hatte kein Fieber, war ausser Bett. 2 Jahre später jedes Vierteljahr 2—3 Tage dauernde, plötzlich auftretende Schmerzanfälle in der rechten Leistengegend ohne Fieber, er lag dabei stets zu Bette. Er leidet viel an Obstipation, letzter Anfall vor 5 Tagen. Kräftiger Mann. Innere Organe nicht erkrankt, Abdomen weich. In der rechten seitlichen Bauchgegend eine undeutliche Resistenz, nirgends schmerzhaft, überall tympanitischer Schall. Die Bauchdecken sind sehr fett, das Colon wird vorgezogen, bis das Coecum und die Einmündungsstelle des Ileum sichtbar wird; nach hinten innen vom Coecum fühlt man eine kleine nussgrosse Härte, die dem verdickten Wurmfortsatz entspricht. Dieser ist mit der hinteren Wand des Coecum verwachsen und muss stumpf aus seinen Adhäsionen ausgegraben werden. Beim Lostrennen des Appendix entleert sich aus einem kleinen Abscess etwas dicker, schleimiger Eiter. Der Wurmfortsatz ist 5 cm lang, in der Mitte eingeschnürt, die beiden dadurch getrennten Partien sind ampullenförmig erweitert, die Dicke des proximalen Endes beträgt $1^1/_2$ cm. Die Verdickung betrifft alle drei Schichten gleichmässig. Schleimhaut ist stark geschwellt, grauweisslich gefärbt. Guter Verlauf, geheilt in der vierten Woche entlassen. — Nachricht vom 29. April 1900 (24 Monate p. oper.): „Es geht mir ganz gut, habe von Beschwerden nichts zu klagen, nur scheint die Narbe etwas gedehnt, muss daher be-

ständig die Bandage tragen, sonst ist mein Gesundheitszustand ein guter zu nennen, bin kräftig und habe an Körpergewicht viel zugenommen."

37. Nr. 1205. H. S., 21 J., Schreiner, Juni 98. Erster Anfall Dezember 97 mit Fieber, Erbrechen, heftigen Schmerzen. Exsudatbehandlung in der medicinischen Klinik 1/4 Jahr (bis März 98), dann 8 Wochen geheilt. Anfangs Mai Wiedereintritt in die medicinische Klinik wegen Recidiv, das nach einem Diätfehler auftrat, auch diesmal war eine scharf abgegrenzte Resistenz in der Coecalgegend zu tasten; er wird nun zur Operation auf die chirurgische Klinik verlegt. Schwächlicher junger Mann, in der Coecalgegend etwas vermehrte Resistenz, keine Dämpfung, kein Druckschmerz. Operation: Nach dem Bauchschnitt drängt sich Netz vor, das mit feinen Adhäsionen ans Peritoneum fixiert ist; dann wird das Coecum vorgezogen, der Wurmfortsatz ist allseitig verwachsen und hängt über den Rand der Linea terminalis ins kleine Becken; er wird allmählich gelöst, abgetragen und die Bauchwunde vollständig geschlosssen. Der Appendix ist 4 1/2 cm lang, stark verdickt, sein Inhalt besteht aus trübem, eitrigem Schleim. Die Innenfläche ist ausgekleidet mit etwas fungöser, hämorrhagisch ecchymosierter Schleimhaut. Heilung p. pr. Am 20. Tag mit Bandage entlassen. — Keine Nachricht.

38. Nr. 794. J. H., 16 J., Mädchen, April 98. Sie ist hereditär tuberkulös belastet und kam wegen Halsdrüsen in die Klinik. Während ihres Aufenthaltes in der Klinik hat sie öfters Schmerzen in der rechten Bauchseite, mehrere Tage Obstipation, die auf Ricinus zurückgehen. Keine abnorme Resistenz in inguine. Sie wird Ende Mai zur ambulatorischen Behandlung ihrer noch nicht ganz ausgeheilten Wunde am Hals entlassen. — 30. VI. klagt sie plötzlich über heftige Schmerzen im Leib, hat 2 Tage Obstipation. Beide Inguinalgegenden sind druckempfindlich, aber keine Dämpfung, keine Resistenz. Auf Einläufe reichlich Stuhl, man fühlt nun eine strangförmige Resistenz in der r. Bauchseite. — 7. VII. sehr heftige Schmerzen, daher Operation. Das Coecum an der Hinterfläche adhärent, der Wurmfortsatz ist an der Hinterfläche in die Höhe geschlagen, distal adhärent; er wird ausgelöst und abgebunden, die Bauchwunde ohne Drainage geschlossen. Wurmfortsatz ist 9 cm lang, zeigt hämorrhagische Schleimhaut, aber sonst nichts Besonderes. Heilung per prim. — Nachricht vom Arzt Ende April 1900 (24 Mon. post. op.): Die Frau ist gesund, hat keine Recidive und ist ganz arbeitsfähig.

39. Nr. 247. W. P., 29 J., Gärtner, Januar 98. Vor 3 Wochen Beginn der Blinddarmentzündung, auf Bettruhe und Umschläge Besserung, jedoch wieder Verschlimmerung, seit einer Woche Fieber, Erbrechen, deutlicher Tumor in der Coecalgegend. Gesunder junger Mann. In der Blinddarmgegend sitzt eine derbe, mässig druckempfindliche, etwas verschiebliche Resistenz. Operation: Der Tumor entpuppt sich als entzünd-

licher Appendix, der einerseits mit dem Ileum, das eine förmliche Schlinge bildete, verwachsen war, andererseits mit einem Netzknäuel bis dicht an das heruntergezogene Colon transversum heranreichte. Bei Lösung der Darmschlingen zeigt sich das Coecum an einer Stelle perforationsverdächtig. Uebernähung, Resektion des Wurmfortsatzes. Er stellt exstirpiert ein hühnereigrosses Konvolut dar, das einen 4 cm langen Stiel besitzt, der aus der Basis des Wurmfortsatzes und dem Mesenterium besteht; die Sonde gelangt in einen Hohlraum, der die Mitte des Tumors bildet; derselbe ist ulceriert, mit blutigen Granulationen gefüllt, enthält aber keinen Fremdkörper.

Anatomische Diagnose: Obliterierende Appendicitis mit Ulcus an der Spitze. — Nachricht vom Arzt im Mai 1900 (28 Mon. post op.): Nach der Entlassung des Pat. nahm die Heilung noch mehrere Wochen in Anspruch, weil sich in der Narbe kleine Abscesse bildeten. Nach Heilung der Wunde dauernde Besserung. Pat. ist zur Zeit vollkommen gesund und arbeitsfähig. Er hat gar keine Klagen; es besteht noch eine etwa taubeneigrosse Schwellung in inguine, auf Druck keine Schmerzen. Pat. hat auch an Gewicht zugenommen, er sieht blühend aus und kommt seinem Dienst besser nach wie früher.

40. Nr. 442. R. E., 9 J., Knabe, Februar 98. Vor einem Jahr heftiger Anfall von Schmerzen. Meteorismus ohne Fieber. Opium und Eis. Im folgenden noch 6 Anfälle, der letzte mit hohem Fieber bis zu 41°. Eine Resistenz in inguine verschwand nie ganz. Letzter Anfall vor 3 Wochen. Gut entwickelter Junge, ohne Erkrankung innerer Organe. Leib weich, nirgends Dämpfung. Bei tiefer Palpation fühlt man auf der Fossa iliaca dextra eine kleine, etwas derbe Resistenz, verschieblich. Operation: Coecum vorn mit Netz adhärent, Appendix bloss 3 cm lang, an der Basis erweitert, an der Spitze ein kleiner Abscess. Das etwas geschundene Ileum wird übernäht. Drain. Heilung. — Juli 99 wegen einer kleinen Hernie mit Erfolg operiert. — Untersucht Mitte September 1900 (30 Mon. post op.): Keine Recidive, es hat sich nichts Nachteiliges bisher gezeigt, keine Hernie, Appetit und Verdauung sind normal.

41. Nr. 1134. L. D., 17 J., Gymnasist, Juni 99. Eine Attacke vor 3 Jahren, 3—4 Tage dauernd, seitdem beständige Schmerzen in der Blinddarmgegend, besonders beim Turnen und Springen. Ostern 99 zweiter schwerer Anfall von 3 Wochen Dauer mit deutlich nachweisbarem Exsudat, angeblich kein Fieber, aber starke Schmerzen und Obstipation. Letzter Anfall vor 3 Wochen. Gesunder junger Mann, Herz, Lungen gesund, in der Coecalgegend eine druckempfindliche Resistenz, kein Fieber. Operation: Colon hat ein langes Mesenterium und kommt zuerst zum Vorschein, das Coecum muss am unteren Ende vorgezogen werden. Der Wurmfortsatz frei. Dicht oberhalb seiner Insertion fühlt man eine etwas bewegliche Verdickung in der Mucosa des Coecum, die sich wie ein Polyp

anfühlt, es wurde deshalb der Wurmfortsatz zunächst distal abgebunden, dann das Mesenteriolum und dann die Basis mit der vorgenannten Schleimhautverdickung am Coecum, das Loch wird durch 7—8 Nähte in zwei Etagen geschlossen. Appendix 6,5 cm lang, kontrahiert, an der Basis ein geschwollener Follikel, das resecierte Coecumstück $2^1/_2$ cm lang, 2 cm breit, stark gerötet, verdickt, ödematös mit kleinen Hämorrhagien. Klinisch ist der Verdacht auf Tuberkulose am Coecum vorhanden, der sich auch mikroskopisch bestätigt. In der Nacht nach der Operation Collaps, Darmblutungen. Eisblase, Glühwein, Champagner. Nachts 2 Uhr und morgens 5 Uhr wegen drohender Schwäche Kochsalztransfusion 560 und 340 gr. Einwicklung in Decken. Temp. 35,4, Puls 140. Am nächsten Tage noch zweimal Abgang von Blut. Langsame Rekonvalescenz. Noch eine Woche lang schwarze Stühle. Die Wunde selbst heilt per primam. — Brief vom Arzt 4. Mai 1900 (11 Mon. p. op.): Das Befinden des Pat. lässt zur Zeit nichts zu wünschen übrig, Schmerzen oder andere Störungen im Darm sind nicht vorhanden, Appetit ist gut. Pat. kann ungestört seinen Obliegenheiten sich hingeben.

42. Nr. 460. J. J., 30 J., Bergmann, Februar 99. November 98 14tägige Schmerzattacke, seit Mitte Januar klagt er beständig über Schmerzen in der Blinddarmgegend und kann nicht mehr arbeiten. Obstipation. Kein Fieber, kein Erbrechen. Kräftiger, sonst gesunder Mann. In der Coecalgegend ist ein walzenförmiger Strang zu tasten, der druckempfindlich ist. Operation: Adhäsionen von Netz und Peritoneum. Das Coecum und ein Konvolut von Ileumschlingen sind am Beckeneingang fixiert. Mit dem Coecum wird auch der Wurmfortsatz freigemacht, der beim Vorziehen an einer Adhäsion der Linea terminalis abreisst, daselbst ein Lumen, aus dem sich ein Tropfen Eiter entleert; der distale Abschnitt wird noch weiter gesucht und auch gefunden und entfernt. Nun erst wird das proximale Stück doppelt unterbunden und reseciert. An Stelle der Knickung sass ein kleiner Abscess und beim Auslöffeln der Granulationen ein über kirschkerngrosser Kotstein. Die Adhäsionen werden möglichst gelöst, Drainage mit Jodoformgaze, Appendix 8,5 cm lang. Heilung per primam. — Nachricht vom Arzt anfangs Juni 1900 ($17^1/_2$ Mon. p. oper.): „Das Befinden des Pat. ist seit der Operation ein vollständig zufriedenstellendes, im Sept. 99 ein Kolikanfall, den ich auf einen Diätfehler gelegentlich des Kirchweihschmauses zurückführe. Pat. hat an Körpergewicht zugenommen, Verdauung, Stuhl in Ordnung. Die Arbeitsfähigkeit ist eine vollkommene, da er seit der Operation keinen einzigen Tag auszusetzen brauchte, aber Hernie und muss Bandage tragen."

43. Nr. 310. F. M., 44 J., Fabrikant, Januar 99. Vor 12 Jahren ein Anfall von Blinddarmentzündung, später fünf kurze Attacken von 3—4tägiger Dauer. November 98 starker Anfall, Ende December nochmals, Exsudat nachgewiesen. Seit 14 Tagen wieder ausser Bett, fühlt sich

aber noch krank; die Resistenz ist noch fühlbar, deshalb wünscht er die Operation. Gesunder Mann, in der Blinddarmgegend bei sonst weichem Abdomen ein walzenförmiger empfindlicher Tumor, keine Dämpfung, auf Einlauf Stuhl. Nach Eröffnung der Bauchhöhle stösst man auf den Tumor, der zunächst von Netz überlagert ist, nach Lösung wird ein bohnengrosser, etwas länglicher Körper an der Aussenwand des Coecum freigelegt, der der Wurmfortsatz ist. Er wird aus den Adhäsionen befreit, wobei aus seinem Lumen etwas Eiter fliesst. Exstirpation. Excochleation der Abscesshöhle. Loch im Coecum übernäht. Das Peritoneum war nicht eröffnet. Zur Vorsicht Drainage. Das Lumen des Wurmfortsatzes ist stark verengt, kaum durchgängig. Verlauf ohne Störung. — Nachricht vom Arzt Ende April 1900 (15 Mon. post oper.): Herr M. ist seit der Operation frei von Recidiven geblieben, nur im Sommer 99 im Anschluss an eine Verdauungsstörung Beschwerden mässigen Grades, die sich auf Ol. Ricini augenblicklich verloren. Trägt noch Bandage, die Narbe ist aber tadellos.

44. Nr. 1208. T. R., 31j. Frau, Juni 98. Vor 14 Jahren, nach Genuss unreifen Obstes ein Anfall starker Schmerzen in der r. Leibseite, vom Arzt als Blinddarmentzündung gedeutet, sie lag 8 Tage zu Bett; seit 3—4 Jahren hat sie Magenbeschwerden, Schmerzen, die stets einige Stunden bis $^1/_2$ Tag andauern, besonders im letzten Jahre (96) hatte sie vom August bis zum Frühjahr 97 fast unterbrochen Schmerzen, die sich in der r. Bauchseite lokalisierten. Pfingsten 97 hatte sie einen besonders schweren Anfall mit Erbrechen, dieser Anfall mit Erbrechen wiederholte sich noch 3—4mal, das letztemal vor 3 Wochen. Gesund aussehende, magere Frau, Herz, Lunge sind in Ordnung. In der Ileocoecalgegend fühlt man bei tiefem Eindrücken einen Strang, der druckschmerzhaft ist. Auf Ricinus Stuhl.

Operation: Nach Eröffnung der Bauchhöhle keine Adhäsionen. Das Coecum mit dem S-förmig gekrümmten Wurmfortsatz lässt sich leicht vorziehen. Appendix wird entfernt. Das rechte kleincystisch entartete Ovarium wird thermokauterisiert, links normal. Der Wurmfortsatz ist 8 cm lang, in der Mitte spindelförmig aufgetrieben, mit breiigem, gashaltigem gelblichem Kot gefüllt. Die Schleimhaut ist gewulstet, im distalen Abschnitt drei erbsengrosse Steinchen, von denen der eine ziemlich hart, die anderen weich sind. Das Ende der Wurmfortsatzes ist obliteriert, in der Schleimhaut punktförmige Hämorrhagien. Am 22. Tag mit geheilter Wunde entlassen. — Nachricht von Mitte Juni 1899 (24 Monate post oper.): „Im allgemeinen spüre ich keine Nachwehen der Operation, die Narbe ist gut verheilt und macht mir keine Beschwerden, doch hatte ich bis vor kurzem täglich Schmerzen im Magen und muss fortgesetzt Diät halten. Ich bin nicht mehr in ärztlicher Behandlung, da ich mich, wenn ich gerade keine Schmerzen habe, kräftig genug fühle, meinen Haus-

haltungspflichten nachzukommen. Seit etwa 8 Wochen sind die Schmerzen nicht mehr dagewesen, und es geht mir leidlich gut.

45. Nr. 1679. A. C., 25j. Student, Juli 98. Zum erstenmale 1880 10 Wochen Blinddarmentzündung, angeblich nach Verschlucken eines Holzsplitters, damals hohes Fieber und Exsudat. 86 zweiter Anfall von 6—8 Wochen Dauer. 89 dritter Anfall ebenfalls 6—8 Wochen. Von da ab fast alljährlich Schmerzanfälle, die aber kürzer dauerten und nach Opium zurückgingen, er leidet viel an Durchfällen und ist starker Opiophag. Kräftiger, junger Mann, in der rechten Unterbauchgegend fühlt man bei tiefer Palpation eine schräg verlaufende, bleistiftdicke Resistenz, die an einer Stelle druckempfindlich ist, keine Dämpfung, kein Exsudat. Operation: Sehr dicke Bauchdecken, Colon ascendens adhärent. Die Freilegung des retrocoecalen Raumes ist wegen starker Pseudomembranen erschwert. An der Hinterfläche des Coecums liegt der Wurmfortsatz; er wird aus den Adhäsionen gelöst und abgebunden. Drainage. Der Appendix ist 4 cm lang, hat ein sehr enges Lumen, gegen die Spitze zu ist er obliteriert. Glatte Heilung, noch etwas Obstipation, die mit Karlsbader Salz, Ricinus und Einläufen bekämpft wird. — Nachricht vom Mai 1900 (22 Monate post oper.): Pat. hatte seit der Operation keine Beschwerden mehr, keine Recidive. Er ist gesund und arbeitsfähig, keine Narbenektasie.

46. Nr. 1261. M. W., 14j. Mädchen, Juni 99. Schon seit 2 Jahren menstruiert, seit 1 Jahr Chlorose mit Gelenkschmerzen. Vor 3 Jahren erste Attacke von Blinddarmentzündung, wenige Wochen später zweiter Anfall, kein Fieber, kein Exsudat, seitdem Schmerzen in der Blinddarmgegend. Vor 14 Tagen dritter Anfall mit Schmerzen und 39,0° Fieber, unter Diät, Opium, Eis Besserung.

Kräftig entwickeltes Mädchen ohne nachweisbare Erkrankung innerer Organe. Im Abdomen nirgends Dämpfung. In der Ileocoecalgegend fühlt man in der Tiefe eine schräg verlaufende, fingerdicke, druckempfindliche, verschiebliche Resistenz. Oeleinläufe erzielen Stuhl.

Operation: Coecum frei, ohne Adhäsionen, Wurmfortsatz verdickt, peripher von dünnen Pseudomembranen bedeckt, der Länge nach am Ileum fixiert. Resektion, er ist 6 cm lang, zeigt nichts Besonderes ausser den genannten Pseudomembranen und geringer Verdickung der Basis. Heilung ohne Anstand. — Nachricht Ende August 1900 vom Arzt (14 Monate p. op.): Pat. hatte zwar kein Recidiv, hatte aber noch lange, über ½ Jahr Darmbeschwerden, Obstipation, Schmerzen, musste streng Diät halten, allmähliche Besserung und jetzt ist sie ganz gesund; sie hat keinen Bauchbruch.

47. Nr. 764. A. P., 39j. Kaufmann, April 99. Im Winter 91/92 erster schwerer Anfall mit Fieber bis 41, 5 Wochen dauernd. Zweiter Anfall Frühjahr 92, 10 Tage lang. September 92 dritter Anfall, Fieber

bis 42, 3 Wochen dauernd, Oktober 92 nochmals fieberhafte Attacke mit Exsudat, ebenso März und Nov. 93. Im Sommer 94 und 95 war jedesmal ein Exsudat konstatiert worden, das sich dann wieder zurückbildete. Im Winter 97/98 hatte er einen sehr schweren Anfall mit hohem Fieber, starkem Exsudat, von 3 Monaten Dauer. Sonnenburg riet zur Operation, die abgelehnt wird. Im Jahr 98 hat er beständig Schmerzen in der Coecalgegend, wo eine Resistenz bestehen bleibt, er nimmt um 20 Pfd. ab. Letztes Frühjahr hat er zu Nizza verbracht, entschliesst sich aber nun wegen seiner ständigen Beschwerden zur Operation.

Sehr verwöhnter, verzärtelter Herr, anämisch. Herz, Lungen gesund, der Leib zeigt ziemlich dickes Fettpolster. In der Blinddarmgegend ausgesprochene Dämpfung, sehr druckempfindlich; genaue Untersuchung lässt sich bei dem äusserst sensitiven Kranken, der schon bei Berührung der Haut zusammenzuckt und Schmerz äussert, nicht machen. Reichlich Stuhl auf Abführmittel.

Operation: Sehr fettreiche Bauchdecken, ebenso sind die Appendices epiploicae und das Mesenterium sehr fettreich. Das Coecum und Ileum ist an der Einmündungsstelle durch leicht lösliche Membranen an das Peritoneum parietale und das kleine Becken fixiert. Dann kommt der sehr dünne, stark mit Fett umwachsene Wurmfortsatz zum Vorschein, der reseciert wird, ebenso ein derber, quer über das Ileum gelagerter Fettstrang zur Verhütung einer Stenose. Der Appendix ist $4^1/_2$ cm lang, dünner als normal, das Lumen ist fast ganz obliteriert, mit einer feinen Sonde gelingt nur die Sondierung der Basis (sogenannte ausgeheilte Appendicitis, Epityphlitis obliterans). Die Wunde heilt per primam. Der neurasthenische Kranke macht aber eine sehr langsame Rekonvalescenz durch und kann angeblich vor Erschöpfung nur wenige Schritte gehen. Zur Nachkur nach Baden-Baden geschickt. — Nachricht vom Mai 1900 (13 Monate post oper.): Von Seite des Darmes hat Pat. gar keine Beschwerden, Stuhl und Verdauung sind in Ordnung, er hat aber neurasthenische Beschwerden aller Art. Er hat einen Bauchbruch, den er sich noch operieren lassen will.

48. Nr. 1427. K. W., 28j. Chemiker, Juni 99. 95 erste Attacke von nur eintägiger Dauer, welche sich oft wiederholten, besonders im Jahre 97 alle 6—7 Wochen. Juni 98 schwerer Anfall, Schmerzen, Erbrechen, Fieber, Durchfall, er lag 4 Tage im Krankenhaus und 8 Tage zu Hause. März 99 ein ebenso heftiger, 12 Tage andauernder Anfall. Anfangs April eine 14tägige Attacke mit sehr hohem Fieber. Juni 99 letzter Anfall, er kommt jetzt im freien Intervall zur Operation. Sonst gesunder junger Mann. In der rechten Unterbauchgegend Druckschmerz, aber keine Resistenz. Rechtsseitiger Leistenbruch, trägt Bruchband.

Operation: Einzelne Coecaladhäsionen, der Wurmfortsatz ist in seiner ganzen Länge adhärent, wird reseciert, er ist 7 cm lang, $1^1/_2$ cm breit, spindelförmig aufgetrieben, Wandungen verdickt; er enthält einen Kot-

pfropf, die Schleimhaut ist katarrhalisch geschwellt. Die innere Leistenöffnung wird vom gleichen Schnitt aus mit einer Seidenknopfnaht übernäht. Glatte Heilung. — Stellt sich Januar 1900 vor. Hat gar nichts zu klagen, isst alles, Stuhl täglich von selbst. Narbe etwas verbreitert und nachgiebiger, aber keine eigentliche Hernie (6 Monate p. oper.).

49. Nr. 2019. H. D., 12j. Knabe, September 98. Ein Bruder wurde vom Vater, der Arzt ist, an akuter purulenter Appendicitis mit Erfolg operiert. Seit frühester Kindheit Neigung zu Darmkatarrh. Vor 3 Jahren plötzlich erster heftiger Schmerzanfall, solche Anfälle wiederholen sich alle 4 Wochen, später sogar alle 8 Tage. Auf Opium und Diät verschwinden die Erscheinungen jedesmal rasch, doch bleibt stets eine Resistenz zurück. Auch in den anfallsfreien Zeiten ist er nicht ganz frei von Beschwerden, namentlich beim Stuhlgang, während der Anfälle besteht stets leichtes Fieber. Die beständige Wiederkehr der Anfälle veranlassen den Vater, seinen Sohn zur Operation zu schicken.

Gesunder Junge. In der Coecalgegend, bei sonst weichem Leib, kann die tiefe Palpation einen ca. fingerdicken Strang, der empfindlich ist, fühlen.

Operation: Es fällt zuerst Netz vor, hinter dem Coecum, durch Adhäsionen fest abgekapselt, eine etwa dattelgrosse Geschwulst. Es ist der verdickte, in der hinteren Wand des Coecums eingebettete Wurmfortsatz. An der Basis findet sich eine kleine Ulceration. Nahe der Spitze, in der Wand des Coecum eine fast vogelkirschgrosse Lymphdrüse, die enukleiert wird. Das Bett des Wurmfortsatzes wird mit der Schere etwas geglättet, die Basis abgebunden. Der Wurmfortsatz ist im ganzen $4^1/_2$ cm lang, enthält mit Kot gemischten Eiter und fungöse Granulationen. Keine Fremdkörper. — Brief vom Vater (Arzt) Mai 1900 (19 Monate p. op.): Der Junge ist vollständig gesund und hat bis zur Stunde keine Spur irgend welcher Beschwerden gehabt. Leichte Ektasie der Narbe.

50. Nr. 2206. A. C., 11 J., Mädchen, Oktober 98. Vor $^3/_4$ Jahren 4 Wochen an Blinddarmentzündung erkrankt gewesen, 6 Wochen später Recidiv 14 Tage lang, nach 2 Monaten nochmals erkrankt, im September letzter Anfall. Etwas anämisches schwächliches Kind. Der Leib ist aufgetrieben, nirgends abnorme Dämpfung, in der Ileocoecalgegend kaum etwas zu fühlen, auch keine Druckempfindlichkeit.

Operation: Colon und Coecum sind flächenhaft mit dem Peritoneum parietale verwachsen und müssen stumpf ausgelöst werden, ebenso Verwachsungen des Netzes mit dem Coecum. Der Wurmfortsatz liegt nach hinten und innen, in Verwachsungen eingegraben, er lässt sich stumpf auslösen und wird reseciert. Auch am Ileum noch einige Adhäsionen gelöst. Der Wurmfortsatz ist 4 cm lang, das Lumen überall durchgängig, die Schleimhaut etwas verdickt und geschwollen, in der Mitte eine narbige Verengerung. Heilung per primam. — Brief vom 22. April 1900 vom Arzt (18 Mon. p. op.): „Ueber das Befinden der kleinen A. C. kann ich

Ihnen mitteilen, dass keine Recidive aufgetreten sind, und ihr Befinden ein ganz vorzügliches ist. Appetit, Verdauung und Defäkation sind vollkommen normal, die Operationsnarbe ist von guter Beschaffenheit."

51. Nr. 1485. H. R., 22 J., Mediciner, Juli 99. Vor 3 Jahren wegen Verdacht auf tuberkulöse Spitzenaffektion längerer Aufenthalt in Falkenstein i. Taunus. 5 Tage vor der Aufnahme plötzlich heftige Kreuzschmerzen, es tritt Aufstossen, Erbrechen ein, trotz Laxantien und Klysmen kein Stuhl, auch in der Klinik kein Erfolg mit Oeleinläufen. Graciler junger Mann, der schwer kranken Eindruck macht, Zunge belegt, feucht, Puls 100. Starker Meteorismus, in der Coecalgegend Schallverkürzung und Druckempfindlichkeit, kein Fieber.

Operation: Coecum mit Pseudomembranen überzogen, die sich bis zur Flexura hepatica erstrecken und mit der Schere abgelöst werden. Mit dem sehr langen Coecum wird der S-förmig gekrümmte Wurmfortsatz, der etwas adhärent ist, vorgezogen, kein Exsudat. Abbindung des Appendix vermicularis. Da der Befund den Ileus nicht erklärt, wird der Leib weiter abgetastet und das Colon transversum stark gebläht, die Flexura sigmoidea aber collabiert gefühlt, aber wegen des grossen Schwächezustandes des Kranken, trotzdem ein weiter unten sitzendes Hindernis angenommen werden musste, der Bauch geschlossen und drainiert. Der Appendix ist $8^1/_2$ cm lang, enthält Kot, nahe der Spitze harte Massen, Speisereste, die zu Kotsteinen eingedickt sind. Die Schleimhaut ist hämorrhagisch und hyperämisch. Langsame Abnahme des Meteorismus. Erste gründliche Stuhlentleerung am 7. Tage. Weiterer Verlauf günstig. — Nachricht vom August 1900 (13 Mon. p. op.): Patient ist ganz gesund, verträgt alles, hat gar keine Beschwerden.

52. Nr. 1366. E. A., 24 J., Mädchen, Juli 99. Mehrmals Lymphdrüsenexstirpation. 97 zum ersten Male Schmerzen in der Blinddarmgegend, weswegen sie 6 Monate zu Bette lag. Stuhl angehalten, Exsudat soll keines dagewesen sein, auch nach der Genesung hatte sie oft Schmerzen bei jeder Anstrengung. Februar 99 6 Wochen zu Bett wegen Leibschmerzen, ebenso im April längere Zeit, dabei mehrmals Erbrechen. Gracil gebautes, anämisches Mädchen. Drüsennarben mit einer Fistel. Rechte Spitze suspekt. In der Blinddarmgegend eine ausgesprochene Druckempfindlichkeit, aber keine Resistenz, keine Dämpfung.

Operation: Zuerst Drüsenexstirpation, 10 Tage später Laparotomie. Adhäsionen am Coecum, Wurmfortsatz ebenfalls adhärent, ist mit Tube und Ovarium verwachsen. Der Appendix wird reseciert, zwei Cysten an der Tube werden entfernt und die blutenden Stellen mit Uebernähung geschlossen. Der exstirpierte Teil des Appendix ist bloss $2^1/_2$ cm lang, an der Spitze narbig, das Lumen eng, enthält trübes Serum und zwei schwarze Splitter, der centrale Abschnitt obliteriert. Verlauf glatt, Heilung p. primam. — Patientin stellt sich März 1900 vor (8 Mon. p. op.),

sieht sehr gut aus. Stuhl auf Einlauf, keine Schmerzen in der Blinddarmgegend, wohl aber in der Lebergegend, gewöhnlich 14 Tage vor dem Unwohlsein. Drüsen- und Bauchnarbe glatt, nicht keloid, nicht ektatisch, trägt noch Bandage.

IV. Tuberkulöse Appendicitis.
4 Fälle (3 Frauen, 1 Knabe).

53. Nr. 1976. P. K., 11 J., Knabe, September 98. Er war als kleiner Junge viel krank, hatte Pneumonie und Pleuritis, sowie Diptherie mit Tracheotomie. August 90 kolikartige Schmerzen und Erbrechen, sowie Fieber, in den folgenden Jahren hatte er noch 4 solche Anfälle, wegen deren er Wochen bis Monate zu Bett lag. Seit 4 Wochen liegt er ständig mit Fieber, Erbrechen und Schmerzen in der Blinddarmgegend, er wird nun in die Klinik gebracht. Anämischer Junge, über den Lungen und am Herzen physikalisch nichts Krankes nachweisbar, in der Coecalgegend ist eine wurstförmige, druckempfindliche und gedämpfte Resistenz zu tasten.

Operation: Intraperitoneales, wenig trübes. Exsudat, miliare, hanfkorngrosse Knötchen auf dem Peritoneum, auch auf dem Coecum einige Knötchen. Der Wurmfortsatz ist an der Basis mit miliaren Tuberkeln besetzt, seine Spitze ist mit Netz verwachsen, das ebenfalls kleine Knötchen enthält; nach innen zu gegen das Ileum waren die Adhäsionen reichlicher, fibrinös und mit miliaren Knötchen besetzt. Mesenterialdrüsen geschwollen. Die Adhäsionen werden gelöst, der Wurmfortsatz reseciert, die Bauchhöhle ausgetrocknet und sodann mit Jodoformgaze drainiert. Mikroskopisch deutliche Tuberkulose. Während des weiteren Verlaufes stellt sich leichtes anhaltendes Fieber ein, über beiden Lungen diffuse Bronchitis, ziemlich reichlicher Auswurf mit positivem Bacillenbefund. Patient wird noch mit Fieber, aber geheilter Wunde entlassen. Ein halbes Jahr später an rasch fortschreitender Phthise gestorben.

54. Nr. 1566. L. S., 23 J., Mädchen, Juli 98. Vater und Bruder an Phthise gestorben. 94 hatte sie 4 Wochen lang Fieber und Schmerzen im Leib. Juni 97 Partus, das Kind starb. Jetzt ist sie wieder 5 Wochen krank mit Schmerzen in der rechten Seite, etwas Fieber, kein Erbrechen, aber Diarrhoe, sie hat viel Husten, einige Male blutiges Sputum, auch Nachtschweisse. Mageres, blasses Mädchen, Lungenspitzen sind beiderseits suspekt, im Sputum Tuberkelbacillen. Abdomen aufgetrieben, deutliche Fluktuation, Dämpfung in den abhängigen Partien. In der rechten Leistengegend ein derber, höckeriger, verschieblicher Tumor. Adnexe vergrössert und druckempfindlich. Klinische Diagnose: Tuberkulöse Peritonitis, Darmtuberkulose in der Coecalgegend.

Operation: 1 l Flüssigkeit im Bauch, zahlreiche miliare Knötchen sitzen auf dem Peritoneum. Der Wurmfortsatz ist winkelig geknickt, lang ausgezogen, dicht mit Tuberkeln besetzt. Resektion, auch die Adnexe

sind beiderseits mit Tuberkelknötchen besetzt. Die Bauchhöhle wird ausgetrocknet und verschlossen. Der geknickte Wurmfortsatz hat durchgängiges Lumen, enthält mehrere Kotsteine, an der Knickungsstelle ist die Schleimhaut ulceriert. In den ersten Tagen Hustenreiz, Apomorphim. Mässige Temperatursteigerung, die Wunde heilt in 6 Wochen zu, entlassen. — Nach 1/2 Jahr an Phthise gestorben.

55. Nr. 2063. K. S., 45j. Frau, Oktober 98. Eltern und ein Sohn an Tuberkulose gestorben. Sie hat 11mal geboren, nach dem 7. Kinde Bluthusten, das sich noch zweimal wiederholt, seitdem ist sie immer krank. Die Periode ist in den letzten Jahren unregelmässig, bei schwerer Arbeit hat sie oft Schmerzen im Unterleib, namentlich bei grösseren Anstrengungen. Sie hat 25 Pfund abgenommen. Anämische Frau, über beiden Lungenspitzen verkürzter Schall. Abdomen aufgetrieben, kein Ascites. In der Iliacalgegend ein grobhöckeriger, fixierter Tumor, der nach oben bis an die Spina reicht, nach unten sich ins kleine Becken verlief. Palpation wenig schmerzhaft. Per vaginam ist der Zusammenhang des Uterus mit dem Tumor zu konstatieren.

Operation: Netz am Coecum und dieses am Peritoneum parietale adhärent, es wird stumpf abgelöst und ein retrocoecaler Hohlraum eröffnet, der fungöse Granulationen enthält. In diesen liegen verschiedene Fremdkörper von Kleinerbsen- bis Bohnengrösse, sie sind scharfkantig, dunkel und hart, fast wie Gallensteine, ferner der an der Basis ulcerierte Wurmfortsatz, der aus den Granulationen ausgegraben wird, seine Spitze ist verdickt, aber geschlossen. Er enthält etwas hämorrhagischen Schleim, seine Länge 5 cm. Die Coecalöffnung wird nach Resektion des Appendix in 3 Etagen vernäht. Jodoformgazedrainage, nur teilweise Naht. Das Ileum zeigte an seiner Einmündung ins Coecum eine Stenose, eine Enteroanastomose wird aber nicht gemacht.

Fieberloser Verlauf, aber es entsteht eine Kotfistel, aus der sich noch mehrere, den im Bauch gefundenen ähnliche Fremdkörper entleeren (sie erweisen sich als Fruchtschalen von Zwetschgen). Da durch die Fistel sehr viel Kot abgeht, 2. Operation: Tamponade der Fistel, Schnitt parallel der 11. Rippe, Coecum und Ileum stark erweitert, daher statt Knopf-Nahtanastomose, 4 cm lang, Fistel ausgeschabt und tamponiert. Der durchs Ileum ins Coecum eingeführte Finger fühlt mehrere (tbc.) Ulcerationen. Die Exstirpation des ganzen geschwürigen Abschnittes wäre wegen der festen Verwachsungen schwierig gewesen. Es gelingt reaktionslose Wundheilung, Pat. wird aber mit Fistel entlassen, hat spontan Stuhlgang. — Nachricht vom Arzt Ende April 1900 (18 Monate post. oper.): Recidive sind nicht aufgetreten, es besteht in der Mitte der Narbe eine Eiter secernierende Fistel, die Frau verträgt nur leichte Kost und kann nur leichte Arbeit leisten.

56. Nr. 595. Frau G., 46 J., März 99. Hereditär tuberkulös be-

lastet, mit 28 Jahren Pleuritis 10mal normale Geburten, 3mal abortiert. Seit Neujahr 99 Stechen in beiden Hypochondrien, Appetit und Stuhl sind schlecht, der Leibumfang nimmt zu, oft Frieren und Hitze, kein Auswurf, keine Nachtschweisse. Magere Frau mit suspekter linker Lungenspitze. 1. Herzton unrein, 2. Pulmonalton accentuiert. Deutlicher Ascites. Incision entleert trübe Flüssigkeit. Darm und Peritoneum mit miliaren Knötchen besetzt. Die vergrösserten und adhärenten rechten Adnexe werden entfernt; dann wird noch der Wurmfortsatz, der als Ausgangspunkt der Tuberkulose angesehen wird, aus den Adhäsionen ausgegraben und reseciert. Austrocknung des Bauchraums. Der Appendix ist erheblich verdickt, am Mesenteriolum Schwarten und Verkäsungen, auf der Schnittfläche des Wurmfortsatzes bewegen sich mehrere Oxyuren. Schleimhaut fungös entartet. Während der Wundheilung subfebrile Temperaturen, in der 4. Woche ohne nachweisbares Exsudat entlassen. — Nachricht vom Mai 1900 (14 Monate post. oper.). „Es geht meiner Frau sehr gut, sie kann alles wieder essen und trinken, und hat auch keine Schmerzen mehr, kann auch wieder arbeiten und hat auch ein gutes Aussehen."

57. Nr. 74. Frau E., 27 Jahre alt, Januar 99. Nachdem viele Jahre Stuhl- und Menstruationsbeschwerden bestanden hatten, wurden in zwei Sitzungen die Adnexe entfernt, es blieb ein Zusammenhang der Erkrankung mit dem mitentfernten Wurmfortsatz nur wahrscheinlich. Patientin wurde mit einer Kotfistel in der Narbe entlassen, die sich unter Aetzsonden- und Bäderbehandlung nach mehreren Wochen schloss. — Nachricht vom Mai 1900 (15 Monate post oper.): Patientin ist vollkommen geheilt, geht auf Bälle und tanzt, sie hat sich nie so wohl gefühlt, wie seit der Operation, Verdauung, Stuhl geregelt.

58. Nr. 2066. M. B., 28jährige Frau, Anfang Oktober 99. Aufnahme in die Klinik wegen Fieber und Schmerzen in der rechten Seite, die sich 5 Tage nach einem Partus eingestellt hatten. Deutliches rechtes Exsudat im Parametrium. Auf Priessnitz, Jodsalbe, Bettruhe geht das Exsudat zurück und sie wird Anfang November entlassen. Ende November Wiedereintritt, weil sie noch Schmerzen hat und ganz arbeitsunfähig ist. Das Abdomen ist jetzt weich, aber in der Ileocoecalgegend ein apfelgrosser, verschieblicher, druckschmerzhafter Tumor. Sie giebt nachträglich an, schon ein Jahr lang Schmerzen zu haben.

Operation: Tumor mit Netz adhärent; er stellt sich als Ovarium plus Tube dar, über dem der posthornförmig gekrümmte Wurmfortsatz liegt, der mit seiner Spitze am Tumor festgewachsen ist. Bei der Präparation entleert sich aus 2 Abscessen in der Nähe des Ovariums Eiter. Ovarium, Tube und Wurmfortsatz werden abgebunden. Das Ovarium zeigt auf dem Durchschnitt 3 miteinander kommunicierende Abscesse, die Tubenschleimhaut fungös entartet. Der Wurmfortsatz ist $8^1/_2$ cm lang, verdickt, die Schleimhaut fungös, hämorrhagisch, kein Fremdkörper, kein Eiter.

Heilung ohne Störung. — Nachricht von Ende Mai 1900 (6 Monate p. oper.) vom Arzt: Frau B. hat kein Recidiv gehabt und arbeitet wieder.

59. Nr. 622. M. H., 39jähr. Frau, März 98. 9 Geburten, letzte vor 14 Tagen, während derselben plötzlich starke Schmerzen im rechten Unterleib, seit 8 Tagen hohes Fieber. Kindskopfgrosser Tumor der rechten Unterbauchgegend. Die Incision entleert viel Eiter, im Abscess ist weder der Wurmfortsatz noch die Tube zu finden, daher einfache Entleerung, Ausspülung und Drainage, sofort Abfall der Temperatur. In der 4. Woche entlassen. — Brief vom Arzt 31. V. 1900 (26 Monate p. op.): „Frau H. fühlt sich wohl und war seither nicht mehr krank, an der Operationsstelle Hernie, trägt Bandage. Begünstigt wurde das Entstehen des Bruches dadurch, dass sie schon 4 Monate post laparotomiam wieder gravid wurde."

60. Nr. 1134. M. E., 39jähr. Hebamme, Mai 98. Vor 6 Monaten heftige Schmerzen in der rechten Seite, seither entwickelte sich ein rechtsseitiger Tumor, zugleich Blutungen aus dem Uterus. Die Operation legt einen retrocoecalen Abscess frei, Resektion des chronisch entzündeten Wurmfortsatzes, wobei ein markstückgrosses Stück der entzündlich verdickten Coecalwand, samt den rechtsseitigen Adnexen, die zusammen einen grossen Tumor bildeten, in toto entfernt wurden. Naht des Coecaldefektes in 3 Etagen. Glatte Heilung. — Nachricht vom 23. IV. 1900 (23 Monate post. oper.): $^3/_4$ Jahr blieb sie gesund und konnte ihr Geschäft als Hebamme wieder ausüben. Dann wieder zeitweise Schmerzen in der rechten Seite mit Urinbeschwerden, auf Bäder und Umschläge etwas Erleichterung, seit 4 Wochen wieder besser; sie geht wieder ihrem Beruf nach.

VI. Varia.

a) nicht operierte Fälle.

61. Nr. 1522. J. S., 15jähr. Knabe, Juli 98. Er hat seit 2 Jahren Schmerzen in der Blinddarmgegend, aber niemals Stuhlbeschwerden, seit 5 Tagen sind die Schmerzen stärker, daher kommt er in die Klinik. Kein Fieber, keine Resistenz, keine Dämpfung; wird 4 Tage beobachtet und entlassen mit Ricinusölverordnung. — Brief vom 3. Mai 1900 (22 Monate später): Er war seither nie krank, nimmt stets noch Ricinus, ist kräftig und arbeitsfähig.

62. Nr. 2093. W. F., 21jähr. Schmied, Oktober 98. Er ist tuberkulös belastet, als Kind Drüsen, später Hydrops im Knie. Im Sommer 98 lag er von Mai bis Juli in Koblenz im Krankenhaus wegen Blinddarmentzündung, seitdem sehr schwach und oft Schmerzen, im September Husten und blutiger Auswurf. Vor 1 Woche plötzlich heftige, von der Blinddarmgegend ausgehende Schmerzen, die 3 Tage andauern, 1mal Erbrechen. Ziemlich kräftiger junger Mann, auf den Lungen kein frischer Prozess nachweisbar. In der Inguinalgegend eine gut wallnussgrosse,

schmerzhafte Anschwellung. Einläufe verkleinern dieselbe, Schmerzen nahmen ab, daher keine Operation. — Nachricht nicht zu erlangen.

63. Nr. 410. A. M., 14jähr. Knabe, Februar 99. Vor 3 Monaten leichter Anfall von Blinddarmentzündung, seit 5 Tagen wieder Schmerzen, der Vater wünscht die Operation. Kräftiger Junge, in der Ileocoecalgegend nur Druckempfindlichkeit, keine Dämpfung oder Resistenz, normaler Stuhlgang. Da kein positiver Befund, wieder entlassen. — Keine Nachricht.

64. Nr. 1539. E. M., 22j. Landwirt, Juli 99. Vor 8 Tagen nach einem Trunk kalter Milch heftige Leibschmerzen, welche 2 Tage andauern, Fieber. In Coecalgegend druckempfindliche deutliche Dämpfung und vermehrte Resistenz. Nachts Erbrechen, 6 Tage auswärts behandelt, in der Klinik wird eine gut faustgrosse Resistenz konstatiert, auf Oeleinläufe fällt das Fieber ab, auch die Resistenz nimmt nach reichlicher Stuhlentleerung ab, daher unoperiert entlassen. — Nachricht vom 26. Juli 1900: „Teile Ihnen mit, dass sich dieses Jahr im April mein altes Leiden wiederholte, war 25 Tage zu Bett und bin bis heute noch nicht ganz hergestellt."

65. Nr. 1733. L. R., 20j. Mädchen, August 99. Januar 98 an Struma in Mannheim operiert, noch dort im Krankenhaus Schmerzen in der Blinddarmgegend, Behandlung 6 Wochen lang mit Morphium und Eis. Endlich, da keine Besserung, Resectio processus vermiformis, der sich gesund erweist. Schon vor und oft nach der Operation Unmöglichkeit zu urinieren, weshalb lange Katheterismus nötig. Adnexe sind gesund. Auch nach der Operation dauern die Beschwerden in der Blinddarmgegend an, sie kommt nun wegen derselben in die Klinik. Als Kind öfters Krampfanfälle, Periode stets unregelmässig. Anämisches Mädchen, Rachenreflex fehlt, Abdomen weich, rechts die Operationsnarbe, keine Resistenz. Mac Burneypoint druckempfindlich. Plötzlich Anurie, muss katheterisiert werden. Mit Diagnose Hysterie auf die Nervenabteilung verlegt.

b. Operationen zum Verschluss von Fisteln.

66. Nr. 1385. H. L., 16j. Knabe, Juni 98. Seit seinem 2. Lebensjahr hat Pat. eine eiterabsondernde Fistel in der Nabelgegend, angeblich sei ein jauchiger Abscess daselbst entleert worden, von Zeit zu Zeit sollen Würmer aus der Fistel kommen. Intermittierend auftretende Schmerzen, die oft mehrere Tage dauern; seit 8 Tagen sehr heftig. Allgemeinstatus nichts Besonderes. Durch die Nabelfistel gelangt man 4 cm nach ein und abwärts; in der Umgebung der Fistel eine schmerzhafte Resistenz. Diagnose: Meckel'sches Divertikel.

Operation: Schnitt links vom Nabel. Der Fistelgang wird mit Mühe von seinen Verwachsungen mit dem Peritoneum und dem Netz gelöst, man stösst bei weiterem Verfolgen desselben auf den Wurmfortsatz. Es handelte sich also um eine in der Kindheit durchgemachte Perityphlitis.

Zunächst Resektion des Wurmfortsatzes am Coecum; bei weiterer Präparation stösst man auf eine Verwachsung desselben mit der Blase, bei der Lösung derselben reisst diese in 4 cm Ausdehnung ein, wobei Urin sich ergiesst. Der Riss wird durch zwei Reihen Catgutnähte geschlossen. Schluss des Bauches, Drainage, Verweilkatheter. — Am 5. Tag kommt Urin aus der Bauchwunde, sehr wenig durch den Katheter. Da die Bauchhöhle durch Adhäsionen schon abgeschlossen war, wird ein kleines Drain eingeführt. Verbandwechsel mehrmals täglich. Langsam verkleinert sich die Wunde. Der Verweilkatheter muss stets liegen, weil sonst sämtlicher Urin durch die Wunde fliesst. Täglich zwei Blasenspülungen. Bei der Entlassung äussere Wunde geschlossen und die Urinentleerung erfolgte willkürlich. — Nachricht vom 24. April 1900 (22 Mon. p. oper.): Kurze Zeit nach der Entlassung tritt wieder Urin aus der Bauchwunde, Pat. liegt 5 Monate zu Bett, der Urin fliesst bald durch die Fistel, bald auf normalem Wege, oft bleibt die Fistel 2 Monate geschlossen und bricht dann wieder auf. Er geht wieder ins Geschäft und hat sehr guten Appetit.

67. Nr. 2079. Herr L. W., 39 J. Oktober 99. Bis zum Jahr 1886 gesund, damals akut Obstipation, Leibschmerzen und leichtes Fieber, Empfindlichkeit in der Coecalgegend, zuerst innere Mittel und Umschläge, worauf Besserung eintrat. Nach Krautgenuss plötzliche Verschlimmerung, es musste Incision gemacht werden, worauf massenhaft Eiter sich entleert haben soll. Von da ab blieb eine eiternde Fistel. 5 Jahre später lässt er in Berlin eine Auskratzung machen, beim ersten Verbandwechsel tritt Kot aus. Seit dieser Zeit trägt er seine bald Eiter, bald mit Kot gemischte Flüssigkeit secernierende Fistel. Jetzt kommt er, weil er rasch an Gewicht abnahm, zur Operation seiner Fistel nach Heidelberg.

Etwas anämischer, aber sonst gesunder Mann. Leib weich. In der Narbe der alten Incision 2 kleine Fisteln, Sonde dringt 8 cm nach hinten aussen oben vor.

I. Operation: Spaltung des Obliquus extern. und internus, dadurch Eröffnung eines 3 Esslöffel Eiter enthaltenden Abscesses; nach Umschneidung der Fistelöffnungen zeigt sich im inneren Drittel der Wunde ein Fistelkanal, durch den man zur Oeffnung im Darm gelangt. Wegen Gefahr der Infektion des Peritoneums bei dem frischen Abscess wird aber der Darm nicht freigelegt, sondern heute nur tamponiert und eine Woche später II. Operation gemacht. An der Fistel fand sich ein Convolut von Darmschlingen adhärent, das allmählich soweit aufgeklärt wird, dass man sieht, sie führt ins Ileum, dicht oberhalb der Coecalklappe; mit der Fistel ebenfalls verwachsen ein federkieldicker Strang von 2,5 cm Länge, der Rest des Wurmfortsatzes abgebunden und versenkt. Darmfistel in zwei Etagen genäht. Hautnaht, Tamponade. Verlauf vollkommen glatt. Am 25. Tage geheilt ohne Fistel entlassen.

68. Nr. 1162. M. B., 56j. Frau, Juni 99. Sie war immer gesund.

Vor 4 Wochen starke Schmerzen auf der rechten Seite, Erbrechen, Fieber, zunehmende Anschwellung in der rechten Leistengegend. Rüstige alte Frau, innere Organe gesund. In der rechten Leistengegend ein deutlich fluktuierender, quatschender Abscess. Incision eröffnet extraperitoneal einen gashaltigen, stinkenden Abscess, er reicht bis in die Lumbalgegend, Wurmfortsatz nicht gefunden. Ausspülung, Tamponade. Langsame Abnahme der Eiterung, Wunde schliesst sich Ende Juli. Mit kleiner granulierender Wunde entlassen. — Nachricht vom 24. Juli 1900 (12 Mon. post oper.): „Teile Ihnen gerne mit, dass sich meine Frau, seitdem sie von dorten entlassen ist, wohl und munter befindet und auch keine Beschwerden oder dergleichen hatte."

VII. Aktinomykose.

2 Fälle.

Wenn auch der Ausgangspunkt der Erkrankung nicht sicher im Appendix gefunden werden konnte, so verliefen doch beide Fälle vor Feststellung der Diagnose, die beidemale erst während, resp. nach der Operation gemacht wurde, ganz unter dem Bilde der Blinddarmentzündung, so dass mit der Diagnose: Perityphlitischer Abscess beide Kranke zur ersten Operation kamen. Daher dürfen sie wohl an dieser Stelle angereiht werden.

69. Nr. 1790. Dr. W. F., 31jähr. Arzt, August 99, † März 1900. Februar 99 akut erkrankt an Blinddarmentzündung mit Exsudat und Fieber, lag 4 Wochen. Auch nach Erholung stets Schmerzen in der Lumbalgegend. Anfangs Mai 2. Attacke. 3. Juni. Seit 4 Wochen stets Schmerzen, Fieber bis 39, deutliche Anschwellung der Lumbalgegend. Zur Operation sucht er die Klinik auf.

Anämischer Mann, geht stark vorgebeugt wegen Schmerzen. Lungen, Herz gesund, Leib gebläht. In der Coecalgegend anscheinend mit Kot gefüllter Darm als Resistenz palpabel. In der rechten Lumbalgegend handflächengrosse, halbkugelige Vorwölbung, sehr empfindlich, an zwei Stellen erweicht, deutliche Fluktuation.

Klinische Diagnose: Perinephritischer Abscess nach primärer Appendicitis vermicularis.

Operation: Incision eines grossen Abscesses voll stinkenden Eiters, in diesem Körnchen. 11. und 12. Rippe von Eiter umspült, ein Gang führt unter den Latissimus dorsi. Jodoformgazetamponade. Immer abendliche Fiebersteigerung. 14 Tage p. oper. Spaltung zweier kleiner Abscesse nahe der Wirbelsäule. Infiltration in der Ileocoecalgegend nimmt zu, ebenso bleibt eine cirkumskripte Schmerzhaftigkeit und Resistenz in der Lumbalgegend, aus den Fisteln stets Eiterung.

III. Operation: Nochmalige Freilegung der erkrankten Gebiete durch breite Hautlappen. Alle mit Granulationen ausgekleideten Gänge und

Fisteln gründlich ausgeschabt, man kommt nach vorne in einen retrocoecalen, kleinfaustgrossen Abscess an der Innenseite des Beckens. Excochleation der Höhle. Tamponade mit $2^1/_2$% Wasserstoffsuperoxydgaze. Fieber hält auch jetzt noch an. Coecalgegend wird dicker.

IV. Operation zur Aufsuchung des Processus vermiformis. Gewöhnlicher Schnitt parallel dem Leistenband. Im properitonealen Zellgewebe ein gashaltiger Abscess. Coecum und Colon durch schwartige Adhäsionen in die Höhe gezogen. Die Hinterfläche des Coecums bildet die Vorderwand des lumbalen Abscesses. Der Wurmfortsatz nicht gefunden. Retrocoecaler Abscess wird nach der Lumbalgegend drainiert.

Pat. erholt sich ziemlich gut. Bald wieder abendliche Temperatursteigerung, in der Umgebung der hinteren Wunde bilden sich wieder kleine Abscesse, daher abermals in Narkose Ausschabung, ein neuer Herd oberhalb des Darmbeinkammes wird freigelegt. Pat. wird dann nach 6monatlicher Spitalpflege auf Wunsch nach Hause entlassen. Daselbst zunehmende Kachexie. Exitus Anfangs März 1900.

70. Nr. 1057. Ph. F., 26j. Techniker, Mai 99. Seit seiner Kindheit hat er einen „schlechten Magen" und muss Vorsicht bei der Auswahl der Speisen gebrauchen; vor einem Jahr wurden die Schmerzen stärker, er musste öfters erbrechen, zugleich trat angeblich ein kindskopfgrosser Tumor in der Coecalgegend auf. Dieser Anfall ging auf Umschläge vorüber, im April 99 gleicher Anfall von Schmerzen in der Blinddarmgegend mit mässigem Fieber, Obstipation, die von Diarrhoe gefolgt wird. Nach 8 Tagen Besserung, doch bleibt der Tumor. Dieser wird nun in den letzten Tagen grösser, weshalb er die Klinik aufsucht.

Blasser, stark abgemagerter Mann. Lunge, Herz gesund, kein Fieber, Leib weich und nicht empfindlich. In der Coecalgegend vermehrte Resistenz und Druckempfindlichkeit, die sich nach hinten bis in die Lumbalgegend fortsetzt. Stuhl auf Ricinus.

Diagnose: Recidivierende Appendicitis mit Abscess.

Operation: Incision mit Iliacalschnitt, Muskulatur ödematös. Man eröffnet einen peritoneal gelegenen Abscess, der sich bis in die Nierengegend erstreckt. Es entleert sich nur wenig dicklicher Eiter mit Körnchen, nekrotische Fetzen und Granulationen. Wurmfortsatz nicht gesehen. Excochleation. Jodoformgazetamponade. Mikroskopisch Aktinomykose.

Verlauf: Starke Sekretion, Tamponade mit 5% Jodkaligaze, innerlich 5 gr Jodkal., allmähliches Nachlassen der Eiterung und der Schmerzen, Stuhl ohne Beschwerden. — Mitte Juni wird Pat. mit kleiner granulierender Wunde entlassen, er soll Jodkalium zu Hause weiter nehmen. — Ende Juli kommt er wieder. Anfangs fühlte er sich zu Hause wohl, bald tritt die Geschwulst der Coecalgegend wieder stärker auf und macht ihm Schmerzen. Deutliche Fluktuation. 2. Incision entleert 250 gr mit Körnchen. Wegen des stark heruntergekommenen Zustandes einfache Excoch-

leation des Abscesses und Jodoformgazetamponade. Bei den späteren Verbandwechseln in Wasserstoffsuperoxyd getauchte Gaze, innerlich Jodkali. Gute Granulationsbildung. Mitte August wird er wieder entlassen. Zu Hause schloss sich die Wunde ganz, blieb es aber nur 6 Wochen. Weihnachten 99 kommt Kot und Winde aus der Fistel, weshalb er zum 3. Mal in die Klinik kommt. Er ist sehr stark abgemagert. Man fühlt eine vom Rippenbogen bis ans Poupart'sche Band reichende Resistenz. Bei Druck entleert sich Kot aus der Fistel. Stuhl erfolgt auf Einlauf prompt.

3. Operation: Die alte Narbe wird gespalten. Man verfolgt einen Fistelgang gegen das Coecum hin; bei der Spaltung wird die Darmwand 2—3 cm eröffnet. Die Wunde wird dann mit Nähten in 2 Etagen geschlossen. Excochleation der ganzen fistulösen Partie, wobei noch Körnchen sich finden. Zunehmende Kachexie. Exitus Mitte Februar 1900.

Autopsiebefund (Professor Ernst): Multiple Darmfisteln (mit Wurmfortsatz, Coecum, Colon ascendens), nur die obersten noch durchgängig und Kot entleerend. 2 Kotsteine und 2 Trichocephalen im Wurmfortsatz. Faustgrosser Leberabscess (aktinomykotisch) mit fistulösen Oeffnungen in die Flexura hepatica coli und das Duodenum. Drohender Einbruch in die Gallenblase. Knotige Hyperplasie der Milz, Endocarditis verrucosa mitralis. Hydro-Pericard. Pleuritis serofibrinosa. Multiple miliare und erbsengrosse Herde in beiden Lungen (aktinomykotisch).

Die Aktinomykose des Verdauungsapparates ist bis jetzt vielfach beobachtet und beschrieben worden. Bis zum Jahre 1892 wurde die Litteratur von Illich zusammengestellt, von da ab hat Herz (Breslau) dieselbe in einer erst vor wenigen Tagen erschienenen Arbeit gesammelt. Herz bespricht darin die Aktinomykose des ganzen Verdauungsschlauches vom Munde (Zunge, Wange, Kiefer) bis an den After. Von der Aktinomykose des Unterleibes sind 64 Fälle referiert, die zum Teil vollkommene Analoga unserer beiden Fälle sind. Auffallend ist der auch von Herz betonte, so oft beobachtete Beginn der Erkrankung mit Blinddarmentzündung, ein Befund, der sich unter den citierten 64 Fällen 30mal erwähnt findet. Zum Teil waren direkt als Perityphlitis, Appendicitis diagnosticierte, längere Zeit dauernde Attacken vorausgegangen, zum anderen Teil ist nur eine in der Ileocoecalgegend sich entwickelnde schmerzhafte Resistenz erwähnt; die Schmerzen strahlen oft nach dem Bein zu aus. Auch in unseren Fällen war beidemal zuerst Blinddarmentzündung diagnosticiert worden. Gewiss etwas Wahrscheinliches hat die von Herz aufgestellte Möglichkeit, dass die Pilze vielleicht schon als Schmarotzer lange Zeit im Körper unschädlich existieren können, bis sie „bei gegebener

mechanischer oder vitaler Läsion der Schleimhaut" ins Innere dringen, und so die specifische Krankheit erzeugen. Dazu würde denn auch eine vorausgehende „Blinddarmentzündung" im weitesten Sinne gehören.

Auch der in unserem zweiten Falle beobachtete aktinomykotische Leberabscess ist in einer ganzen Reihe von Fällen bemerkt; er entstand entweder auf dem Wege der venösen Blutbahn oder direkt retrocoecal fortgeleitet, wie bei Fall 2. Auch Perforation des Darms findet sich mehrfach beschrieben; doch liess sich niemals bestimmt behaupten, dass dieselbe eine primäre vom Darm aus oder eine sekundäre vom Abscess in den Darm war. Dass dies nebst der Erwägung, dass die erst perforierte Stelle ja wieder geheilt sein kann, die Festsellung des Ausgangspunktes erschwert oder unmöglich macht, ist klar. Es bleibt daher die Annahme einer Appendicitis actinomycotica stets eine hypothetische. —

Wenn wir nun aus den einfach trocken aufgezählten, in den Krankengeschichten enthaltenen Thatsachen die aus denselben zu gewinnenden Schlüsse herauslesen wollen, so müssen wir vorerst jene Fälle, in welchen der Wurmfortsatz allein als der Uebelthäter angesehen werden darf, von jenen sondern, bei welchen dies nur mit gewisser Einschränkung geschehen kann. Dies wären die Gruppen IV—VII, nämlich die tuberkulösen und aktinomykotischen Formen, sowie die auch als parametrische Exsudate auffassbaren Fälle, ferner die unter Varia aufgezählten, teils gar nicht, teils nur wegen Fistel Operierten. Nach Abzug dieser bleiben noch die akuten Perforationen, die perityphlitischen Abscesse und die chronisch recidivierenden Formen; im Ganzen 52 Fälle. Von diesen sind, wenige Tage bis Wochen nach der Operation, gestorben 5, und zwar 1 an akuter Perforation, und 4 (von 25) an perityphlitischen Abscessen Operierte. Bei den chronisch recidivierenden Fällen (24) kam kein Todesfall vor.

Die Todesfälle verdienen etwas näher betrachtet zu werden. Der erste betrifft ein Mädchen, das erst am 4. Tag nach eingetretener Perforation mit schon diffuser jauchiger Peritonitis zur Operation kam; der chirurgische Eingriff kam zu spät. In den beiden anderen zur selben Kategorie gehörigen Fällen, die beide am 2. Tage operiert wurden und auch schon diffuse Peritonitis hatten, gelang die Rettung.

Bei Fall 6 setzte der Anfall sehr heftig ein. Eis und grosse Dosen Opium, 3 Tage angewandt, brachten keine Aenderung, in der Nacht auf den 4. Tag trat wesentliche Verschlimmerung ein, der Kranke erbrach kontinuierlich, der Puls wurde sehr klein und fre-

quent, dabei nahm das Exsudat sichtlich zu, so dass die Operation gewagt werden musste. Sie konnte aber den Tod nicht aufhalten.

Die Todesfälle bei 4, 5 und 7 aber fallen der Operation zur Last. Bei 4 war es der grosse Tumor, bei 5 die grossen Schmerzen und bei 7 die schon seit 2 Jahren andauernden monatelangen Anfälle gewesen, die trotz bestehender Gegenindikationen die Operation ausführen liessen. Das Mädchen (7), das während ihrer zweijährigen Erkrankung gut die Hälfte der Zeit unter den grössten Schmerzen im Bette lag, hatte die Mittel der internen Medicin sämtlich durchversucht; leider konnte ihr die Chirurgie auch nicht mehr helfen; die Operation war wegen der vielen Adhäsionen und Schwarten ausserordentlich schwierig, eine Kotfistel entstand kurze Zeit nach der Operation, es stellte sich Pyämie ein, die den Exitus herbeiführte. Ebenso ist Fall 5 an einem der Operation folgenden pyämischen Process zu Grunde gegangen; bei Fall 4 hätte die Lungenerkrankung, sowie das Vitium cordis trotz des faustgrossen Tumors besser die Operation ablehnen lassen. Von den übrigen 47 Genesenen gelang es mir, bis auf 5, Nachrichten über das Resultat der Operation einzuholen.

Vollkommen gesund, recidivfrei und ganz arbeitsfähig sind unter diesen 42 Leuten 31, und zwar 15 länger als 20 Monate. Ein Fall von Gruppe I und je 5 Fälle von Gruppe II und III haben Beschwerden, die in träger Verdauung bestehen, so dass sie oft Laxantien anwenden müssen, sowie in leichten Schmerzen in der Coecalgegend, die besonders bei Fall 19 häufig auftreten. Bei 2 Fällen von perityphlitischen Abscessen besteht noch eine Fistel, die sie aber nicht am Arbeiten hindert, bei beiden ist der Wurmfortsatz bei der Operation nicht gleich gefunden worden und daher nicht reseciert. Noch bei 3 anderen wurde nur eine einfache Incision zur Entleerung des Eiters gemacht, und der Appendix darin belassen. Trotzdem sind diese 4 Fälle bisher gesund und ohne Fistel geblieben, allerdings ist keiner länger als 10 Monate beobachtet.

Ein typisches Recidiv ist in keinem Falle aufgetreten, wenn man nicht den bei Fall 21 erwähnten, und vom Arzt als Gallensteinkolik bezeichneten Anfall als solches auffassen will, hingegen wohl bei dem nicht operierten Fall 64. Betrachten wir die nicht ganz Gesunden 11 Fälle etwas näher, so finden sich verzeichnet:

Fall 2 geht ordentlich, geht ins Geschäft, nicht ganz arbeitsfähig.

Fall 14 hat öfters Obstipation, ist ganz arbeitsfähig.

Fall 19 hat beständig Schmerzen, teilweise arbeitsfähig.

Fall 21 geht gut, bis auf den Anfall (Gallensteine) Anfang Mai.

Fall 23 hat noch die Fistel, sonst gar keine Beschwerden.

Fall 26 hat ebenfalls eine Fistel, arbeitet aber im früheren Beruf.

Fall 31 muss Diät halten und kann nur leicht arbeiten, sonst wohl.

Fall 44 hat noch oft Schmerzen und muss sehr diät leben.

Fall 46 ist zwar jetzt gesund, hatte aber länger als $^1/_2$ Jahr noch Beschwerden.

Fall 47: keine Verdauungs-, aber neurasthenische Beschwerden.

Fall 52 hat zeitweise Schmerzen in der Lebergegend.

Vergleicht man mit diesen Endresultaten den Zustand vor der Operation, so finden wir:

Fall 2 hatte akute Perforationsperitonitis.

Fall 14 einen faustgrossen Abscess.

Fall 19 einen jauchigen Abscess, früher incidiert, jetzt 2 Fisteln.

Fall 21: seit $^1/_2$ Jahr fieberhafte, wochenlange Anfälle.

Fall 23 hatte einen 8wöchentlichen und einen 4wöchentlichen Anfall; grosser Abscess.

Fall 26: seit 12 Wochen kontinuierlich Schmerzen; grosser Abscess.

Fall 31: 8—14tägige Anfälle mit Fieber und heftigen Schmerzen.

Fall 44: 4—5 schwere Anfälle mit Erbrechen, hat schon 3 bis 4 Jahre Magenbeschwerden.

Fall 46: 3 fieberhafte Anfälle.

Fall 47: 9—10 schwere Anfälle bis zu 3 Monaten Dauer, hat ständig Schmerzen.

Fall 52: 1mal 6 Monate, 2mal mehrere Wochen Schmerzanfälle.

Durch diese Gegenüberstellung sehen wir, dass alle Fälle, selbst der kaum gebesserte Fall 19 durch die Operation schwere und wegen der beständigen Gefahr der Peritonitis lebensgefährliche Krankheitszustände mit relativem Wohlbefinden eingetauscht haben. Von den zum Teil heftigen und lange dauernden Attacken sind auch diese 11 seit der Operation frei geblieben, und wir dürfen auch annehmen, dass eine frühzeitige Operation, die ja geringere Schwierigkeiten geboten hätte, auch diesen 11 Fällen radikaler geholfen hätte, da ein grosser Teil der zurückgebliebenen Beschwerden auf die Adhäsionen zurückzuführen sind, die natürlich mit der Grösse des operativen Eingriffs an Zahl und Stärke zunehmen.

Eine Nachoperation zum Verschluss einer von der ersten Operation zurückgebliebenen Fistel wurde 3mal gemacht, 2mal mit Erfolg; nur Fall 23 hat die Fistel noch. Fall 26 kann sich zur Entfernung des noch nicht resecierten Appendix nicht entschliessen.

Eine grössere Anzahl von Fällen hat auch eine ektatische Narbe, bezw. einen Bauchbruch. Bei grossen Abscessen, die lange drainiert werden müssen, ist dies ein Nachteil, der sich niemals ganz eliminieren lassen wird. Bei chronisch recidivierender Appendicitis, aber wo der Bauch geschlossen werden kann, werden wir durch Vervollkommnung unserer Technik in Bezug auf Schnittführung und Naht darnach streben müssen, die Bauchhernien zu vermeiden.

Wenden wir uns nun den vorher abgetrennten Gruppen der tuberkulösen, aktinomykotischen und mit Adnexitis kombinierten Appendicitis zu, so wurde schon früher erwähnt, dass diese Scheidung deshalb vorgenommen wurde, weil bei diesen Fällen wohl die Krankheitserscheinungen in der Coecalgegend das Krankheitsbild beherrschten, aber der Wurmfortsatz doch nur mit mehr minder grosser Wahrscheinlichkeit als Urheber angesehen werden darf.

Die Resultate sind bei der Tuberkulose und Aktinomykose, der Specificität des Processes entsprechend, wenig befriedigend. Die beiden Fälle von Aktinomykose und zwei von den Tuberkulösen starben, wenn auch nicht an der Operation, so doch an dem fortschreitenden Krankheitsprocesse, einige Monate später. Zwei andere (bei einem wurde Anastomose zwischen Ileum und Colon gemacht, beim anderen der Appendix reseciert) leben beide noch. Beide hatten tuberkulöse Peritonitis mit reichlichem Exsudat und Knötchenbildung. Während Fall 55 aber eine Fistel hat und sich nur leidlich befindet, ist Fall 56 nunmehr 14 Monate post operationem vollkommen beschwerdefrei und nach der brieflichen Mitteilung gesund.

Von den 4 Fällen, bei denen nebst dem Wurmfortsatz auch die rechtsseitigen Adnexe mitentfernt wurden, sind Fall 57, 58 und 59 gesund und arbeitsfähig, Fall 60 hat ziemlich hochgradige Beschwerden, bestehend in zeitweise auftretenden Schmerzen und Urinbeschwerden.

Unter die Gruppe „Varia“ fallen zunächst 5 unoperierte Fälle, die nur mit leichten Erscheinungen von Schmerzen und mehrtägiger Obstipation zur Beobachtung kamen. Nach Rückgang derselben wurden sie entlassen.

Leider habe ich nur von 2 Fällen eine Antwort erhalten. Fall 61 ist bis jetzt, 22 Monate, recidivfrei geblieben, Fall 64 aber hatte im April 1900 einen 25 Tage dauernden Anfall, von dem er noch nicht (Ende Juli) ganz wieder hergestellt war.

Bei 66 und 67 wurde die Operation gemacht, um Fisteln zu schliessen, die nach jahrelang vorausgegangener Perityphlitis zurück-

geblieben waren, 67 ist gesund, 66 jedoch, bei welchem während der Operation die Blase verletzt wurde, hat eine Urinfistel.

Fall 68 endlich, ein grosser jauchiger Gasabscess der Ileocoecalgegend mit hypothetischer Aetiologie, ob paranephritisch oder perityphlitisch, ist vollständig geheilt.

Fassen wir endlich zum Schlusse unsere Resultate procentuell zusammen, so ergiebt sich:

I. Gruppe (I, II und III sichere Wurmfortsatzerkrankung) 52 Fälle.

gestorben	5	= 9,6%
keine Nachricht	5	= 9,6%
geheilt	31	= 59,6%
mehr weniger gebessert	11	= 21,2%
		100%

II. Gruppe (IV—VII) 18 Fälle.

gestorben	4	= 22,3%
keine Nachricht	3	= 16,3%
geheilt	7	= 38,9%
ungeheilt	4	= 22,3%
		99,8%

AUS DER

HEIDELBERGER CHIRURGISCHEN KLINIK

DES PROF. DR. CZERNY.

XVII.

Zur Neurolyse und Nervennaht.

Von

Dr. **Hugo Kramer.**

(Mit 2 Abbildungen.)

(Schluss.)

III. Fälle von Durchtrennung des Nervus ulnaris.

16. Georg Kühni, 20 J. alt, Taglöhner aus Kirchheim, zog sich am 21. X. 92 eine quere Schnittverletzung zu, in der ulnaren Hälfte der Beugeseite des linken Handgelenkes, 1 cm oberhalb des Handgelenks, infolge von Zerbrechen des Flaschenhalses beim Oeffnen einer Bierflasche.

Befund vor Operation: Die Ulnarflexion des Handgelenkes ist aufgehoben, die Beugung der Finger beschränkt und zwar an ihren Endgliedern. Es besteht Anästhesie am 4. und 5. Finger. Die Wunde reicht bis auf den Knochen der Ulna. Durchschnitten sind: der Nerv. ulnaris, die Sehne des Flex. carp. uln., Sehne des Musc. flex. digit. sublimis, Arteria und Vena ulnaris.

Operation (21. X.): Naht des Nerv. ulnaris, Ligatur der Art. und Vena ulnaris; Naht beider durchschnittener Sehnen mit feinem Catgut. Die Heilung der Wunde erfolgt ohne Eiterung. 27. X.: Im 4. und 5. Finger Wiederkehr der Sensibilität. 29. X.: Patient kann die Hand ulnarwärts flektieren, sowie den 4. Finger beugen; am 5. Finger noch Beschränkung der Beweglichkeit. Entlassung.

Endstatus am 11. XI. 99: Seit der Entlassung will Patient weder eine Besserung noch Verschlechterung des Zustandes der Hand bemerkt haben. An der Stelle der früheren Verletzung eine bogenförmige, linäre, distalwärts konvexe Narbe, deren beide Endpunkte 3 cm von einander entfernt sind. Der von dem radialen Bogenabschnitt umschlossene Teil der Haut ist flach vorgewölbt; man fühlt hier unter der Haut einen bohnengrossen Knoten von elastischer Konsistenz, bei einem gewissen Druck darauf sehr schmerzhaft. Die Schmerzen strahlen dabei in den proximalen Ulnarisstamm bis zum Sulcus ulnaris am Ellbogen aus; bei starkem Stoss fühlt Patient auch „Fünkeln" in den Fingern. Der Umfang des Oberarms in der Mitte beträgt r. 29,6, l. 28,8 cm, Umfang des Vorderarms im oberen Drittel: r. 29,6, l. 27,2 cm, in der Mitte: r. 21, l. 20,5 cm, am Handgelenk: r. 18,4, l. 18,4 cm, Umfang der Hand, gemessen über die Cap. metac. 2.—5.: r. 22,7, l. 22 cm. Der 4. und 5. Finger der linken Hand sind auffallend dünn gegenüber rechts; die Umfangsdifferenz bewegt sich an allen Gliedern zwischen 0,7 bis 0,9 cm. Auch die übrigen Finger der linken Hand zeigen einen geringeren Umfang.

	I. Phalange	II. Phalange	III. Phalange
Daumen	r. 8,2, l. 7,7	r. 7,3, l. 6,9	
Zeigefinger	r. 8,0, l. 7,7	r. 6,8, l. 6,4	r. 6,0, l. 5,8
Mittelfinger	r. 7,5, l. 7,4	r. 7,1, l. 7,0	r. 6,3, l. 5.8
Ringfinger	r. 7,0, l. 6,2	r. 6,7, l. 5,8	r. 6,0, l. 5,3
Kleinfinger	r. 6,6, l. 5,9	r. 6,0, l. 5,3	r. 5,8, l. 4,9

Der linke Hypothenar ist flacher als rechts; an Stelle des Interosseus I tiefe Einsenkung. Der zweite Intermetacarpalraum ist ebenalls deutlich eingesunken, der 3. und 4. scheinen ebenfalls etwas weniger ausgefüllt zu sein. In der Palma manus Stelle des Adductor pollicis abgeflacht.

Motilität. Ellbogengelenk: Kraft der Supination ist im Verhältnis zu den anderen Bewegungen links etwas herabgesetzt. Handgelenk: die Kraft der Ulnarflexion ist links etwas vermindert, die Exkursion ist eine gute. Die übrigen Bewegungen sind normal. Finger 2.—5.: Vollkommene Faustbildung an der linken Hand ist nicht möglich. Am Ringfinger wird nur die Grundphalange völlig gebeugt, die Beugung der Mittelphalange geschieht nicht vollkommen (80°), die Endphalange bleibt in Streckstellung; ihre Kuppe kann bis auf 3 cm Abstand der Palmarfläche der Hand genähert werden. Auch die Beugung des 5. Fingers ist nicht vollkommen ausführbar infolge von geringerer Beugung seiner Mittelphalange; seine Kuppe nähert sich nur bis auf 2 cm der Palma manus. Die Ursache liegt in einer geringeren Beugung seiner Mittelphalange. Die Beugung der Grundphalangen geschieht links in normaler Exkursion; die Kraft ist am Zeigefinger links etwas schwächer als rechts, am Ringfinger bedeutend herabgesetzt (dabei Schmerz in der Narbe); am meisten ist die Beugekraft der Grundphalange des Kleinfingers vermindert. Die stattfindende Kontraktion des Flexor brevis dig. V ist

durch Palpation festzustellen. Die Beugekraft der Mittelphalangen ist l. = r., nur am Kleinfinger ein wenig geringer. Die Streckung der Grundphalangen ist links normal, die Streckung der Mittelphalangen geschieht mit guter Exkursion; die Kraft ist vermindert, stärker am Ringfinger und Kleinfinger als am Zeige- und Mittelfinger. Abduktion und Adduktion: Am Zeigefinger zeigt die Abduktion eine bedeutend geringere Exkursion als links, dabei tritt ein zwischen Capitul. metacarpi des Zeigefingers und des Daumens sich ausspannender, etwa fingersehnendicker Muskelstrang hervor, der elektrisch vom Ulnarispunkt am Ellbogen aus ebenfalls zur Kontraktion zu bringen ist. Nach längerer Anstrengung treten in diesem Bündel kurzdauernde rhythmische Zuckungen ein. Die Adduktion des Zeigefingers geschieht in guter Exkursion, aber die Kraft dieser Bewegung ist links sehr herabgesetzt. Eine Interosseuswirkung im II. Metacarpalraum ist dabei durch Palpation nicht festzustellen. Am Mittelfinger ist die radiale Abduktion = 0, die ulnare Abduktion ist eine Spur aktiv möglich. Am Ringfinger ist die Adduktion fast = 0, die Abduktion gelingt eine Spur. Am Kleinfinger, der schon in fast maximaler Abduktionsstellung steht, ist eine Abduktion nur in geringem Grade möglich; man fühlt dabei die Kontraktion des Abductor brevis dig. V, die radiale Adduktion = 0. Daumen: Abduktion, Extension, Flexion und Opposition: r. = l., die Adduktion geschieht mit guter Exkursion, die Kraft ist aber links bedeutend schwächer.

Dynamometer: r. 122, l. 69.

Elektrisches Verhalten der Muskeln: Faradisch ist die Kontraktion sämtlicher Ulnarismuskeln nachweisbar ausser der Wirkung des adducierenden Interosseus im 3. Metacarpalraum für den Ringfinger, sowie ausser der Wirkung des Palmaris brevis. (Der Opponens dig. V war dabei vom Flex. brevis dig. V nicht deutlich zu trennen.) Im Flex. brevis dig. V ist die direkte faradische Erregbarkeit links nur wenig herabgesetzt, ebenso im Abduktor dig. V, stärkere Herabsetzung besteht in den übrigen Muskeln. Galvanisch ist links schon bei 2 MA vom Nerven aus eine Zuckung im Hypothenar und Adductor pollicis zu erhalten. Bei direktem galvanischem Reiz ist die Zuckung in dem erhaltenen Rest des Interosseus I etwas träge, die KaS > AnS; an den übrigen Muskeln sind die Zuckungen kurz, die KaS ebenfalls > AnS.

Sensibilität: Es besteht teils Herabsetzung, teils Erhöhung derselben im Ulnarisgebiet der Hand. Ferner besteht Herabsetzung der Sensibilität an der ulnaren Hälfte des distalen Vorderarm-Endes auf der Beugeseite bis ca. 2—3 cm oberhalb des Handgelenks. Bei Witterungswechsel hat Patient nie Schmerzen bemerkt. Herabsetzung der taktilen Empfindung in allen 4 Qualitäten besteht am ganzen Kleinfinger, dorsal wie volar, am vierten Finger besteht überall Hyperästhesie, ebenfalls für alle Qualitäten ausser auf der Vorlarseite der Endphalange, wo nur für taktilen Reiz und „spitz“ eine erhöhte Empfindlichkeit angegeben wird.

Ueber dem Metacarpus besteht auf dem Dorsum über dem 5. 4. 3. und 2. Metacarpalknochen Herabsetzung der taktilen Empfindung, sowie sehr leichte Herabsetzung für „spitz", über dem 5. 4. und 3. Metacarpalknochen ausserdem Hyperästhesie für warm, auf dem Metacarpus V. auch Hyperästhesie für kalt. Volar besteht über dem 5 und 4. Metacarpus Hyperästhesie für taktilen Reiz, auf dem Metacarpus V. ausserdem Hyperästhesie für „spitz" und Herabsetzung der Empfindung für kalt.

Vasomotorisches und trophisches Verhalten: Bei kalter Temperatur friert Patient leicht an der linken Hand; ein Temperaturunterschied durch das Gefühl ist im ulnaren Teil der Hand nicht feststellbar. Verletzungen an Kleinfinger und Ringfinger sollen schlechter heilen. Die Blutung an diesen Fingern soll geringer sein als an den anderen Fingern. Eine Differenz in der Blutfarbe ist Patient nicht aufgefallen. Die Haut der Volarseite der beiden ulnaren Finger sowie an dem entsprechenden Teil der Palma manus ist blassrötlich und zarter, mit ziemlich scharfer Grenze gegen die benachbarte dunklere und festere Haut. Es wird dieser Unterschied vom Patienten auf den geringeren Gebrauch dieser Finger bezogen. Dorsal besteht kein solcher Unterschied.

Gebrauchsfähigkeit der Hand: Nach Aussage des Patienten (derselbe bezieht keine Unfallrente) besteht eine erhebliche Beschränkung der Arbeitsfähigkeit, da die zwei letzten Finger fast unbrauchbar seien.

Resultat: In physiologischem Sinne: Herstellung der motorischen Ulnarisleitung für fast alle Ulnarismuskeln.

Die noch vorhandenen Folgen der Verletzung erklären sich: 1. als Folgen der Nervenverletzung. Diese sind: a) Exkursionsbeschränkung der Ab- und Adduction des 2. bis 5. Fingers. Schwäche der Ulnarismuskulatur. Kontraktur des Abd. dig. V. b) sensible, vasomotorische und trophische Störungen; Verminderungen der elektrischen Erregbarkeit. c) leichte Neurombildung an der Durchschneidungsstelle des Nerven. 2. als Folgen der Nebenverletzung: Die geringere Beugung der Mittelphalangen von Ring- und Kleinfinger darf, da sie mit guter Kraft erfolgt, wohl auf Adhäsionen der Sehnen mit ihrer Umgebung bezogen werden.

In praktischer Hinsicht: Erhebliche Beschränkung der Arbeitsfähigkeit.

17. E. M., 22 J. alt, stud. jur. aus H., wird am 2. II 95. in die Klinik eingebracht wegen einer Säbelhiebverletzung des rechten Vorderarms, die er vor einer Stunde erhalten hat. Die Weichteile an der Ulnarseite dorsal und volar sind im mittleren Drittel des Vorderarms durchtrennt. Dorsal ist durchtrennt: Ext. dig. communis, Ext. dig. V., Ext. indicis profundus, Extens. carpi ulnaris; der Ext. poll. longus nur teilweise. Volar ist durchtrennt: Palmar longus, Flex. carp. uln., Flex. dig. sublimis, flexor digit. prof., ferner die Arteria ulnaris und der Nervus ulnaris.

Operation: Nach Abschnürung des Armes mit Esmarch'scher Binde

und gründlicher Reinigung der Wunde und Umgebung mit Sublimatlösung wurden die einzelnen Muskelgruppen isoliert versenkt genäht, die Art. ulnaris unterbunden, der Nerv. ulnaris mit 4 Catgutnähten wieder vereinigt und die oberflächlichen Muskeln ebenfalls mit versenkter Catgutnaht genäht.

Am 3. Tag deutliche Sensibilitätswiederkehr im Gebiet des Nervus ulnaris. Bewegung der Finger fast normal möglich. Am 6. Tag nach der Operation Entfernung von Hautnähten und Drain. Wunde p. p. geheilt. Patient vermag schon vollständig eine Faust zu bilden und die Finger normal zu strecken. Die Sensibilität im Kleinfinger noch etwas herabgesetzt. Entlassung zur ambulanten Weiterbehandlung. — Laut Angabe des Patienten am 14. XII. 99 konnte derselbe am 6. III. 99 wieder schreiben, was anfangs wegen Zitterns und Gefühlsstörung nicht möglich gewesen sein soll; nach $^1/_2$ Jahr konnte Patient wieder gut fechten.

Endstatus am 14. XII. 99. Stellung und Aussehen der rechten Hand bieten gegenüber der linken nur wenig Auffallendes. Der Kleinfinger der rechten Hand steht in Abduktionsstellung, die Gegend des Interosseus I. ist dorsal etwas abgeflacht, die übrigen Interossealräume sind rechts wie links. Ebenso ist der Hypothenar der rechten Hand gut entwickelt.

Umfang des Vorderarms am Handgelenk: r. 19,0 l. 18,8

Umfang der Hand um die Cap. metac. 2—5. r. 23,4 l. 22,0

Die Phalangen der rechten Hand sind in fast allen ihren Gliedern stärker als die der linken Hand, angeblich durch das viele Fechten.

Motilität: Handgelenk: rechts werden Beugung, Streckung Ab- und Adduktion in guter Exkursion und mit guter Kraft ausgeführt. Der Flexor carpi ulnaris kontrahiert sich gut. Finger 2.—5: Beugung und Streckung der Grundphalangen geht rechts und links gleich gut; gute Kontraktion des Flexor brevis dig. V. Beugung und Streckung in den Interphalangealgelenken gelingt ebenfalls normal, ausser dass die Kraft der Streckung in den ersten Interphalangealgelenken rechts etwas vermindert ist. Man fühlt dabei im 1. und 2. Metacarpalraum die Kontraktion der betr. Interossei. Abduktion und Adduktion: Am Zeigefinger geschehen Ab- und Adduktion mit guter Exkursion; die Kraft ist etwas geringer als links. Am Mittelfinger und 4. Finger sind nur minimale seitliche Bewegungen möglich; passiv sind Ab- und Adduktion leicht möglich. Der 5. Finger, da schon in Abduktionsstellung, wird nur gering abduciert; dabei fühlt man gut die Kontraktion des Abd. brevis dig. V. Daumen: Extension, Abduktion und Flexion geschehen gut; die Opposition ist rechts nur mit dem 4. Finger möglich wegen mangelnder Adduktionsfähigkeit des Kleinfingers; ihre Exkursionsgrösse ist r. = l. Die Adduktion ist gut. Der rechte Daumen ist etwas mehr nach innen rotiert als an der linken Hand; sein Rücken ist gerade nach aussen gerichtet.

Dynamometer: l. 51 kg, r. 49 kg.

Sensibilität: Im Ulnarisgebiet der rechten Hand besteht eine leichte Erhöhung der Empfindlichkeit ausser auf der Volarseite der III.

Phalange des Kleinfingers, wo eine leichte Herabsetzung der taktilen Empfindung besteht. Bei Druck auf die Gegend des Flexor carpi ulnaris in der Nähe der Narbe tritt Kriebeln im Ulnarisgebiet ein.

Vasomotorische und trophische Störungen: Kein Kältegefühl; die Nägel am 4. und 5. Finger sollen rechts leicht abbrechen; am Kleinfinger etwas Verwachsen des Fleisches unter dem Nagel.

Gebrauchsfähigkeit der Hand; Hand zu jeder Arbeit ohne Störung brauchbar. (Turnen, Fechten.)

Resultat: In physiologischem Sinne: Herstellung der motorischen Ulnarisleitung. Noch nachweisbare Folgen der Nervenverletzung sind: a) Beschränkung der Exkursion der Ab- und Adduktion am 3. 4. und 5. Finger, Nachstehen der Kraft in den Interossei der rechten Hand; Kontraktur des Abduct. brevis digit. V. b) leichte Störung der Sensibilität, Andeutung von trophischen Störungen. Die Stellungsänderung des Daumens rührt von der Nervenverletzung oder dem starken Fechten her.

In praktischer Hinsicht kommen die vorhandenen Störungen für den Patienten nicht in Betracht.

IV. Fälle von Durchtrennung des Nervus medianus und ulnaris

18. Sebastian Deckert, Landwirt aus Bensheim, erhielt Ostern 74 einen Messerstich in die Innenseite des rechten Oberarms.

Befund vor der Operation am 1. II. 75: An der Innenfläche des Biceps eine 3 bis 4 cm lange verschiebliche Narbe. Unter der Haut sind einige Knoten fühlbar; beim Druck darauf treten Schmerzen im Gebiet des Nerv. ulnaris an der Hand ein. Vorderarm. Interossei, Thenar und Hypothenar sind abgemagert. Die Beugung von Hand und Fingern ist unmöglich, ebenso Adduktion und Abduktion des Daumens. Das Gefühl im Gebiet des Nerv. ulnaris und medianus ist für Nadelstiche erloschen. Die faradische Erregbarkeit der Medianus- und Ulnarismuskulatur ist direkt und indirekt = 0, die galvanische Erregbarkeit ist indirekt = 0, die direkte Erregung giebt bei 28—30 Elementen schwache Kontraktionen.

Operation am 9. II. 75: Unter „Lister“ wird die alte Narbe eingeschnitten, der Schnitt aber als zu weit nach aussen aufgegeben und ein zweiter nach innen gelegener ausgeführt. Man kam auf die dem Nerv. medianus angehörige Narbe; es wurde ein grosses Stück ausgeschnitten und die Nervenenden wurden mit zwei Seidensuturen aneinander genäht; ebenso wurde es mit dem Nerv. ulnaris gemacht, der drei Suturen bekam, und einem dritten Nerven, wahrscheinlich dem Nerv. cut. int. major. Naht der Wunde. Stumpfwinkelige Stellung des Armes im Ellbogengelenk.

Am Abend desselben Tages und am nächsten Tag heftige Schmerzen in der Wunde; deshalb mehrmals Morphiuminjektionen. Wunde nicht entzündet. Vom 13. II. an Eiterung in der Wunde, die bald reichlich

wird. Am 15. II. und 16. II. Klaffen der beiden Wunden. Am 18. II. lösst sich eine Sutur des Medianus. Am 2. III. Wunde bedeutend kleiner, Eiterung geringer; die Fäden in den Nerven liegen noch; keine Schmerzen. Am 12. III.: Wunde fast geheilt; die Fäden liegen noch; Entlassung. Im August ungefähr sind die Bewegungen wiederhergestellt.

Endstatus am 19. XI. 99. (24¾ J. post. op.) Kräftiger Mann mit gut entwickelter Muskulatur. An der Innenseite des rechten Oberarms zwei längsverlaufende Narben, die in der Höhe der Deltoides-Insertion beginnen. Die eine, im Sulc. bicip. ist 11 cm lang; die zweite, 8 cm lang, verläuft 2½ cm nach aussen davon auf dem Bicepsbauch. Das untere Ende der ersten Narbe liegt 6 cm, das der zweiten Narbe 11 cm über dem Epicondylus internus. Die Narben sind etwa 2 cm breit, glatt und weich, nirgends adhärent. Bei stärkerem Druck in der Mitte der äusseren Narbe hat Patient eine geringe Empfindung im Zeigefinger. Niemals Schmerzen, auch nicht bei Witterungswechsel. Der Umfang des rechten Oberarmes ist rechts kaum geringer als links; der Vorderarm dagegen zeigt einen ziemlichen Unterschied zugunsten der linken Seite. Oberarmumfang in der Mitte r. 29,4, l. 29,6 cm, Vorderarmumfang: im oberen Drittel: r. 28,8, l. 29,6 cm, in der Mitte: r. 19,6, l. 21,5, am Handgelenk: r. 18,2, l. 18,7 Umfang der Hand über Cap. metac. 2—5: r. 22,2, l. 22,7. Die Finger der rechten Hand zeigen in ihren Gliedern im Allgemeinen einen etwas geringeren Umfang auf der rechten Seite; einen stärkeren Umfang zeigen die Grundphalange des Daumens und die Endphalangen der 2.—3. letzten Finger.

	I. Phalange.	II. Phalange	III. Phalange
Daumen	r. 8,3 l. 7,8	r. 7,2 l. 7,8	
Zeigefinger	r. 7,8 l. 7,8	r. 6,5 l. 6,7	r. 5,8 l. 6,2
Mittelfinger	r. 7,2 l. 7,6	r. 6,5 l. 7,5	r. 6,9 l. 6,8
Ringfinger	r. 7,0 l. 7,0	r. 6,2 l. 6,6	r. 6,2 l. 6,0
Kleinfinger	r. 6,2 l. 6,4	r. 5,4 l. 5,5	r. 5,5 l. 5,0

Die Finger der rechten Hand sind verkrümmt; sie sind in die Vola eingeschlagen. Die Grundphalange des Zeigefingers ist in einer Beugestellung von ca. 45°, die Grundphalangen des 3., 4. und 5. Fingers stehen in einer Beugung von ca. 70—80°, ausserdem stehen sämtliche Grundphalangen in einer ulnaren Abduktionsstellung von ca. 40°. Die zweiten Phalangen dieser vier Finger stehen in maximaler, spitzwinkeliger Beugung; die dritten Phalangen sind am Zeige- und Mittelfinger ca. 30° gebeugt, am Ringfinger gestreckt. Die Endphalange des Kleinfingers ist ebenfalls gestreckt aber in Abduktionsstellung und verbildet (soll die Folge des Abschnürens des Armes durch eine elastische Binde sein, die nach der Verletzung gegen die Blutung angelegt worden war und drei Tage gelegen haben soll.) Der Metacarpus des Daumens steht mehr dorsal; der Rücken der 1. Daumenphalanx sieht fast gerade nach oben; die erste Daumenphalanx steht annähernd in gleicher Ebene mit den übrigen Meta-

carpalien. Sie ist schwach gebeugt und steht zugleich zu ihrem Metacarpus in einer ulnaren Abduktionsstellung von ca. 45°. Die Endphalange des Daumens ist ca. um 45° gebeugt. Der Hypothenar erscheint rechts etwas schlaffer. Der Thenar ist ganz atrophisch; der Abductor brevis fehlt völlig, der Opponens wohl ebenfalls völlig. Die Gegend des Adductor pollicis ist abgeflacht; der I. und II. Intermetacarpalraum stark eingesunken, auch der III. und IV. etwas vertieft.

Motilität: Ellbogengelenk: Die Pronation zeigt in der Grösse der Exkursion keinen Unterschied; die Kraft ist rechts geringer als links, immerhin gut. Beugung, Streckung und Supination sind gut. Handgelenk: Alle Bewegungen gut, kein Unterschied in der Kraft. Gute Kontraktion und Kraft des Flex. carpi radialis und Flexor carpi ulnaris. Finger 2.—5: Bei maximaler Beugung (Faustbildung) wird die Grundphalange des Zeigefingers bis 80° gebeugt, die Grundphalangen der übrigen Finger bis 90°; die Mittel- und Endphalangen bleiben in ihrer Stellung. In der Beugekraft der Grund- wie Mittelphalangen ist kein Unterschied zwischen r. und l. Die passive Beugung der Endphalangen ist etwas beschränkt, eine aktive Beugung ist nicht möglich. Streckung: an den Grundphalangen gelingt die aktive Streckung am Zeigefinger völlig bis 0°, am Mittelfinger bis 30°, am Ringfinger bis 45°, am Kleinfinger bis ca. 50° Beugung. Passiv ist völlige Streckung aller Grundphalangen möglich; dieselben federn aber zurück. Kraft der Streckung rechts bedeutend schwächer. Die Streckung der zweiten Phalangen ist aktiv nur ca. 5° möglich; die Kraft ist so gut wie 0; die passive Streckung gelingt an Zeigefinger, Mittelfinger und Ringfinger bis 45° Beugung, am Kleinfinger nur bis ca 60° Beugung. Aktive Streckung der dritten Phalangen = 0, passiv gelingt die Bewegung sehr leicht; es besteht völlige Schlaffheit. Ab- und Adduktion der vier Finger ist nur in Spuren möglich; passiv gut; eine Kontraktion ist im Hypothenar festzustellen bei Beugung des Kleinfingers, ebenso findet eine Kontraktion statt am atrophischen Interosseus I beim Versuch, die Mittelphalange des Zeigefingers zu strecken. Daumen: In der Abduktion des I. Metacarpus besteht kein Unterschied zwischen rechts und links. Eine vollkommene Streckung gelingt r. nicht, während l. Ueberstreckung möglich ist. Passiv gelingt die Streckung rechts bis zur Geradestellung. Die Kraft ist rechts gut. Die Beugung der Grund- und Endphalange geschieht r. und l. in gleicher Exkursion. Die Beugung der Grundphalange ist rechts bedeutend schwächer, die Beugekraft der Endphalange etwas schwächer. Opposition: rechts keine Spur möglich. Durch Adduktion und Flexion kann die Daumenspitze die Zeigefingerspitze berühren; auch mit dem Mittelfinger wäre eine Berührung möglich, wenn derselbe erhoben werden könnte. Der Daumen bewegt sich dabei so, dass die Ebene seines Nagels die Fingerkommissuren schneidet. Die Adduktion ist rechts möglich, aber mit geringer Kraft.

Dynamometer: r. 21 kg l. 34 kg.

Elektrisches Verhalten der Muskeln: Indirekt: Herabsetzung der Erregbarkeit vom Medianus und Ulnaris aus. Direkt: Die vom Medianus und Ulnaris versorgten Vorderarmmuskeln sind faradisch und galvanisch nachweisbar ausser dem Flexor profundus. Sie zeigen keine EaR, ausser dem Flexor carpi radialis, der wahrscheinlich träge reagiert. Die Hypothenarmuskulatur und Interossei sind vorhanden; keine EaR. Auch die Lumbricales sind elektrisch nachweisbar. In allen kleinen Handmuskeln besteht herabgesetzte Erregbarkeit; sehr stark ist die Herabsetzung im Adduct. pollicis, der direkt galvanisch bei ca. 15 Ma keine Zukkung zeigt, vom Nerven aus damit aber gut reagiert. Die vom Medianus versorgte Thenarmuskulatur ist weder faradisch noch galvanisch nachweisbar.

Sensibilität: Im Gebiet des Cut. brachii int. maior sehr leichte Herabsetzung der taktilen Empfindung. In der Empfindung für „spitz" wird kein Unterschied angegeben; warm wird hier wärmer empfunden als links, kalt im oberen Teil des Gebietes kälter. Am Handgelenk ebenfalls leichte Herabsetzung der Empfindung. An der Hand besteht im Medianus- und Ulnarisgebiet leichte Herabsetzung der taktilen Empfindung, stärker auf der Vorlarseite der Finger und Dorsalseite der Endphalangen als auf dem übrigen Teil des Dorsum. Die Empfindung für spitz ist ebenfalls an einzelnen Stellen abgeschwächt, nirgends erhöht. Auch für warm und kalt werden leichte Unterschiede angegeben, teils Erhöhung, teils Herabsetzung. Die Störung für Temperaturempfindung betrifft wesentlich die Dorsalseite. Auch das Radialisgebiet der Hand ist nicht frei. Die Lokalisation ist eine gute ausser am Endglied von Zeige- und Mittelfinger für leichten taktilen Reiz. Ein leichter Reiz am Ende des Mittelfingers wird in den Ringfinger lokalisiert.

Vasomotorisches und trophisches Verhalten: Im Winter friert die rechte Hand leicht. In der Schweisssekretion hat Patient keinen Unterschied bemerkt. Die rechte Hand fühlt sich kälter an. Im Sommer soll die Hand etwas dicker sein. Die Nägel der rechten Hand sind spröder und dicker.

Arbeitsfähigkeit: Patient kann alle seine Arbeiten mit der rechten Hand verrichten und giebt an, dass er vorwiegend rechts arbeite. Er schreibt auch mit der rechten Hand. Aufheben eines Bleistifts vom Boden geschieht etwas unbeholfen, indem er es zwischen Daumen und Basis der 1. Phalange des Zeigefingers erfasst.

Resultat: In physiologischem Sinne: Ulnaris: fast vollständige Herstellung der motorischen Leitung. M. Flex. profundus ist nicht nachweisbar; ob für den Adductor pollicis eine Leitungswiederherstellung stattgefunden hat, ist nicht sicher, da es sich bei der elektrischen Prüfung um Miterregung des Flexor longus handeln könnte. Medianus: partielle Herstellung der Leitung. Die Vorderarmmuskeln zeigen gute Funktion ausser dem Flexor profundus; die Thenarmuskulatur fehlt.

Noch nachweisbare Folgen der Nervenverletzung sind: a) Ausfall einer Zahl von Bewegungen infolge Fehlens der Leitungswiederherstellung, infolge von unrichtiger Kontraktion trotz wiederhergestellter Leitung (Interossei), infolge von Kontrakturen; b) leichte sensible Störungen, Veränderungen der elektrischen Erregbarkeit, auch scheinen leichte trophische Störungen (abgesehen von den Muskeln) und vasomotorische Störungen vorhanden zu sein.

In praktischer Hinsicht: Beschränkte Brauchbarkeit der Hand; doch wurde für den Beruf des Mannes als Landwirt eine vollkommene Brauchbarkeit erzielt.

19. Elisabeth Rittinger, 20 J. alt, Fabrikarbeiterin aus Kirchheim, erhielt am 30. VII. 86 eine Stichverletzung in den linken Vorderarm, ungefähr in der Mitte desselben im ulnaren Abschnitt der Beugefläche.

Befund vor Operation am 27. VIII. 86. Am linken Vorderarm, 10 cm unterhalb der Spitze des Olecranon eine etwas schräge Narbe, vom ulnaren Rand der Ulna über die Volarfläche verlaufend, 5 cm lang. Bei Beugungen der Hand bewegt sich die etwas eingezogene Narbe mit. Die Finger werden ausser dem Daumen in leicht flektierter Stellung gehalten, lassen sich passiv strecken. Die Muskulatur des Thenar und Hypothenar ist atrophisch. Umfang des Unterarms: r. 22, l. 20,5. Die Hand wird nicht ganz zur Faust geschlossen, die Finger können nicht gespreizt, der Daumen kann nicht opponiert werden. Paralyse der linken Interossei, des Hypothenar und Thenar. Elektrisches Verhalten: Aufhebung der faradischen Erregbarkeit in den gelähmten Muskeln, starke Herabsetzung der direkten galvanischen Erregbarkeit, Vorwiegen der AnS-zuckung. Sensibilität: Volar an den drei letzten Fingern völlig aufgehoben, am Zeigefinger werden Nadelstiche empfunden, aber falsch lokalisiert. Dorsal ist ebenfalls im Ulnarisgebiet die Empfindung erloschen, an Zeigefinger und Daumen intakt. Am Arm nur an einem schmalen, der Ulna nach verlaufenden Hautstreifen keine Empfindlichkeit. Die Haut der Hand ist zu Schweiss geneigt.

Operation: am 31. VIII. 86: Längsschnitt von 8 cm Länge auf den Nerv. ulnaris am äusseren Rand der Narbe. Ablösung der Haut, die mit der vernarbten Muskulatur verwachsen ist. Nach Spaltung der Fascie wird der Nerv. ulnaris zwischen Flexor ulnaris und Flexor sublimis aufgefunden. Die Entfernung der mit der Umgebung verwachsenen Enden beträgt 2 cm. Das untere Ende ist mehr spitz, das obere mehr kolbig. Der periphere Stumpf der unterbunden gewesenen Ulnararterie ist mit dem Nerven verwachsen; das obere Ende ist nicht zu finden (obliteriert). Nach Abhebung des Musc. palmaris longus und Flexor digit. sublimis findet sich zwischen Flexor sublimis und Flexor radialis das untere Ende des Medianus, ebenfalls fest verwachsen, da die Narbe in die Muskulatur tiefer eindringt als der Hautnarbe entspricht. Zur Auffindung des oberen

Endes wird ein zweiter Längsschnitt in der Mitte des Vorderarms parallel und neben dem ersten angelegt und seitlich vom Musc. radialis eingedrungen. Nach längerem Suchen findet man das obere fixierte Nervenende, stark kolbig angeschwollen (das untere war ebenfalls spitzer). Die Nervenstümpfe werden nun ganz freipräpariert, je drei feine Catgutnähte (Hagedorn) durch die oberste Nervenschichte und das Perineurium in querer Richtung geführt, und nun die Nervenenden angefrischt. Zunächst wird der Nerv. med. zusammengeknotet in starker Flexion von Hand und Arm, dann noch eine Naht durch den Nerven gelegt. Ebenso wird am Ulnaris vorgegangen, doch rissen hier, da die Spannung sehr gross, zwei Nähte aus. Die Spannung wird durch Nervendehnung beseitigt, worauf die Naht auch hier gut gelingt (4 Nähte). Verband in starker Flexionsstellung.

In den beiden ersten Tagen sehr heftige Schmerzen, so dass 2mal täglich eine Morphiuminjektion notwendig war. Am 13. IX.: Heilung ohne Eiterung. Keine Aenderung der Sensibilität und Motilität. Nach der Entlassung wurde Patientin nach ihrer Aussage am 17. XI. 99 noch ca. 1/2 Jahr behandelt; sie war ca. 9 Monate arbeitsunfähig.

Endstatus am 17. XI. 99: An der Ulnarseite der Beugefläche des linken Vorderarms die oben beschriebene Narbe, welche in ihrem ulnaren Teil noch adhärent ist und sich bei Bewegungen im Handgelenk stark mitbewegt. Bei stärkerem Druck auf die Narbe Schmerz im Verlauf des Nerv. ulnaris nach abwärts bis in den Kleinfingerballen. Diese Narbe wird von den beiden längsverlaufenden, 8 cm langen, 3 cm von einander abstehenden Operationsnarben gekreuzt. Umfang des Vorderarms: im oberen Drittel: r. 23,2, l. 22,1 cm, in der Mitte: r. 19,1, l. 17,5 cm, am Handgelenk: r. 15,9, l. 15,5 cm, Umfang der Hand, über die Capitul. metac. 2.—5. gemessen: r. 18,9, l. 18,1. Auch die Finger der linken Hand zeigen in allen ihren Gliedern geringere Umfänge; am stärksten sind die Umfänge des Ringfingers vermindert.

	I. Phalange	II. Phalange	III. Phalange
Daumen	r. 6,4 l. 6,2	r. 6,2 l. 5,8	
Zeigefinger	r. 6,5 l. 6,1	r. 5,7 l. 5,5	r. 5,1 l. 4,8
Mittelfinger	r. 6,4 l. 5,9	r. 5,9 l. 5,2	r. 5,5 l. 5,2
Ringfinger	r. 6,0 l. 5,5	r. 5,4 l. 4.8	r. 5,2 l. 4,5
Kleinfinger	r. 5,4 l. 5,1	r. 4,9 l. 4,6	r. 4,7 l. 4,1

Thenar und Hypothenar sind stark atrophisch; am Thenar scheint jede Muskulatur geschwunden zu sein. Der erste Intermetacarpalraum ist ziemlich stark eingefallen, auch die übrigen lassen einen Unterschied zu Gunsten von rechts erkennen. Die linke Hand zeigt leichte Klauenhandstellung. Die Grundphalangen des 2.—5. Fingers stehen in Dorsalflexion von ca. 35—40°, am stärksten der Kleinfinger. Die Mittelphalangen dieser 4 Finger stehen dazu in Beugung von 40—45°. Die Endphalangen sind gestreckt mit Ausnahme des leicht gebeugten Zeige-

fingerendgliedes. Diese Klauenhandstellung soll früher viel stärker gewesen sein. Der linke Daumen steht adduciert, und sein Metacarpus ist mehr dorsal gerückt, so dass die erste Daumenphalanx dicht unterhalb der Ebene der Metacarpalknochen steht. Zugleich ist der Metacarpus des Daumens nach aussen rotiert, so dass das Dorsum des Daumens nicht nach aussen, sondern nach aussen-oben sieht. Aus dieser Stellung heraus ist der Daumen passiv leicht zu bewegen: rotiert man ihn nach innen, so geht er beim Loslassen wieder in seine Ruhelage zurück. Durch die Stellungsveränderung des Daumens in Verbindung mit der Atrophie des Thenar und Hypothenar hat die Palma manus das Aussehen einer ziemlich ebenen Fläche.

Motilität. Ellbogengelenk: Alle Bewegungen werden gut ausgeführt. Handgelenk: Kraft der Beugung verhältnismässig schwach. Gute Kontraktion des Flexor carpi ulnaris. Finger 2.—5.: Faustbildung ist nicht vollkommen möglich. Der 2. und 5. Finger werden völlig eingeschlagen, der 3. Finger berührt die Palma nicht ganz, der 4. Finger steht bei maximaler Beugung $1^1/_2$ cm von der Palma ab infolge geringerer Beugung der Mittelphalange. Passiv ist völlige Beugung möglich, doch federn die Finger wieder zurück. Die Grundphalangen werden gut gebeugt und gestreckt, doch erfordert die Bewegung links grössere Anstrengung. Beugung der Mittelphalangen ist ebenfalls gut mit Ausnahme der eben erwähnten Anomalie; die Streckung ist aktiv über die Ruhestellung hinaus möglich, aber nicht völlig; passiv dagegen vollkommen möglich ausser am Kleinfinger infolge Verkürzung der Beugesehne. Die Kraft, die der passiven Beugung gegenüber geleistet wird, ist ca. $^1/_2$ derjenigen der rechten Hand. Die Bewegung der Endphalangen ist gut, die Kraft links etwas geringer. Abduktion und Adduktion: Am Zeigefinger beträgt die Exkursionsgrösse der Abduktion ca. $^1/_2$ derjenigen von rechts; man fühlt dabei im 1. Interossealraum sehr deutlich den scharfen Rand des sich kontrahierenden atrophischen Interosseus I vorspringen. Die Kontraktion desselben findet auch statt, wenn aktiv Mittel- und Endphalange des Zeigefingers gestreckt werden. Die Kraft der Abduktion ist fast 0, die Adduktion geschieht mit guter Exkursion, aber die Kraft ist ziemlich herabgesetzt. Am 4. Finger ist eine Spur seitlicher Bewegung zu bemerken; am Mittel- und Kleinfinger ist keine Ab- oder Adduktion wahrnehmbar. Eine Kontraktion der Hypothenarmuskulatur ist weder bei Beugung noch bei Abduktion des Kleinfingers festzustellen. Daumen: Die Abduktion des Metacarpus gelingt links so weit wie rechts. Grund- und Endphalange sind links nicht ganz zu strecken, sie bleiben leicht gebeugt. Die Beugung geschieht mit guter Exkursion; die Beugekraft der Grundphalange ist links schwächer. Opposition: Die Daumenspitze kann zwar alle Fingerspitzen berühren, allein der Metacarpus des Daumens macht hierbei keine Rotationsbewegung. Bewegung wie im Falle Deckert, Nr. 18. Eine Adduktion des Daumens ist möglich,

horizontal bis zum Anlegen desselben an die Radialseite des Zeigefingers; liegt die Hand nicht flach auf, so kann der Daumen unter Mitwirkung der Beugung so weit adduciert werden, dass die Daumenspitze die 4. Fingerkommissur erreicht. Die horizontale Adduktion geschieht mit einiger Kraft, doch ist dieselbe bedeutend geringer als rechts.

Dynamometer: r. 25 kg, l. 10 kg.

Elektrisches Verhalten der Muskeln: Ulnaris: der Adductor pollicis zeigt herabgesetzte Erregbarkeit, aber keine EaR, er ist indirekt gut erregbar. Die Lumbricales sind erregbar, galvanisch ist die Zuckung noch kurz, wenn auch weniger prompt als rechts (wohl infolge der Strekkontraktur). Die Interossei zeigen herabgesetzte Erregbarkeit und kurze Zuckung ausser am Mittelfinger, der deutlich träge reagiert. Die Hypothenarmuskulatur ist faradisch und galvanisch erregbar; sie zeigt EaR. Medianus: der Opponens pollicis ist bei direktem faradischen Reiz nachweisbar; er zeigt EaR. Abductor brevis und Flexor poll. brevis sind nicht nachweisbar.

Sensibilität: Eine leichte Sensibilitätsstörung besteht auch

Fig. 8.

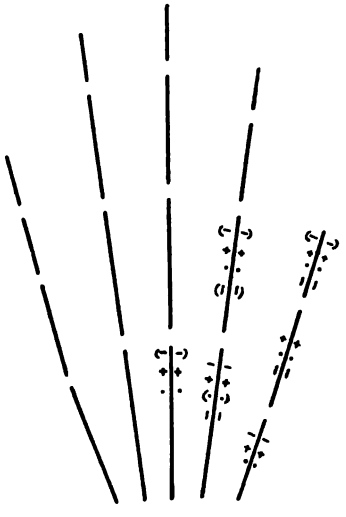

an der Ulnarseite des Handgelenkes. Die Herabsetzung der taktilen Sensibilität ist am stärksten am Ulnarrand des Metacarp. V und an der Volarfläche der Endphalange des Kleinfingers, dann an den gleichen Stellen von Ringfinger, Mittelfinger und Zeigefinger. An den Stellen stärkster Herabsetzung besteht Anästhesie für mässiges Bestreichen mit einem weichen Haarpinsel. Die Empfindung für spitz ist teils herabgesetzt, teils erhöht; an den Endphalangen des 2.—5. Fingers nur herabgesetzt. Die Empfindung für warm und kalt ist im Gebiet der Störung

an den meisten Stellen erhöht, an einzelnen Stellen herabgesetzt. Bei Prüfung der elektrokutanen Sensibilität tritt über der Volarseite der Metacarpalia unter der Platte keine Empfindung ein bei einem bedeutend stärkeren Strom als rechts zur Minimalempfindung nötig ist, sondern die Empfindung ist an anderen Stellen lokalisiert. Dasselbe Verhalten besteht an der Volarseite der Fingerspitzen; es scheint hier an den drei ulnaren Fingern die Herabsetzung stärker zu sein; an Daumen und Zeigefinger ist bei Verstärkung des Stromes eine Empfindung unter der Platte zu erhalten, nachdem z. B. am Zeigefinger die Empfindung zuerst an der Volarseite der 1. Phalange, dann der 2. Phalange eintrat. Am Mittelfinger tritt bei volarem Reiz die Empfindung dorsal ein. An der Vola des 4. Fingers tritt die Minimalempfindung r. bei 8,2 cm Ra ein, l. wird bei 5,7 cm Ra noch keine Empfindung unter der Platte erhalten. Die Lokalisation ist am Kleinfinger etwas ungenau.

Vasomotorisches und trophisches Verhalten: Bei Kälte im Winter soll die Hand leicht blau werden. Die Haut ist blasser, leichter verletzlich. Die Hand fühlt sich z. Zt. nicht kälter an, als die rechte. Einen Unterschied in der Schweisssekretion hat Patientin nicht bemerkt. Die Nägel der linken Hand sollen spröde sein und leicht abbrechen. An Daumen und Zeigefinger geringes Verwachsen des „Fleisches".

Gebrauchsfähigkeit der Hand: Patientin ist als Cigarrenarbeiterin beschäftigt. Sie verdient infolge der geringeren Brauchbarkeit der linken Hand weniger als früher vor der Verletzung. Zum Stricken. Häckeln etc. ist die Hand nicht zu gebrauchen; Flicken und Waschen geht. Ein Bleistift wird beim Aufheben zwischen Daumen- und Zeigefingerspitze gefasst.

Resultat. In physiologischem Sinne: Partielle Wiederherstellung der motorischen Ulnarisleitung (Adductor pollicis, ein Teil der Interossei; Lumbricales?). Die Medianusnaht blieb erfolglos.

In praktischer Hinsicht: Wiederherstellung der Funktion des Adductor pollicis; Wiedereintritt der seitlichen Bewegung des Zeigefingers. Nach Angabe der Patientin Verminderung der Klauenstellung.

20. Karl Harz, 43 J. alt, Heizer aus Oestringen, wurde am 16. VII. 91 durch eine Cirkularsäge an der Beugeseite des rechten Handgelenkes verletzt und noch am gleichen Tag in die Klinik verbracht. Durchtrennt sind: Nerv. unlaris, N. medianus, sämtliche Beugesehnen, Art. ulnaris, Ram. vol. art. radialis. Das Handgelenk ist eröffnet. Verband.

Operation am 17. VII. 91: Ligatur der Arterien; Längsschnitt durch die Vola manus zum Aufsuchen der zurückgeschlüpften Sehnen. Naht der Sehnen und Nerven.

Die Heilung erfolgt unter mässiger Eiterung. 30. VII. 91: Sensibilität und Motilität noch nicht wiedergekehrt. 4. VIII.: Ein nekrotisches Sehnenende wird abgetragen; gutes Aussehen der Wunde. 4. IX. 91:

Sensibilität seit ca. 14 Tagen in allen Fingern wiedergekehrt ausser im 5. Finger; in diesem erst seit einigen Tagen. Fingerbewegung in sehr beschränktem Masse möglich. 14. X. 94: Finger steif in leichter Volarflexion. Motilität in Handgelenk und Fingern ausser Pro- und Supination fehlend. Noch starke Sensibilitätsstörung, An der Narbe bestehen noch heftige Schmerzen. Rechter Vorderarm stark atrophisch.

Endstatus am 13. XI. 99: Seit 3—4 Jahren soll sich der Zustand der Hand eher verschlechtert haben. Patient bezieht Unfallrente. Die ganze rechte obere Extremität zeigt einen geringeren Umfang. Umfang des Oberarms in der Mitte: r. 28,4, l. 31 cm, Umfang des Vorderarms: im oberen Drittel: r. 27,8, l. 29,2 cm, in der Mitte r. 20, l. 22,7 cm, am Handgelenk: r. 17,5, l. 18,4 cm. Umfang der Hand, gemessen über die Capit. metac. 2.—5.: r. 20,6, l. 22,3 cm. Sämtliche Finger zeigen in allen ihren Gliedern einen 0,5 — 1,0 cm geringeren Umfang.

	I. Phalange	II. Phalange	III. Phalange
Daumen	r. 6,7, l. 7,5	r. 6,6, l. 7,5	
Zeigefinger	r. 6,6, l. 7,4	r. 5,2, l. 6,3	r. 5,1, l. 6,0
Mittelfinger	r. 6,9, l. 7,4	r. 5,8, l. 6,7	r. 5,5, l. 6,5
Ringfinger	r. 6,5, l. 7,1	r. 5,5, l. 6,3	r. 5,6, l. 6,3
Kleinfinger	r. 6,0, l. 6,5	r. 5,0, l. 5,7	r. 5,0, l. 5,6

Thenar und Hypothenar sind rechts im Verhältnis gut entwickelt. Am rechten Handgelenk eine über die ganze Breite der Beugeseite ziehende quere Narbe, die radial neben der Mitte auf der Unterlage adhärent ist. In ihrem radialen Drittel ist sie nicht empfindlich auf Druck, im ulnaren Teil dagegen sehr druckempfindlich, namentlich in der Gegend des Nerv. medianus. Eine zweite Narbe, $9^1/_2$ cm lang, verläuft zwischen Thenar und Hypothenar nach dem Mittelfinger zu.

Motilität. Ellbogengelenk: Kraft der Bewegungen gering. Handgelenk: Die Hand kann von der Horizontalstellung aus ca. 15^0 gestreckt und in gleichem Umfang, entgegen der Schwere wieder gebeugt werden. Darüber hinaus ist keine Bewegung möglich; auch passiv gelingt die Exkursion nur ein wenig weiter. Abduktion und Adduktion sind nur in ganz geringen Grenzen möglich. Die Kraft der Extension ist sehr gering, diejenige der Beugung fast 0. Finger 2.—5.: Die Finger stehen in Grund- und Mittelphalangen leicht gebeugt, die Endphalangen sind annähernd in Streckstellung. Die Grundphalangen können nicht weiter gebeugt werden, auch passiv nicht, dagegen ist eine aktive Streckung bis zur Horizontalen möglich, mit geringer Kraft. Mittel- und Endphalangen sind aktiv nicht zu bewegen, passiv ist eine Bewegung in sehr geringen Grenzen möglich. An Zeige- und Mittelfinger sind Spuren seitlicher Bewegung erkennbar. Daumen: Derselbe steht rechts in Adduktionsstellung, so dass sein Ulnarrand der radialen Volarfläche des Zeigefingers anliegt; Grund- und Endphalangen sind leicht gebeugt. Sein Metacarpus kann aktiv rechts ca. $^1/_3$ so weit wie links abduciert werden,

passiv etwas weiter; eine Extension ist nicht möglich, auch passiv nicht: beim Versuch, die Endphalange passiv zu strecken, tritt die Flexor-longus-Sehne vor. Die Beugung von Grund- und Endphalange ist aktiv ebenfalls nicht möglich, passiv gelingt nur eine Beugung der Endphalange in geringem Grad. Die Opposition ist unmöglich, auch passiv. Beim aktiven Versuch der Opposition fühlt man eine scheinbare Muskelwirkung im Thenar, doch gelingt es nicht, zu einer sicheren Entscheidung zu kommen. Die Adduktion des Daumens ist in geringem Grad (ca. $^1/_3$ der normalen Exkursion) möglich; ihre Kraft ist sehr gering.

Dynamometer: = 0.

Elektrisches Verhalten der Muskeln: Bei faradischem Reiz ist von den betreffenden Nerven aus eine Kontraktion der Hypothenarmuskulatur, der Thenarmuskulatur und des Adductor pollicis zu erhalten. Bei direktem Reiz sind diese Muskeln ebenfalls erregbar; auch ist eine gute Interosseuswirkung festzustellen, bedeutend stärker als eine aktive Abduktion und Adduktion der Finger möglich ist. Wahrscheinlich besteht keine EaR.

Sensibilität: Sensibilitätsstörung am Handgelenk und an der ganzen Hand, dorsal wie volar. Die taktile Empfindung ist dorsal und volar ziemlich stark herabgesetzt, doch nirgends erloschen. Am stärksten ist die Herabsetzung auf dem Dorsum der II. und III. Phalanx des Dig. V. Eine Lokalisation ist aber nicht möglich. Patient weiss nur, dass er an der Hand berührt wurde. Die Empfindung für „spitz" scheint vollkommen erloschen zu sein. Die Empfindung für warm ist über den Metacarpalia dorsal und volar rechts schwächer und etwas verlangsamt, über den ersten Phalangen bedeutend abgeschwächt und stark verlangsamt, über den 2. und 3. Phalangen = 0. Die Empfindung für kalt zeigt analoges Verhalten ausser dass keine so starke Verlangsamung des Empfindungseintrittes besteht. Die elektrokutane Empfindung ist herabgesetzt oder erloschen, nicht feststellbar, da Patient unter der Elektrodenplatte nichts fühlt, sondern bei einer gewissen Stromstärke nur eine unbestimmte Schmerzempfindung in Thenar, Hypothenar oder den Fingern äussert.

Vasomotorisches und trophisches Verhalten: Die Haut der rechten Hand ist etwas blasser als die der linken. Im Winter hat Patient sehr durch Kälte zu leiden. Durch Befühlen ist z. Zt. kein deutlicher Temperaturunterschied festzustellen. In der Schweissabsonderung hat Patient keinen Unterschied bemerkt. Die End- und Mittelphalangen der Finger sind fast ganz glatt. Die Nägel der rechten Hand sollen sehr langsam wachsen und unter dem Nagel soll das „Fleisch" mit verwachsen, was beim Schneiden der Nägel hinderlich ist. Einige weisse Flecke an den Nägeln der rechten Hand.

Resultat. In physiologischem Sinne: Wahrscheinlich partielle Herstellung der motorischen Ulnaris- und Medianusleitung.

In praktischer Hinsicht: Hand unbrauchbar infolge der Ge-

lenkversteifung und Sehnendurchschneidung. Die Schwäche der Ulnaris- und Medianusmuskulatur ist wohl in erster Linie als eine sekundäre Folge der passiven Bewegungsbeschränkung aufzufassen.

21. C. F., 32 J. alt, Kaufmann aus K., brachte sich am 19. IV. 94 bei einem Tentamen suicidii eine quere Schnittverletzung an der Volarseite des linken Handgelenkes bei, die nach Bericht des behandelnden Arztes bis auf den Knochen reichte. Die Flexorsehnen, sowie der Nerv. medianus wurden vernäht. Am dritten Tage wurden die Hautnähte entfernt, um einer Eiterung Abfluss zu verschaffen; die Flexorsehnen des Flex. profundus, die stark gespannt waren, können nach Meinung des Arztes dadurch wieder ausgerissen sein. Die Wunde kam erst im Juni zum Verschluss. Schon kurz nach der Verletzung trat eine Klauenstellung der Finger ein. Die anfängliche Steifheit des Handgelenkes sowie der Finger wurde durch eine zweimonatliche mechanische Behandlung wesentlich gebessert.

Befund vor Operation: An der Volarfläche, zwei Finger breit oberhalb der Handgelenkslinie, eine quere, 7 cm lange Schnittnarbe, die vom Ulnarrand bis zum lateralen Drittel der Radialseite reicht. Sie wird gekreuzt von der Operationsnarbe, die sich von der Handwurzel 10 cm weit proximalwärts erstreckt. Beide Narben sind kallös, am Kreuzungspunkt mit den unterliegenden Teilen verwachsen. Ueber dem ganzen Bereich der Narbe besteht Druckempfindlichkeit. Die Hand steht in ziemlich ausgeprägter Klauenstellung. Kleinfinger- und Daumenballen sind atrophisch. Symptome von Seiten des Nerv. ulnaris: Es ist nur unvollkommene Streckung der Endphalangen und unvollkommene Beugung der Grundphalangen möglich. Ab- und Adduktion der Finger unmöglich; der kleine Finger ist fast kaum beweglich. Dem Daumen fehlt die Adduktionsfähigkeit. Sensibilität: Ueber der Vola des 4. und 5. Fingers ist fast vollkommene Anästhesie vorhanden; auf dem Dorsum der Hand besteht in der ulnaren Hälfte herabgesetzte Sensibilität. Symptome von Seiten des N. medianus: Die Daumenmuskulatur, soweit vom Medianus versorgt, ist nicht wesentlich beeinträchtigt; die Bewegungsfähigkeit des Daumens ist mit Ausnahme der Adduktion nur eine wenig schwächere als normal. Sensibilität: Herabsetzung derselben über der Vola des 2. und 3. Fingers und auf der Dorsalfläche der Hand an den Endphalangen des 2. und 3. Fingers. Passive Bewegung der Finger und Faustbildung gelingt leicht, der passiven Streckung der Finger jedoch, besonders der Endphalangen, wird ein starrer Widerstand von Seiten der mit den Vorderarmsnarben verwachsenen Beugesehnen entgegengesetzt. Die Bewegungen des Handgelenks, Pro- und Supination des Vorderarms sind in keiner Weise gestört. Die Hand zeigt im Ganzen eine livide Verfärbung fühlt sich kühl an und zeigt an den Endphalangen des 2. und 3. Fingers mehrere Brandblasen.

Operation am 6. X. 94: Längsschnitt über der Verlaufsstelle der Art. und Ven. ulnaris legt hinter diesen den Nerv. ulnaris frei, der sich durchtrennt erwies und mit seinem centralen Stumpf breit verwachsen war mit der Sehne des Flexor carpi ulnaris. Dieser Stumpf zeigte sich kolbenartig verdickt und an seinem Ende fibrös degeneriert. Der periphere Stumpf war distal zurückgewichen, war schmächtig und mit dem Ligam. carpi volare verwachsen. Nach teilweiser Durchschneidung desselben konnte der Nervenstumpf abgelöst werden, und es wurde sowohl der periphere wie centrale Nervenabschnitt noch weiterhin isoliert, um die Enden aneinanderbringen zu können. Anfrischung der Nervenenden und darauf Naht unter Flexionsstellung der Hand, so, dass nach Längsspaltung des centralen, kolbigen Stumpfes der keilförmige distale Nervenstrang in die Spalte des centralen Endes implantiert und dort mit zwei durchgreifenden Nähten fixiert wurde, während die Nervenscheide durch zwei weitere seitliche Nähte zur Vereinigung kam. Verband mit volargebogener Dorsalschiene.

Verlauf vollkommen reaktionslos; vom 14. Tage ab mechanische Behandlung. Die Untersuchung am 25. X. 94 (Prof. Hoffmann) ergiebt: Atrophie und vollständige Lähmung und komplete EaR aller vom N. ulnaris und N. medianus versorgten kleinen Handmuskeln. Die an den Fingern sichtbaren willkürlichen Bewegungen werden durch die Vorderarmmuskeln erzeugt. Entlassung am 25. X.

Wiedereintritt am 10. I. 95: Immer noch Klauenhandstellung, nur wenig bessere Beweglichkeit des 4. und 5. Fingers, völlige Atrophie der kleinen Handmuskeln. Die Sensibilität der Hand und Finger im Ulnarisgebiet ist merklich gebessert. Das Verhalten des N. medianus ist dasselbe wie früher. Die Operationsnarbe an der Ulnarseite des Unterarms ist linear, nirgends druckempfindlich. Die alte Verletzungsnarbe aber zeigt in der Mitte der Volarfläche, dicht über dem Handgelenk eine keloide Anschwellung, 1 cm lang und 0,5 cm breit. Dieselbe ist sehr druckempfindlich und schmerzhaft, besonders bei Streckung der Hand, wobei die Narbe deutlich distal gezerrt wird; sie entspricht ihrer Lage nach dem Nervus medianus.

II. Operation (10. I. 95): Ein Längsschnitt in der medianen Schnittnarbe der Volarseite legt die Gegend des Nerv. medianus frei, und es zeigt sich, dass die schmerzhafte Verdickung dem Medianusstamm angehört. Bei Isolierung dieser Verdickung zeigte sich, dass dieselbe distalwärts nicht mit dem distalen Stumpf des verletzten Medianus zusammengewachsen war, sondern mit einer Sehne, welche dem ebenfalls früher verletzten Flexor carpi radialis angehörte. Nach Auffindung des distalen Medianusstumpfes wurde das Lig. carp. volare teilweise aufgeschnitten, und es fand sich der periphere Stumpf atrophisch und in einer narbigen Masse eingebettet, in welcher auch die durchschnittene Sehne des Palmaris longus lag. Der Nervenstumpf wird isoliert, angefrischt und in

Flexionsstellung der Hand an den ebenfalls angefrischten centralen Medianusstumpf mit zwei vorderen und hinteren Catgutnähten adaptiert. Naht der Sehne des Flexor carpi radialis, Excision der Narbenmasse um den Palmaris longus. Nach Hautnaht Verband in volarer Flexion der Hand.

Am Tage nach der Operation Parästhesien und zuckende Schmerzen in der Vola manus. Am 6. Tag Entfernung der Wundnähte. Heilung p. p. Laut Angabe des Patienten am 11. XII. 99 soll eine geringe Besserung erfolgt sein.

Endstatus am 11. XII. 99: An der Narbenstelle, die mit den Sehnen verwachsen ist, besteht noch eine leichte Vorwölbung. Schon leichte, streichende Berührung darüber löst eine Empfindung in Daumen, Mittelfinger und Kleinfinger aus. Umfang des Unterarms im oberen Drittel: r. 26,1, l. 25,1. Umfang der Hand, gemessen um die Cap. metac. 2.—5.: r. 21,1, l. 16,6. Fingerumfänge ausser am Dig. V vermindert.

	I. Phalange	II. Phalange.	III. Phalange
Daumen	r. 6,6 l. 6,3	r. 6,1 l. 5,7	
Zeigefinger	r. 7,1 l. 6,7	r. 5,0 l. 5,1	r. 5,0 l. 4,5
Mittelfinger	r. 6,8 l. 6,4	r. 5,8 l. 5,6	r. 5,6 l. 5,0
Ringfinger	r. 6,3 l. 6,1	r. 5,6 l. 5,2	r. 4,9 l, 4,5
Kleinfinger	r. 5,7 l. 5,7	r. 4,9 l. 4,8	r. 4,4 l. 4,3

Der Thenar der linken Hand ist atrophisch, der Hypothenar zeigt etwas geringeren Umfang als rechts, hat aber ein gefülltes Aussehen. Die Interossealräume sind nicht eingesunken. Die 2.—5. Finger werden so gehalten, dass die Grundphalanx des Zeigefingers in Streckstellung steht, alle anderen Glieder sind leicht gebeugt. Der Daumen steht in ziemlich ausgeprägter „Affenstellung".

Motilität. Ellbogengelenk: keine Störung. Handgelenk: Die Bewegungen werden gut ausgeführt, doch findet bei Adduktion der Hand ein mässiges Zuziehen der Finger statt; die Kraft der Adduktion ist eine gute. Finger 2.—5.: Eine Faustbildung gelingt bis zu leichter Berührung der Palma; der Kleinfinger steht dabei etwas von der Handfläche ab. Die Beugung der Grundphalangen geschieht links etwas geringer alt rechts, ihre Streckung ist eine unvollkommene, namentlich der 4. Finger bleibt zurück. Die zweiten Phalangen zeigen in der Beugung zwischen r. und l. keinen Unterschied, ihre aktive Streckung gelingt vollkommen bei gebeugten Grundphalangen. Die Beugung der Endphalange geschieht am Zeigefinger gut, an Mittel- und Kleinfinger ist sie etwas möglich, am Ringfinger minimal. An den letztgenannten drei Fingern gelingt auch die passive Beugung kaum weiter. Abduktion und Adduktion; die aktive Abduktion am Zeigefinger = 0, eine passive Abduktion ist möglich; der Interosseus I ist vorhanden. Eine aktive

Adduktion ist am Zeigefinger in geringem Grade möglich. Mittelfinger, Ringfinger und Kleinfinger lassen keine aktiven Ab- und Adduktionsbewegungen erkennen. Im Hypothenar ist eine aktive Kontraktion des Flexor brevis festzustellen. Daumen: Extension und Abduktion gelingen nur halb so weit wie rechts, auch passiv nicht weiter. Die Flexion der 1. Phalange ist aktiv etwas möglich, passiv gelingt sie sehr leicht darüber hinaus; die Beugung der Endphalange gelingt aktiv nur ein wenig, passiv nicht weiter. Opposition = 0. Die Adduktion gelingt gut; doch ist die Kraft derselben gering; im Gebiet des Adductor pollicis besteht keine besondere Abflachung.

Dynamometer: r. 35 kg, l. 10 kg.

Sensibilität: Die taktile Empfindung ist an der ganzen Hand, dorsal wie volar, vermindert; an den Grund-, Mittel- und Endphalangen des 2., 3. und 4. Fingers ist die Herabsetzung volar stärker als dorsal, am stärksten ist die Herabsetzung an den Endphalangen dieser Finger. Bei Witterungswechsel bestehen Sensationen.

Vasomotorisches und trophisches Verhalten: Bei Kälte wird die Hand leicht blau und kalt; seit zwei Jahren soll sie nicht mehr so leicht kalt werden wie zuvor.

Resultat. In physiologischem Sinne: Nervus ulnaris: mindestens partielle Wiederherstellung der motorischen Ulnarisleitung. Die noch nachweisbaren Folgen der Ulnarisdurchtrennung sind: geringere seitliche Exkursionsfähigkeit des Zeigefingers, Unmöglichkeit der seitlichen Bewegungen des 3., 4. und 5. Fingers, auch die etwas geringere Beugefähigkeit der Grundphalangen gehört wohl hierher; Verminderung der Kraft, sensible Störungen etc. Nervus medianus: Die Naht blieb erfolglos. Ausser der fehlenden Opposition und der geringeren Beugung der Grundphalange des Daumens ist auch die Streckstellung der Grundphalange des Zeigefingers (Nachlass der Kraft des Lumbricalis I) wohl hierher zu beziehen. Was die nicht als Folge der Nervendurchschneidung aufzufassenden Störungen betrifft, so darf das Zuziehen der Finger bei Adduktionsbewegung der Hand wohl auf eine Verwachsung der durchtrennt gewesenen Flexor-carpi-radialis-Sehne mit den Beugesehnen bezogen werden, die unvollkommene Streckung der Grundphalangen auf eine Verwachsung oder Verkürzung der Beugesehnen, womit in Einklang steht, dass die Mittelphalangen nur bei gebeugten Grundphalangen völlig zu strecken sind. Auch die Hemmung in der Streckung des Daumens und die beschränkte Beugung der Endphalangen ist auf die Sehnenverletzung zurückzuführen.

In praktischer Hinsicht: Brauchbarkeit der Hand für nicht feine und nicht schwere Arbeit.

V. Fall von Naht des Plexus brachialis.

Es ist dies der erste Fall dieser Art, der, wenigstens der

deutschen Litteratur nach, zur Operation kam und in abgeschlossener Beobachtung vorliegt.

22. Carl Lang, 19 J. alt, Taglöhner aus Seckenheim, erhielt am 30. X. 92 mit einem Taschenmesser einen Stich in die linke Halsseite. Sofort bestand eine vollständige Lähmung des linken Armes; nur die beiden ersten Finger konnten eine Spur bewegt werden. Starker Blutverlust. Die Wunde wurde vernäht, heilte aber erst nach 8—9 Wochen zu. Nach dieser Zeit war Pat. 3 Wochen lang in täglich ausgeführter elektrischer Behandlung, unter der in der ersten Woche einige Besserung erfolgte, dann aber trat Stillstand ein. Von Anfang an bestand eine Sensibilitätsstörung, die sich seither nicht geändert hat; es bestanden zuckende, reissende Schmerzen, ziemlich heftig in den drei letzten Fingern, in geringerem Grade im Oberarm.

Befund vor Operation (nach der Untersuchung durch Herrn Geh.-Rat Erb): Kräftiger, normal gebauter Mensch mit durchaus gesunden inneren Organen. Auf der linken Halsseite, 3 cm oberhalb der Clavicula in der Spitze des unteren Halsdreiecks zwischen M. sternocleidomastoideus und dem vorderen Rand des M. cucullaris eine 3 cm lange, tiefgreifende, unebene Narbe, gerade und schräg nach vorn und unten verlaufend, welche ebenso wie ihre nächste Umgebung auf Druck recht empfindlich ist; excentrische Schmerzen.

Umfänge:	Oberarm in Höhe der Axilla	r. 36,3, l. 31 cm
	in der Mitte	r. 35,3, l. 30,1 „
	Vorderarm	r. 27,5, l. 24,5 „
	Handgelenk	r. 18,0, l. 17,0 „
	Grundphalanx II	r. 8,0, l. 7,5 „

Atrophie und vollständige Paralyse besteht in folgenden Muskeln:

M. pectoralis maior	N. thoracic. ant.
M. deltoides M. teres minor	N. axillaris
M. supraspinatus M. infraspinatus	N. suprascapularis
M. teres maior M. subscapularis M. latissimus dorsi	N. subscapularis
M. biceps M. coracobrachialis M. brachialis internus	N. musculo-cutaneus
M. triceps M. supinator longus	N. radialis.

In diesen Muskeln besteht komplete EaR; nur die direkte galva-

nische Erregbarkeit, und zwar herabgesetzt, ist vorhanden; exquisit träge Zuckung; AnS > KaS.

Die übrigen Radialismuskeln, ausser Ext. poll. brevis und Abd. poll. longus, sind ebenfalls komplet gelähmt, zeigen aber nur partielle EaR: der Nerv. rad. ist vom Oberarm aus faradisch und galvanisch herabgesetzt erregbar; die direkte faradische Erregbarkeit der Muskeln ist erhalten, jedoch herabgesetzt, mit deutlicher Zuckungsträgheit; die Zuckungen bei direktem galvanischem Reiz sind träge, die AnSZ > KaSZ.

Nur paretisch sind, mit partieller EaR: M. extensor pollicis brevis, M. abductor pollicis longus.

Die Medianus- und Ulnarismuskulatur ist funktionsfähig, aber ziemlich gleichmässig paretisch. Auch hier partielle EaR wie im Radialisgebiet, nur in geringerem Grade.

Vollständig erhalten sind:

M. cucullaris	N. accessorius
M. rhomboides M. levator scapulae	N. dorsalis scapulae
M. serratus anticus	N. thoracicus longus

Der Grad der Lähmung nimmt von oben nach unten ab; am schwersten betroffen ist die zusammengehörige Muskelgruppe: Deltoides, Biceps, Brachialis internus und Supinator longus; demnächst Mm. supra- und infraspinatus, latiss. dorsi, teretes, pectoralis maior; sodann das Gebiet des Nerv. radialis; am wenigsten die vom Nerv. medianus und ulnaris versorgten Muskeln.

Fibrilläre Muskelzuckungen in den atrophischen Muskeln, fortwährende wogende, unwillkürliche Bewegungen in den Fingern. Anästhesie, Analgesie und Thermanästhesie besteht in folgenden Gebieten: N. axillaris, Nvi. supraclaviculares, N. cut. brachii post. und externus, N. radialis, ulnaris und medianus. Die Sehnenreflexe fehlen.

Diagnose: traumatische Lähmung des Plex. brachialis. Aus der Abnahme des Grades der Lähmung von oben nach unten ist anzunehmen, dass das Trauma hauptsächlich die mittleren und oberen Stämme des Plexus getroffen und die unteren ziemlich verschont hat. Damit übereinstimmend ist der Sensibilitätsbefund.

Da nach Verlauf einer so langen Zeit noch keine Spur von Regeneration zu bemerken ist, muss eine Schädigung vorliegen, welche die Ueberbrückung der Läsionsstelle unmöglich macht, d. h. eine Dislokation der Stümpfe, wahrscheinlich verursacht durch die Wundheilungsvorgänge.

Operation am 9. II. 93, 3 Monate, 10 Tage nach der Verletzung, (Geh.Rat Czerny): Sekundäre Nervennaht. Zunächst hackenförmiger Schnitt vom hinteren Rande des Kopfnikers herunter zur Clavicula, nach innen und unten konvex. Freilegung des Plexus brachialis, von dem der unterste Zweig intakt, während die drei oberen Stämme, zu kolbiger Anschwellung verdickt, hinter den Proc. transvers. zwischen den Musc. scaleni ver-

schmälernd sich inserieren, in Narbenmasse gebettet. Zuerst wurden zwei kurze Stümpfe gefunden; die Auffindung des dritten centralen Stumpfes gelang erst nach genauer Durchsuchung der Narbenmasse. Das Auffinden der peripheren Stümpfe war ziemlich schwierig. Es wurde die Clavicula nach aussen von der Mitte durchsägt, in der Meinung, dass die Stümpfe sich peripher unter dieselbe zurückgezogen hätten. Zuletzt wurden sie in der oberen Narbenmasse $3^1/_2$ cm unterhalb der centralen Stümpfe aufgefunden. Die Stümpfe wurden central und peripher mit feiner Schere geglättet, sahen aber auf dem Durchschnitt noch immer etwas gelatinös aus. Sie wurden mit drei neurotischen und drei darüberliegenden paraneurotischen Catgutnähten und mit Hagedorn-Nadeln vereinigt. Die Spannung war recht bedeutend und konnte nur durch Beugung des Kopfes nach links Vereinigung erzielt werden. Recht mühsame Operation, gut zwei Stunden dauernd. Die Clavicula wurde mit Elfenbeinzapfen vereinigt, Catgutnaht des Periostes, Jodoformdochttamponade, Hautseidennähte.

Am 5. V. 93 wurde Patient durch Herrn Prof. Hoffmann untersucht: Noch komplete Lähmung der oberhalb des Ellbogengelenks gelegenen, von früher her bekannten gelähmten Muskeln, ferner der Supinator long.; komplete EaR. In den Extensoren des Oberarms ist die direkte faradische Erregbarkeit mit starken Strömen vorhanden. Am Vorderarm besteht Parese der Extensoren, besonders des Extensors des 3. und 4. Fingers; die Flexoren am Vorderarm sind besser und kräftiger. Die kleinen Handmuskeln sind alle paretisch, die vom Nerv. ulnaris versorgten auch atrophisch. Mit Ausnahme der Flexoren am Vorderarm besteht in den paretischen Muskeln partielle EaR. Die Sensibilität zeigt Störungen in der früheren Ausdehnung, der Grad der Störung ist vielleicht vermindert, wenigstens nach Angabe des Kranken. — Am 21. VII. 93 ergiebt die Untersuchung dieselben Verhältnisse wie am 5. V. 93. — Nach Angabe des Patienten am 2. X. 99 trat ganz allmählich eine Besserung ein; auf Einzelheiten erinnert er sich nicht mehr.

Endstatus am 2. XII. 99: Kräftiger, gesunder Mann. Fingerbreit über der Clavicula im l. unteren Halsdreieck eine parallel der Clavicula verlaufende, 4 cm lange, 1 cm breite, ziemlich flache Narbe, deren äusseres Ende sich schräg nach abwärts über das äussere Drittel der Clavicula in Richtung gegen die Achselfalte zu fortsetzt. Dieser Abschnitt der Narbe ist 8 cm lang und weniger breit. Bei Druck auf die Narbe hat Patient ein Gefühl von Ameisenlaufen in der linken Hand, namentlich in den drei ulnaren Fingern. Noch empfindlicher ist eine Stelle der vorderen Brustwand in Gegend der 2. l. Rippe; bei Druck hierauf spürt Patient ein Brennen im ganzen Arm und in den Fingern. Die linke Schulter und der ganze linke Arm sind bedeutend magerer gegenüber rechts. Der Arm zeigt nicht das ausgeprägte Muskelrelief wie rechts, alle Kontouren sind mehr gerundet.

Umfänge:	Oberarm: in Höhe der Axilla	r. 36,3	l. 31,0 cm
	in der Mitte	r. 35,3	l. 30,1 cm
	Vorderarm: im oberen Drittel	r. 30,5	l. 26,8 cm
	10 cm oberhalb des Handgelenks	r. 22,7	l. 20,3 cm
	Handgelenk	r. 19,2	l. 18,3 cm
	Hand über die Capit. metac. 2.—5.	r. 23,8	l. 22,5 cm

Die Finger der linken Hand sind in ihren sämtlichen Glieder durchschnittlich 1 cm an Umfang geringer als rechts. Die kleinste Differenz 0,6 cm zeigt die Grundphalanx des Daumens, die grösste Differenz 1,4 cm zeigen die zweiten Phalangen von Daumen und Mittelfinger.

	I. Phalange	II. Phalange	III. Phalange.
Daumen	r. 8,1 l. 7,5	r. 7,2 l. 5,8	
Zeigefinger	r. 8,5 l. 7,5	r. 7,0 l. 6,1	r. 6,1 l. 5,1
Mittelfinger	r. 8,1 l. 7,3	r. 7,5 l. 6,1	r. 6,4 l. 5,3
Ringfinger	r. 7,8 l. 6,8	r. 6,7 l. 5,9	r. 5,9 l. 5,0
Kleinfinger	r. 7,2 l. 6,1	r. 6,0 l. 4,8	r. 5,4 l. 4,5

Motilität: M. pectoralis maior: Aktive Kontraktion möglich; die aktive Exkursion geschieht nur in der halben Ausdehnung wie rechts, die Kraft ist bedeutend geringer. Herabgesetzte elektrische Erregbarkeit, KaS annähernd = AnS, Zuckung kurz.

M. deltoides: Stark atrophisch. Abduktion des Armes aktiv bei fixiertem Schultergürtel nur in geringem Grade möglich, dabei deutliche Kontraktion des Deltoides. Bei nicht fixierter Schulter wird die Abduktion durch Heben der Schulter vergrössert. Passiv gelingt die Abduktion bis 50° leicht, von da an bis ca 85° unter Widerstand (bei fixierter Scapula). Elektrisch sind alle drei Portionen des Deltoides nachweisbar, zeigen starke Herabsetzung der Erregbarkeit, aber galvanisch kurze Zuckung; KaS > AnS; in der mittleren Portion KaS = AnS.

M. teres minor: scheint vorhanden zu sein, ohne EaR, nicht sicher vom Teres maior zu trennen.

M. supraspinatus und infraspinatus: Fossa supra- und infraspinatagegend abgeflacht, ntl. die Gegend der Fossa infraspinata. Aktive Aussenrotation = 0; passive Aussenrotation gegenüber links beschränkt. Kontraktion durch Palpation nicht feststellbar, auch elektrisch nicht.

M. teres maior: funktionsfähig; er zeigt herabgesetzte Erregbarkeit, keine EaR.

M. subscapularis: Die aktive Innenrotation l. nicht so weit möglich, als r. Es gelingt nicht, sicher festzustellen, ob dieselbe ohne Pectoraliswirkung möglich ist, der sich dabei kontrahiert.

M. latiss. dorsi: Funktionsfähig, aber wie Pectoralis maior bedeutend schwächer. Herabgesetzte elektr. Erregbarkeit, kurze galvanische Zuckung, KaS > AnS.

Ellbogengelenk: Beugung: Aktive Beugung des Vorderarms ist

möglich, kann aber nur ausgeführt werden, wenn Patient den Arm, der in Ruhestellung etwas nach innen rotiert ist, zugleich abduciert, da sonst der Körper die Exkursion hindert. Die aktive Beugung ist links bis zu einem spitzen Winkel von ca. 75° möglich, rechts bis 40°. Gute Kontraktion des Biceps, auch die Kontraktion des Coraco-brachialis ist palpabel. Der Brachialis internus ist faradisch isoliert zu erregen. Der Supinator longus springt links bei seiner Prüfung gut vor, ist aber von bedeutend geringerem Volumen. Die Beugekraft ist links bedeutend schwächer als rechts. Im Biceps besteht herabgesetzte el. Erregbarkeit, die Zuckung ist kurz, KaS > AnS. Im Sup. longus ebenfalls herabgesetzte Erregbarkeit, kurze Zuckung, aber AnS > und ruckartiger als KaS; dasselbe Verhalten auch rechts, wenn auch nicht so ausgeprägt. Streckung: Aktive Streckung des l. Vorderarms l. bis ca. 175° möglich, r. bis 180°; passiv auch links völlig möglich. Gute Kontraktion des Triceps. Die Kraft ist bedeutend geringer als rechts. Elektrisch besteht herabgesetzte Erregbarkeit, keine EaR. Pronation: In der Grösse der Exkursion besteht zwischen r. und l. kein Unterschied; die Kraft ist links bedeutend schwächer. Supination: Bei gestrecktem Vorderarm geht die Exkursion nicht über die Mittelstellung hinaus, passiv nur in geringem Grade unter Widerstand und Spannungsgefühl in der Gegend des Pronator teres. Bei gebeugten Vorderarm gelingt die Supination weit über die Mittelstellung hinaus, wenn auch nicht so ausgiebig wie rechts. Kraft bedeutend schwächer.

Handgelenk: Beugung: aus Horizontalstellung ist die Beugung der Hand l. nur ca. 35°, r. 50° möglich, Passiv gelingt sie l. so weit wie r., aber unter Spannung. Streckung: Exkursionsgrösse r. = l., Kraft bedeutend geringer. Gute Kontraktion des Extensor carpi radialis und ulnaris. Adduktion und Abduktion: Die Exkursion zeigt keinen Unterschied; die Hand wird aber zugleich dorsal extendiert; reine Ab- und Adduktion ist nur mit Anstrengung möglich. Kraft links bedeutend geringer.

Finger 2.—5. Bei Streckung der Finger tritt zugleich eine Dorsalflexion des Handgelenkes ein; ohne diese ist völlige Fingerstreckung nicht möglich. Faustbildung ist links vollständig möglich, verursacht aber etwas mehr Anstrengung wegen Spannungsgefühl auf der Rückseite des Unterarms.

Grundphalangen: Eine Streckung sämtlicher Grundphalangen ist möglich; die zweite wird vollständig, die fünfte nahezu vollständig gestreckt, die 3. und 4. blieben merklich zurück. Die Kraft ist am Zeigefinger am besten, etwas geringer am 5. Finger, sehr gering am 3. und 4. Finger. Die Beugung geschieht mit guter Exkursion; die Kraft ist gut, etwas schwächer als rechts. Mittelphalangen: Exkursionsgrösse r. = l., Kraft links bei Streckung bedeutend schwächer; Beugekraft gut, der von rechts nur wenig nachstehend. Endphalangen: Die Grösse der Exkursion zeigt keinen Unterschied. Die Kraft ist schwächer, stärker abgeschwächt

in den Extensoren als bei Beugung; die Schwäche bei Beugung ist zum grossen Teil auf Schmerzhaftigkeit im Interphalangealgelenk zurückzuführen. Die Ab- und Adduktion der Finger geschieht mit ziemlich guter Exkursion, aber geringerer Kraft. Gute Kontraktion der Interossei.

Daumen: Extension und Abduktion gut; gutes Vorspringen der langen Sehnen. Die Flexion der Grund- und Endphalange geschieht mit guter Exkursion und Kraft; die Exkursion der Opposition ist r. und l. dieselbe, doch ist eine Berührung nur mit dem 2. und 3. Finger möglich, da die beiden letzten nicht genügend adduciert werden können. Die Kraft ist etwas geringer. Die Adduktion geschieht mit guter Exkursion; die Kraft ist schwächer. Gute Kontraktion der Thenar- und Hypothenarmuskulatur.

Dynamometer: r. 24 kg, l. 44 kg.

Sensibilität: In den gelähmt gewesenen Hautgebieten von Brust Schulter, Oberarm und Unterarm besteht eine mässige Herabsetzung der Sensibilität in allen Qualitäten. An der Hand ebenfalls Herabsetzung, stärker an Daumen und Zeigefinger als an den drei ulnaren Fingern. Am stärksten betroffen sind die Endphalangen des Zeige- und Mittelfingers ebenfalls für alle Qualitäten. Die Empfindung für warm ist verlangsamt, an einzelnen Stellen wird warm erst nach 10—15 Sekunden empfunden (Endphal. des Zeige- und Mittelfingers). Empfindung für kalt viel weniger herabgesetzt.

Hie und da hat Patient spontanes Stechen, namentlich in der linken Brust und im oberen Drittel des linken Oberarms. Im Daumen sollen oft Adduktionskrämpfe eintreten, mit Abziehen des Daumens schwindend.

Vasomotorisches und trophisches Verhalten: Bei Regenwetter, auch im Sommer, soll die Hand anschwellen, bei niederer Temperatur leicht kalt und steif werden, so dass Patient die Finger dann nicht zur Faust schliessen kann. Die Finger haben ein zugespitztes Aussehen. Die Haut ist leichter verletzlich, soll auch sehr empfindlich sein gegen Sonnenstrahlung, Wunden sollen schlechter heilen. Die Haut der l. Hand, ntl. an Mittel- und Endphalangen, zeigt geringere Faltung. „Fleisch" mit den Nägeln vorwachsend, namentlich an Daumen und Zeigefinger. Die Nägel der linken Hand sind spröder, sie sollen rascher wachsen. Am Daumennagel bestehen radial von der Mitte zwei Längsreihen ganz flacher, kleiner Buckel in Perlschnurform.

Gebrauchsfähigkeit des Armes: beschränkt; diejenigen Hantierungen sind unmöglich, die eine stärkere Abduktion des Armes erfordern.

Resultat: In physiologischem Sinne: Wiederherstellung der motorischen Leitung in allen durchtrennt gewesenen Nerven (Thorac. ant., Axillaris, Subscapul., Musculo-cut., Radialis), ausser dem Nerv. suprascapularis (M. supra- und infraspinatus). Ob eine Leitungswiederherstellung für den Teres minor und subscapularis stattgefunden hat, ist nicht ganz sicher, aber wahrscheinlich. Noch vorhandene Störungen sind: Kraft-

verminderung; passive Hemmungen, bei Supination durch Verkürzung des Pronator teres, bei Beugung der Hand durch Verkürzung der Vorderarmstrecker. Mitkontraktionen im Radialisgebiet; ferner sensible, vasomotorische, trophische Störungen etc.

In praktischer Hinsicht: Wenn auch die Gebrauchsfähigkeit des Armes eine beschränkte ist, so ist doch der Gewinn durch die Operation (Herstellung der Radialismuskulatur, Möglichkeit der Vorderarmbeugung, Adduktion und geringer Abduktion des Armes) für den Patienten ein sehr erheblicher.

Ueber einen ähnlichen Fall von Naht des Plexus brachialis hat Wölfler[1]) berichtet. Es handelte sich um einen 27jährigen Knecht, der durch eine Stichverletzung in den Hals am 7. X. 94 eine Erb'sche Lähmung davongetragen hatte und am 6. II. 95 zur Operation kam. Es zeigte sich dabei auch der Accessorius durchtrennt, sowie der Phrenicus. Der Plexus brachialis selbst erschien zwischen den beiden Scaleni, 3 cm entfernt von seinem Austritt aus den Intervertebrallöchern, durch eine ca. 2 cm lange derbe Narbenmasse unterbrochen; das centrale Ende beträchtlich verdickt. Nach Excision der Narbenmasse wurden die Stümpfe des 5. und 6. N. cervicalis durch paraneurotische Naht vereinigt, was nur durch Heben der Schulter und seitliches Neigen des Kopfes möglich war. Es wäre wünschenswert, das Endresultat dieses Falles zu kennen, schon deshalb, weil hier paraneurotisch genäht wurde, während im Czerny'schen Falle die kombinierte Nahtmethode zur Anwendung kam. Die Schwierigkeit der Vereinigung der Nervenenden scheint in beiden Fällen die gleiche gewesen zu sein.

Der oben mitgeteilte Fall regt an, einen kurzen Vergleich zu ziehen zwischen den drei Fällen von Plexus brachialis-Lähmung, die in dieser Arbeit zur Mitteilung kamen: Alle drei haben gemeinsam, dass durch das Trauma eine Läsion gesetzt wurde, die in allen Fällen am stärksten die dem Trauma am meisten ausgesetzten oberen Nervenstämme des Plexus betraf und hier wieder vor allem — wenigstens ist dies in den Fällen Giessler und Lang festgestellt — die zusammengehörige Muskelgruppe Deltoides, Biceps, Brachialis internus, Supinator longus. Die Wirkung des Traumas erstreckte sich in allen drei Fällen in die Tiefe auf alle Plexusstämme, denn in allen drei Fällen war anfangs eine komplete oder fast komplete Lähmung des Armes vorhanden, aber die Intensität der Wirkung in die Tiefe auf die unteren, dem Medianus, Ulnaris und zum Teil dem Radialis entsprechenden Stämme war eine verschiedene: Am oberflächlichsten

1) Prager med. Wochenschr. Bd. 20. 1895.

war die Läsion im Falle Giessler; hier hat schon nach einer Zeit von 6 Wochen die Besserung eingesetzt und die tiefer liegenden Stämme haben sich vollkommen erholt. Es kann hier nur eine vorübergehende, leichte Kompression dieser Stämme stattgefunden haben, was auch aus dem Sensibilitätsbefund hervorgeht. Dann folgt Fall Lang, wo erst nach 9 Wochen die Erscheinungen eines Rückgangs der Lähmung sich zeigten; zugleich erfolgte dieser Rückgang nicht so weit wie im ersten Fall: Das Radialisgebiet zeigte sich schwerer geschädigt. Für das Medianus- und Ulnarisgebiet dürfen wir auch hier eine Kompression ohne Untergang und Zerstörung der Achsencylinder annehmen. Am schwersten endlich war das Trauma im Falle Schuler, wo überhaupt kein spontaner Rückgang der Lähmung erfolgte.

Was die Operation betrifft, so war am erfolgreichsten die Naht, doch dürfte auch im Falle Schuler, wenn Patient sich einer längeren Nachbehandlung unterzogen hätte, ein grösserer Erfolg vorliegen, da die Leitungsfähigkeit sich wiederhergestellt zeigte. Bemerkenswert ist, dass in allen drei Fällen der M. infraspinatus an der Lähmung beteiligt war.

Endresultate der Nervennaht.

Im Folgenden möchte ich nun versuchen, auf Grund der mitgeteilten Fälle, für den ersten Abschnitt zugleich unter Benutzung brauchbarer Angaben der Litteratur, ein Bild zu entwerfen von dem, was wir als Endresultat der Nervennaht zu erwarten haben, ausschliesslich der Fälle von Plastik und speciell mit Berücksichtigung der oberen Extremität, die ja fast allein in Betracht kommt.

Wohl hat man in mehrfachen Arbeiten sich bemüht, statistisch die Erfolge der Nervennaht festzulegen. Ich nenne hier die beiden letzten deutschen Statistiken: die von Schmitt[1]), der 129 bis zum Jahre 1890 beschriebene Fälle von Nervennaht zusammenstellte, sodann die Dissertation von Bank[2]), der mit guter Berechtigung eine grosse Zahl von Fällen der Schmitt'schen Tabelle als für die Berechnung des Enderfolges als unbrauchbar ausschied und, unter Benutzung weiterer Fälle der Litteratur, über 66 brauchbare Fälle verfügte. Allein abgesehen davon, dass auch die Bank'sche Statistik heute einer Erweiterung fähig ist, hat auch die Frage nach dem Grad der Wiederherstellung der Function aus Mangel an geeigneten

1) Gottfried Schmitt. Ein Beitrag zur Kasuistik der Nervennaht. Diss. Würzburg 1893.

2) Joseph Bank. Ueber die Enderfolge der Nervennaht. Diss. Kiel 1893.

Veröffentlichungen zu keiner einheitlichen Anschauung geführt.

Die erste Aufgabe wird es sein, festzustellen, in welcher Zahl von Fällen nach Ausführung der Nervennaht überhaupt ein Erfolg eintritt.

Hierbei wird es sich zunächst fragen, welche Fälle wir als massgebend für unsere Berechnung ansehen können, um zu einem möglichst objektiven Resultate zu gelangen. Es sind in Bezug hierauf natürlich nur solche Veröffentlichungen verwertbar, aus denen sicher hervorgeht, ob das Resultat ein positives oder negatives war; ein Satz, dessen Uebersehen zu einer Reihe falscher Schlüsse und unbrauchbarer Berechnungen geführt hat. Dann aber ist es wahrscheinlich, dass, wenn wir unserer Berechnung die Resultate aller in der Litteratur veröffentlichten Fälle von Nervennaht zugrundelegen, wir dann kein klares Bild der thatsächlichen Verhältnisse erhalten werden; wir wissen dann eben nur, wie die Erfolge in den in der Litteratur mitgeteilten Fällen sind, Fälle, die deshalb in ihrer Gesamtheit nicht massgebend sind, weil a priori anzunehmen ist, dass es vorzugsweise die günstigen Resultate sind, welche einer Veröffentlichung für wert erachtet werden. Die erste Forderung wird leicht zu erfüllen sein durch eine kritische Auswahl der zu benutzenden Fälle nach den Grundsätzen, die weiter oben (S. 441 ff.) eine eingehende Besprechung erfahren haben. Schwieriger dagegen ist die Vermeidung des zweiten Punktes. Wir werden uns unserem Ziele offenbar bedeutend nähern, wenn wir als Grundlage für unsere Berechnungen nur solche Arbeiten heranziehen, in denen jedesmal eine grössere Serie von Fällen zur Veröffentlichung kam und von denen anzunehmen ist, dass die Mitteilung ohne Rücksicht auf den Erfolg stattgefunden hat.

Von diesen Gesichtspunkten ausgehend habe ich versucht vorzugehen, und es standen mir hier folgende Veröffentlichungen zu Gebote: Jacobi[1]): 15 Fälle, Gleiss[2]): 10 Fälle[3]), Lehrmann[4]): 12 Fälle, Heinrich[5]): 13 Fälle, Schillings[6]): 14 Fälle. Da sich aber von diesen 64 Fällen nur 24 als für den Enderfolg brauchbar erwiesen, einschliesslich der fast sämtlich verwertbaren, durch Gleiss nach-

1) H Jacobi. Ueber Nervennaht. Dissert. Göttingen 1892.

2) Wilh. Gleiss. Beiträge zur Nervennaht. Diese Beiträge. Bd. X S. 386.

3) Ausschliesslich eines die untere Extremität betreffenden Falles.

4) A. Lehrmann. Ueber die Resultate der Nervennaht. Diss. Halle 1894.

5) S. Heinrich. Zur Kasuistik der Nervennaht. Diss. München 1895.

6) C. J. Schillings. Ueber die Nervennaht bei der Verletzung peripherer Nerven. Dissert. Bonn 1897.

untersuchten Fälle der Bruns'schen Klinik, so habe ich zunächst von der Heranziehung dieser Fälle ganz abgesehen und allein die vorliegenden Fälle der Czerny'schen Klinik zur Prüfung der aufgeworfenen Frage benutzt.

Es zeigte sich hierbei, dass die oben geäusserten Bedenken, dass die seitherigen Berechnungen des Enderfolges zu günstige sein könnten, nicht zu Recht bestehen oder nur von ganz untergeordneter Bedeutung sind: unter 26 Nervennähten (Fall Nr. 5, in welchem eine Nervenplastik ausgeführt wurde, ist nicht mitzurechnen) sind 4 Misserfolge in physiologischem Sinne, 6 Misserfolge in Hinsicht auf den praktischen Erfolg zu verzeichnen, indem im Falle 20 wahrscheinlich eine Wiederherstellung der Leitung stattgefunden hat, aber die Folgen der Nervenverletzung dieser Herstellung keinen praktischen Wert beimessen lassen. Procentarisch berechnet ergibt sich hieraus eine Wiederherstellung der Leitung (ohne Rücksicht darauf, für wie viele Muskeln dieselbe stattgefunden hat) in 84,6 %, bezw. 77 %. Wenn nun auch diese Werte bei der verhältnismässig geringen Zahl von Fällen keine ganz unveränderlichen darstellen, so giebt doch die Erfüllung der oben angeführten Bedingungen eine Garantie dafür, dass sie dem wirklichen Verhalten möglichst nahe kommen und in einwandsfreier Weise den grossen Erfolg der Nervennaht festlegen.

Annähernd dasselbe Verhältnis finden wir, wenn wir die für den Enderfolg sicher brauchbaren Fälle der oben erwähnten 65 Nähte benutzen. Es sind folgende:

Litteratur	Alter, Geschlecht	Nerv	Art der Verletzung	Ort der Verletzung	Zeit der Naht	Erfolg
Lehrmann[1]). (Nr. 7).	15 J., Schneiderlehrlg.	Ulnaris (Medianus nicht sicher).	Fall in ein Fenster.	Beugeseite des unteren Drittels des linken Oberarms.	Einige Stunden nach der Verletzung.	Erfolgreich (Spreizen der Finger ausführbar).
dto. (Nr. 8).	53 J., Frau, Arbeiterin.	Ulnaris.	Glasverletzung (zerspringende Flasche).	Ueber d. r. Handgelenk.	„	Erfolgreich (Adduktion des 5. Fingers).

1) In Fall 1 (Lehrmann) von Durchschneidung des Med. und Ulnaris in der Ellbeuge muss ebenfalls eine Wiederherstellung der motorischen Leitung stattgefunden haben; allein es ist nicht zu entscheiden, ob dieselbe für einen von beiden Nerven und welchen oder ob sie für beide Nerven erfolgt ist.

Litteratur	Alter, Geschlecht	Nerv	Art der Verletzung	Ort der Verletzung	Zeit der Naht	Erfolg
Schillings. (Nr. 2).	33 J., Steinbrecher.	Radialis.	Sturz.	R. Oberarm (unt. Drittel).	Nach 43 Tagen.	Kein Erfolg.
dto. (Nr. 3).	29 J., Kaufmann.	Ulnaris (Median. nicht verwertbar).	Messerstich.	Beugeseite des l. Oberarms).	Nach ca. 3 Mon.	Erfolgreich (Spreizen der Finger).
dto. (Nr. 5).	7 J., Bäcker.	Medianus.	Glasscheibe.	Oberhalb des r. Handgelenkes.	Sogleich.	Erfolgreich.
dto. (Nr. 8).	17 J., Ackerers-tochter.	Ulnaris.	Sensenverletzg.	Mitte des r. Vorderarms.	Nach 20 Std.	„
dto. (Nr. 9)	31 J., Mann.	Medianus.	Zerschlagen einer Porzellanschüssel.	R. Vorderarm, Handgelenk.	Primär.	„
Jacobi. (Nr. 1).	Frau.	Radialis.	Messerstich.	L. Oberarm.	Nach 8 Wochen.	„
dto. (Nr. 2).	21 J., Dienstknecht.	Radialis.	Messerstich.	L. Oberarm.	Ca. 3 Monate.	„
dto. (Nr. 3).	25 J., Flösser.	Medianus.	Zerschlagen einer Glasscheibe.	Unteres Ende des r. Vorderarms.	Sec. nach 1 Jahr.	„
dto. (Nr. 6).	44 J.,	„	—	Handgelenk.	Nach ½ Stunde.	„
dto. (Nr. 7).	26 J.,	„	Tent. suicidii.	„	Primär.	„
Heinrich. (Nr. 1).	26 J., Taglöhner.	„	Fall in Glasfenster.	Oberhalb des r. Handgelenks.	Nach 1 Tag.	Ohne Erfolg.
dto. (Nr. 2).	24 J., Zimmermann.	Radialis.	Stichverletzung.	Nähe der Ellbogens	„	Erfolgreich.
dto. (Nr. 4).	cand. jur.	Ulnaris.	Säbelhieb.	R. Vorderarm.	Primär.	„
dto. (Nr. 8).	19 J., Taglöhner.	Medianus	Stichverletzung.	R. Oberarm.	Sec. nach 30 Tagen.	„
Gleiss. (Nr. 8). (v. Bruns'sche Klinik.)	20 J., Hausknecht.	„	Fall in Flasche.	R. oberhalb des Handgelenks.	Primär.	„
dto. (Nr. 4).	18 J., Maler.	Radialis.	Verletzg. bei Operat. einer Osteomyelitis.	R. Oberarm.	Sogleich.	„
dto. (Nr. 5).	Krankenwärter.	„	Herabstürzend. Ast.	L. Oberarm.	Nach ca. 20 Tagen.	„

Litteratur	Alter, Geschlecht	Nerv	Art der Verletzung	Ort der Verletzung	Zeit der Naht	Erfolg
Heinrich. (Nr. 6).	10 J., Mädchen.	Radialis.	Stichverletzung.	R. oberhalb Ellbogengelenk.	Sekundär.	Erfolgreich.
dto. (Nr. 7).	Fabrikarbeiterin.	Medianus.	Messerverletzg.	R. oberhalb Handgelenk.	Nach ca. 7 Mon.	Kein Erfolg (nach Abtragung eines Neuroms erfolgreich).
dto. (Nr. 8).	8 J., Knabe.	Medianus Ulnaris.	Sensenverletzg.	Mitte des l. Oberarms.	1. nach ca. 1 J. 4 Mon.	Erfolglos.
					2. nach ca. 1¾ Jahren.	Med. erfolgreich. Uln. kein Erfolg.
dto. (Nr. 10).	23 J., Schuhmacher.	Radialis.	Stichverletzung.	L. Oberarmmitte.	Ca. 5 Monate.	Erfolgreich.
dto. (Nr. 11).	19 J.. Schneider.	Ulnaris.	Messerstich.	R. Vorderarm am Ellbogen.	„	„

Unter diesen 28 Nervennähten finden wir 6 Misserfolge; eine Leitungswiederherstellung hat also in 78% stattgefunden.

Im Anschluss hieran will ich noch einige Punkte von grossem Interesse berühren, zu deren Entscheidung zum Teil alle uns zur Verfügung stehenden verwertbaren Fälle herangezogen werden können, und führe daher zunächst noch eine Reihe von Fällen aus der Litteratur an, die mit zu den folgenden Berechnungen dienen sollen:

Litteratur	Alter, Geschlecht	Nerv	Art der Verletzung	Ort der Verletzung	Zeit der Naht	Erfolg
Neugebauer (Diese Beitr. Bd. 15).	15 J.,	Medianus.	Fall in Fensterscheibe.	Volarseite des Handgelenks rechts.	Nach 11 Mon.	Erfolgreich
dto.	10 J.,	Radialis.	Kompl. Fraktur.	Oberarm.	Sekundär.	„
Tornau. (l. c. S. 529)	25 J., stud. med.	Medianus Ulnaris.	Hiebverletzung.	Am r. Unterarm.	1. primär.	Medianus erfolgr. Ulnaris kein Erfolg.
					2. Sek. Naht des Uln. nach ca. 1 Jahr.	Erfolgreich.
Hacker (Wiener kl. W.-sch., 1894. S. 785).	—	Medianus.	Fall mit Glaskrug.	Oberarm.	Nach ca. 3½ Mon.	Erfolgreich.

Litteratur	Alter, Geschlecht	Nerv	Art der Verletzung	Ort der Verletzung	Zeit der Naht	Erfolg
Hulke (Lancet1891).	—	Medianus Ulnaris.	Glasverletzung.	Handgelenksgegend.	Nach 6 Mon.	Kein Erfolg.
Claus (Centralbl. f. Chir. 1893. Nr. 39).	—	Radialis.	Fraktur.	Oberarm.	Nach 8Wochen.	Erfolgreich.
Finotti (Wiener med. W.-sch.1895).	—	„	„	„	Nach 9Wochen.	„
dto.	12 J., Knabe.	„	„	„	Nach 2 Mon.	„

Zunächst soll die Frage geprüft werden, ob in der Zahl der Erfolge ein Unterschied besteht zwischen primärer und sekundärer Naht.

Die Czerny'sche Statistik ergiebt hier folgende Werte:

Unter 8 primären Nähten 1 erfolglos
„ 14 sekundären[1]) „ 3 „

also ein Ueberwiegen des Erfolges bei primärer Naht.

Dasselbe Verhalten zeigen die oben angeführten 38 Nähte:

Unter 14 primären Nähten 2 erfolglos
„ 24 sekundären „ 7 „

Demgegenüber fand nun Bank in seiner Statistik ein günstigeres Verhalten der sekundären Naht:

Unter 28 primären Nähten 7 erfolglos
„ 37 sekundären „ 4 „

Eine Vereinigung dieser Reihen ergiebt:

Unter 50 primären Nähten 10 erfolglos = 20%
„ 75 sekundären „ 14 „ = 18,8%

also einen geringen Unterschied zu Gunsten der sekundären Naht.

Daraus nun aber auf eine bessere Regenerationsfähigkeit der Nerven bei sekundärer Naht zu schliessen, wäre nicht angebracht, wenn wir bedenken, dass zur primären Naht alles kommt, was überhaupt genäht werden kann, während bei der sekundären Naht von vornherein eine Auswahl der Fälle stattfindet; ferner, wenn wir erwägen, dass bei der primären Naht der Wundverlauf leichter Komplikationen ausgesetzt ist, indem die sekundäre Naht unter dem

1) Ausschliesslich des Falles Nr. 18, der, wie sich nachträglich herausstellte, identisch ist mit dem alten Simon'schen Falle (Deutsche Zeitschr. f. prakt. Medicin 1886; Bank Nr. 6), dessen Beibehaltung aber wünschenswert erschien.

Schutz der Asepsis erfolgt, während es bei der primären Naht nicht immer gelingt, durch Antisepsis die Eiterung fernzuhalten. Dass diese von Einfluss auf den Erfolg ist, lehrt die Durchsicht der Kasuistik; es zeigt sich, dass bei den erfolglosen Fällen in einer erheblich grösseren Zahl von Fällen Eiterung vorausgegangen ist als in Fällen mit Erfolg. Ohne Zweifel wird also eine vorhandene Eiterung die Prognose trüben; doch sind Fälle bekannt, wo trotz starker Eiterung ein Erfolg eintrat. Dass die Eiterung eines der Momente ist, welche, wie überhaupt den Erfolg der Naht, so insbesonders denjenigen der primären Naht gegenüber der sekundären beeinträchtigen, das zeigt auch die vorliegende Statistik, indem in den primären erfolglosen Fällen (Wetzel Nr. 11, ferner im Fall Nr. 21 nach Bericht des Arztes) Eiterung vorlag, während in den sekundären erfolglosen Fällen (Rabe Nr. 15, Rittinger Nr. 19, F. Nr. 21) die Heilung stets p. p. erfolgte.

Eine zweite zu untersuchende Frage, die meines Wissens noch keine Prüfung gefunden hat, ist die, ob etwa die einzelnen Nerven prognostisch sich verschieden verhalten. Es zeigte sich hier, dass in der That ein solcher Unterschied besteht, mit dem wir bei der Beurteilung der Prognose rechnen müssen:

Nähte	Radialis	Medianus	Ulnaris
Nähte der Czerny'schen Klinik.	8, darunter 0 erfolglos.	9, darunter 4 erfolglos.	4, darunter 0 erfolglos.
Nähte der Bank'schen Statistik.	22, darunter 3 erfolglos (Nr. 12, 31, 57).	26, darunter 4 erfolglos (Nr. 60, 21, 52, 61).	17, darunter 4 erfolglos (Nr. 21, 61, 25, 55).
Weitere Nähte der Litteratur.	12, darunter 1 erfolglos.	15, darunter 4 erfolglos.	11, darunter 4 erfolglos.
Summa	42, darunter 4 erfolglos.	50, darunter 12 erfolglos.	32, darunter 8 erfolglos.

Zur Statistik: Ich bin mir wohl bewusst, dass in der Bank'schen Statistik noch eine Reihe von Fällen als erfolgreich vorhanden sind, welche den Anforderungen, welche man an einen sicheren Beweis des Erfolges zu stellen berechtigt ist, nicht entsprechen (Tornau l. c. führt dieselben an). Wenn ich trotzdem von der Streichung dieser Fälle abgesehen habe, so geschah dies hauptsächlich in der Erwägung, dass dadurch nichts erreicht wird, denn es werden durch die Streichung wieder andere Fehlerquellen eingeführt, indem wohl im Verhältnis zu viele Fälle auszuschliessen sind, welche keinen sicheren Schluss erlauben, aber doch in ihrer grössten Zahl erfolgreich sein mögen, während umgekehrt bei den erfolglosen Fällen man sich mit kurzen Mitteilungen begnügt. Damit mag es auch zusammenhängen, dass der erwartete geringere Erfolg in den Czerny'schen Fällen nicht gefunden wurde. In Hinsicht auf die Serien von Fällen dagegen, die uns nach obigen Ausführungen

allein ein Mittel an die Hand geben, ein Urteil über den thatsächlichen Erfolg der Nervennaht zu gewinnen, mussten, um zu einwandsfreiem Resultat zu gelangen, alle nicht ganz einwandsfreien Fälle ausgeschieden werden. Auf allgemeine Mitteilungen konnte dabei bei der Menge der möglichen Täuschungen, von denen auch eine Reihe von Beispielen in der Litteratur bekannt sind, kein Gewicht gelegt werden. Auch Mitteilungen wie: „Hand zum Schreiben brauchbar" können nicht als sicherer Beweis der Leitungswiederherstellung gelten; ich verweise hier auf den Fall Deckert, der trotz hochgradiger Affenhandstellung mit seiner rechten Hand schreibt.

Ich habe die Berechnungen nach Nervenstämmen ausgeführt in Rücksicht auf den oft verschiedenen Erfolg für die verschiedenen durchtrennt gewesenen Nerven in einem Fall, später, wenn zahlreichere Beobachtungen vorliegen, wird man ausserdem eine Gruppierung nach Fällen vornehmen können.

Die Radialisnaht zeigt also die günstigste Prognose, einen Erfolg von circa 93% der Fälle, während andrerseits die Medianus- und Ulnarisnaht sich ungünstiger als der Mittelwert stellt.

Worin liegt nun dieses Verhalten begründet? Dürfen wir etwa diese Verschiedenheit auf einen Unterschied im Verhalten der Nervenregeneration zurückführen, indem wir schliessen — Medianus und Ulnaris werden in der überwiegenden Zahl von Fällen in der Gegend des Handgelenkes durchschnitten, der Radialis fast nur am Oberarm —, dass die Regenerationskraft bei einer Verletzung, die näher dem Centrum erfolgt, eine grössere sei? Es sind rein lokale Momente, welche die Prognose in dieser Weise beeinflussen, was wir sogleich erkennen, wenn wir die Fälle in der Weise trennen, dass wir diejenigen Verletzungen, bei denen nur ein Nerv, und die, bei denen mehrere Nerven durchtrennt wurden, gesondert betrachten.

Zahl der durchtrennten Nerven	Radialis	Medianus	Ulnaris
1 Nerv.	Unter 41 Fällen 4 erfolglos.	Unter 35 Fällen 4 erfolglos.	Unter 18 Fällen 2 erfolglos.
Mehrere Nerven.	Unter 1 Fall 0 erfolglos.	Unter 15 Fällen 8 erfolglos.	Unter 14 Fällen 6 erfolglos.

Wir sehen also, dass, während im ersten Fall, wo nur ein Nerv durchschnitten wurde, in der Prognose der verschiedenen Nerven kein wesentlicher Unterschied mehr sich zeigt, bei der Durchschneidung mehrerer Nerven in einem Fall — ausschliesslich Medianus und Ulnaris kommen hier in Betracht — die Prognose bedeutend ungünstiger sich gestaltet hat. Wir können nun annehmen, da im allgemeinen, wenn zwei Nerven durchschnitten sind, auf eine grössere Verletzung zu schliessen ist, dass die Grösse der Nebenverletzung den Grund zu diesem ungünstigen Verhalten der gleichzeitigen Durch-

trennung von Medianus und Ulnaris abgiebt. Je grösser die Verletzung ist, umso grösser wird die Gefahr der Infektion sein, umso grösser auch die Gefahr der Narbenbildung, der Defektbildung am Nerven, umso später sind aktive und passive Bewegungen möglich; alles Momente, von denen wir wissen, dass sie den Erfolg beeinträchtigen können. Auch die Stelle der Verletzung ist vielleicht von einigem Einfluss: Medianus und Ulnaris werden, wie schon hervorgehoben, in der bei weitem grössten Zahl von Fällen in der Handgelenksgegend durchschnitten; hier ist durch Bewegungen leichter ein Versagen der Naht zu befürchten, als bei Radialisverletzungen, die fast nur am Oberarm stattfinden und hier mit Vorliebe im mittleren Drittel, wo der Nerv durch seinen Verlauf am Knochen gleichsam geschient erscheint.

Von grossem Interesse ist noch eine dritte Frage, ob etwa der Technik der Operation ein Einfluss auf den Erfolg zuzuschreiben ist. Tillmanns fand in seiner Arbeit „Ueber Nervenverletzungen und Nervennaht“ [1]), dass bei den indirekten, paraneurotischen Nähten (7 Fälle) ein besseres Resultat erzielt wurde, als bei den direkten Nervennähten (35 Fälle). Er selbst empfiehlt die Combination beider Methoden. Zu einer einheitlichen Anschauung in dieser Hinsicht ist man auch heute noch nicht gelangt. Köllikers [2]) Ansicht (1890) ist folgende: „Wir sind also der Ansicht, dass keine der beiden Methoden der Nervenvereinigung den absoluten Vorzug verdient, und empfehlen wir die direkte Naht dann, wenn die Nervenenden nur unter Spannung adaptiert werden können, die indirekte aber dann, wenn die Nervenstümpfe ohne Spannung mit einander in Berührung zu bringen sind.“ Ich führe ferner hier die Worte Wölflers an: „Welche Resultate die mittelbar vereinigende Naht giebt, und welche Technik der mittelbaren Vereinigung als die relativ beste anzusehen ist, darüber müssen noch weitere Erfahrungen gesammelt werden.“

Eine Entscheidung in dieser Frage könnte herbeigeführt werden, wenn man aus allen erfolglosen Fällen von Nervennaht diejenigen ausschlösse, in denen irgend eine Ursache für den Misserfolg sich nachweisen liesse, wie Eiterung, Diastase der Nervenenden etc., und die Verteilung der verschiedenen Nahtmethoden auf den Rest der Fälle dann prüfte. Leider ist die Zahl dieser Fälle aber so gering,

1) Archiv für klin. Chirurg. 1881. Bd. 27.
2) Deutsche Chirurgie. Liefg. 24 b. 1890.
3) Prager med. Wochenschr. 1895.

dass eine Entscheidung auf diese Weise zur Zeit nicht in Aussicht steht. Auch die erfolgreichen Fälle wären zu benutzen; doch müsste dann einerseits auch der Grad des Erfolges genau bekannt sein; andererseits ebenfalls die lokalen Verhältnisse eine Berücksichtigung finden, damit nur gleichwertige Fälle mit einander verglichen würden.

Von einer anderen Seite noch liesse sich die aufgeworfene Frage prüfen, wenigstens für eine gewisse Klasse von Fällen. Wir wissen, dass die Eiterung den Erfolg gefährdet; wir könnten also feststellen, ob etwa bei den Fällen mit Eiterung ein Unterschied im Erfolg besteht, je nachdem die eine oder andere Methode der Naht zur Anwendung kam. Folgende Fälle mit Eiterung fand ich verzeichnet, in denen zugleich eine genaue Angabe der Nahtmethode sich fand:

Fall Notta 1875 (Bank, Nr. 5).	Medianus.	1 direkte Silbernaht (Erysipel).	Erfolgreich.
Fall Simon 1875 (Bank, Nr. 6).	Medianus, Ulnar. (Stichverletzung des Oberarms.	Direkte Seide- und Catgutnaht.	„
Fall Esmarch 1880 (Bank, Nr. 21).	Medianus, Ulnaris, Musculocut. (Stichverletzung des Oberarms).	Paraneurotische Catgutnaht.	„
Fall Braun. Tornau (Beitrag zur Kasuistik der Nervennaht. Diss. Königsberg 1898).	Ulnaris, Medianus.	1 direkte, 2 indirekte Catgutnähte (Angabe für Medianus fehlt).	Ulnaris erfolglos. Medianus erfolgreich.
Fall Czerny Nr. 4. S. 457.	Radialis.	4 neurotische Nähte.	Erfolgreich.

Wir sehen also hier ein Ueberwiegen zu Gunsten der direkten Naht. Obwohl nun die Zahl dieser Fälle zu gering ist, um einen Schluss zuzulassen, so fordern sie uns doch auf zur weiteren Prüfung der schon von vornherein wahrscheinlichen Annahme, dass durch die direkte Naht der Eiterung ein besserer Widerstand geleistet wird, zumal, da wir ja wissen, dass die Nervensubstanz sich sehr resistent gegenüber der Eiterung verhält; zugleich wirft sich hierdurch aber die Frage auf, ob nicht Seide dem Catgut vorzuziehen ist, wenn die Möglichkeit, dass bei der Verletzung zugleich eine Infektion der Wunde stattgefunden hat, in erheblicherem Grade vorliegt.

Dass bei vorliegender Eiterung die direkte Naht Nachteile gegenüber der paraneurotischen Naht habe, ist eine Befürchtung, die nach den oben angeführten Fällen nicht zutreffend scheint. Dass Seide dem Catgut gegenüber Nachteile habe, ist ebenfalls nicht bewiesen, denn dem von Neugebauer veröffentlichten Wölfler'schen Falle

von Facialisnaht, in welchem ein Tic convulsiv (leicht) zurückblieb, steht der Fall Braun[1]) gegenüber (Catgutnaht), wo im Medianusgebiet „tetanische" Muskelzuckungen in den drei ersten Jahren nach der Naht bestanden.

Wenn sich das vermutete Verhalten an einer weiteren Reihe von Fällen bestätigen sollte, dann müssten wir zum Schlusse kommen, dass die direkte Naht, resp. die noch sicherer erscheinende, von Tillmanns eingeführte Methode der kombinierten Naht, abgesehen von den Fällen, wo sie wegen Spannung der Nervenenden nötig ist, insbesondere da indiciert erscheint — falls keine Nachteile der direkten Naht in Bezug auf den Grad des Erfolges sich nachweisen lassen —, wo wir das Eintreten einer Eiterung in Betracht ziehen müssen, also in einer grossen Zahl primärer Nähte.

Bemerkenswert ist, dass unter den vorliegenden Czerny'schen Fällen ein Unterschied im Grad des Erfolges, insbesonders ein Nachstehen der direkten Naht sich nicht auffinden liess. Ich verweise hier auf die Fälle Heckmann (Nr. 4, Eiterung), Schröck Nr. 3, Bloch Nr. 1 und Rabe Nr. 15.

Nach dieser allgemeinen Betrachtung der Prognose der Nervennaht nur in Rücksicht darauf, in welcher Zahl von Fällen überhaupt eine Leitungswiederherstellung eintritt und der daran sich anschliessenden Prüfung einiger Fragen, komme ich jetzt zum zweiten Abschnitt, der Besprechung des Grades des Enderfolges auf Grund der vorliegenden Fälle der Czerny'schen Klinik, die, weil es sich um eine grössere Serie von Fällen handelt, wie oben begründet, uns ein möglichst getreues Bild der thatsächlichen Verhältnisse geben dürften. Als Mass für den Grad des Erfolges dienen uns die zurückgebliebenen Störungen, die, was die Nervenverletzung betrifft, wesentlich vierfacher Art sein können und uns demgemäss eine motorische, sensible, vasomotorische und trophische Prognose unterscheiden lassen. Hierbei wird es zweckmässig sein, die Störungen auf jedem dieser Gebiete zunächst von rein physiologischem Standpunkt aus zu betrachten und dann erst den praktischen Wert derselben abzuwägen. Denn das Gebiet der physiologischen Störungen wird natürlich weit umfassender sein und nur ein Teil derselben wird überhaupt eine praktische Bedeutung erlangen.

Ich beginne mit der Frage der Motilität und will hier, ätiologisch einteilend

1) L. c.

I. zunächst an Hand der vorliegenden Fälle die Störungen der aktiven Bewegung betrachten, soweit sie jeweils innerhalb desjenigen Muskels gelegen sind, der die in Frage kommende Bewegung ausführen soll.

Auf zweierlei Punkte ist hier zu achten, um ein Urteil über den Grad des Erfolges zu erlangen: auf die Grösse des Ausschlags der Bewegung und die Kraft, mit der dieselbe erfolgen kann.

Zunächst ist hervorzuheben, dass in einer Reihe von Fällen überhaupt ein Ausfall der zukommenden Bewegung für einzelne Muskeln sich zeigte, oder die betreffende Bewegung war ganz minimal nur möglich, so dass nicht ohne weiteres daraus auf die Funktionsfähigkeit des entsprechenden Muskels geschlossen werden konnte, sondern erst eine genaue Prüfung entscheidend war.

Die Ursachen, die einem solchen Bewegungsausfall zugrundeliegen, können verschiedener Art sein:

In einer Reihe von Fällen ist es in einzelnen Muskeln überhaupt nicht zur Leitungswiederherstellung gekommen. Solches beobachten wir unter den Radialisnähten in den Fällen Thoma (Ext. dig. communis, Ext. carpi ulnaris), Schott (Ext. carp. uln. und lange Daumenmuskulatur), Hartlieb (Ext. poll. long., Abd. poll. long.) und Eberle (Abd. poll. lg.); unter den Medianusnähten können wir den Fall Rabe hierher rechnen, wo vom Abd. brevis nur einzelne kleine Bündelchen nachweisbar waren, die partielle EaR zeigten, ferner gehört hierher Fall Deckert (Flexor profundus, Thenarmuskulatur); unter den Fällen von Ulnarisnaht finden wir solche Defekte im Fall Rittinger (Hypothenar), Deckert (Flex. profundus) und Kühni (Inteross. IV).

Für die zweite Gruppe von Fällen, wo bei wiederhergestellter Leitung nur eine minimale Bewegung für einzelne Muskeln möglich ist, müssen wir annehmen, dass entweder das Kontraktionsvermögen deshalb ein geringes ist, weil die anatomischen Vorbedingungen dazu im Muskel oder in den neugebildeten Nerven nicht vorhanden sind, oder wir müssen, wenn jene Bedingungen erfüllt sind, ein Verlernen der richtigen Innervation annehmen, ähnlich wie wir dies schon im Fall Schuler unter den Kompressionslähmungen beobachtet haben.

Unter den Radialisnähten gehören hierher die Fälle Bloch (Ext. carp. ulnaris), Thoma (Abduct. u. Ext. poll. brevis, wenn nicht fehlend), Schott (Ext. dig. communis), Hartlieb (Ext. carp. uln., Ext. poll. brevis); die Medianuslähmungen bieten keinen solchen Fall; dagegen zeigen in allen Fällen von Ulnarisnaht die Interossei, welche Mittelfinger, Ringfinger und Kleinfinger bewegen, das er-

wähnte Verhalten, indem eine seitliche Bewegung der betreffenden Finger durch diese Muskeln nie mehr als spurweise möglich ist; der Ausfall dieser Bewegungen beruht hier wohl darauf, dass der Patient es verlernt hat, die betreffenden Interossei einzeln in Thätigkeit zu setzen, da aus der oft guten Streckung der Mittel- und Endphalangen eine gleichzeitige Aktion derselben angenommen werden darf, wofür auch das Fehlen der Klauenhandstellung in den meisten dieser Fälle spricht.

Betrachten wir nun das Verhalten der Bewegungsdefekte, die nur zum Teil also auf einer fehlenden Leitungswiederherstellung beruhen, in Bezug darauf, ob einzelne Muskeln etwa in grösserer Zahl in Mitleidenschaft gezogen sind als andere.

Ueber das Verhalten der Radialismuskulatur in dieser Hinsicht (ausgeschlossen sind hier die Fälle Heckmann, Eberle und Dick, wo die Durchtrennung des Nerven sehr weit distalwärts erfolgte) giebt folgende Tabelle Aufschluss:

Gute oder annähernd gute Wiederherstellung der betreffenden Bewegung erfolgte im:	Extensor carpi radialis	5mal
	Supinator longus	4 „
	Ext. digit. communis	2 „
	Ext. carpi ulnaris	1 „
	Abd. pollicis	2 „
	Extens. pollicis	2 „

Wir sehen in diesen Zahlen eine Bestätigung des schon von Etzold[1]) aufgestellten Satzes, dass für die dem Centrum am nächsten gelegenen Muskeln die grösste Aussicht besteht, ihre Function wieder zu erlangen, was in Einklang steht mit der Annahme des Auswachsens des centralen Nervenstumpfes und unserer Vorstellung, dass, je länger ein Muskel von seiner nervösen Verbindung getrennt ist, um so hochgradiger in ihm die degenerativen Prozesse (Cirrhose) zur Ausbildung kommen. Die distal gelegenen Muskeln werden so, auch wenn sie, was nicht immer zutrifft (vgl. auch Fall Deckert, Thenarmuskulatur), vom auswachsenden Nerven erreicht werden, da infolge der längeren Unterbrechung der Leitung schwerer geschädigt, eine geringere Aussicht auf Wiederherstellung haben.

Dass dieses Verhalten bei den beiden anderen Nerven nicht so ganz zutrifft, liegt wohl darin begründet, dass es hier nicht allein Geltung besitzt, sondern dass ein zweites Moment modificierend ein-

1) E. Etzold. Ueber Nervennaht. Deutsche Zeitschrift für Chirurgie 1888. Bd. 29.

wirkt, der Einfluss der Wichtigkeit der Funktion und der dadurch bedingten verschiedenen Uebung; ein Einfluss, der deshalb nicht bei den Radialisfällen hervortritt, weil hier die proximalen Muskeln relativ die wichtigsten sind. Unter den Medianusverletzungen ist hier anzuführen in den Fällen Deckert resp. Stortz das Nachstehen des Flexor dig. profundus gegenüber dem Flexor sublimis resp. Opponens pollicis; im Falle Stortz auch das Nachstehen des Flexor pollicis longus; in den Fällen von Durchschneidung am Handgelenk das Nachstehen des Abductor pollicis brevis gegenüber dem Opponens (Fall Rabe), während ein umgekehrtes Verhalten nicht beobachtet wurde. Das schönste Beispiel aber hierfür bieten die Interossei bei den Ulnarisverletzungen, indem fast in allen Fällen die wichtigere seitliche Bewegung des Zeigefingers durch seine Interossei vorhanden ist, während die den 3., 4. und 5. Finger versorgenden Interossei keine seitliche Bewegung dieser Finger oder nur Spuren derselben hervorzubringen vermögen. Wie wenig wichtig diese seitlichen Bewegungen sind, geht schon daraus hervor, dass in einem der erfolgreichsten Fälle (Nr. 17) Patient vom Bestehen dieser Anomalie keine Kenntnis hatte.

Es ist hier der Ort, im Anschluss an diese Betrachtungen zurückzukommen auf das Verhältnis der primären und sekundären Naht. Wir haben oben gesehen, dass, wenn es sich um die Frage handelt, ob überhaupt eine Leitungswiederherstellung erfolgt ist, die sekundäre Naht eine etwas günstigere Prognose zeigt, und haben dieses Verhalten zu erklären versucht. Noch auf eine andere Weise nun können wir der Frage näher treten, indem wir bei den erfolgreichen Fällen prüfen, ob etwa im Grad des Erfolges ein von der Zeit der Naht bedingter Unterschied sich nachweisen lässt. Zunächst soll dies nur in Bezug auf die betrachtete Zahl von Muskeln geschehen, für welche keine Leitungswiederherstellung erfolgt ist.

Da wir gesehen haben, dass für die peripheren Muskeln weniger Aussicht auf Erfolg besteht, so muss, wenn dieser geringere Erfolg wenigstens zum Teil auf der längeren Trennung vom nervösen Centralorgan beruht, zu erwarten sein, dass bei der sekundären Naht die Zahl der Muskeldefekte eine grössere ist als bei der Primärnaht. In der That sehen wir dieses Verhalten bestätigt, indem unter 4 hierzu brauchbaren[1]) Fällen, die innerhalb einer Zeit von 17 Tagen

1) Ausgeschlossen sind die Fälle von Ulnarisnaht, welche nicht elektrisch geprüft werden konnten, sowie unter den Radialislähmungen die Fälle Schott, Thoma und Eberle, die erschwerende anatomische Befunde boten.

zur Operation kamen (Heckmann, Schröck, Kuhn, Kühni), nur im Falle Kühni ein Defekt nachweisbar war, während unter 7 Fällen, bei welchen die Naht erst ein bis mehrere Monate nach der Verletzung angelegt worden war (Bloch, Hartlieb, Frank, Stortz, Rabe, Deckert, Rittinger), in 4 Fällen Muskeldefekte vorlagen. Bei der verhältnismässig geringen Zahl von Fällen und der Verschiedenartigkeit derselben ist nun hieraus noch kein zwingender Beweis abzuleiten, immerhin machen sie die Annahme, dass die primäre Naht in der erwähnten Hinsicht sich günstiger verhalte, zu einer sehr wahrscheinlichen.

Ich gehe nun über zur Betrachtung derjenigen Muskeln, für welche eine gute Exkursionsfähigkeit wieder erlangt wurde. Hier ist physiologisch eine Störung zu verzeichnen, die in vielen Fällen der ganzen gelähmt gewesenen Muskulatur ihr Gepräge aufdrückt: die Verminderung der Muskelkraft, eine Störung, die so allgemein verbreitet sich zeigt, dass es sich verlohnt, diejenigen Fälle besonders hervorzuheben, wo dieselbe etwa nicht beobachtet wurde. Ich finde keinen der Fälle, in dem diese Schwäche nicht wenigstens an einem der gelähmt gewesenen Muskeln erkennbar ist.

Nur in einer verhältnismässig kleinen Zahl von Fällen ist die Kraft eines oder mehrerer Muskeln wieder auf ihre volle Höhe gelangt. Hierher gehört unter den Radialislähmungen zunächst der Fall Heckmann, der überhaupt den besten Erfolg darstellt, da hier nur eine Schwäche des Ext. carpi ulnaris beobachtet wurde, nach ihm folgt Fall Schröck, wo die Funktion des Supinator longus, des Extensor dig. communis, sowie die der langen Daumenmuskeln mit voller Kraft ausgeführt wird, dann Fall Bloch, mit Supinator longus und langer Daumenmuskulatur; endlich Fall Hartlieb, wo die volle Kraft des Supinator longus sich wiederhergestellt zeigte, was hier vielleicht mit dem erhalten gewesenen Nervenbündel in Beziehung steht. In allen übrigen in ihrer Funktion erhaltenen Muskeln dieser Fälle, sowie in sämtlichen erhaltenen Muskeln der übrigen Fälle von Radialisnaht finden wir eine mehr oder weniger grosse Schwäche derselben verzeichnet. Ein ähnliches Verhalten zeigt die Durchsicht der Medianusverletzungen. So besitzen im Falle Deckert die Beuger des Handgelenks sowie der Flexor dig. sublimis normale Kraft; der Opponens pollicis zeigt dieses Verhalten nur im Falle Kuhn, während die Kraft des Flexor brevis pollicis in keinem der Fälle ihre ursprüngliche Höhe wieder erreicht hat. Ebenso verhalten sich die Fälle von Ulnarisnaht. Im Falle Deckert hat die Kraft des Flexor

carpi ulnaris sich völlig hergestellt; für den Flexor brev. digit. V. war in den Fällen Deckert und Nr. 17 kein Unterschied bemerkbar; die Interossei haben in keinem Falle ihre volle Kraft wieder erlangt. Die Adduktion des Daumens war fast stets bedeutend geschwächt; nur im Falle 17 war keine Kraftverminderung nachzuweisen.

Einen Anhalt zur Beurteilung der Kraft, welche die gelähmten Muskeln wiedererlangt haben, geben uns auch die Dynamometerwerte, doch in reiner Weise nur die Radialisfälle, da wir bei den Medianus- und Ulnarisnähten wegen der zahlreichen Nebenverletzungen meist nicht entscheiden können, wieviel der Krafteinbusse der Nervenverletzung und wieviel einer gleichzeitigen Sehnen- oder Muskelverletzung zur Last zu legen ist. Nur die beiden Fälle hoher Durchschneidung machen hier eine Ausnahme. Wir können bei den Radialisnähten indirekt aus der Beugekraft auf die Kraft der Streckmuskulatur schliessen, da bekanntlich die Möglichkeit der richtigen Entfaltung der Beugekraft eine Fixation der Hand im Handgelenk durch die Strecker zur Vorbedingung hat. Es zeigt dies auch Fall Eberle, wo die Druckkraft bei gestütztem Handgelenk von 35% auf 82,5% sich erhob. Ich verweise bezüglich der Dynamometerwerte auf die Tabelle S. 550. Wir sehen aus diesen Zahlen, dass nur im Falle Heckmann die Kraft der Vorderarmmuskulatur wieder annähernd ihre volle Höhe erreicht hat, während in allen übrigen Fällen eine Kraftverminderung, zum Teil in erheblichem Grade, besteht. Denn, wenn wir auch annehmen können, dass es in den meisten dieser Fälle zu einer vikariierenden Erstarkung der anderen Extremität gekommen ist und deshalb die prozentarischen Verhältniszahlen im Vergleich zur früher vorhandenen Kraft dieser Extremität sich etwas erhöhen dürften, so würde diese Erhöhung in ihrer vollen Grösse nur die ungünstigsten Fälle betreffen, dagegen um so geringer sein, je mehr die Kraft der gelähmt gewesenen Muskeln sich gehoben hat, da mit dem wieder eintretenden stärkeren Gebrauch derselben die andere Extremität wieder entlastet würde.

Es bleibt noch zu erwähnen, da wir den Grad der wiedererlangten Bewegungsfähigkeit als Einteilungsprinzip genommen haben, dass für einige Muskeln ein Uebergang sich findet, zwischen dem Fall, wo keine Bewegung oder nur eine Spur derselben möglich ist, und denjenigen Fällen, wo die volle Exkursionsfähigkeit wieder eingetreten ist. Dieser geringere Ausschlag der Bewegung kann einen doppelten Grund haben. Er kann einerseits auf einer Insufficienz der Kraft beruhen, indem die wiedererlangte

Kraft sich nicht mehr auf diejenige Höhe erhoben hat, die zur Ausführung der Bewegung genügt. Solches finden wir z. B. im Falle Lang für den Musc. deltoides; ferner dient als Beispiel der Fall Eberle, wo die Dorsalflexion des Handgelenks nicht ganz bis zur Horizontalen möglich ist und bald infolge von Ermüdung in ihrer Grösse noch abnimmt, während durch den elektrischen Strom eine völlige Extension möglich ist. In anderen, seltenen Fällen dagegen, wo dem geringeren Bewegungsausschlag keine Kraftverminderung zu Grunde liegt, müssen wir annehmen, wenn passiv die volle Bewegung leicht möglich ist, dass der Grad der Verkürzungsfähigkeit aus einem anderen, im Muskel gelegenen Grunde gelitten hat, wie dies z. B. im Falle Schröck zutrifft, wo die Radialflexion der Hand aktiv in geringem Grade möglich ist, passiv ganz leicht sich ausführen lässt; die Kraftverminderung aber zu diesem Bewegungsdefekt in keinem Verhältnis steht. Auch die geringere Dorsalflexion der Hand im Falle Heckmann ist ein Beispiel hierfür.

Im Anschluss an die seither besprochenen motorischen Störungen, die den Hauptteil der als Folge der Nervendurchtrennung zurückbleibenden Anomalien bilden, will ich noch kurz die entsprechenden Störungen hervorheben, die in den vorliegenden Fällen auf die Folgen der Nebenverletzung zurückzuführen sind.

Unter den Radialisnähten kommen dieselben kaum in Betracht. Nur im Falle Schott, wo es sich um eine ausgedehnte Osteomyelitis handelte, und wo eine Ellbogenresektion vorgenommen wurde, dürfen wir die Schwäche des Triceps hierauf beziehen. Bei den Medianus- und Ulnaris-Verletzungen dagegen, wo die Verletzung meist an der Beugeseite des Handgelenkes stattfindet, erlangen die durch Sehnendurchschneidung bedingten Störungen eine grosse Bedeutung und übertreffen oft diejenigen, welche als Folgen der Nervenverletzung zurückgeblieben sind. Teils handelt es sich hier um ein Versagen der Naht, teils müssen wir eine ungenügende Vereinigung der Sehnen annehmen. Im Falle Frank waren die Beugesehnen des 2. und 3. Fingers durchschnitten; die Sehnennaht war hier erfolglos: es besteht Flexionskontraktur dieser Finger, eine aktive Beugung der Mittel- und Endphalangen ist unmöglich; bei passiver Beugung federn die Finger in ihre Stellung zurück. Im Fall Kuhn, in dem von sämtlichen Beugesehnen nur diejenigen des 5. Fingers, sowie die Sehne des Flexor carpi ulnaris nicht durchschnitten waren, ist eine geringe Störung in der Beugung des Zeigefingers und ein Ausfall in der Funktion des Flexor pollicis longus zurückgeblieben. Im

Falle Magin ist die Beugekraft der Endphalange des Daumens bedeutend geschwächt, woraus auf eine bei der Verletzung stattgefundene Läsion der Flexor-longus-Sehne geschlossen werden darf. Im Falle Harz, wo die gesamten Beugesehnen durchtrennt waren (Eiterung), sind Mittel- und Endphalangen einschliesslich des Daumens aktiv bewegungslos. Fall 21, bei welchem ebenfalls eine Durchtrennung aller Beugesehnen vorgelegen hatte, zeigt eine auf die Sehnendurchschneidung zurückzuführende Störung in der Bewegung der Endphalangen des 3., 4. und 5. Fingers. In den beiden letztgenannten Fällen ist es übrigens nicht sicher zu entscheiden, wie weit hier Verwachsungen der Sehnen mit ihrer Umgebung beteiligt sind.

II. Damit komme ich zur Besprechung der zweiten Klasse der Bewegungsstörungen, den Störungen der aktiven Motilität, soweit sie jeweils ausserhalb desjenigen Muskels gelegen sind, der die in Frage kommende Bewegung ausführen soll.

Auch hier sollen zunächst diejenigen Störungen betrachtet werden, die wir als eine Folge der Nervenverletzung anzusehen haben.

Zunächst sind hier Schmerzen zu nennen, welche als hemmendes Moment anzuschuldigen sind. So ist im Falle Frank die Kraft der Pro- und Supination sowie der Bewegungen im Handgelenk vermindert infolge eines druckempfindlichen Neuroms, das sich an der Verletzungsstelle des Medianus am Handgelenk gebildet hat. Im Falle Harz (Medianus, Ulnaris) besteht Bewegungsbeschränkung infolge grosser Schmerzhaftigkeit der Narbe. Im Falle Dick (Radialis) ist die durch die Schmerzen bedingte Hemmung als eine vorübergehende anzusehen, da die Verletzung nur kurze Zeit zurückliegt. Auch Fall Kuhn ist zu nennen.

Als zweite Ursache sind Kontrakturen gelähmt gewesener Muskeln anzuführen. So finden wir im Falle Deckert eine starke Flexionskontraktur der Finger, welche in geringerem Grad die Streckung der Grundphalangen, in hohem Grade die der Mittelphalangen beschränkt. Auch der Flexor poll. longus ist in diesem Fall verkürzt. Eine leichte Kontraktur des Flexor digitorum finden wir auch im Falle Stortz Im Falle Bloch (Radialis) wurde eine leichte Beschränkung der Opposition verzeichnet infolge von Spannungsgefühl auf dem Daumenrücken. Auch die Beschränkung der Handgelenksbeugung im Falle Lang ist hierher zu rechnen.

Zuletzt kommen Verkürzungen der Antagonisten in Betracht, die sich nicht wieder ausgeglichen haben. Es ist hier

die Hemmung der Supination in den Fällen Bloch und Lang zu erwähnen, die als eine Folge der Pronator-Kontraktur anzusehen ist.

Im Anschluss hieran will ich noch kurz eingehen auf die ebenfalls auf Antagonisten-Kontraktur beruhenden Stellungsanomalien im Gebiete der Hand, denen aber im Allgemeinen keine bewegungshemmende Bedeutung beizumessen ist, da sie nur ein Ausdruck sind von der Schwäche oder Funktionsunfähigkeit der dem durchschnittenen Nerven zugehörenden Muskeln.

Unter den Radialislähmungen finden wir eine solche Stellungsanomalie am ausgeprägtesten im Fall Eberle erwähnt: der Daumen findet sich hier in einer Kombinationsstellung von leichter Flexion, Adduktion und Opposition. Erstere erklärt sich als eine Folge der Extensorlähmung, die Adduktionsstellung als Folge der Abductorlähmung, während die Oppositionsstellung auf die Folge der Lähmung des antagonistisch wirkenden Ext. poll. longus zurückzuführen ist. Eine geringe Adduktions- und Beugestellung des Daumens ist ferner im Falle Hartlieb verzeichnet.

Unter den Fällen von Ulnarisdurchschneidung zeigt Fall Rittinger eine leichte Klauenhandstellung; in den Fällen Kühni und F. 17 besteht eine Kontraktur des Abd. brevis dig. V.; ferner findet sich im Falle 17 eine leichte Achsendrehung des Daumens nach innen, so dass der Rücken seiner I. Phalange ungefähr nach aussen sieht, dieselbe Stellungsveränderung, die auch im Falle 4 der Kompressionslähmungen bei kompleter Ulnarislähmung, dort in Kombination mit Klauenhandstellung zu beobachten war.

Sehr zahlreich dem gegenüber sind die Stellungsanomalien, die wir nach den Medianusverletzungen treffen, nicht allein in den erfolglosen Fällen, sondern auch, nur in geringerem Grade ausgeprägt, in denjenigen Fällen, in welchen eine Wiederherstellung der Opponens-Innervation eingetreten ist. Nur im Falle Frank und Kuhn ist keiner solchen Anomalie Erwähnung geschehen. Es ist interessant, die Veränderungen der Daumenstellung in den vorliegenden Fällen zu verfolgen, zu sehen, wie alle Uebergänge von einer leichten Stellungsanomalie bis zur ausgeprägten typischen Affenhandstellung sich vorfinden. Als geringster Grad dieser Störung und als nächste Folge der antagonistischen Kontraktur des Extensor pollicis longus zeigt sich eine leichte Erhebung des Daumens nach dem Handrücken zu, so dass der Abstand zwischen Radialrand des Daumens und Volarstellung des Zeigefingers in Ruhestellung vermindert erscheint, wie wir das im Falle Magin beobachten. Die stärker zunehmende

Kontraktur hat dann ausser einer Achsendrehung nach aussen eine gleichzeitige, weitere Erhebung des Daumens in dorsaler Richtung zugleich mit Adduktion an dem Zeigefinger zur Folge. Im Ganzen bewegt sich so der Daumen an der Peripherie eines Kegels, dessen Spitze in seinem Carpometacarpalgelenk gelegen ist. Diese Bewegung zieht wieder eine leichte Beugung der Grund- und namentlich der Endphalange nach sich. Nach dem Falle Magin begegnen wir den nächsten Stadien auf diesem Wege in den Fällen Stortz und Rabe; dann folgt Fall Rittinger (Medianusnaht erfolglos), wo der Daumen seine Rotation so weit ausgeführt hat, dass sein Rücken nach aussen-oben sieht; den höchsten Grad aber bieten die Fälle Wetzel und Deckert (bei beiden keine Wiederherstellung des Opponens); in letzterem ist der Rücken der ersten Daumenphalanx gerade nach oben gerichtet. Auch in den Fällen 21 (Medianusnaht ohne Erfolg) und Harz (Ankylose, Opponensinnervation wahrscheinlich hergestellt) liegt eine ausgesprochene Affenhandstellung vor.

Weit wichtiger als die auf die Nervendurchschneidung zu beziehenden Schmerzen und Kontrakturen sind die zu derselben Gruppe von Bewegungsstörung gehörenden Anomalien, welche als Folgen der Nebenverletzung zurückgeblieben sind: Unter den Radialisnähten sind anzuführen die Fälle Thoma und Schott. Im ersteren besteht eine geringe Knochenhemmung der Streckung im Ellbogengelenk als Folge der ausgedehnten Osteomyelitis, im Falle Schott eine Einschränkung der Pro- und Supination, welche auf die Osteomyelitis und Ankylose zu beziehen ist. Die Medianus- und Ulnarisverletzungen bieten viele hierher gehörige Fälle. Insbesondere sind hier Verwachsungen der Sehnen, sowohl durchtrennt gewesener, aber durch die Naht wieder vereinigter Sehnen, als Verwachsungen intakter Sehnen mit ihrer Umgebung zu beschuldigen; in zweiter Linie kommen Störungen durch Beteiligung der Gelenke in Betracht. Von den Bewegungsbeschränkungen im Handgelenk sind zunächst die Fälle Wetzel und Harz zu nennen. Im ersten, was die Nervennaht betrifft, erfolglosen Falle handelte es sich um eine starke und ausgedehnte Eiterung und Tendovaginitis; im Falle Harz hatte durch die Verletzung, welche von einer mässigen Eiterung gefolgt war, eine Eröffnung des Handgelenkes stattgefunden. Die Streckung und Beugung zeigt sich in diesen beiden Fällen weniger beschränkt als die Ab- und Adduktion, welche nur ganz geringgradig möglich ist. Eine leichte Beschränkung der Streckung finden wir ferner im Falle Frank. Die Bewegung der Finger zeigt die zahlreichsten Störungen,

namentlich den 2., 3. und 4. Finger betreffend. Vorwiegend sind hier Beschränkungen der Beugung, welche den völligen Faustschluss behindern. In den Fällen Rabe und Rittinger müssen Verwachsungen der Sehnen mit der Umgebung als Ursache angenommen werden, da hier bei der Operation die Sehnen sich intakt erwiesen. Im Falle Kühni, wo eine Sehnendurchtrennung stattgefunden hatte, darf deshalb auf Verwachsungen geschlossen werden, weil die Kraft der betr. Bewegung keine Einbusse zeigt. Auch in einem Teil der S. 536 angeführten Fälle mögen Verwachsungen mitsprechen. In den Fällen Wetzel und Harz ist es unentschieden, ob einem Versagen der Naht oder ausgedehnten Verlötungen der Sehnen der Hauptanteil an der Bewegungshemmung zuzuschreiben ist. Ausser diesen Hemmungen der Beugung wurden in einer Reihe von Fällen auch Beschränkungen der Fingerstreckung beobachtet, sowie der Abduktion des Daumens, meist nur leichten Grades.

III. Es bleibt endlich übrig, noch hinzuweisen auf eine dritte Klasse von Bewegungsbeschränkungen, welche für die aktive Bewegung keinerlei Bedeutung haben, sondern als sekundäre Folgen des aktiven Bewegungsausfalles aufzufassen sind. Ich führe hier als Beispiel die Beschränkung der Handgelenksbewegung im Falle Schott an.

Prüfen wir nun nochmals, indem wir das Gesamtresultat der einzelnen Fälle überblicken, in etwas anderer Weise, wie sich die S. 532 genannten Einflüsse auf den Grad der Wiederherstellung der Funktion geltend machen, zunächst für die Radialisnähte. Fall Heckmann, der am schnellsten zur Operation kam, und bei welchem die Verletzung am meisten distalwärts stattgefunden hatte, bietet einen sehr guten Erfolg: alle Muskeln sind wiederhergestellt, eine Kraftverminderung ist nur im Ext. carpi radialis nachweisbar; dem entspricht auch der höchste Dynamometerwert. Fall Thoma mit 9 Tagen Zwischenzeit kann nicht massgebend sein, da infolge der ausgedehnten Osteomyelitis hochgradige narbige Schrumpfungen stattgefunden haben müssen. Fall Dick, der 11 Tage nach der Verletzung zur Naht kam, kann ebenfalls nicht in Betracht kommen, da der Nerv sich nur halb durchtrennt zeigte. Fall Eberle mit 11 Tagen Zwischenzeit zeigt zwar einen geringen Erfolg, allein wir finden in der Krankengeschichte vermerkt, dass die Vereinigung der Nervenenden eine schwierige war, so dass dieser Fall ebenfalls, als nicht gleichwertig, wenig brauchbar ist in unserer Frage. Fall Schröck

bei dem nach 17 Tagen die Naht angelegt wurde, steht in der Zahl der wiederhergestellten Muskeln dem Falle Heckmann gleich, in der wiedererlangten Kraft an zweiter Stelle; dieser Patient ist zugleich derjenige, welcher die gründlichste Nachbehandlung genossen hat. Fall Bloch, der nun mit einer Zwischenzeit von 35 Tagen folgt, zeigt zwar die Leitung für alle Muskeln wiederhergestellt, allein der M. ext. carpi ulnaris ist völlig oder nahezu funktionsunfähig; es besteht eine Pronatorkontraktur; ferner ist eine Verkürzung des Extensor pollicis anzunehmen (geringgradig); es tritt rasch Ermüdung der Muskulatur ein. Nicht gross war der Erfolg in Fall Hartlieb mit 7 Wochen und nach ihm bei Fall Schott mit 17 Monaten Zwischenzeit; für letzteren kommt allerdings in Betracht, dass ähnliche Verhältnisse vorlagen wie im Falle Thoma, doch zeigt immerhin, wenn wir diese beiden Fälle mit einander vergleichen, der frühe zur Operation gekommene Fall Thoma ein weit besseres Resultat; zugleich war dieser Patient auch infolge seines Berufes zu einem ausgiebigeren Gebrauch des Armes gezwungen.

Eine Prüfung der Medianus- und Ulnarisnähte ist nicht in dieser Weise durchführbar, weil die Nebenverletzungen den Erfolg stark beeinflussen; immerhin ist bemerkenswert, dass der beste Fall von Medianusnaht am Handgelenk, Fall Kuhn, eine primäre Naht darstellt; hier hat sich die Dynamometerkraft der linken Hand auf 73% (Sehnenverletzung) erhoben; die Kraft des Opponens liess keinen Unterschied erkennen. Auch der erfolgreichste Fall von Ulnarisnaht, Fall 17, wo der Dynamometerausschlag (rechte Hand) 96% zeigt, ist eine primäre Naht; dazu kommt hier eine besondere Uebung: dieser Patient ist der einzige, der gezwungen war, die Daumenadduktion in ganz besonderer Weise durch vieles Fechten zu üben; dem entspricht, dass die Kraft der Adduktion sich allein in diesem Falle unvermindert zeigte. Ferner ist hier anzuführen, dass die Fälle von hoher Durchschneidung des Medianus und Ulnaris, Deckert und Stortz, beide Muskeldefekte zeigen, dass aber im Falle Deckert, der bedeutend später zur Operation kam, eine sehr starke Beugekontraktur der Finger vorhanden ist, während in dem Falle Storz eine solche nur in ganz geringem Grade besteht.

Wenn uns also auch so die frühe Naht als die aussichtsreichste im Grad des Erfolges erscheint, so muss dem gegenüber doch betont werden, dass auch bei der späten Naht, falls andere günstige Momente vorliegen, die Kraft ihre volle Höhe wieder erreichen kann, wie dies im Falle Deckert für den Flexor sublimis und die Flexores carpi

zutrifft, obwohl etwa 10 Monate Zwischenzeit zwischen Verletzung und Operation gelegen waren.

Ich gehe nun über zur Betrachtung derjenigen Anomalien, die auf dem Gebiete der Sensibilität in den vorliegenden Fällen zur Beobachtung kamen, und will zunächst einige Bemerkungen über die Art der Prüfung vorausschicken. Die Untersuchung geschah, wo genaue Befunde angegeben sind, stets so, dass symmetrische Stellen beider Körperseiten mit einander verglichen wurden, zunächst für die taktile Sensibilität mit einem weichen Haarpinsel; der Patient musste angeben, ob ein Unterschied der Empfindung zwischen rechts und links bestehe. Auf diese Weise wurden auch feine Unterschiede festgestellt. Nachdem so die Ausdehnung der Störung bestimmt war, wurde versucht, über die Verteilung der Intensität ein Urteil zu gewinnen. Im Bereiche der Hand wurde für die Radialisfälle das Dorsum manus, für die Medianus- und Ulnarisfälle stets die Sensibilität der ganzen Hand durchgeprüft, über sämtlichen Metacarpalia, den I., II. und III Phalangen, sowohl dorsal wie volar.

Betrachten wir die Störungen zunächst nach der Häufigkeit ihres Vorkommens überhaupt, so zeigt sich das auffallende Ergebnis, dass quantitative Unterschiede der Empfindung an den den einzufügenden durchschnitten gewesenen Nervenstämmen entsprechenden Hautpartien in fast allen Fällen nachweisbar waren; nur in zwei Fällen von Radialisnaht kamen solche nicht zur Beobachtung.

Fig. 9.

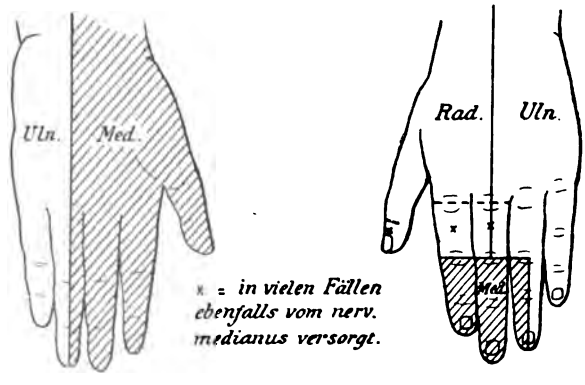

Die Extensität der Störungen ist nach den drei Hauptnervenstämmen gesondert zu betrachten. Ich gehe hierbei aus von vorstehenden zwei Schemata, welche die Grenzen der von diesen Stämmen

versorgten Hautgebiete der Hand darstellen und den Angaben Bernhardt's[1]) entsprechen.

Das Gebiet der beobachteten Sensibilitätsstörungen bei den Radialislähmungen zeigt die verschiedensten Grade der Ausdehnung. Am grössten ist es in den Fällen Eberle und Hartlieb, wo es die im Schema bezeichneten grössten Grenzen noch überschreitet, indem in beiden Fällen das Dorsum der Mittel- und Endphalangen des Zeigefingers Störungen aufweist, wenn auch zum Teil leichter Natur. Im Falle Hartlieb besteht auch eine leichte Störung über der 2. Phalange des Mittelfingers. Während hier also ein Uebergreifen der Störung auf das Medianusgebiet zu beobachten ist, zeigt sich im Falle Eberle ausserdem ein leichtes Uebergreifen in's Gebiet des Ulnaris, indem noch über dem 4. Metacarpus eine leichte Herabsetzung der taktilen Empfindung nachweisbar ist. Es folgt Fall Bloch, in welchem die Ausdehnung den weitesten Grenzen des Radialisgebietes entspricht, mit der Ausnahme, dass über der Grundphalange des Mittelfingers die Empfindung intakt erschien. Im Falle Dick fehlt auch die Störung über dem III. Metacarpus, und diejenige über der Grundphalange des Zeigefingers ist sehr gering. Noch mehr eingeschränkt sind die Grenzen im Falle Schröck, wo nur eine leichte Herabsetzung auf dem Dorsum der Grundphalange des Daumens, sowie dem distalen Ende des Metacarpus I sich findet, die sich vielleicht noch über das distale Ende des I. Interstitium interosseum erstreckt, was wegen einer hier befindlichen leichten Schwiele nicht zu entscheiden ist; in den Fällen Schott und Heckmann endlich fehlt jegliche Störung.

Eine Betrachtung der einfachen Medianusverletzungen zeigt, dass die volare Ausdehnung des Gebietes in den Fällen Wetzel, Rabe und Stortz den bekannten Grenzen entspricht; im Falle Magin fehlt die Angabe über den 4. Finger. Ueberschritten sind diese Grenzen im Falle Frank, wo die Störung sich auch auf die Volarseite des Kleinfingers und dessen Metacarpus erstreckt, während im Falle Kuhn eine leichte Einschränkung besteht, indem hier die Endphalange des vierten Fingers frei von jeder Störung gefunden wurde. In der dorsalen Ausdehnung zeigt sich in den meisten Fällen ein starkes Uebergreifen aufs Radialisgebiet, teils auf das ganze Gebiet (Wetzel, Frank, Magin), teils handelt es sich nur um eine Einschrän-

1) Bernhardt. Die Erkrankung der peripheren Nerven. I. Teil. 1895 (Nothnagel. Pathol. und Therapie. XI. 1).

kung desselben (Rabe, Stortz, Kuhn). Eine geringere Ausdehnung zu Gunsten des Radialgebietes (engste Grenzen) wurde nicht beobachtet. Auf das dorsale Ulnarisgebiet greift die Störung ebenfalls in einer Reihe von Fällen über, doch bleiben der Kleinfinger und dessen Metacarpus stets frei.

Unter den Ulnarisverletzungen zeigt Fall Kühni auf dem Dorsum ein Uebergreifen auf den III. und II. Metacarpus.

Bei den kombinierten Medianus- und Ulnarisverletzungen endlich betrifft bei dreien die Störung die ganze Hand einschliesslich des Radialisgebietes; im Falle Rittinger ist das Dorsum des Metacarpus I frei, das übrige Radialisgebiet zeigt nur geringe Störungen.

Was die Intensität der Störungen betrifft, so finden wir, wenn wir die Fälle zunächst im allgemeinen überblicken, dass bei den Radialisfällen die Intensität ungefähr in geradem Verhältnis steht zur Grösse der Ausdehnung der Störung. Eine ziemlich starke Herabsetzung besteht in den Fällen Eberle und Hartlieb, eine geringe in den Fällen Dick und Schröck; dazwischen steht Fall Bloch mit einer Störung mässigen Grades. Eine Einteilung der Fälle, in denen der Medianus allein durchschnitten war, zeigt folgendes Verhalten: Am schwersten ist die Störung im Falle Wetzel, als mittelschwerer Fall folgt Rabe, während in den Fällen Frank, Kuhn, Stortz und Magin die Störung einen mässigen Grad innehält. Unter den entsprechenden Ulnarisfällen zeigt Fall 17 einen sehr geringen Unterschied gegenüber der gesunden Seite; im Fall Kühni ist die Störung bedeutend stärker. Unter den combinierten Fällen von Medianus- und Ulnarisdurchschneidung endlich liegt im Falle Harz eine starke Störung vor; es folgen dann die Fälle Rittinger und F. 21 mit mässiger Herabsetzung; geringgradig ist die Intensität der Störung im Falle Deckert.

Die räumliche Verteilung des Grades der Störung entspricht im allgemeinen der bekannten Beobachtung, dass die Intensität nach den benachbarten Nervengebieten zu abnimmt. Das Maximum der Störung wurde bei den Medianusfällen, wie es die Regel ist, meist am Endglied des Zeigefingers gefunden.

Es bleibt übrig, noch kurz hinzuweisen auf das Verhalten der einzelnen Qualitäten untereinander. An den Stellen höherer Intensität der Herabsetzung waren Störungen meist für alle Qualitäten nachweisbar, während da, wo nur eine geringgradige Störung vorliegt, vorwiegend also an den Randgebieten, oft nur eine oder einzelne Qualitäten als betroffen nachzuweisen waren.

In einer Reihe von Fällen bestand Verlangsamung der Wärme-

leitung. In der Mehrzahl der Fälle handelte es sich ausschliesslich um Herabsetzung der Empfindung; eine Hyperästhesie lag in fünf Fällen vor (Kuhn, Kühni, F. 17, Deckert, Rittinger), doch war stets daneben in diesen Fällen an manchen Stellen auch Hypästhesie zu beobachten; manchmal verhielten sich die verschiedenen Qualitäten an einer Stelle in dieser Hinsicht verschieden.

Welche Folgerungen nun können wir aus der Betrachtung der sensiblen Störungen in Bezug auf die Prognose derselben ableiten, sowie in Hinsicht darauf, was eine Regeneration der sensiblen Nerven etwa hierbei geleistet hat?

Zunächst dürfen wir aus der Häufigkeit und Regelmässigkeit des Vorkommens der sensiblen Störungen den Schluss ziehen, dass kaum jemals, wo eine sensible Störung nach Durchtrennung eines Nerven bestand, in der Folgezeit ein völliges Verschwinden dieser Störung eintritt. So waren im Falle Bloch 13, im Falle Deckert circa 25 Jahre seit der Operation verstrichen. Die zwei oben erwähnten Fälle, in denen keine sensiblen Anomalien vorlagen, sprechen nur scheinbar dagegen: Im Falle Heckmann war nur der Ram. prof. nerv. radial. durchtrennt, der nur motorische Fasern führt; im Falle Schott dagegen dürfen wir einen jener Fälle von hoher Radialisverletzung erblicken, wo überhaupt jegliche Störung vom Anfang an fehlte, zumal da schon zur Zeit der Operation eine solche nicht nachweisbar war.

Die Extensität der Störung wird meist wohl keine Einschränkung erleiden, sondern die Grenze der bei der Nachuntersuchung festgestellten Störung dieselbe sein, wie sie von Anfang an als Folge der Durchtrennung des Nerven bedingt war. Dies zeigt sowohl die Betrachtung der Ausdehnung der Bezirke, in denen jeweils Anomalien nachweisbar waren, als auch der Vergleich dieser Befunde mit solchen, die zur Zeit der Verletzung oder Operation erhoben wurden. Genaue Aufzeichnungen über die früheren Befunde sind in den Fällen Dick und Bloch vorhanden; in keinem dieser Fälle ist eine Einschränkung nachweisbar, obwohl die Verletzung im Falle Bloch 13 Jahre zurückliegt.

So erfährt im Allgemeinen wahrscheinlich nur die Intensität der Störung eine Abnahme in verschiedenem Grade. Wie viel von dieser Abnahme aber auf die Regeneration sensibler Nerven und wie viel auf die beiden anderen Möglichkeiten des Sensibilitätsersatzes (S. 443) zu beziehen ist, lässt sich aus den Endbefunden nicht sicher bestimmen. Wir dürfen zwar für die Fälle mit

schwerer Störung ein Ausbleiben der Regeneration annehmen, während für die Fälle mit sehr leichter Störung mit grosser Wahrscheinlichkeit auf die erfolgte Regeneration zu schliessen ist; wo aber die Grenze zwischen diesen beiden Extremen liegt, dafür haben wir heute noch keine sicheren Anhaltspunkte zur Entscheidung.

Von subjectiven Störungen, die auf dem Gebiete der Sensibilität zur Beobachtung kamen, ist hervorzuheben, dass etwa von dem dritten Teil der Patienten schmerzhafte Empfindungen bei Witterungswechsel angegeben wurden, welche in dem unterhalb der Verletzungsstelle gelegenen Nervengebiet lokalisiert sind; bei fast allen Patienten war eine zum Teil starke Druckempfindlichkeit der Verletzungsstelle der Nervenenden vorhanden, meist gleichzeitig mit excentrischen Sensationen verbunden. In einer Reihe von Fällen lag zugleich eine leichte Neurombildung an der Verletzungsstelle vor. Zum Schlusse will ich noch hinweisen auf die im Fall Rabe beobachtete Bildung schmerzhafter Knoten in der Hohlhand.

Auch die trophischen Störungen, zu deren Betrachtung ich jetzt übergehe, verhalten sich ungünstig in Hinsicht auf einen vollkommenen Ausgleich, der wohl nur in den seltensten Fällen erfolgt.

Bei der Nachuntersuchung der Fälle von Radialisnaht wurden an der Haut der Hand keine auffallenden trophischen Störungen beobachtet, wie ja solche überhaupt bei Radialislähmungen nur sehr selten vorkommen, was man mit der Geringfügigkeit der sensiblen Störungen in diesen Fällen in Einklang gebracht hat. Dagegen bestand im Falle Schott auf dem Rücken des Handgelenkes eine teigige Schwellung, die wohl auf die bei Radialislähmungen nicht ganz selten vorkommende Anschwellung der Sehnenscheiden der Fingerstrecker zurückzuführen ist. Ausser dieser Störung bestanden in fast sämtlichen Fällen leichte Umfangsdifferenzen im proximalen Drittel der Unterarme (0,5—1—2 cm), die teils auf die Muskeldefekte, teils auf ein geringeres Muskelvolum zurückzuführen sind.

Sehr stark demgegenüber sind die trophischen Störungen, die bei den Fällen von Medianusnaht und auch der Mehrzahl der Ulnarisnähte beobachtet wurden. Die geringen Umfangsdifferenzen der Ober- und Unterarme, welche wir in diesen Fällen finden, erklären sich meistens durch einen geringeren Gebrauch der betreffenden Extremität; nur in den Fällen Stortz und Deckert sind sie, wenigstens zum Teil, auf den Ausfall in der Regeneration von Muskeln direkt

zu beziehen. Die Handumfänge um die Capitula metacarp. 2—5 gemessen, zeigen ebenfalls fast überall einen geringen Unterschied zu Gunsten der nicht gelähmt gewesenen Extremität. Am intensivsten aber zeigen sich die Finger betroffen, die fast in allen ihren Gliedern eine Umfangsverminderung erkennen lassen, die in ihrer Ausdehnung ungefähr dem Ausbreitungsgebiet des in Frage kommenden Nerven entspricht. Nur im Falle 17 lassen sich keine auffallenden Unterschiede erkennen, ebenso im Falle 21 für das Ulnarisgebiet. Der im Falle Wetzel beobachtete grössere Fingerumfang ist als Folge eines chronischen Oedems aufzufassen.

Wenn es richtig ist, dass die Intensität der trophischen und sensiblen Störung übereinstimmt, wie man es aus dem Verhalten dieser Störungen im Allgemeineu bei Medianus- und Radialislähmungen geschlossen hat, so muss auch nachzuweisen sein, dass der stärksten Abnahme der Sensibilität in einem Nervengebiet das Maximum der trophischen Störung entspricht. Es scheint dies, soweit man der Zahl der vorliegenden Fälle nach schliessen kann, im Allgemeinen zuzutreffen. So zeigt sich in fast allen Fällen von Medianus-Durchschneidung, dass am Zeigefinger die Intensität der trophischen Störung progressiv zunimmt, so dass sie an den Endphalangen ihren höchsten Grad erreicht. Folgende Tabelle giebt eine Uebersicht über dieses Verhalten; die Zahlen geben an, wie viel Prozent die Umfänge der einzelnen Phalangen auf der Seite der Nervendurchschneidung von denen der anderen Seite betragen.

	I. Phalange	II. Phalange	III. Phalange
Harz	89,3	82,5	85
Frank	93,2	88,5	81,9
Wetzel	105	97,2	Angabe fehlt
Kuhn	93,8	87,3	87,5
Stortz	98,6	92,1	85,9
Magin	91,7	88,3	82,4
Rabe	100	91,8	89,5
Deckert	100	97	93,5
Rittinger	93,8	95,8	94,1
F. 21	94,4	91,1	89,3

Ferner findet sich bei den einfachen Medianusnähten, bei denen auf das gegenseitige Verhalten der Intensität der sensiblen Störung am Endglied des Zeige- und Mittelfingers besonders geachtet wurde, dass in den Fällen Frank, Kuhn, Stortz und Magin, wo die In-

tensität dieser Störung an der Endphalange des Zeigefingers stärker ist, hier auch die trophische Störung gegenüber dem Mittelfinger übertrifft. Im Fall Rabe dagegen, wo die Intensität der sensiblen Störung am Endglied des Mittelfingers die der entsprechenden Störung am Zeigefinger übertrifft, findet kein solches Ueberwiegen statt. Die Werte am Mittelfinger für diese Fälle sind folgende:

Frank	97,2	89,1	92,2
Kuhn	93,4	89,7	93,3
Magin	90	85,9	90,9
Stortz	94,7	92,6	91,7
Rabe	98,6	93,7	89,8.

Andererseits finden sich auch Gründe, welche gegen ein völliges Parallelgehen beider Störungen zu sprechen scheinen. So würde im Fall Rabe an der Endphalange des Mittelfingers dem sensiblen Befund nach eine stärkere Umfangsverminderung zu erwarten sein; ebenso steht im Falle Rittinger die starke Umfangsverminderung an den Mittelphalangen des 3. und 4. Fingers nicht in Einklang mit dem erhobenen Sensibilitätsbefund.

Zugleich mit den Umfangsverminderungen der Finger zeigte die Haut bei den Medianusfällen vielfach die bekannte Glätte (Glossyskin) und war zugleich zarter als auf der anderen Seite; auch wurden in einer Reihe von Fällen leichte Störungen des Nagelwachstums beobachtet.

Wenn wir uns nun fragen, was die Nervenregeneration für den Ausgleich der trophischen Störungen geleistet hat, so lässt sich dies wegen des Mangels entsprechender früherer Befunde schwer entscheiden. Es scheint, dass in den Fällen 17 und 21 für das Ulnarisgebiet ein ziemlicher Ausgleich stattgefunden hat; wie weit etwa in den anderen Fällen die Störungen zurückgegangen sind, darauf könnte geschlossen werden, wenn man den vorliegenden Befunden eine entsprechende Zahl von Fällen gegenüberstellen würde, in denen eine Regeneration nicht stattgefunden haben kann, die aber sonst gleichwertig sein müssten. Ich habe deshalb auch die Fingerumfänge, die ja vergleichbare Werte für das Mass der trophischen Störung geben, in den Krankengeschichten vermerkt. Hervorzuheben ist, dass die in motorischer Hinsicht erfolglosen Fälle von Medianusnaht (Rittinger, Fall 21) keine grössere prozentarische Verminderung der Zeigefingerumfänge zeigen als die Fälle von erfolgreicher Naht; ferner ist bemerkenswert, dass in dem Fall von Naht des Plexus brachialis, wo ein früheres Mass vom Umfang

der Grundphalange des Zeigefingers vorliegt, dieses sich in keiner Weise geändert hat.

Von den vasomotorischen Störungen, die nun noch zur Besprechung übrig bleiben, ist vor allem zu erwähnen eine bei den Medianus- und Ulnarisfällen fast allgemein angegebene Empfindlichkeit der Hand gegen Kälte. Objektiv war in einigen Fällen eine Temperaturherabsetzung festzustellen; in anderen Fällen fehlte dieselbe, soweit dies durch Schätzen mit der Hand zu bestimmen war. Bezüglich der übrigen, nur in einzelnen Fällen beobachteten vasomotorischen Störungen kann ich auf die Krankengeschichten verweisen.

In den vorhandenen Störungen nun haben wir ein Mass für das, was die Nervennaht in physiologischem Sinne geleistet hat; zugleich mussten hiermit auch die Folgen der Nebenverletzung betrachtet werden, da diese zum Teil in hohem Grade den Gesamterfolg mit bestimmen. Im folgenden soll nun noch in Kürze festgestellt werden, wie weit die einzelnen Störungen in praktischer Hinsicht in Betracht kommen, sowohl für die schwere, in erster Linie Kraft erfordernde Arbeit, als auch für feinere Verrichtungen, die eine grössere Geschicklichkeit zur Voraussetzung haben.

1) Was die Fähigkeit zu grober und schwerer Arbeit betrifft, so sind in erster Linie die Leitungsdefekte, die erheblicheren Grade von Muskelschwäche, sowie die Folgen von Nebenverletzungen von praktischer Bedeutung. Von den übrigen Störungen kommen diejenigen auf dem Gebiete der Sensibilität nur wenig in Betracht. Manchmal wird die Schmerzhaftigkeit der Nahtstelle am Handgelenk die Kraft beeinträchtigen können; auch die schmerzhafte Knotenbildung in der Hohlhand, die im Fall Rabe beobachtet wurde, gehört hierher. Eine grössere Bedeutung dagegen haben wohl die vasomotorischen Störungen, welche, namentlich bei Patienten mit früherer Medianusdurchschneidung, durch die Empfindlichkeit der Hand gegen Kälte, welche sie zur Folge haben, die Leistungsfähigkeit zu gewissen Zeiten beeinträchtigen können. Die trophischen Störungen, die nur in den Fällen von Medianus- und Ulnarisnaht in Betracht kommen, sind wohl nur insofern von Bedeutung, als sie, zusammen mit den anderen Störungen, dem Patienten das Gefühl der Minderwertigkeit und Empfindlichkeit seiner Hand geben, was wieder ein Schonen derselben zur Folge hat und dadurch auch die Kraft beeinflusst.

Wie weit insbesonders die drei zuerst genannten Momente (Lei-

tungsdefekte, Muskelschwäche, Nebenverletzungen) für die Kraft in Betracht kommen, das zeigt eine Betrachtung der Dynamometerwerte. Bei den Radialisfällen geben uns diese Zahlen ein Urteil über die durch die Leitungsdefekte und Muskelschwäche bedingte Kraftverminderung; bei den Fällen von Medianus- und Ulnarisnaht kommt meist als weiterer Faktor die durch die Nebenverletzung bedingte Krafteinbusse hinzu. Die im folgenden angeführten Zahlen geben an, wie viel Prozent die Druckkraft der gelähmt gewesenen Hand von derjenigen der anderen Seite ist:

		Rechts oder links		
Bloch	76%	l.		Fälle von Radialisnaht.
Schott	bis 12,5%	r.		
Schröck	80%	l.		
Heckmann	91%	l.		
Hartlieb	30%	l.		
Eberle	35%	l.		
Thoma	55%	r.		
Dick	62,5%	l.		
Frank	30%	l.	bezieht Unfallrente	Fälle von Medianusnaht (Medianus allein durchschnitten).
Wetzel	0	r.		
Kuhn	73%	l.		
Stortz	77,6%	r.		
Magin	62%	l.		
Rabe	29%	l.	bezieht Unfallrente	
Deckert	62%	r.	Opponens poll. fehlt	Naht des Medianus und Ulnaris.
Rittinger	40%	l.	Medianusnaht erfolglos	
Harz	0	r.		
Nr. 21	26%	l.	Medianusnaht erfolglos	
Kühni	56,6%	l.		Naht des Ulnaris allein.
Nr. 17	96%	r.		

Wenn wir nun die Resultate der vorliegenden Fälle in Hinsicht auf die grobe Kraft zusammenfassen, so ergiebt sich folgendes:

Was die Fälle von Radialisnaht betrifft, so können wir zwar nur im Falle Heckmann sagen, dass die grobe Kraft sich wohl völlig wieder auf ihre ursprüngliche Höhe erhoben hat; doch dürfen wir, wie ein Vergleich mit der jeweiligen Arbeitsfähigkeit ergiebt, doch auch in den Fällen Schröck, Bloch und selbst Thoma, sowie im Falle Dick, wo der Nerv nur halb durchtrennt war, und der noch in Besserung begriffen ist, von einer für den praktischen Gebrauch vollkommen genügenden Herstellung der groben Kraft sprechen: es haben also unter 8 Fällen erfolgreicher Radialisnaht 5[1]) eine gute

1) Fall Thoma aber wohl nicht für jede Art schwerer Arbeit.

Brauchbarkeit der Hand für schwere Arbeit erlangt. Da wir nun in den weniger erfolgreichen Fällen erschwerende Momente nachweisen können (ausgedehnte Osteomyelitis, Zeit der Naht, Spannung der Naht), denen wohl die Ursache des geringen Erfolges beigemessen werden darf, so ist es wahrscheinlich, dass beim Fehlen solcher Momente die Prognose der Radialisnaht in Bezug auf die Fähigkeit schwerer Arbeit eine günstige ist.

Anders dagegen verhalten sich die Fälle von Medianus- und Ulnarisnaht: Unter den fünf einfachen Medianusdurchschneidungen (1 am Oberarm, 5 am Handgelenk) hat keiner der Patienten die volle Leistungsfähigkeit der betr. Hand für schwere Arbeit wieder erlangt, denn auch in den Fällen Kuhn und Stortz, welche die beste Dynamometerkraft zeigen, halten die Patienten ihre Hand nicht für schwere Arbeit tauglich. Diese Einbusse beruht indessen nur im Falle Stortz auf der Nervenverletzung allein; in allen anderen Fällen sprechen die von den Sehnen ausgehenden Störungen mit, zum Teil in erheblichem Grade. Unter den zwei einfachen Ulnarisdurchschneidungen ferner ist nur in einem Falle der Erfolg in Bezug auf den Grad der Wiederherstellung der Kraft ein durchaus befriedigender gewesen. Was dann endlich die drei erfolgreichen Fälle kombinierter Medianus- und Ulnarisnaht betrifft (1 am Oberarm, 2 am Handgelenk), von denen diejenigen am Handgelenk in Bezug auf die Medianusnaht keinen Erfolg aufzuweisen haben, so ist nur im Falle hoher Durchschneidung die Fähigkeit für schwere Arbeit mit der betreffenden Hand wieder erreicht worden, aber für ein beschränktes Gebiet[1]).

2. Betrachten wir nun die Leistungsfähigkeit für feine Arbeit, so finden wir, dass dieselbe fast in allen Fällen in verschiedenem Grade herabgesetzt ist. Es müssen für diese Beeinträchtigung bei den Radialisfällen da, wo die Störungen gering sind, wesentlich leichte Weichteilverkürzungen beschuldigt werden, in den ungünstigeren Fällen die Leitungsdefekte, die Muskelschwäche und zu gewissen Zeiten auch die vasomotorischen Störungen; für die Medianus- und Ulnarisverletzungen kommen ausser den genannten

1) Mit den vorliegenden Resultaten steht ungefähr im Einklang eine Statistik von Bowlby (Virchow-Hirsch 1884. XVIII. II. S. 310) welche Holmes im Manuskript vorgelegen hatte. Es sollen hier in einer 20 Nummern umfassenden Serie nur 6 völlig erfolgreiche Fälle vorgelegen haben; doch scheint ein Teil derselben nicht einwandsfrei gewesen zu sein, denn Holmes schreibt die erhaltenen Resultate der mehrfach nicht hinreichend lange ausgedehnten Beobachtungsdauer der betreffenden Patienten zu.

Momenten zunächst noch die Folgen der Nebenverletzung sehr in Betracht (für die Fälle von Verletzung am Handgelenk), dann aber hat hier, namentlich für die Medianusverletzung, noch ein Moment grosse Bedeutung: die zurückbleibende Empfindungsstörung, welche gerade da ihre grösste Intensität besitzt, wo das feinste Gefühl nötig ist, an der Endphalange des Zeigefingers, in zweiter Linie des Mittelfingers. Unter den Radialislähmungen war nur im Falle Schröck, wahrscheinlich auch im Falle Dick keine Störung in Bezug auf die Feinheit der Bewegungen vorhanden; im ersten Falle dürfen wir dies ausser der eingehenden Nachbehandlung der Beschäftigung des Patienten als Cigarrenarbeiter zuschreiben, wobei derselbe namentlich Rotationsbewegungen mit dem Daumen üben musste; im Falle Dick, wo der Nerv nur halb durchtrennt war, ist Grund zur Annahme vorhanden, dass die Nervenfasern für die lange Daumenmuskulatur nicht schwer geschädigt waren. Gering ist die Störung wohl im Falle Heckmann. Auch bei einem Patienten mit Ulnarisdurchschneidung (ausserdem ausgedehnter Muskeldurchschneidung) wurde keine Beeinträchtigung für feine Arbeit angegeben; doch schliesst hier der objektive Befund eine Thätigkeit, welche eine gute Fingerspreizung erfordert, also z. B. Klavierspielen, von vornherein aus, was auch bei keinem der anderen Fälle von Ulnarisnaht dem Befund nach möglich gewesen wäre; freilich hat wohl auch überall die Uebung hierzu gefehlt.

Im Allgemeinen können wir sagen, dass in Hinsicht auf den Grad des Erfolges die Fälle von Radialisnaht eine weit bessere Prognose bieten als die Fälle von Naht des Nervus ulnaris und medianus. Die vorhandenen Störungen nun werden im Einzelfalle unter Berücksichtigung der Möglichkeit eines Ausgleichs durch die andere Hand, sowie in Hinsicht auf den Beruf des Patienten in sehr verschiedener Weise bei der Stellung der Prognose in Betracht kommen, im günstigen Falle manchmal keine Bedeutung besitzen.

Wenn wir so auch aus diesen Betrachtungen gesehen haben, dass die Resultate in den vorliegenden Fällen manches zu wünschen übrig lassen, wenn wir das Bild der Vollkommenheit vor Augen haben, und dass sich durch diese Serie von Fällen der Schluss von Tillmanns bestätigt hat, dass die vollständige Restitutio ad integrum nach der Naht peripherer Nerven bis jetzt recht selten beobachtet sein dürfte, eine Ansicht, der auch Tornau (l. c.) auf Grund eines an sich selbst beobachteten Falles beigetreten ist, so ist doch auf der anderen Seite der Vorteil, welcher durch die Nervenregeneration

erreicht wurde, mag diese auch nicht zur Herstellung der Innervation aller Muskeln geführt haben, meist ein ausserordentlich grosser, wenn wir das traurige Bild der Folgezustände uns vergegenwärtigen. Werfen wir nur einen Blick auf den Fall Thoma: wie viel ist hier schon die Wiederherstellung nur zweier Muskeln von Wert gewesen, die allein dem Patienten das Verbleiben in seinem Berufe ermöglichte.

Zugleich haben sich aus unseren Betrachtungen aber auch einige Gesichtspunkte für die Therapie ergeben, die für eine Verbesserung der Resultate von Bedeutung erscheinen. Wir haben gesehen, dass wir schliessen dürfen, dass von zwei Faktoren der Grad des Erfolges in erheblichem Masse beeinflusst wird, vom Produkt der Zeit, die zwischen Verletzung und Operation gelegen ist, und dem der Uebung. Wenn uns also die Naht bald nach der Verletzung einen besseren Grad des Erfolges verspricht, so erhebt sich andererseits die Forderung, nicht nur bis zum Eintritt der Regeneration mit allen verfügbaren Mitteln der Degeneration der Muskeln entgegen zu wirken, sondern auch, was auch Tillmanns betont, lange über diesen Zeitpunkt hinaus eine eingehende methodische Behandlung zu üben, welche auf die physiologische Funktion eines jeden der gelähmt gewesenen Muskeln Rücksicht nimmt. Auf diese Weise dürfen wir dann erhoffen, dass die erreichten Resultate einer weiteren Vervollkommnung fähig sind.

Zum Schlusse dieser Arbeit sei es mir noch gestattet, meinem hochverehrten Lehrer, Herrn Geh.-Rat Prof. Dr. Czerny, auch an dieser Stelle bestens zu danken, sowohl für die Zuweisung der Fälle als auch für das warme Interesse, mit dem er den Fortgang der Arbeit verfolgte. Ferner bin ich Herrn Dr. Marwedel zu grossem Dank verpflichtet, sowie Herrn Dr. Schönborn, welcher mich bei der Ausführung der elektrischen Untersuchungen in liebenswürdiger Weise unterstützte. Herr Prof. Hoffmann hatte die Güte, in zwei Fällen die elektrische Untersuchung vorzunehmen; Herrn Prof. Jordan verdanke ich den grössten Teil der Untersuchung im Falle Nr. 8.

AUS DER

TÜBINGER CHIRURGISCHEN KLINIK

DES PROF. DR. v. BRUNS.

XVIII.

Ueber Cirkulationsstörungen im Gehirn nach Unterbindung der Vena iugularis interna.

Von

Dr. **P. Linser,**
Assistenzarzt.

Vor einigen Jahren ist aus der v. Bruns'schen Klinik ein Fall von Gehirnerweichung nach isolierter Unterbindung der Vena iugularis interna[1]) publiciert worden. Es war damals infolge dieses Eingriffes der Tod eingetreten, und zwar wegen einer ganz unvollkommenen Entwicklung des Sinus transversus und der Vena iugularis der andern, nicht unterbundenen Seite. Bis dahin war kein ähnlicher Fall in der Litteratur bekannt geworden, trotzdem über die Resultate der Unterbindung dieser Vene zahlreiche Arbeiten und ein grosses Beobachtungsmaterial vorlagen. Man wollte nur vorübergehende Gesichtsoedeme, halbseitige Kopfschmerzen und dergleichen nach der

1) Rohrbach. Diese Beiträge. Bd. 17.

einseitigen Jugularisligatur gesehen haben. Ja es existieren Berichte über doppelseitige Ligatur dieser Vene, die ebenfalls anscheinend ohne grösseren Nachteil ertragen wurden.

Seitdem ist, obwohl die erwähnte Arbeit in den neueren Handbüchern der Chirurgie Erwähnung findet, nur ein hieher gehöriger Fall von Kummer[1]) bekannt geworden.

Kummer musste bei der Entfernung eines Cystadenoma folliculare des Unterkiefers die rechte Vena iugularis interna unterbinden. Die Operation dauerte 3/4 Stunden. Die Patientin hatte nach derselben guten Puls und freie Atmung, nur war sie noch nicht aus der Narkose erwacht. Fünf Stunden später trat unter Pulsbeschleunigung und Temperaturherabsetzung der Tod ein, ohne dass die Patientin wieder zum Bewusstsein gekommen wäre. Die Autopsie ergab venöse Hyperämie der Piagefässe, Extravasation von Blut in die Ventrikel und cirkumskripte Hyperämien der Hirnsubstanz im Bereich der beiden Frontallappen. Eine Abnormität an den Sinus transversi fand sich nicht vor. Ob die Jugularis interna der andern Seite normal entwickelt war, ist nicht festgestellt worden.

Es erscheint bei der Häufigkeit der Jugularisunterbindung und der Seltenheit schwererer Folgen im Anschluss an dieselbe fast wie ein Zufall, dass schon wieder ein ähnlicher Fall in hiesiger Klinik vorkam, wo ebenfalls wieder eine Abnormität der Venae iugulares als Ursache bei der Autopsie aufgefunden wurde. Für die Ueberlassung des Falles spreche ich meinem hochverehrten Chef, Herrn Prof. v. Bruns meinen besten Dank aus.

Michelfeld, Katharina, 48 J. aus Grubenbach. Aufgenommen 20. XI. 1899. Pat. will, abgesehen von 10 schweren Geburten, früher nie länger bettlägerig gewesen sein. Seit 5 Jahren habe sie einen Kropf, der erst langsam, seit diesem Sommer aber rasch an Grösse zugenommen habe. Damit seien besonders bei anstrengender Arbeit Atembeschwerden gekommen; sie sei abgemagert und zusehends elender geworden.

Status: Kachektisch aussehende Frau mit ausgesprochen rhachitischem Habitus. An Herz und Lungen nichts Abnormes. Keine Drüsenschwellungen. An der rechten Halsseite findet sich ein langgestreckter, unregelmässig höckeriger Tumor, von der Gegend des Kieferwinkels und dem Hinterrand des rechten M. sternocleidomastoid. bis zur Clavicula reichend, der unter dem Kehlkopf über die Trachea hinwegzieht und mit einem über dem Jugulum zwischen Trachea und linkem M. sternocleidomastoid. liegenden gleichartigen Tumor zusammenhängt. Das Ganze hat ca. U-förmige Gestalt und umfasst die Gegend des Kehlkopfes

1) Revue de Chirurgie. 1899.

von rechts unten her. Der obere Pol des Tumors ist vollkommen frei beweglich und dicht unter der Haut, der übrige Teil dagegen kann nur unter der Haut, nicht auf der Unterlage verschoben werden. Schon bei der äusserlichen Betrachtung, besser noch bei der Palpation kann man verschiedene, besonders sich abhebende Partien an dem Tumor unterscheiden, von denen am oberen Pole 2 nussgrosse, rundliche, deutlich fluktuierende Cysten liegen, die mit einander kommunicierend, auch noch mit einer gleichen am untern Pole über der Trachea liegenden Vorwölbung in Verbindung stehen: Bei Druck auf die eine schwellen die beiden andern an. Auch das übrige Tumorgewebe erweist sich bei der Palpation als aus mehreren kleineren, rundlichen Knoten zusammengesetzt, die jedoch erheblich derber sind und teilweise Kalkeinlagerungen erkennen lassen. Keine Druckempfindlichkeit. Deutlicher Stridor auch bei ruhiger Haltung. Laryngoskopischer Befund normal. Trachea nicht seitlich verdrängt. Druck auf den Tumor erhöht die Dyspnoe. Thyreoïdintabletten ohne Erfolg.

1. XII. Operation in Aethernarkose: Schrägschnitt vom r. Kieferwinkel bis ins Jugulum. Das subkutane und interstitielle Bindegewebe fällt durch eine besondere Derbheit und Trockenheit auf; der rechte Kopfnicker ist mit der Oberfläche des Tumors fest verwachsen und muss ebenso wie die übrige Muskulatur scharf abpräpariert werden. Dieser Umstand bestärkt den schon anamnestisch vorhandenen Verdacht auf Malignität sehr, da für Annahme entzündlicher Vorgänge kein Anhalt vorhanden war. Mit der Art. thyreoid. inf. zieht der N. recurrens dext. in den Tumor hinein und muss deshalb durchschnitten werden. An der Aussenfläche hängt der Tumor mit der Ven. iug. int. innig zusammen. Letztere muss deshalb in einer Länge von 5 cm reseciert werden, wobei die obere Unterbindung ungefähr in die Höhe des Kieferwinkels zu liegen kommt. Am oberen Pole muss der Nerv. hypoglossus scharf herauspräpariert werden. Die Unterkieferspeicheldrüse ist gleichfalls fest mit dem Tumor verwachsen, so dass sie mit diesem im Zusammenhang herausgenommen wird. Besonders schwierig gestaltet sich die Loslösung der Trachea aus der Struma, da dieselbe mit letzterer sehr fest verbunden ist und fast ganz von ihr umwachsen wird. Links von der Trachea kommt noch ein etwas über kastaniengrosses, normal erscheinendes Schilddrüsenläppchen zum Vorschein, das erhalten wird. Drainage. Naht.

Nach der Operation erwacht Pat., trotzdem sie relativ wenig Aether bekommen hat, erst im Verlauf der fünften Stunde, giebt wenige Antworten, klagt nicht über Beschwerden und ist stark apathisch. Abends erhebliche Atembeschleunigung, schneller unregelmässiger Puls. Morgens Temperatur 39,5, Atemfrequenz 45, Puls 130. Pat. antwortet kaum auf Fragen, starke Cyanose. Geringes rechtsseitiges Gesichtsoedem. Verbandwechsel lässt im Wundbereich nichts Auffälliges erkennen. Mittags etwas Nahrungsaufnahme. Abends 4 Uhr Exitus.

Sektion: Schlechtgenährte, kachektische Leiche. Totenstarre gelöst.

Am Hals, entsprechend dem rechten Kopfnickerrand, eine frische, vernähte Operationswunde, die bei der Eröffnung nirgends Entzündungserscheinungen oder Exsudatbildung erkennen lässt. Rechte Ven. iugul. int. reseciert; an der Schädelbasis hängt noch ein ca. 5 cm langer unterbundener Stumpf derselben. Carotis und Vagus an normaler Stelle und ohne Veränderungen. Lungen ziehen sich wenig zurück; linke Lunge durch ausgedehnte derbe Verwachsungen an der Brustwand adhärent. Beiderseits ist das Gewebe hyperämisch und etwas ödematös. Bronchialschleimhaut gerötet und mit dickem Schleim bedeckt. In beiden Lungenspitzen alte Narben. Herz ziemlich klein, braun. Im Herzbeutel 250 ccm klaren Serums. Epicard glatt und glänzend. Leber 2-fingerbreit tiefer als normal stehend, mässig verfettet. Milz nicht vergrössert, weich. Nieren ohne Veränderungen. Magen und Darmkanal ohne Besonderes. Schädel klein. Dura gespannt, lässt sich nirgends zu einer Falte erheben. An der Oberfläche des Gehirns fällt die starke Füllung der Gefässe auf. Seitenventrikel nicht erweitert, auch ist im Subarachnoidealraum das Oedem nicht sehr bedeutend. Gehirnsubstanz dagegen allenthalben stark durchfeuchtet.

Anatomische Diagnose: Gehirnödem. Akute Bronchitis. Lungenödem. Hydropericard. Braune Atrophie des Herzens. Alte Spitzentuberkulose. Chronische fibröse Pleuritis. Fettleber.

Bezüglich der beiden Jugularvenen ist ein grosser Unterschied in der Weite beider vorhanden: Der Umfang der rechten, unterbundenen beträgt 4,4 cm, der linken 1,8 cm unterhalb der Fossa iugularis gemessen. Also ist das Lumen der rechten Jugularis um mehr als das fünffache grösser als das der linken. Die Fossa iugularis ist beiderseits gut ausgebildet und zu $^3/_4$ von Knochen umgeben. Ihre Grösse beträgt im kürzesten Durchmesser 11 mm, im weitesten 14 mm; links sind die entsprechenden Masse 5 und 6 mm. Die innere Schädelbasis bietet hinsichtlich der Form der hintern Schädelgrube keine bemerkenswerten Erscheinungen dar. Die Hinterhauptsschuppe ist von normaler Rundung, nicht eingesunken; der Knochen ist nirgends besonders dünn oder usuriert. Die beiden Hälften der Hinterhauptsgrube sind ungefähr gleich gross. Der rechte Sinus sigmoideus ist dagegen um ein Bedeutendes grösser als der linke, auch in der Tiefe. Der zugehörige Sinus transversus ist gut ausgeprägt und durch eine nicht geteilte Rinne deutlich als einziger Abflussweg des Sinus longitudinalis sup. bezeichnet; links ist derselbe kaum angedeutet. Ein Emissarium mastoideum fehlt beiderseits; das Foram. condyloid. post. ist rechts doppelt so gross als links. Der Semisulcus petrosus inf. verlässt die Schädelhöhle links durch ein eigenes kleines Loch in der Synchondrosis petrobasilaris. Sonst keine abnorme Emissarien an Basis oder Schädeldach oder besondere Weite der normalen.

Makroskopisch besteht die exstirpierte Struma aus zahlreichen, teils soliden Knollen, von denen erstere viel Cholestearin enthalten, letztere

aus rein kolloidem oder auch derberem kalkhaltigen Gewebe sich zusammensetzen. Nur einzelne Stellen sind durch grössere Weichheit, geringere Transparenz und graue Farbe verdächtig. Besonders auffällig erscheinen auch mehrere geschwellte Lymphdrüsen in dem derben Bindegewebe. Mikroskopisch lassen sich jedoch keine deutlich maligne Stellen finden. Ueberall sind normale kolloidhaltige Bläschen vorhanden, die nur an den Randpartien zu mehr soliden Zellhaufen zusammenfliessen, ohne dass man jedoch auch hier vereinzelte kolloidhaltige Follikel vermisst. Nirgends ist ein Ueberwuchern auf anliegende Gewebe bemerkbar. Das Bindegewebe ist aus derben fibrösen Bündeln zusammengesetzt. Es lässt sich also mikroskopisch der Verdacht auf Malignität nicht bestätigen und wir sehen uns also gezwungen, die auffallenden Verwachsungen des Tumors mit der Umgebung auf entzündlichen Ursprung zurückzuführen.

Es wird nach dem Vorstehenden kaum zu bezweifeln sein, dass der Tod in unserem Falle infolge des Gehirnoedemes eingetreten ist. Denn dass solches im Anschluss an Unterbrechung der venösen Abflusswege eintritt, haben die Versuche Reisinger's[1]) gelehrt. Und dass ein so starkes Oedem der Gehirnsubstanz den Tod zur Folge haben kann, ist ebensowenig zweifelhaft, da dasselbe nicht nur durch den Hirndruck und die sich anschliessende arterielle Anämie schädigend wirkt, sondern auch direkt durch die Wirkung des Transsudates die nervösen Apparate angreift.

Weshalb ist nun in unserem Falle nach der einseitigen Unterbindung der Vena iugularis interna ein solch unüberwindliches Cirkulationshindernis eingetreten? An und für sich ist es ja sicher eine bedeutende Bluthemmung, wenn auf einmal eine so starke Vene ausgeschaltet wird. Dies ist natürlich am Schädel in noch viel höherem Masse der Fall, wo die knöcherne Umrandung den Gefässen eine nicht zu übersteigende Schranke bei ihrer Tendenz, sich im gesetzten Fall kompensatorisch zu erweitern, bildet. Erschwerend trat bei unserer Patientin noch das Alter hinzu, das ja bekanntlich die Fähigkeit der kompensatorischen Anpassung an die jeweiligen Ansprüche in den Gefässen herabsetzt, sowie der Mangel grösserer Emissarien in der hintern Schädelgrube.

Wie wir wissen, stellen die beiden Foramina iugularia nicht die einzigen Wege für die Blutentleerung aus der hintern Schädelgrube dar; es dienen diesem Zwecke ausser einer Anzahl mehr oder weniger seltener Kanäle hauptsächlich noch das Foramen mastoideum und con-

1) Zeitschrift für Heilkunde. 1892.

dyloideum post. Der durch letztere Oeffnung ziehende Venenast vereinigt sich sofort nach dem Austritt aus dem Schädel mit der Vena iugularis [Lauuay[1])] und kann also für unsere Zwecke nicht gesondert in Betracht kommen. Anders verhält es sich mit dem Emissarium mastoideum. Dieser liegt relativ sehr oberflächlich und ist auch hinsichtlich seiner Grösse grossen Schwankungen ausgesetzt. Für gewöhnlich, in 60% der Fälle ist rechts und links ein kleiner Kanal im macerierten Schädel dafür vorhanden. Es fehlt jedoch nicht an zahlreichen Beispielen, wo eine, ja zwei bis federkieldicke Oeffnungen auf einer Seite vorhanden sind. Hyrtl[2]) giebt an, dass „je kleiner die Foramina iugularia, desto grösser die Emissaria mastoidea condyloidea post. sind". Man darf dies nun aber nicht so auffassen, als ob einem kleinen Foramen iugulare ein grosses Foramen mastoideum derselben Seite entspräche; ebenso trifft man „auf der Seite des weiteren Foramen iugulare erweitertere accessorische Kanäle, als auf der Schädelhälfte, welche ein bedeutend verengertes Foramen iugulare zeigt", wie Zuckerkandl[3]) schreibt, was ich nach meinen Untersuchungen bestätigen kann.

Wie unter den Emissarien, so besteht auch bei den grossen Blutleitern der hintern Schädelgrube schon für gewöhnlich eine ziemliche Verschiedenheit bezüglich der Grösse. Dies resultiert hauptsächlich aus dem Umstande, dass von den beiden Sinus transversi der rechte gewöhnlich den ganzen Sinus longitudinalis sup. in sich aufnimmt, während die kleinere Vena cerebri magna (Galeni) in den linken übergeht. Genauere statistische Angaben nach Untersuchungen am nicht macerierten Schädel verdanken wir Rüdinger[4]) und Dumont[5]) Darnach mündet in mehr als der Hälfte der Fälle der Sinus longitudinalis sup. rechts, während er nur in 20% in den linken Querblutleiter übergeht. Woher dieses Verhalten kommt, lässt sich nicht erklären. Vielleicht kann man eine Uebereinstimmung zwischen der Assymmetrie der beiden Sinus transversi zu Gunsten des rechten und der beiden Schädelhälften feststellen, insofern auch meist die rechte Schädelhälfte stärker entwickelt gefunden wird. Wenigstens konnte ich in der grossen Mehrzahl der Schädel, die ich auf die Grösse der Foramina iugularia untersuchte,

1) Thèse de Paris. 1894.
2) Hyrtl. Lehrbuch der Anatomie. 20. Aufl. 1889.
3) Monatsschrift für Ohrenheilk. 1873. Bd. 7.
4) Ibid. 1875. Bd. 9.
5) Thèse de Nancy 1894.

konstatieren, dass einem abnorm erweiterten Venenloche auch eine solch stärkere Vorwölbung der betreffenden Schädeldachhälfte entsprach. Obschon am embryonalen Schädel, während des Vorhandenseins der Venae primitivae ein solcher Unterschied zwischen rechter und linker Seite vorherrscht, ist nicht bekannt; jedenfalls konnte ich in den seltenen Fällen, wo noch ein Foramen iugulare spurium einseitig sich vorfand, nie eine Besonderheit am Foramen iugulare der Basis entdecken.

Entsprechend dieser Grössenverschiedenheit beider Sinus transversi und sigmoidei ist auch in der Weite der Foramina iugularia ein erheblicher Unterschied die Regel. Schon Morgagni[1]) thut dem Erwähnung, aber erst Rüdinger[2]) hat an einer grösseren Anzahl von Schädeln diese Verhältnisse näher geprüft. Letzterer verfuhr dabei in der Weise, dass er an 100 Schädeln die Weite der beiden Foramina iugularia, also Venenloch plus Oeffnung für den Durchtritt des Nervus glosso-pharyngeus, vagus und accessorius vergleichend mass. Beide Abteilungen sind am macerierten Schädel gewöhnlich nicht scharf getrennt und so ergiebt sich hieraus der Nachteil, dass häufig nicht mit Sicherheit zu sagen ist, wie viel den Nerven und wie viel der Vene zufällt. Ausserdem bildet die Vene gerade an der äussern Schädelbasis, an der Fossa iugularis nicht selten einen Bulbus. Wenn so diese Umstände auch eine genaue Messung der Weite der Venenöffnung zuweilen unmöglich machen, so hindern sie doch andererseits einen Vergleich beider Oeffnungen nicht, und in den Fällen, wo eine besondere Enge der einen vorliegt, ist fast stets eine ganz cirkuläre, knöcherne Wand vorhanden, ohne dass ein Bulbus störte. Rüdinger[3]) hat so bezüglich seiner Schädeluntersuchungen bestimmt, „dass die Jugularöffnung 71mal rechts und nur 27mal links am grössten ist und nur 3 von 100 menschlichen Schädeln rechts und links gleich weite Oeffnungen haben. Die Schwankungen bezüglich der Grösse bewegen sich zwischen 1 und 16 mm."

Auch ich habe eine grosse Anzahl von Schädeln auf diese Verhältnisse untersucht in den Sammlungen der anatomischen Institute zu Tübingen, Giessen, Marburg und im Naturalienkabinet in Stuttgart, die mir durch das liebenswürdige Entgegenkommen des Herrn

1) Adversaria anatomica omnia. Lugd. 1723.
2) Beiträge zur Anatomie des Gehörorg. etc. München 1876.
3) L. c.

Prof. Froriep, meines früheren Chefes Herrn Prof. Strahl, Herrn Geheimrat Gasser und Herrn Prof. Lambert geöffnet waren. Es drängt mich allen diesen Herrn auch an dieser Stelle noch meinen verbindlichsten Dank auszusprechen.

Was die Art der Messung betrifft, so habe ich im Gegensatz zu Rüdinger nicht das ganze Foramen iugulare, sondern nur die Venenabteilung desselben in ihrer Weite bestimmt. In der grösseren Mehrzahl ist dieser Teil doch zu $^3/_4$ seines Umfanges von Knochen umrandet, so dass sich 2 aufeinander senkrecht stehende Durchmesser ohne Schwierigkeit messen lassen. Aber auch in den andern Fällen kann man schätzungsweise wohl zu ebensoguten Resultaten gelangen, als indem man noch die Nervenöffnung dazu misst, da der eine Durchmesser, der von vorn nach hinten stets für den Zirkel zugänglich ist. Ich habe also stets 2 aufeinander senkrecht stehende Durchmesser, womöglich den kürzesten und längsten, abgemessen; dazu das Vorhandensein und eventuell die besondere Grösse der Emissaria mastoidea und condyloidea post. protokolliert, an eröffneten Schädeln den Verlauf des Sinus longitudinalis sup., ob nach rechts oder links oder geteilt, und endlich noch besondere Eigentümlichkeiten, vor allem Asymmetrien aufgezeichnet. So ist im Ganzen an 1022 Schädeln verfahren worden mit dem Resultat, dass 662mal das rechte, 246mal das linke Foramen iugulare weiter befunden wurde und dass an 114 Schädel gleiche Weite beider Oeffnungen festzustellen war.

Die durchschnittliche Weite der Venenöffnung beim Erwachsenen beträgt, wenn man dieselbe unter Ziehung des arithmetischen Mittels aus dem kürzesten und längsten Durchmesser als Kreis annimmt, 7—9 mm. Von diesem Masse aus kommen, abgesehen von den Variationen der beiden Durchmesser zahlreiche, z. T. recht bedeutende Abweichungen vor, die aber, wie aus der oben erwähnten verhältnismässig seltenen Gleichheit beider Oeffnungen hervorgeht, vollständig noch im Normalen liegen. Man kann auch beim Vergleich beider Oeffnungen eine ähnliche Regel wie die obenstehende Hyrtl'sche konstatieren, nämlich, dass je weiter die eine ist, umso enger die andere erscheint.

Die Schädel, welche eine Differenz zwischen rechtem und linkem Foramen iugulare konstatieren liessen, habe ich bezüglich der Grösse der Verschiedenheit genauer eingeteilt in solche, wo

1) das eine Foramen vom anderen bis um die Hälfte seiner Weite übertroffen wird;

2) das eine bis doppelt so gross als das andere ist;

3) über doppelte Grösse auf der einen Seite vorhanden ist.

Zu der ersten Kategorie zählen 435 Schädel mit weiterem rechten Foramen iugulare, 175 mit weiterem linken; zu der zweiten Gruppe gehören 153 beziehungsweise 54, zu der dritten 49 beziehungsweise 13 Schädel. Wie im allgemeinen, so ist auch hier im speciellen das Ueberwiegen der rechten Seite eklatant: überall ist sie um das drei- bis vierfache überlegen. Was die Beurteilung dieser Differenzen anlangt, so möchte ich diese bisher aufgezählten Kategorien noch keineswegs zu den absolut pathologischen rechnen. Denn wenn wir absehen von den Emissarien, so wird jedenfalls im gegebenen Falle bei der natürlich ruhigen Haltung der Operierten direkt nach der Unterbindung eine auch nur halb so weite Vena iugularis vorübergehend dem Abfluss des Gesamtblutes aus der hintern Schädelgrube dienen können; wir müssten sonst bei dem hohen Prozentsatz dieses Verhaltens der beiden Foramina iugularia zu einander (27%) viel häufiger schwere Folgen nach der Unterbindung auftreten sehen.

Als pathologisch oder absolut zu eng möchte ich eine letzte Gruppe von 29 Schädeln bezeichnen, wo das eine Venenloch nur 3—4 mm im Durchmesser besitzt, während das andere dieses Mass um das drei und mehrfache übertrifft. Man kann wohl ohne Zweifel annehmen, dass bei einer Enge des knöchernen Foramen iugulare von 3 bis 4 mm, wo also die lichte Weite der Vene auf höchstens 2—3 mm anzuschlagen ist, von einem vicariierenden Eintreten dieses Gefässes für ihre dreifach grössere Genossin keine Rede sein kann. An diesen 29 Schädeln sitzt die Enge 25mal auf der linken und 4mal auf der rechten Seite. Es liegt also dafür der immerhin erkleckliche Satz von 3% vor und, was besonders wichtig erscheint, $2^1/_2$% für die linke und nur $^1/_2$% für die rechte Seite. Ausser Acht gelassen ist hier immer das Vorhandensein eines kompensierenden Foramen mastoideum. Allein, wie schon gesagt, liegt ein solch weites Foramen mastoideum ebenso häufig mindestens auf der Seite des weiteren Foramen iugulare, als auf der des engeren. Und so ändert daselbe nicht sehr viel an diesem Verhältnis.

In der Litteratur sind auffallender Weise nur recht spärliche Notizen über diese Anomalie vorhanden. Zuckerkandl[1]) er-

1) L. c.

wähnt einen Fall, wo das linke Foramen iugulare nur $1^1/_2$ Linien weit war, während das rechte den 8fachen Durchmesser hatte. Calori[1]) beschreibt 3 Fälle von „Stenose des Foramen iugulare", die er zufällig fand, 2 auf der rechten und einen auf der linken Seite. In allen 3 Fällen war das Foramen nur 2—3 mm weit. Sonst liessen sich keine genaueren Mitteilungenüber unseren Gegenstand auffinden.

Wir können also als Resultat unserer Untersuchungen feststellen, dass die Unterbindung der Jugularis doch nicht so ganz gefahrlos ist, wie die meisten Autoren sie schildern; dass in 3% der Fälle eine absolute Insufficiens der einen Vena iugularis an ihrem Ursprung vorhanden ist und dass also bei hohen Unterbindungen der entsprechend weiten Vene der andern Seite eine tödliche Blutstauung in der Schädelhöhle eintreten muss. Wichtig ist es zu wissen, dass diese Abnormität fünfmal häufiger links als rechts auftritt.

Natürlich wäre es von grossem Wert, wenn wir äusserliche Zeichen für das Vorhandensein einer derartigen Asymmetrie hätten. Wie ich oben schon ausführte, ist darauf speziell geachtet worden, leider ohne ein typisches Merkmal zu finden. Die oben erwähnte Asymmetrie ist eben nicht in allen Fällen vorhanden und dann natürlich am behaarten Kopfe des Lebenden viel schwerer zu konstatieren. Eine ziemliche Anzahl (8) von diesen anomalen Schädeln bot ausgesprochene Symptome von Rhachitis. Unsere beiden Fälle aus hiesiger Klinik sind hierher zu rechnen. Den Rohrbach'schen möchte ich nachträglich deshalb als wahrscheinlich rhachitisch bezeichnen, weil das noch in unsern Sammlungen aufbewahrte Präparat durch grosse Dünne und zahlreiche Perforationen der Basis, auffallende Ausbuchtung der Unter- und Abflachung der Hinterfläche in der hinteren Schädelgrube sowie durch bedeutende Asymmetrie des Foramen magnum sich auszeichnet. Auch Merkel[2]) erwähnt einen Schädel der Göttinger Sammlung, der eine solche Anomalie des Foramen iugulare aufweist und ausgesprochene Zeichen von Rhachitis darbietet. Aber auch darauf lassen sich nicht immer diese Verengerungen zurückführen, da ich in einigen Fällen diese Asymmetrie

1) Memorie della R. academia delle Science dell'Istituto di Bologna. Ser. V. Tom. II. 1892.

2) Handbuch der topographischen Anatomie. Braunschweig 1885—90. Bd. 1. pag. 89.

bei Schädeln uncivilisierter Völkerstämme (Kosak, Indianer) fand, bei denen Rhachitis so gut wie nie vorkommen soll.

Eigentümlicherweise ist von psychiatrischer Seite mehrfach der Versuch gemacht worden, diese einseitigen Verengerungen des Foramen iugulare zur Aetiologie psychopathischer Zustände herbeizuziehen. Kasloff[1]) fand unter 21 Schädeln von Kranken, die an Mania suicida gelitten hatten, 17mal diese Verengerung der einen Oeffnung mehr oder weniger entwickelt. Später versuchte Moos[2]) dieselbe Abnormität in diesem Sinne zu verwerten, und endlich teilt Hertz[3]) einen Fall von Delirium acutum idiopathicum mit, wo das rechte Foramen iugulare hochgradig verengt war.

Auch in der hiesigen psychiatrischen Klinik wurde vor kurzem ein ähnlicher Fall beobachtet, und ich verdanke der Liebenswürdigkeit des Herrn Prof. Siemerling die Mitteilung folgender kurzer Notizen. Der betreffende Kranke war wegen Dementia einige Zeit in der Klinik. Die Erkrankung datiert von einer schweren Basisfraktur her, wobei sich aus dem rechten Ohr grosse Blutungen entleerten (in der Heer'schen[4]) Arbeit über Schädelfrakturen ist er unter Nr. 10 angeführt). Bei der Autopsie fand sich der rechte Sinus sigmoideus und das Foramen iugulare auf Sondenweite reduciert. Hier handelt es sich mit grosser Wahrscheinlichkeit um eine traumatische Entstehung dieser Asymmetrie.

Wenn wir zum Schluss noch die praktischen Gesichtspunkte und Lehren aus dem Vorstehenden ziehen, so ist die Asymmetrie der beiden Foramina iugularia mit ihren gefährlichen Folgen bei Unterbindungen der Jugularvene in erster Linie auf der rechten Seite zu befürchten. Den Verdacht auf eine einseitige Verengerung des Foramen iugulare erweckt vor allem die Rhachitis, nächstdem eine besonders auffallende Asymmetrie des Schädels. Der seltene Fall einer geheilten Basisfraktur, in deren Gefolge das eine Venenloch verengert wird, kommt wohl praktisch kaum in Betracht. Vor der Unterbindung sollte bei der Freilegung der einen Jugularis darauf geachtet werden, ob nicht eine abnorme Weite derselben auffällt und falls dies zutrifft, womöglich bloss die seitliche Naht der Vene gemacht werden. Die Ligatur selbst soll möglichst

1) Oppenheim's Zeitschrift für die gesammte Med. 1844.
2) Zeitschrift für Psychiat. Bd. 31. 1875.
3) Ibid. Bd. 39 u. 35.
4) Diese Beiträge. Bd. 9.

entfernt von der Schädelbasis angelegt werden, damit die Entfaltung des reichen venösen Anastomosennetzes des Halses nicht behindert ist. Endlich muss in allen Fällen bei Anlegung des Verbandes nach der Unterbindung dafür Sorge getragen werden, dass die Emissarien, vor allem das aus dem Foramen mastoideum kommende nicht gegen den Schädel komprimiert werden und dass auch am Hals der Blutabfluss dadurch in keiner Weise gehemmt wird.

AUS DER

TÜBINGER CHIRURGISCHEN KLINIK

DES PROF. DR. v. BRUNS.

XIX.

Ein geschwulstartiger Varix im Gebiet der Vena saphena.

Von

Dr. **O. Loos,**

Oberarzt im Inf.-Regt. 126, kommandiert zur Klinik.

(Mit 1 Abbildung.)

Vor Kurzem wurde in der v. Bruns'schen Klinik ein über faustgrosser Varix der Vena saphena beobachtet und operiert. Da in der Litteratur kein Fall eines gleich grossen Varix beschrieben zu sein scheint, mag die nachstehende Mitteilung der Beobachtung gerechtfertigt erscheinen.

Die 53jährige Bauersfrau E. hat seit ihrer ersten im 20. Lebensjahr durchgemachten Schwangerschaft Krampfadern an beiden Beinen, die besonders in den letzten 10 Jahren an Stärke zugenommen haben. Seit 15 Jahren etwa bemerkt sie an der Innenseite des linken Knies einen besonders dicken, mit den andern erweiterten Adern zusammenhängenden Knoten, der nach der Beobachtung der Patientin in den vergangenen 5 Jahren sich gegenüber den übrigen Knoten durch ein lebhaftes Wachstum und allmähliche Verhärtung auszeichnete.

Status: Die unteren Extremitäten zeigen beiderseits ausgedehnte Varicenbildung. Links beginnt diese in der Fovea ovalis sichtbar zu

werden mit langen bleistiftdicken, geschlängelten Venen, die in der Gegend des Kniegelenks in ein Netz geschlängelter und knotiger Venen von Kleinfingerdicke übergehen. Inmitten dieses varicösen Netzes, nach innen und hinten vom Condylus internus femoris, liegt ein Tumor von 24 cm Umfang, 5 cm Höhe. An seiner Basis, wo er sich aus dem Hautniveau erhebt, ist er von einem geröteten Schnürring umgeben, der sich in die bedeckende derbe Haut fortsetzt, welche auf ihrem äussersten Pol eine fünfpfennigstückgrosse Schorfdecke trägt. Der Tumor fühlt sich gespannt an; Fluktuation ist mit besonderer Deutlichkeit an den unteren Partien nachweisbar. Nimmt man den Trendelenburg'schen Versuch vor, der in Bezug auf die V. saphena im oberen Verlauf positiv ist, so zeigt sich beim Erheben des Beines ein leichtes Blasswerden, während bei Senkung und Blutzufluss sich die gewöhnlich vorhandene Cyanose

wiederherstellt. An den genannten Kranz erweiterter Gefässe schliessen sich am Unterschenkel, bis auf den Fussrücken hinabreichend, kleinere varicöse Venen an. Am Malleol. ext., sowie am int. je eine diffus gerötete Stelle, die am letzteren einige fünfpfennigstückgrosse Schorfplatten trägt. Der rechte Unterschenkel ist ödematös. Vom rechten Knie abwärts über das Fussgelenk hinweg und an der äusseren Seite des Fusses befinden sich varicöse Venen, welche am Knie kleinfingerdick und knotig erweitert nach unten an Dicke abnehmen. Trendelenburg's Versuch nicht ausgeprägt. Ueber dem Malleol. ext. eine diffuse, handtellergrosse Rötung der Haut; in der Mitte ein markstückgrosses Ulcus.

Bei der Exstirpation, welche Herr Professor v. Bruns vornahm, wird der Tumor an der Basis elliptisch umschnitten. Von den dicht unter der Haut gelegenen Varicen ist eine Ablösung unmöglich. Die ziemlich bedeutende Blutung infolge der mehrfachen Eröffnung der Venenlumina veranlasst den Schlauch umzulegen. Der Tumor wird zunächst an den beiden von grösseren Venen freien Seiten isoliert, dann oben und unten die Venen freigelegt und durchtrennt: 8 fast kleinfingerdicke Venenlumina werden in der Wunde unterbunden. Wunde unter mässiger Spannung durch Hautnaht geschlossen. Unterbindung der Vena saph. am anderen Bein in typischer Weise. — Ungestörte Heilung der Wunde und der Geschwüre an den Unterschenkeln. Entlassung.

Das Präparat stellt einen grösstenteils von Haut bedeckten 5 cm dicken, 10 cm langen Tumor dar von der Gestalt und Grösse einer grossen Birne. An seiner Basis, wo die Haut teilweise abpräpariert ist, lässt sich ein Konvolut erweiterter, unmittelbar unter der Haut, mit dem subkutanen Gewebe innig verwachsener Venen isolieren mit knotigen Erweiterungen und durchschnittlich bleistiftdickem Lumen. Auf dem Durchschnitt ist ersichtlich, dass diese erweiterten Venen von der Peripherie nach der Mitte zu an Dicke abnehmend, eine den Tumor selbst überall bedeckende Schicht bilden, gegen welche derselbe durch eine $^1/_2$—$1^1/_2$ mm dicke Membran, seine Wandung, sich abgrenzt. Das Innere des Tumors ist angefüllt von derbem, organisiertem Blutgerinnsel, in welchem teils wandungslose Vacuolen, teils von nicht geronnenem Blut gefüllte Lumina sichtbar sind, welche eine Art geschichteter Wandung erkennen lassen. Der Uebergang der Wand einer erweiterten Vene in die Wand des Tumors lässt sich nirgends feststellen; von den subkutan gelegenen Varicen münden dagegen mehrere in den Tumor, so dass wohl der Tumor die Erweiterung einer Kommunikation mehrerer Varicen des Saphenagebietes darstellt. Die niedergeschlagenen Blutgerinnsel wurden organisiert; durch Schichtung des organisierten Gewebes entstanden an mehreren Stellen Lumina, in denen eine Blutcirkulation vor sich ging.

Das mikroskopische Bild entspricht dem makroskopischen Befund. Unter dem sehr gefässreichen subkutanen Gewebe, folgt eine relativ dünne, im ganzen normale Dickenverhältnisse zeigende Venenwand, mit einer

ebenfalls reich mit Gefässlumina versehenen, wenige elastische Fasern enthaltenden Adventitia und einer Media von entsprechender Stärke. Die Intima zeigt ein verschiedenes Verhalten, je nachdem sie einer Stelle entspricht, an welcher vorhandenes frisches Blutgerinnsel noch auf eine Stelle in vivo freier Cirkulation hinweist, oder wo organisierte Blutgerinnsel liegen. Während sie an jenen Stellen normales Aussehen hat — es fehlt allerdings die Elastica interna — gehen an den anderen Stellen bindegewebige Stränge von der Media aus unmittelbar in die fibrinösen Stränge des Organisationsgewebes über. An den peripheren Partien umschliessen letztere an mehreren Stellen Blutgerinnsel jüngerer Entstehungszeit, nach innen findet man nur fibrinöses, organisiertes Gewebe. An Schnitten, die dem äussersten Pol des Tumors entsprechen, findet man eine die Gefässwand durchsetzende kleinzellige Infiltration.

Wenn nun die geschilderte Geschwulst vermöge ihrer Entstehungsgeschichte, ihrer cirkumskripten Gestalt, ihrer Lage im Verlaufe der Saphena, ihres offenbaren Zusammenhangs mit den übrigen Varicositäten zu differential-diagnostischen Schwierigkeiten kaum Veranlassung geben konnte, so zeigen doch die wenigen in der Litteratur auffindbaren Fälle ähnlicher Venengeschwülste, wie diese hauptsächlich bei anderer Lage wohl zu diagnostischen Irrtümern führen können. Es sei gestattet dieselben kurz zu erwähnen.

J. Grossmann[1]) beobachtete eine faustgrosse Geschwulst an der Innenfläche des linken Oberschenkels. Der im Laufe von 12 Jahren aus einer haselnussgrossen, schmerzlosen Geschwulst herangewachsene Tumor wurde als Sarkom diagnosticiert und erst bei der Exstirpation als Venektasie erkannt.

In einem Falle von Segond[2]) handelte es sich um eine etwa wallnussgrosse, „irreponible“ Geschwulst im Verlaufe der Vena saphena von teigiger Konsistenz, „die ihr Volumen bei Hustenstössen nicht veränderte“. Der Tumor, welcher jahrelang als Hernie betrachtet worden war, wurde erst bei der Operation erkannt.

Ueber einen ähnlichen Fall wurde vor Kurzem von Dawbarn in der New-Yorker chir. Gesellschaft[3]) berichtet. Bei einer 60jähr. Frau fand sich unter dem Leistenband ein hühnereigrosser Tumor, der bei Pressen sich vergrösserte, bei Taxisversuchen verschwand. Wahrscheinlichkeitsdiagnose eingeklemmter Bruch. Die Operation ergab eine sackförmige Erweiterung der V. saphena. — In der anschliessenden Diskussion teilt Brewer einen Fall mit, wo ein doppelseitiger Varia der V.

1) Pester med.-chir. Presse (Centralbl. für Chir. Bd. 4. S. 445).
2) Bullet. de la soc. de chir. 1894.
3) Annals of surgery. Bd. 32. Nr. 2.

saphena eine doppelte Cruralhernie vorgetäuscht hatte, ferner gibt Walker an, einige analoge Beobachtungen gemacht zu haben.

Küster[1]) beobachtete an der Innenseite des Oberschenkels genau im Verlaufe der V. saph. eine hühnereigrosse, schmerzlose Geschwulst von bläulicher Farbe, welche dunkle Fluktuation zeigte. Der Tumor bildete einen Sack, in welchem die V. saphena mit normalem Lumen einmündete und wieder abfloss. Die Ausweitung lag mehr an der Innenseite der Vene und war zur Hälfte mit Fibringerinnsel gefüllt, während das Blut durch die andere Hälfte frei cirkulierte.

In sämtlichen Fällen konnte die Diagnose auf eine maligne Geschwulst naheliegen. An ein fasciales Sarkom wäre (unter Ausschluss anderer differentialdiagnostischer Hilfsmittel) auch in unserem Falle zu denken gewesen, umsomehr als auch eine Probepunktion gleiche Ergebnisse gegeben haben würde. Immerhin konnte die Berücksichtigung des langsamen Wachstums, die Abgrenzung gegen die übrigen Weichteile, auch die Lokalisation von einer falschen Deutung bei sämtlichen genannten Geschwülsten schützen. Die Lage unserer Geschwulst schloss an sich schon jede Beziehung zu Geschwülsten der Kniekehle aus, ferner kamen bei ihrer topographischen Lage etwa eine Schleimbeutelgeschwulst der Bursa supracondylica oder semimembranosa nicht in Betracht, Cysten der letzteren schloss schon der palpatorische Befund aus. Schliesslich sicherte in unserem Falle die unverkennbare Beziehung zu der Vena saphena bezw. zu den ihrem Gebiete angehörenden Varicositäten die Diagnose.

1) Archiv für klin. Chir. Bd. 12. S. 630.

AUS DER

TÜBINGER CHIRURGISCHEN KLINIK

DES PROF. DR. v. BRUNS.

XX.

Ueber Trauma und Gelenktuberkulose.

Von

Dr. **B. Honsell,**
Privatdocent und Assistenzarzt.

Dass Tuberkulöse ihr Leiden nicht selten auf ein erlittenes Trauma zurückführen, ist schon den älteren Aerzten bekannt gewesen, und sie haben bereits die Vermutung ausgesprochen, dass ein innerer, genetischer Zusammenhang zwischen Trauma und Tuberkulose bestehen könne.

Früher dachte man sich diesen Zusammenhang so, dass das Trauma bei Vorhandensein einer skrophulösen Diathese oder selbst ohne eine solche direkt eine Tuberkulose zur Folge haben könne. Heutigen Tages wird wohl Niemand mehr daran zweifeln, dass der Koch'sche Bacillus der alleinige, unmittelbare Erreger der Tuberkulose ist, aber man hat doch, gestützt auf experimentelle Studien am Tiere wie auf klinische Erfahrungen, an dem Trauma als einer wichtigen Gelegenheitsursache für die Tuberkulose und zwar namentlich für diejenige der Knochen und Gelenke festgehalten.

Mit welchem Rechte dies geschieht, und in welcher Weise wir

uns diesen etwaigen Zusammenhang zu denken haben, möge auf Grund eigener wie fremder Untersuchungen im folgenden kurz erörtert werden.

Schüller[1]) wollte 1880, also noch vor Entdeckung des Tuberkelbacillus bei Kaninchen Gelenktuberkulosen erzeugen, indem er einerseits ihnen tuberkulöses Material in die Lungen einbrachte, andererseits durch Gelenkkontusionen einen Locus minoris resistentiae erzeugte. Die Resultate entsprachen seinen Erwartungen im vollsten Masse; es entwickelten sich in den lädierten Gelenken chronisch-granulierende Entzündungen, während anscheinend die intakt gebliebenen Gelenke keine Veränderungen aufwiesen. Die Infiltration der Synovialis, die Vascularisation und Granulationsdurchwucherung des Knorpels, die Erweichungsherde im Knochen, die Anwesenheit von mehr oder minder ausgeprägten Tuberkeln in diesen erkrankten Geweben waren, wie Schüller betonte, so ausgesprochen, als man es nur wünschen konnte. Schüller nimmt daher als erwiesen an, „dass durch Einführung teils specifischer tuberkulöser Substanzen, teils solcher, die nach alten und neuen Anschauungen in einer engen Verwandtschaft zur Tuberkulose stehen, in die Lungen, an kontundierten Gelenken Entzündungen erzeugt werden können, welche den beim Menschen beobachteten skrophulösen resp. tuberkulösen Gelenkerkrankungen durchaus ähnlich sind". Unter allen Umständen hatte das Trauma als prädisponierendes Moment für die Gelenkaffektionen gedient.

Ueberzeugender, weil mit Reinkulturen des Tuberkelbacillus angestellt, waren Versuche, welche 10 Jahre später von Krause[2]) ausgeführt wurden.

Krause inficierte Meerschweinchen subkutan, Kaninchen intraperitoneal oder intravenös mit Kulturaufschwemmungen und brachte ihnen dann Gelenkdistorsionen, starke Quetschungen der Epiphysen, teilweise auch Luxationen und Frakturen bei. Sämtliche Tiere gingen und zwar meist zwischen 3. und 7. Woche an allgemeiner Miliartuberkulose zu Grunde. Von den frakturierten und den verrenkten Gelenken war keines, von den intakt gebliebenen und den luxierten nur je eines erkrankt; dagegen zeigten die distorquierten Gelenke in einem

1) Max Schüller. Experimentelle und histologische Untersuchungen über Entstehung und Ursache der skrophulösen und tuberkulösen Gelenkleiden. Stuttgart. Enke. 1880.

2) Fedor Krause. Die Tuberkulose der Knochen und Gelenke. Leipzig 1891 und Deutsche Chirurgie 28 a.

relativ hohen Procentsatz (34 % bei den Meerschweinchen, 50 % bei den Kaninchen) tuberkulöse Entzündungen der Synovialis, welche den Anfangsstadien der menschlichen Gelenktuberkulose gleichgestellt werden konnten. Ausserdem fanden sich 3mal, bei 2 Kaninchen, einem Meerschweinchen, ausgedehntere tuberkulöse Herde in den Epiphysen. Krause schliesst hieraus, dass Gelenke und Knochen beim inficierten Kaninchen oder Meerschweinchen noch der Erkrankung widerstehen, selbst wenn die inneren Organe massenhaft von Tuberkeln besetzt sind. Erst wenn die Gelenke infolge eines geringfügigen Traumas (Distorsion) stärker vaskularisiert werden, wenn Ergüsse in denselben auftreten, werden sie ebenfalls ergriffen.

Die Untersuchungen Schüller's und Krause's führten somit zu demselben Resultat, und auf sie hat man sich vor allem gestützt, wenn man beweisen wollte, dass die Tuberkulose durch traumatische Einwirkungen nicht nur in ihrer Weiterentwicklung begünstigt, sondern geradezu an bestimmte Stellen des Körpers lokalisiert werde.

Bald nach Krause's Veröffentlichung wurde durch französische Autoren (Courmont und Dor[1]), sowie Cadiot, Gilbert und Roger[2]) dargethan, dass es doch nicht immer eines Traumas bedürfe, um experimentelle Gelenktuberkulosen zu erzeugen, dass vielmehr bei Verwendung abgeschwächter Tuberkelbacillen (Hühnertuberkulose) bei Kaninchen auch ohne jede Mitwirkung traumatischer Einflüsse echte chronische Gelenktuberkulosen hervorgerufen werden können. Im übrigen haben die Versuche Schüller's und Krause's jahrelang keinen Widerspruch erfahren. Erst ganz neuerdings traten in Frankreich Lannelongue und Achard[3]), in Deutschland Friedrich[4]) gegen dieselben auf.

Lannelongue und Achard haben eine sehr grosse Zahl von Meerschweinchen und Kaninchen inficiert und ihnen dann an verschiedenen Gelenken teils schwerere, teils leichtere Verletzungen beigebracht.

Bei 30 derart behandelten Meerschweinchen waren die Ergebnisse trotz mannigfacher Variationen in der Versuchsanordnung völlig negativ; die Tiere starben an allgemeiner Tuberkulose ohne irgend welche Gelenkveränderungen aufzuweisen. Ebensowenig traten bei 35, mit Reinkulturen des Tuberkelbacillus geimpften Kaninchen Erschei-

1) v. Baumgarten's Jahresb. 1891. pag. 773.
2) Ibidem pag. 775.
3) Le bulletin médical 1899. Nr. 43.
4) Deutsche Zeitschrift für Chirurgie. Bd. 53. 1899.

nungen an Knochen oder Gelenken, die im Sinne einer traumatischen Tuberkulose hätten verwertet werden können, auf. Dagegen sind unter einer nicht näher genannten Zahl von Kaninchen, die mit tuberkulösem Sputum inficiert waren, 5mal eitrige resp. fungöse Gelenkentzündungen und Caries der Knochen beobachtet worden. Da indessen hier gerade ein septisches Material verwendet worden war, hat es sich wohl um Mischinfektionen gehandelt. Die Verfasser legen daher auch diesen positiven Ergebnissen wenig Wert bei, schliessen vielmehr, dass das Trauma nur ganz ausnahmsweise bei der Entwickelung der Tuberkulose im Spiele sei, während als begünstigende Momente mehr chronisch wirkende Ursachen, so der Wachstumsreiz des Knochens, in Betracht kämen.

Friedrich nahm bei seinen Versuchen die Injektionen von Tuberkelbacillen grösstenteils durch die Carotis in den linken Ventrikel vor, um die Lungenpassage zu umgehen und das Zeitverhältnis des Kreisens der Keime zu eventuellen traumatischen Insulten in der Hand zu haben.

Er benützte ferner schwach virulentes Material, weil dieses nach den Experimenten von Courmont und Dor am ehesten geeignet erschien, eine der menschlichen Lokaltuberkulose analoge Erkrankung hervorzurufen.

In manchen Fällen führte Friedrich ausserdem noch statt resp. neben der intraventrikulären Impfung Injektionen in die Jugularis, die Pleura oder das Peritoneum aus. Unmittelbar oder längere Zeit vor resp. nach der Impfung wurden stumpfe Traumen mittlerer Stärke, insbesonders Distorsionen und Kontusionen der Gelenke, der Epiphysen und des Brustkorbes appliciert.

Nach Ablauf mehrerer Monate zeigten 3 der geimpften Tiere sowie ein 4., welches dem zweiten Wurfe einer inficierten Mutter entstammte, tuberkulöse Gelenkerkrankungen, die sowohl nach ihrem chronischen Verlaufe als der Ausdehnung des lokalen Processes der Gelenktuberkulose des Menschen an die Seite gestellt werden konnten. Ueberraschender Weise sassen diese Herde aber niemals in vorher distorquierten oder kontusionierten, sondern stets in nicht lädierten Gelenken. Friedrich kommt daher ebenfalls zu dem Schlusse, dass das Trauma eine nachweisbare Prädisposition für Ansiedelung im Blute kreisender tuberkulöser Keime an einer bestimmten Stelle nicht hinterlässt.

Somit stehen die beiden neueren Versuchsergebnisse von Lannelongue und Achard, sowie Friedrich den früheren Schül-

ler's und Krause's diametral gegenüber, und es wäre nun zu entscheiden, welchen die grössere Beweiskraft zuzuschreiben ist.

Am wenigsten einwandsfrei sind die Untersuchungen Schüller's gewesen, da er stark verunreinigtes Material (Sputum, zerkleinerte, tuberkulöse Lungenteile) benützte und dieselben Gelenkveränderungen, die er mit diesem Materiale erhielt, auch dann auftreten sah, wenn Mikrokokken, welche er für die Erreger der Tuberkulose hielt, den Tieren injiciert wurden.

Ausschalten müssen wir ferner auch die Experimente von Lannelongue und Achard, da ihre Berichte so summarisch gehalten sind, dass sie eine eingehendere Beurteilung nicht zulassen.

Krause's Versuche scheinen in ihrer Anordnung einwandsfrei zu sein, und es soll auch nicht bestritten werden, dass bei seinen, an allgemeiner akuter Miliartuberkulose erkrankten Tieren die Gelenkveränderungen durch das Trauma sehr wesentlich begünstigt worden sind. Dagegen möchte ich mit Friedrich hervorheben, dass es nicht angängig ist, die bei der akuten Miliartuberkulose der Tiere obwaltenden Verhältnisse auf die lokale, chronische Tuberkulose des Menschen zu übertragen.

Diesem Einwande begegnen Friedrich's Versuche in vollem Masse, und ihre Ergebnisse dürfen daher auch mit entschieden grösserer Berechtigung auf die menschliche Tuberkulose übertragen werden. Andererseits ist freilich Friedrich's Versuchsreihe eine so kleine, dass eine Erweiterung derselben wohl wünschenswert sein dürfte.

Davon ausgehend habe ich auf Anregung von Herrn Prof. v. Bruns die Untersuchungen nochmals aufgenommen. Ueber ihre Anordnung und Ergebnisse sei folgendes berichtet:

Was zunächst die Impfmethode anbetrifft, so benützte ich in den hier berücksichtigten Versuchen ausschliesslich die intravenöse Injektion. Von dem intraventrikulären Verfahren Friedrich's wurde abgesehen, weil ich fürchtete, dass bei Ausschaltung der Lungenpassage und der dadurch bedingten Filtration der Keime eher grössere zusammengeballte Bakterienklümpchen ins arterielle System verbreitet und somit Embolien erzeugt werden könnten. Embolien sind aber, wie schon Krause hervorhob, in ihrer Lokalisation ausschliesslich vom Zufall abhängig. Andererseits durfte doch wohl angenommen werden, dass auch bei intravenöser Injektion ein erheblicher Teil der Bacillen die Lungen passiert und sofort im Körper weiter verbreitet wird. Als Impfmaterial dienten filtrierte

Aufschwemmungen von verschieden virulenten Tuberkelbacillen-Reinkulturen, die mir in liebenswürdigster Weise von Herrn Professor von Baumgarten sowie von Leitern auswärtiger Institute zur Verfügung gestellt wurden.

Das Trauma bestand durchweg in einer wiederholten Distorsion von linkem Knie- und Ellenbogengelenk.

Ergebnisse: I. Versuchsreihe: Am 12. X. 99 wurden 12 Kaninchen mit hochvirulenten Tuberkelbacillen in grosser Menge (1 ccm einer koncentrierten Aufschwemmung) geimpft. Trauma sofort, sowie nach 8 Tagen. Sämtliche Tiere gingen zwischen 4. und 5. Woche an allgemeiner akuter Miliartuberkulose zu Grunde; an den Knochen und Gelenken liessen sich, wenigstens makroskopisch, keine Veränderungen nachweisen.

II. Versuchsreihe: Am 20. XI. 99 wurden 18 Kaninchen mit hochvirulenten Tuberkelbacillen in geringer Menge (0,1 ccm einer mässig koncentrierten Aufschwemmung) geimpft. Trauma sofort, dann weiter nach 14 Tagen und 4 Monaten. 5 dieser Tiere gingen zu verschiedenen Zeiten innerhalb der ersten 2 Monate ein an interkurrenten Erkrankungen, ohne Zeichen von Tuberkulose aufzuweisen. Ein am 14. V. 00 zu Grunde gegangenes Tier zeigte in den Lungen vereinzelte, isolierte Tuberkelknötchen, ebenso ein zweites, welches am 20. V. 00 erlag. Bei einem weiteren am 20. VI. 00 gestorbenen Tiere fanden sich ausgedehnte Käseherde in den Lungen, Verkäsung der Bronchialdrüsen, vereinzelte Tuberkel in den Nieren. Die übrigen Tiere sind jetzt, 8 Monate nach der Infektion, 4 Monate nach dem letzten traumatischen Insulte noch am Leben und weisen keinerlei Zeichen einer Lokaltuberkulose auf.

III. Versuchsreihe: Am 5. X. 00 wurden 15 Kaninchen mit grossen Mengen schwach virulenter Kulturen geimpft. Trauma sofort, nach 14 Tagen und nach 4 Wochen. 10 dieser Tiere starben im Verlauf der ersten 3 Monate, einzelne derselben zeigten tuberkulöse Lungenherde in geringer Ausdehnung, kein einziges dagegen Gelenk- oder Knochenveränderungen.

Bei 5 Tieren, welche zwischem 3. und 8. Monat zu Grunde gingen, fanden sich mehrfache, tuberkulöse Gelenkerkrankungen, die sich langsam entwickelt hatten, meist erhebliche Ausdehnung gewannen und anscheinend mit den von Friedrich beschriebenen Gelenktuberkulosen übereinstimmten.

Kaninchen 1, gestorben am 7. II. 00. Isolierte Tuberkelknötchen in beiden Lungen. Tuberkulose beider Ellenbogen und des r. Kniegelenks.

Kaninchen 2, gestorben am 17. II. 00. Disseminierte Tuberkulose der Lungen, einzelne, isolierte Tuberkelknötchen in den Nieren. Tuberkulose beider Ellenbogengelenke.

Kaninchen 3, gestorben am 29. III. 00. In den Lungen ein grosser, käsiger Konglomerattuberkel. Tuberkulose vom rechten Ellenbogen und linken Knie sowie rechtem Fussgelenk und Fusswurzel.

Kaninchen 4, gestorben am 5. V. 00. In den Lungen mehrere konglomerierte Tuberkel. Tuberkulose des rechten Knies sowie beider Hüftgelenke.

Kaninchen 5, gestorben am 30. VI. 00. Nur sehr vereinzelte, stecknadelkopfgrosse Tuberkelknötchen in beiden Lungen. Tuberkulose des rechten und linken Ellenbogen- sowie des rechten Kniegelenkes, ferner beide Hüftgelenke.

Wie in den Versuchen Friedrich's, so zeigten auch hier die erkrankten Gelenke sehr beträchtliche Volumszunahmen. Sie waren teils mit käsigem Eiter, in welchem sich Tuberkelbacillen nachweisen liessen, teils auch mit Reiskörperchen erfüllt. Manchmal, vor allem bei den Erkrankungen des Hüftgelenkes bestanden ausserdem noch käsige Abscesse in der Umgebung des Gelenkes. In der oft sehr erheblich verdickten Gelenkkapsel liessen sich mikroskopisch typische, einzelne und konfluierte Tuberkelknötchen mit verkästem Centrum aber fast durchweg ohne Riesenzellen erkennen. Die Veränderungen des Knochens selbst beschränkten sich im allgemeinen auf Arrosion der Knorpelflächen sowie einzelne kleine Herde in den Epiphysen. Einmal wurde eine Epiphysenlösung am oberen Femurende beobachtet.

Die begleitenden Lungenaffektionen bestanden in 3 Fällen ausschliesslich in vereinzelten, stecknadelkopfgrossen Tuberkeln, 2mal fanden sich ausserdem 1 resp. mehrere Konglomerattuberkel.

Auffällig war, dass die Versuche mit kleinen Mengen hochvirulenter Keime bezüglich der Lokalaffektionen gänzlich negativ ausfielen, obwohl doch der Infektionsmodus und das Tiermaterial dasselbe wie bei der letzten Versuchsreihe war, und auch diese Tiere noch monatelang nach der Infektion lebten. Ob hierfür die geringe Menge der verwandten Keime verantwortlich zu machen war, oder ob, wie Arloing[1]) annimmt, eben speziell die abgeschwächten Tuberkelbacillen es sind, welche Lokaltuberkulosen hervorrufen, mag dahin gestellt bleiben.

Was den uns hier am meisten interressierenden Punkt, die Verteilung der tuberkulösen Processe auf die verschiedenen Gelenke an-

1) Leçons sur la tuberculose 1892.

langt, so ist zunächst hervorzuheben, dass die Erkrankung sowohl lädierte als auch nicht lädierte Gelenke befiel. Da es sich in unseren Fällen um exquisit chronische, durch abgeschwächte Tuberkelbacillen erzeugte Tuberkulosen handelte, so musste man auf ein solches Resultat allerdings nach den Versuchen von Courmont und Dor von vorn herein gefasst sein. Aber man hätte doch erwarten sollen, dass, wenn überhaupt das Trauma einen Einfluss auf die Lokalisation der Tuberkulose besitzt, die distorquierten Gelenke mit grösserer Regelmässigkeit erkranken als die nicht distorquierten. Das ist indessen keineswegs der Fall gewesen: Es erkrankten im Ganzen 12 nicht lädierte und nur 4 lädierte Gelenke. Die linkseitigen, distorquierten Knie- und Ellenbogengelenke wurden nur in 13%, die rechtsseitigen, intakt gebliebenen in 23% befallen. Mit anderen Worten, diejenige Gelenke, welche mechanischen Insulten ausgesetzt waren, zeigten sogar eine geringere Tendenz zur Erkrankung als die entsprechenden nicht lädierten.

Es sprechen also auch meine Versuchsergebnisse in voller Uebereinstimmung mit denjenigen Friedrich's dafür, dass das Trauma keinen Einfluss auf die Lokalisation der Gelenktuberkulose besitzt.

Ueberblicken wir noch einmal die gesamten Experimente, so ergeben sich folgende Schlüsse:

1. Die Annahme, dass ein innerer Zusammenhang zwischen Tuberkulose und Trauma vorhanden sein kann, entbehrt bisher noch der experimentellen Grundlage.

2. Die vorliegenden Versuche machen es unwahrscheinlich, dass sich die Tuberkulose durch ein Trauma an einer bestimmten Stelle lokalisieren lässt.

3. Wenn, was von vornherein nicht zu bestreiten ist, trotzdem oft ein ursächlicher Zusammenhang zwischen Trauma und Tuberkulose besteht, so findet derselbe wohl in der Weise statt, dass durch das Trauma die Tuberkulose aus einem klinisch latenten in einen manifesten Zustand übergeführt wird. —

Noch ein Wort über unsere klinischen Erfahrungen bei der Knochen- und Gelenktuberkulose.

Wie bei den malignen Tumoren so stösst auch hier die Beurteilung der einzelnen Fälle auf nicht unerhebliche Schwierigkeiten. Wir dürfen natürlich nicht jeden Fall von Tuberkulose, in dessen

Vorgeschichte ein Trauma figuriert, deshalb als traumatisch entstanden bezeichnen. Im besten Fall können wir überhaupt nur mit Wahrscheinlichkeiten rechnen, da die Eventualität eines zufälligen Zusammentreffens beider Momente nie auszuschliessen ist.

Eine gewisse Norm hat sich aus der langjährigen Praxis erfahrener Unfallärzte aber doch herausgebildet:

Danach ist es für die traumatisch entstandene Tuberkulose charakteristisch, dass eine ununterbrochene Kette von Erscheinungen zwischen Trauma und Entstehung der Tuberkulose besteht (Becker, Kaufmann[1]), und dass die Tuberkulose etwa 6—10 Wochen nach dem Trauma als solche erkennbar ist. Hierher gehören also Fälle, in welchen die durch das Trauma direkt bedingten Erscheinungen statt abzuheilen allmählich immer mehr und mehr an Intensität zunehmen, bis wir schliesslich das Bild einer entwickelten Tuberkulose vor uns haben. Ferner wären auch solche Fälle mit einzubeziehen, bei denen die unmittelbaren Folgen des Traumas, Schwellung und Schmerzhaftigkeit in einigen Tagen wieder grossenteils zurückgehen und nur scheinbar geringfügige Beschwerden verbleiben, die dann erst nach Verlauf einiger Wochen einer neuen Verschlimmerung Platz machen. Endlich kann nach Wiener[2]) aber auch zwischen traumatischen und entzündlichen Symptomen ein freies Intervall von ca. 4—6 Wochen liegen.

Nach diesen Gesichtspunkten habe ich das Material aus 20 Jahrgängen der Tübinger chirurgischen Klinik, für dessen gütige Ueberlassung ich meinem hochverehrten Chef, Herrn Professor von Bruns zu grossem Danke verpflichtet bin, einer Durchsicht unterworfen und hierbei unter 1729 Fällen von Gelenk- und Knochentuberkulosen 242 = 14 % gefunden, die wahrscheinlich traumatischen Ursprunges gewesen waren. Fälle, in welchen nur eine Verschlimmerung eines bereits bestehenden Processes durch das Trauma verursacht wurde, sind hierbei nicht mitgezählt.

In 88 dieser Beobachtungen gingen die direkten Folgen des Traumas ohne jede merkbare Grenze in die Tuberkulose über, in 100 Fällen bestand zwischen beiden eine Periode anscheinender Besserung, in 54 ein kürzeres, freies Intervall.

Unter den Traumen figurieren 159 Kontusionen, 80 Distorsionen, 2 Luxationen und nur eine einzige Fraktur. Die allgemeine An-

1) Monatsschr. für Unfallheilkunde. Bd. 2. pag. 161.

2) Wiener. Beitr. zur Statistik tuberkulöser Knochen- und Gelenkleiden nach Trauma. Inaug.-Dissert. Breslau 1897.

nahme, dass es wesentlich Traumen mässiger Intensität sind, welche zur Tuberkulose führen, findet also auch hier eine Bestätigung.

Was die einzelnen Knochen und Gelenke anlangt, so waren von den Tuberkulosen des Ellenbogens 17%, des Knies 15%, der Schulter und der Knochen und Gelenke des Fusses je 13% traumatischen Ursprunges. Hieran schliessen sich an die Knochen und Gelenke der Hand mit 11%, das Hüftgelenk mit 10%, das Sternum mit 7%, die Wirbelsäule mit 4%, die Rippen mit 3%, das Becken mit 2%. Die Tuberkulosen der Schädel- und Gesichtsknochen wurden niemals auf ein Trauma zurückgeführt.

Ich halte es nun allerdings nicht für unmöglich, dass im einen oder anderen Falle ein Irrtum untergelaufen sei, im übrigen sind die Zahlen aber doch so grosse, dass schwere Fehler wohl ausgeschlossen sind. Die gefundenen Werte stehen etwa in der Mitte zwischen den Angaben anderer Autoren. So berechnet Lemgen[1]) auf 261 Lokaltuberkulosen 23 = rund 10% traumatische Fälle. Wiener fand unter 436 Gelenktuberkulosen 6—7%, die mit grösserer Wahrscheinlichkeit auf ein Trauma bezogen werden konnten, bei 19% würde er Rentenansprüche anerkennen, doch finden sich hierunter auch solche, bei denen es sich möglicherweise nur um Verschlimmerung eines bereits bestehenden Processes handelte; angegeben war ein vorheriges Trauma im Ganzen 125mal, d. h. in 28,6% sämtlicher Beobachtungen. Taylor[2]) will unter 845 Fällen in 53% sicher ein veranlassendes Trauma konstatiert haben, und Bauer[2]) behauptet, er habe fast alle Fälle, die ihm unter die Hände kamen, auf mechanische Ursachen zurückführen können.

Für die Tuberkulose des Kniegelenkes berechnet König[3]) 20%, für die tuberkulöse Spondylitis Horzetzky[4]) 44% traumatischer Fälle. Hahn[5]) fand unter 704 Fällen von Tuberkulose der Knochen und Gelenke des Fusses in voller Uebereinstimmung mit meiner Berechnung in 13% eine traumatische Ursache.

Wie es bei dem subjektiven Charakter, welchen derartige Aufstellungen tragen, nicht anders zu erwarten ist, gehen die Angaben der Autoren über die relative Häufigkeit der traumatischen Tuber-

1) Lungen. Zur Aetiologie der lokalen Tuberkulose. In.-Diss. Bonn 1898.

2) Cit. bei Wiener.

3) König. Die specielle Tuberkulose der Knochen und Gelenke. I. Das Kniegelenk. Berlin 1896.

4) Deutsche militärärztl. Zeitschr. 1887. 3. [Diese Beitr. Bd. 26. H. 2.

5) Diese Beiträge. Bd. 26. H. 2.

kulose weit auseinander. Auf der anderen Seite stimmen aber doch wieder alle in dem wesentlichsten Punkte überein, dass in einem mehr oder minder ansehnlichen Procentsatz von Fällen mit Wahrscheinlichkeit ein ursächlicher Zusammenhang zwischen Trauma und Tuberkulose besteht.

Wichtig erscheint mir ferner auch bezüglich der Zuverlässigkeit der anamnestischen Angaben, dass weder nach Hahn's noch nach meinen eigenen Untersuchungen das Frequenzverhältnis der traumatischen Tuberkulosen durch die Einführung der Unfallsgesetzgebung irgend eine wesentliche Zunahme erfuhr. Nach Hahn betrug der Procentsatz vor Einführung des Gesetzes 12%, nach Einführung desselben 14%, nach dem mir vorliegenden Materiale kommen auf die Zeit von 1874—1884 12,17%, auf die Zeit von 1888 bis 1898 14,82% traumatische Fälle. Der Unterschied ist also ein recht geringer, obwohl die Kranken jetzt ein direktes materielles Interesse daran gewonnen haben, ihr Leiden mit einem äusseren Anlasse in Verbindung zu bringen.

Da es nun ausser diesen statistischen Erhebungen in der Litteratur auch eine beträchtliche Reihe gut beobachteter Einzelmitteilungen giebt, die schon zu zahlreich sind, um hier eingehender besprochen werden zu können, so dürfte trotz des Mangels eines experimentellen Nachweises darüber wohl kein Zweifel mehr bestehen, dass das Trauma in der That eine wichtige Gelegenheitsursache für die Entwickelung der Tuberkulose abgiebt.

Auf die Frage, ob die Tuberkulose durch das Trauma an die von letzterem betroffene Stelle lokalisiert werden könne, oder ob es sich nur um Anfachung eines bereits vorher vorhandenen aber klinisch noch nicht manifesten Herdes gehandelt habe, können uns klinische Daten natürlich keine präzise Antwort geben. Immerhin dürfte es von grossem Interesse sein, dass Stern[1]) bei einer genauen Analyse aller bekannt gewordenen Fälle von Tuberkulose speziell der Lungen zu dem Schlusse gelangte, dass bisher der Nachweis, dass infolge eines Traumas in einer gesunden Lunge eine Tuberkulose eintritt, noch nicht erbracht ist. Nach Stern handelt es sich vielmehr vor allem bei der traumatischen Lungenphthise, dann aber auch bei der grossen Mehrzahl aller übrigen traumatischen Tuberkulosen nur um das Manifestwerden eines bereits vorher vor-

1) Stern. Ueber die traumat. Entstehung innerer Krankh. Jena 1896.

handenen Prozesses.

Um bezüglich der mir vorliegenden Kasuistik ebenfalls wenigstens einigermassen ein Urteil über diese Frage zu erlangen, habe ich nachgeforscht, wie häufig bei den Kranken zur Zeit des Traumas resp. unmittelbar vorher oder nachher irgend eine sonstige tuberkulöse Erkrankung vorhanden gewesen war. Denn, wenn auch die Möglichkeit besteht, dass eine verborgene Ablagerungsstätte von Tuberkelbacillen, die an und für sich zu keinerlei klinischen Erscheinungen Veranlassung giebt, gelegentlich Tuberkelbacillen in den Kreislauf gelangen lässt, so werden die Aussaaten doch vor allem von solchen tuberkulösen Prozessen ausgehen, die sich in floridem Stadium befinden, progredient fortschreiten und daher auch klinisch in irgend welcher Weise bemerkt werden.

Nun ergiebt aber unsere Statistik, dass nur 46 unter den 242 Patienten mit traumatischer Tuberkulose zur Zeit des Traumas irgend eine sonstige tuberkulöse Erkrankung aufwiesen, 16 weitere hatten in früherer Zeit schon an Tuberkulose gelitten, alle übrigen 180 Kranke (= 74% der Gesamtheit) waren angeblich bis zum Eintritt des Unfalles gesund gewesen.

Die Zahlen dürften, wenn auch mit weniger Sicherheit als die experimentellen Untersuchungen ebenfalls gegen die Annahme einer Lokalisation der Tuberkulose durch das Trauma sprechen. Wenn es wirklich richtig ist, dass sich 74% der Patienten nicht an eine frühere Krankheit erinnern können, so liesse sich eher schliessen, dass die Invasion der Tuberkelbacillen in den Knochen meist sehr lange Zeit zurückdatiert.

In der That wissen wir, wie Friedrich in seiner oben citierten Arbeit von neuem betont hat, dass sich Tuberkelbacillen Jahre hindurch in den Knochenenden aufhalten können, ohne irgend welche Erscheinungen hervorzurufen, und ihre Einwanderung reicht vielleicht sogar nicht selten bis ins intrauterine Leben zurück (v. Baumgarten, Friedrich).

Ich komme daher zu dem Schlusse, dass zwar unläugbar oft ein innerer Zusammenhang zwischen Trauma und Tuberkulose besteht, dass es sich aber hierbei wohl nur um die Anfachung, das Manifestwerden eines bis dahin latenten Herdes handelt.

AUS DER

TÜBINGER CHIRURGISCHEN KLINIK

DES PROF. DR. v. BRUNS.

XXI.

Ueber die Behandlung brandiger Brüche mit primärer Darmresektion.

Von

Prof. Dr. **F. Hofmeister,**
erstem Assistenzarzt der Klinik.

(Mit 2 Abbildungen.)

„Dass es gegenwärtig Regel sein muss, bei Gangrän des Darmes bei eingeklemmtem Bruche nicht einen künstlichen After anzulegen, sondern Darmexcision und Darmnaht zu machen, wird wohl bald allgemein anerkannt sein", so hat Kocher[1]) vor 20 Jahren prognosticiert. Reichlich ein Jahrzehnt später trat v. Mikulicz[2]) als begeisterter Vorkämpfer für die primäre Resektion des brandigen Darms auf den Plan. Die meisterhafte Klarheit, mit der er, die Gefahren des brandigen Bruches an sich von den mit der Operation verknüpften trennend, unter Benützung der inzwischen ziemlich herangewachsenen

1) Centralblatt für Chir. 1880. pag. 465.
2) Berliner klin. Wochenschr. 1892. pag. 209.

Statistik und gestützt auf reiche eigene Erfahrung die Chancen der konkurierrenden Behandlungsmethoden darlegte und die überzeugende Energie, mit der er die der Primärresektion gemachten Vorwürfe zu entkräften suchte, schienen in der That die lebhafte Diskussion, die sich im vorhergehenden Jahrzehnt entsponnen hatte, zu Gunsten der Resektion beendigt zu haben, bis auf dem Chirurgenkongress des Jahres 1898 v. Bramann[1]) wieder den Anus praeternaturalis als Methode der Wahl mit Wärme verteidigte. Besser als Worte charakterisiert seinen Standpunkt wohl die Thatsache, dass die Herniotomiestatistik der Hallenser Klinik aus den Jahren 1890—98 auf 66 Fälle von Anlegung des Anus praeternaturalis nur zwei Primärresektionen zählt.

Es lässt sich somit nicht verkennen, dass wir die Frage nach dem Normalverfahren bei der Behandlung brandiger Brüche annoch als Streitfrage ins neue Jahrhundert herübergenommen haben, deren endgiltige Lösung durch Beibringung neuen Materials gefördert werden muss. Als solchen Beitrag möchte ich im Folgenden die Erfahrungen, welche in der Tübinger Klinik während der letzten vier Jahre bei der Behandlung gangränöser Hernien gemacht wurden, der Oeffentlichkeit übergeben. Für die gütige Ueberlassung der Fälle sei an dieser Stelle meinem hochverehrten Chef, Herrn Professor v. Bruns aufrichtig gedankt.

Unser Material scheint mir zu gedachtem Zweck in hervorragendem Masse geeignet, weil in dem erwähnten Zeitraume Principien und Methode der Behandlung brandiger Brüche an der Klinik keinerlei Aenderung erfuhren, sodass fast sämtliche mitzuteilenden Fälle in beinahe schematisch gleicher Weise operiert wurden, wodurch das Gesamtmaterial als Unterlage für die Beurteilung der Behandlungsmethode naturgemäss an Wert nur gewinnen kann.

Um Wiederholungen zu vermeiden, will ich zunächst unsere Behandlungsmethode brandiger Brüche, wie sie in den letzten vier Jahren geübt wurde, in ihren Hauptzügen kurz schildern.

Principiell wird die Herniotomie unter Schleich'scher Infiltrationsanästhesie (neuerdings in der Braun'schen Modifikation) nach vorgängiger Injektion von 0,01—0,02 Gr. Morphium ausgeführt. Nur ganz ausnahmsweise, bei besonders aufgeregten und unvernünftigen Patienten wird von dieser Regel abgegangen und zur allgemeinen Narkose mit Aether (oder Chloroform) gegriffen,

1) Centralblatt für Chir. 1898. Kongressbericht. pag. 134.

aber immer nur unter der Voraussetzung, dass der Allgemeinzustand des Patienten noch ein guter ist (also vorwiegend in Fällen kurzdauernder Einklemmung, niemals bei bestehendem Collaps).

Man kommt in der That fast immer ohne allgemeine Narkose aus; nur die Spaltung der Bruchpforte und die Auslösung des Bruchsackes ruft zuweilen stärkere Schmerzäusserungen hervor, wohl nur deshalb, weil an der Rückseite des Bruches und ebenso innerhalb der musculös-aponeurotischen Bauchwand (insbesondere bei Cruralhernien) eine exakte Infiltration schwierig zu erreichen ist. Durch eine „Pseudonarkose" (Vorhalten der Maske und Zählen) lassen sich übrigens die meisten Patienten über diese kritischen Momente hinüberbringen. Geradezu frappierend ist dagegen die Unempfindlichkeit des Darms; man kann mit Sicherheit darauf rechnen, dass während der Darmresektion und Naht die Patienten schlafen wie in der schönsten Chloroformnarkose.

Nach Spaltung und Entleerung des Bruchsackes wird dieser ausgetrocknet und, speciell bei verdächtiger Beschaffenheit des Bruchwassers, mit Sublimattupfern ausgerieben. Erst nach geschehener Desinfection des Bruchsackinnern folgt die Spaltung des Bruchrings, und zwar präparatorisch von aussen nach innen im Sinne der Riedel'schen Herniotomia aperta, während ein Assistent den Bruchinhalt am plötzlichen Zurückgleiten verhindert und eine etwa schon vorhandene Darmperforation verschliesst. Bei vorhandener Darmgangrän wird, wenn im Einzelfall nicht ganz bestimmte Gründe dagegen sprechen, die Schlinge unter besonderer Berücksichtigung des zuführenden Endes reseciert und sofort die Continuität des Darmrohrs durch die Naht wieder hergestellt [1]). Was die Methode der Darmvereinigung anbelangt, so haben wir uns seit April 1896 ausschliesslich der seitlichen Anastomosierung mit blindem Verschluss der Resektionsenden nach der v. Frey'schen Modifikation des Braun'schen Verfahrens bedient. Auf die technischen Einzelheiten der Methode, die sich uns stets trefflich bewährte, brauche ich hier nicht einzugehen, da dieselben von meinem Collegen Küttner [2]) ausführlich beschrieben worden sind, ich möchte nur bemerken, dass wir über die abgebundenen Stümpfe in den letzten Jahren gewöhnlich

1) Von „Primärresektion" sprechen wir nur dann, wenn an die Herniotomie und Excision des brandigen Darmes die Naht sofort angeschlossen wird. Fälle, in denen das gangränöse Darmstück zwar sofort herausgeschnitten, die Vereinigung der Stümpfe aber erst nach einem oder mehreren Tagen ausgeführt wird, gehören in die Rubrik „Anus praeternaturalis."

2) Diese Beiträge. Bd. 17. pag. 505.

noch zwei oder drei Sicherungsnähte gelegt haben. Der genähte Darm wird versenkt und je nach dem vorgefundenen Zustand des Peritoneums sofort die Radikaloperation angeschlossen oder mit Mikulicz'scher Tamponade nachbehandelt nach Abtragung des Bruchsackes und Fixation des Peritoneums an der äusseren Haut. Kein Opium.

Auf 64 Herniotomien, welche in der Zeit vom 1. April 1896 bis 1. Januar 1900 ausgeführt wurden (mit einer Gesamtmortalität von 14 = 21,9%), kommen 25 Fälle von Gangrän der eingeklemmten Darmschlinge (= 39,1% der Herniotomien). Von diesen starben 10 = 40%. In einem Fall erholte sich die vorgelagerte Darmschlinge wieder, die Patientin gieng an Pneumonie zugrunde.

Nach den Operationsmethoden gruppiert gaben diese 26 Fälle folgende Resultate:

Anus praeternaturalis . . . . 5 Fälle; davon † 4 = 80 %
Vorlagerung der suspekten Schlinge 4 Fälle; davon † 3 = 75 %
Primärresektion . . . . . 17 Fälle; davon † 4 = 23,5%

Inwieweit es erlaubt ist, diese statistischen Zahlen zu Schlussfolgernngen hinsichtlich der Leistungsfähigkeit der angewandten Methoden zu benützen, werden wir später nach Analyse der Krankengeschichten zu erörtern haben. Was die Erfolge der Primärresektion anlangt, so dürfen unsere Resultate wohl mit Recht als sehr gute bezeichnet werden, umsomehr als wir, wie später gezeigt werden soll, wie übrigens auch aus dem Zahlenverhältnis der verschiedenen Eingriffe ohne weiters hervorgeht, die Indikationen für dieselbe sehr weit stecken. Nur bei Hahn (5 Todesfälle auf 18 Primärresektionen) und Maydl (2 Todesfälle auf 9 Primärresektionen) habe ich ähnliche günstige Zahlen gefunden.

Mikulicz[1]) hat 1891 eine Statistik der Operationsresultate aufgestellt; ich habe versucht, diese Statistik zu ergänzen, indem ich wie er alle kasuistischen Einzelmitteilungen ausser Rechnung liess und nur grössere Serien aus jeweils einem Krankenhaus verwandte[2]). Die Todesfälle an Secundärresektion wurden naturgemäss der Mortalität des Anus praeternaturalis zugezählt.

1) L. c.

2) Aus diesem Grunde blieben z. B. die Statistiken von Gorde (Du bouton de Murphy dans la gangrène herniaire. Thèse de Montpellier 1896), welcher über 12 Primärresektionen mit meist günstigem Ausgang verfügt und von Pla (De l'entéroanastomose par le bouton de Murphy modifié par Villard dans la Hernie gangrénée. Thèse de Lyon 1895, 16 Fälle mit 14 Heilungen) in unserer Tabelle unberücksichtigt.

	Anus praeternaturalis	Davon gestorben	Primäre Darmresekt.	Davon gestorben
Maydl [1])	12	5	9	2
Krönlein [2])	15	13	12	8
Braun [3])	7	6	8	3
Körte [4])	23	16	3	1
Helferich [5])	8	7	12	6
Hahn [6])			18	5
v. Bramann [7])	66	30	2	1
Czerny [8])	11	8	5	3
Meleschko [9])	13	8	1	—
v. Eiselsberg [10])	1	1	8	5
Wilms [11])	3	2	6	2
Obalinski [12])			74	41
Socin [13])	3	1	20	12
Springorum [14])	—	—	19	6
Eigene Fälle	5	4	17	4
	167	101 60,5%	214	99 46,3%

v. Mikulicz zählt a. a. O. auf 94 Fälle von Anus praeternaturalis 72 Todesfälle = 76,6%; auf 68 Primärresektionen 32 = 47,1%. Der Vergleich mit unserer Tabelle ergibt für die Mortalität der primären Darmresektion eine kleine Abnahme, während die Statistik des Anus praeternaturalis durch die grossen Zahlen v. Bramann's eine beträchtliche Aufbesserung erfahren hat.

Die Mängel, welche einer einfachen Gegenüberstellung der Mortalitätszahlen bei der ausserordentlichen prognostischen Verschieden-

1) Michal. Beitrag zur Kasuistik der gangränösen Hernien. Wiener med Wochenschr. 1894. Nr. 11 ff.

2) Henggeler. Statistische Ergebnisse von 276 incarcerierten Hernien etc. Diese Beiträge. Bd. 15. pag. 1.

3) Borchard. Beitrag zur Kasuistik der eingeklemmten Brüche. Deutsche Zeitschrift für Chir. Bd. 43. pag. 216.

4) Berliner klin. Wochenschr. 1896. pag. 791.

5) Knüpfer. Ueber die Radikaloperation der Unterleibsbrüche etc. Inaug.-Dissert. Greifswald 1897.

6) Hahn. Ueber einige Erfahrungen auf dem Gebiete der Magendarmchirurgie. Deutsche med. Wochenschr. 1897. pag. 650.

7) L. c.

8) Simon. Diese Beiträge. Bd. 17. pag. 537 und Jahresbericht der Heidelberger Klinik 1897 u. 98.

9) Centralblatt für Chir. 1898. pag. 912.

10) Franz. Herniologische Betrachtungen etc. Deutsche Zeitschrift Chir. Bd. 51. pag. 1.

11) Münchener med. Wochenschr. 1899. pag. 1755.

12) Centralblatt für Chir. 1900. pag. 320.

13) Socin's Jahresbericht von 1892—97.

14) Münchener med. Wochenschr. 1900. pag. 848.

heit des Materials naturnotwendig anhaften, wollte Zeidler[1]) beseitigen, indem er in einer sehr sorgfältig zusammengetragenen Kasuistik, welche 289 Fälle von Darmresektion (Mort. 142 = 49,13%) und 287 Fälle von Anus praeternaturalis (Mort. 213 = 74,22%) umfasst, die Todesfälle nach ihrer speziellen Ursache gruppiert und auf diese Weise die der Operation zur Last fallenden Misserfolge isoliert herauszubekommen sucht. Er berechnet so die Mortalität für die Resektion zu 19,66%, für den Anus praeternaturalis zu 36,65% und kommt zu dem Schluss, dass zwar die Zahl der von Anfang an hoffnungslosen Fälle in seiner Statistik beim Anus praeternaturalis um 5,5% grösser war, dass aber „durch die Wahl des Anus praeternaturalis 17% der Kranken verloren worden sind, welche durch die primäre Resektion mit mehr oder minder Wahrscheinlichkeit hätten gerettet werden können".

So interessant der Versuch Zeidler's ist, mir ist es an dem oben mitgeteilten Material nicht gelungen, ihm das Kunststück nachzumachen; die Zahl der Fälle, wo ich wegen fehlender oder ungenügender Notizen zu keiner sicheren Entscheidung kommen konnte, war so gross, dass für die Statistik schliesslich nicht mehr viel übrig blieb. Immerhin aber möchte ich eine mit Zeidler's Berechnungen übereinstimmende Wahrnehmung, welche mir bei der Durchsicht der vorhandenen Krankengeschichten sich aufgedrängt hat und welche bei der bisherigen kritischen Betrachtung der Mortalitätsstatistiken, wie mir scheint, nicht ganz die verdiente Würdigung gefunden hat, hier doch hervorheben. Man sagt immer, die Statistik des Anus praeternaturalis wird durch eine grosse Zahl von vornherein verlorener Fälle gedrückt, während die primäre Darmresektion unter solch verzweifelten Umständen nicht mehr ausgeführt wird. Demgegenüber muss ich betonen, dass die Zahl derjenigen Fälle, wo die Primärresektion am verlorenen Patienten durchgeführt wurde (z. B. bei schon ausgebildeter jauchiger Perforationsperitonitis) doch eine recht grosse ist, so dass man in der That den Unterschied in den Mortalitätsziffern der Primärresektion und des Anus praeternaturalis nicht einfach durch die verschiedene Qualität des Materials erklären kann. v. Mikulicz hat, um diese hauptsächlichste Fehlerquelle zu beseitigen, vorgeschlagen, die Frage so zu stellen: „Welche Operateure haben mit beiden Methoden zusammen mehr Patienten am Leben erhalten, diejenigen, welche das alte, oder die, welche das

1) Cit. nach Centralbl. für Chir. 1893. pag. 62.

neue Verfahren bevorzugen?" Wenn wir nach diesem Schema unsere Zahlen (25 gangränöse Hernien mit 10 Todesfällen = 40%) der für den Anus praeternaturalis günstigsten Statistik v. Bramann's (68 gangränöse Hernien mit 31 Todesfällen = 45,6%) gegenüberstellen, so fällt der Vergleich immer noch zu Gunsten der von uns geübten Primärresektion aus.

Doch genug der Zahlenvergleiche! Sie lohnen kaum die Mühe, die sie verursachen, denn bei den ausserordentlich schwierigen und verwickelten Verhältnissen, mit denen die statistische Forschung gerade bei unserer Frage zu kämpfen hat, wird es trotz aller Kautelen kaum je gelingen, ein Resultat zu errechnen, vor dem die Einwände der Gegner verstummen müssen. Viel dankbarer erscheint mir eine kritische Verarbeitung unserer Krankengeschichten, die nicht nur zeigen soll, was wir mit den verschiedenen Operationsmethoden leisten und was wir nicht leisten können, sondern gleichzeitig auch durch das Studium der Misserfolge den Weg zu weiterer Verbesserung der Resultate zu weisen bestimmt ist. Ich lasse zunächst kurze Journalauszüge derjenigen Fälle folgen, in denen ein Anus praeternaturalis angelegt oder bei nicht ganz sichergestellter Gangrän die Vorlagerung der suspekten Schlinge ausgeführt wurde.

a) Fälle von Anus praeternaturalis.

1. Sch., 66 J. alt. Kopfgrosse rechtsseitige Inguinalhernie seit 15 Stunden eingeklemmt. Zu Hause Taxisversuche 4 Stunden (!) lang ohne Erfolg fortgesetzt. Kräftiger, schwer collabierter Mann, der sich erst nach mehreren Campherinjektionen soweit erholt, dass an einen Eingriff gedacht werden kann. Herniotomie unter Infiltrationsanästhesie ergiebt stark geblähten, cyanotischen, nicht gangränösen Dünndarm. Nach Erweiterung der Bruchpforte wird die ursprünglich incarcerierte 1 cm lange gangränöse Darmschlinge, welche reponiert war, vorgezogen. Abtragung des gangränösen und eines Teils des schwer veränderten zuführenden Darms; Fixation der Enden mit eingebundenen Gummischläuchen vor der Wunde, Tamponade. Operationsdauer 10 Minuten. Exitus nach 5 Stunden im Collaps. — Sektion ergiebt beginnende Peritonitis.

2. Rosine W., 58 J. alt. Seit 4 Tagen eingeklemmte Hernia lineae albae in der Mitte zwischen Nabel und Symphyse. Seit 2 Tagen starke Schmerzen, seit 24 Stunden Kotbrechen. Herzthätigkeit schlecht, Abdomen stark aufgetrieben, in den abhängigen Partien gedämpft. Haut über der faustgrossen Hernie infiltriert, blaurot verfärbt. Eröffnung des Kotabscesses in leichter Aethernarkose ergiebt gangränöse Netz- und eine total gangränöse Darmschlinge, welche sich in die Bauchhöhle fortsetzt. Aus letzterer entleeren sich mehrere Liter kotiges Exsudat. Vorlagerung

der gangränösen Schlinge mit Gummirohr im zuführenden Ende, Drainage der Bauchhöhle, feuchter Verband. Exitus nach 24 Stunden im Collaps.

3. Margarethe Sp., 52 J. alt. Rechtsseitige Cruralhernie, seit 8 Tagen eingeklemmt; seit einem Tag Rötung der Haut. Stark collabierte Frau; ausgedehnte Phlegmone des rechten Hypogastriums und des Oberschenkels. Incision ohne Narkose (25 cm lang), Abtragung gangränöser Fetzen und einer nekrotischen Dünndarmschlinge ohne Débridement. Permanentes Bad. Exitus am 4. Tage. — Sektion ergiebt beginnende Peritonitis und multiple Abscesse in beiden Lungen.

4. Anton R., 55 J. alt. Rechtsseitige Inguinalhernie, vor 5 Tagen durch Fall auf dem Eise eingeklemmt; einmal Erbrechen, Durchgängigkeit des Darms für Gaze nie ganz aufgehoben; gestern und heute Stuhlgang. Kräftiger Mann in gutem Zustand. Herniotomie in Aethernarkose ergiebt im Bruchsack reichlich Kot und Eiter, sowie eine perforierte Dünndarmschlinge, welche nicht mehr eingeklemmt ist. Daneben entleert sich aus der Bruchpforte reichlich Kot und Eiter. Drainage des intraperitonealen Abscesses, Fixation der Darmschlinge mit Jodoformgazestreifen durchs Mesenterium. Nach 2 Monaten Ileuserscheinungen, welche nach 3 Tagen spontan zurückgehen. Nach anderthalb Jahren besteht noch Kotfistel, da Pat. sich nicht zur Operation entschliessen kann. Der grössere Teil der Stuhlentleerung erfolgt per vias naturales.

5. Christine Pf., 67 J. alt. Rechtsseitige Cruralhernie, seit 5 Tagen eingeklemmt, zweimalige Taxisversuche. Allgemeinzustand ziemlich gut, Puls frequent aber voll. Abdomen meteoristisch, in den abhängigen Partien gedämpft. Haut über dem hühnereigrossen Bruch gerötet. — Herniotomie unter Infiltrationsanästhesie ergiebt im Bruchsack kotige Flüssigkeit und eine perforierte Dünndarmschlinge. Aus der Bauchhöhle entleert sich leicht hämorrhagisch gefärbtes Serum. Drainage der Bauchhöhle mit Jodoformgaze, Vorlagerung der perforierten Schlinge, mit Gummidrain im zuführenden Schenkel. Verlauf in den ersten beiden Tagen gut. Am dritten Tag wird die Schlinge wegen fortschreitender Gangrän weiter vorgezogen. Am 4. Tag Exitus. Sektion ergiebt diffuse Peritonitis; Gangrän des zuführenden Darmendes in Ausdehnung von 40 cm, die zugehörigen Mesenterialvenen thrombosiert. Durch einen an der Bruchpforte fixierten Netzstrang wird das zuführende Ileum in mässigem Grade komprimiert. Multiple pneumonische Herde, doppelseitige Pleuritis fibrinosa.

Von den mit Anus praeternaturalis behandelten Kranken starben zwei (Nr. 1 und 2) wenige Stunden nach der Operation im Collaps, die dritte nach 4 Tagen an beginnender Peritonitis und multiplen Lungenabscessen, welche von einer enormen Kotphlegmone ihren Ausgang genommen. Ein Blick in die Krankengeschichten lässt keinen Zweifel, dass diese drei Fälle von vornherein zu den verlorenen gehörten, man mochte operieren, wie man wollte. Sie fallen also für

eine vergleichende Kritik ausser Betracht. Beim 4. Fall, der in Genesung ausging, bestanden Einklemmungserscheinungen zur Zeit der Operation überhaupt nicht mehr; es handelte sich um einen cirkumskripten, zum Teil im Bruchsack, zum Teil in der Nähe der Pforte intraabdominell lokalisierten Kotabscess, demgegenüber eine andere Behandlungsmethode als Spaltung und Drainage überhaupt nicht mehr in Frage kommen konnte. Somit ist streng genommen dieses einzige günstige Resultat, das wir mit dem Anus praeternaturalis erzielt, auch nicht vergleichsfähig. Im 5. Fall endlich war der am 4. Tag eingetretene Exitus bedingt durch diffuse Peritonitis infolge einer auf 40 cm sich erstreckenden Gangrän des zuführenden Darmendes. Das Auftreten dieses Ereignisses nach Anlegung des Anus praeternaturalis (wobei, wohlgemerkt, die eingeklemmte Schlinge gut vorgezogen war), ist für uns als ein übrigens in der Litteratur durchaus nicht vereinzelt dastehendes Beispiel besonders deshalb von Interesse, weil der nachträgliche Brand des oberen Darmabschnitts bezw. die Unmöglichkeit, denselben sicher zu vermeiden, bislang einen der Haupteinwände gegen die primäre Darmresektion bei gangränösen Hernien bildete. Die Möglichkeit, dass durch eine ausgedehnte Primärresektion diese Patientin zu retten gewesen wäre, erscheint mir nach unseren anderweitigen Erfahrungen (s. Fall 12 und 13 der Resekt.) nicht ausgeschlossen.

b) Vorlagerung der suspekten Darmschlinge.

1. Frau Sch., 44 J. alt. Linksseitige Inguinalhernie, seit 36 Stunden eingeklemmt. Vor 6 Stunden energische Taxisversuche erst ohne, dann mit Narkose. Schwächliche kleine Frau in gutem Allgemeinzustand, keine Erscheinungen von Peritonitis. Herniotomie in leichter Chloroformnarkose. Dunkelblaurote Dünndarmschlinge scheint sich zu erholen. Sie wird mit Jodoformgaze umgeben in die erweiterte Bruchpforte gelagert, Tamponade. — Nach anfänglich befriedigendem Verlaufe am 5. Tage leichte Ileussymptome, die in den nächsten Tagen zunehmen; am 7. Tage Perforation der Darmschlinge, Einlegen eines Gummirohrs. Ileus besteht fort. Am nächsten Tage Anlegung eines Anus praeternaturalis in der Linea alba (Infiltrationsanästhesie), es besteht vollständige Darmparalyse. Am 10. Tag Exitus. — Sektion ergiebt diffuse Peritonitis und Verschluss des zuführenden Darmendes dicht oberhalb der Bruchpforte durch mehrfache Knickung und Verlötung.

2. Katharine R., 55 J. alt. Linksseitige Leistenhernie, angeblich seit 8 Tagen eingeklemmt. Allgemeinzustand befriedigend, keine Zeichen von Peritonitis. Herniotomie ergiebt dunkelblaurote Dünndarmschlinge mit

zwei sehr verdächtigen Schnürfurchen. Da sich der Darm etwas erholt, bleibt er in Jodoformgaze eingepackt in der erweiterten Bruchpforte liegen. Tamponade. Keine Erscheinungen von Seiten des Peritoneums, hohes Fieber, Pneumonie. Exitus am 8. Tag. — Sektion ergiebt doppelseitige Pneumonie und Pleuritis, beginnende Peritonitis. Darmschlinge nicht gangränös.

3. Christiane Sch., 49 J. alt. Linksseitige Cruralhernie, seit 20 Stunden eingeklemmt. Kräftige Frau in gutem Allgemeinzustand. Herniotomie in Aethernarkose ergiebt eine blauschwarze Darmschlinge, die sich nach Spaltung der Bruchpforte nur wenig erholt. Dieselbe wird in Jodoformgaze gehüllt vorgelagert. Am 3. Tag anämische, scharf begrenzte Gangrän. Resektion von ca. 20 cm Darm. Da nach der Naht das zuführende Ende noch verdächtig aussieht, bleibt der Darm vorgelagert. Am übernächsten Tag Ileuserscheinungen; weitere Spaltung der Bauchdecken, der abführende Darm mehrfach geknickt und durch die übergelegte fest verklebte Jodoformgaze komprimiert; in der Bauchhöhle serössanguinolentes Exsudat. Exitus am 5. Tag. — Sektion ergiebt Peritonitis, die abführende Darmschlinge zeigt 4 durch Adhäsionen fixierte Knickungen, unterhalb deren der Darm völlig collabiert ist. Mehrfache pneumonische Herde, hämorrhagische Ovarialcyste.

4. Albert W., 14 J. alt. Rechtsseitige Inguinalhernie, seit 3 Tagen eingeklemmt, am zweiten Tage vergebliche Repositionsversuche. Puls beschleunigt, klein; Haut über der apfelgrossen Hernie blaurot. Herniotomie in Aethernarkose ergiebt 10 cm lange, blauschwarz verfärbte Darmschlinge, das zuführende Ende stark cyanotisch. Vorlagerung der suspekten Schlinge, Fixation mit Jodoformgazestreifen durchs Mesenterium. Am 3. Tag ist der Darm an einer Stelle perforiert, an zwei weiteren Stellen der Perforation nahe. Resektion von 15 cm Darm, Vereinigung nach v. Frey. Reposition gelingt erst nach Spaltung der Bauchdecken. Radikaloperation. Drainage der äusseren Wunde mit Jodoformstreifen. Glatte Heilung, entlassen nach 3 Wochen.

Unter den 4 mit Vorlagerung der suspekten Schlinge behandelten Fällen, von denen gleichfalls nur einer gerettet wurde, erfolgte nur einmal die Erholung des Darms, doch ging die Patientin nach 8 Tagen an doppelseitiger Pneumonie und Pleuritis zu Grunde. Von den drei Kranken, bei denen einige Tage nach der Herniotomie die Darmgangrän deutlich wurde, starb eine am 10. Tag an Ileus und Peritonitis, bedingt durch Verschluss des zuführenden Darmendes, das in mehrfacher Knickung verlötet war. Der spontan entstandene Anus praeternaturalis hatte nicht genügend funktioniert, ein in der Linea alba angelegter kam zu spät. Bei zwei Patienten kam es zur Sekundärresektion am 3. Tag, einmal mit gutem, das andere Mal mit

letalem Erfolg, bedingt durch Darmverschluss infolge mehrfacher Knickung und fester Verbackung der in Jodoformgaze eingepackten Darmschlingen. Ich kann auf Grund dieser Erfahrung v. Mikulicz's Warnung vor der vollständigen Einpackung der Schlinge in Jodoformgaze nur wiederholen. Mit primärer Versenkung der genähten Schlinge und Beuteltamponade wäre die Frau aller Wahrscheinlichkeit nach gerettet worden.

Wenn wir von den sämtlichen unter a) und b) aufgeführten Beobachtungen die Fälle a) 1, 2, 3 und 4 aus den oben besprochenen Gründen und ausserdem den Fall b) 2, wo der Darm nicht gangränös war, ausser Betracht lassen, so bleiben noch 4 Fälle, von denen 3 (= 75%) gestorben sind. Das Alter dieser drei Gestorbenen war 67, 44 und 49 Jahre (der eine Gerettete war 14 Jahre alt), die Einklemmungsdauer betrug 5 Tage, 36 Stunden und 20 Stunden (bei dem Geheilten 3 Tage); das Allgemeinbefinden zur Zeit der Herniotomie war zufriedenstellend, so dass in diesen allgemeinen Verhältnissen sich keine Anhaltspunkte finden lassen, die eine Mortalität von 75% rechtfertigten.

Wesentlich erfreulichere Bilder als die bisherige Betrachtung liefert unsere dritte Gruppe von Fällen, welche zugleich die Hauptmasse unseres Materials ausmacht.

c) Primäre Darmresektionen.

1. Hernia cruralis sin. incarcerata. Gangraena ilei. Primärresektion. Heilung (cf. Küttner diese Beitr. Bd. XVII pg. 514).

Wendelin S., 70 J. alt von Nordstetten. Einklemmung, seit 24 Stunden bestehend. — 20. VIII. 96. Operation (Dr. Hofmeister) ohne Narkose; Infiltrationsanästhesie; 0,02 Morphium. Littre'sche Hernie, welche $^2/_3$ des Darmumfangs samt dem Mesenterialansatz umfasst. Ausgesprochene Gangrän. 2 punktförmige Perforationen an der Konvexität. Resektion von 13 cm Ileum. Radikaloperation. Wundheilung glatt. Flatus am zweiten, Stuhl am dritten Tage. Croupöse Pneumonie. Nach $3^1/_2$ Wochen entlassen.

2. Hernia cruralis sinistra incarcerata. Gangraena et stenosis ilei. Primärresektion. Heilung (cf. Küttner l. c. pg. 515).

Frau R., 49 J. alt, von Einhart. Hühnereigrosse seit 24 Stunden eingeklemmte Hernie. — 26. VIII. 96 Operation (Dr. Hofmeister) ohne Narkose, Infiltrationsanästhesie, 0,02 Morphium. Eingeklemmte Schlinge 6 cm lang. 5pfennigstückgrosse gangränöse Stelle; ausserdem cirkuläre Narbenstenose von früherer Einklemmung herrührend. Resektion

von 18 cm Dünndarm. Radikaloperation. Glatte Prima int. In den ersten Tagen Temperatursteigerung bis 38,7°. Flatus am 2., erster spontaner Stuhl am 9. Tag. Entlassen am 20. IX.

3. Hernia cruralis dextra incarcerata. Gangraena ilei, Primärresektion. Tod.

Ludwig K., 60 J., alt aus Mühringen. Hühnereigrosse Hernie, seit 4 Tagen eingeklemmt. Vergebliche Taxisversuche durch den Hausarzt. Bei der Aufnahme verfallenes Aussehen, fäkulentes Erbrechen. Abdomen druckempfindlich. Hernie sehr schmerzhaft, Haut im Bereich des Tumors gerötet. — 5. XII. 96. Operation (Dr. Hofmeister) ohne Narkose, Infiltrationsanästhesie, 0,015 Morphium. Im Bruchsack übelriechende Flüssigkeit. Ein gangränöser Netzklumpen wird unterbunden und abgetragen. Die eingeklemmte Dünndarmschlinge ist 8 cm lang, schmierig belegt und an einigen Stellen der Perforation nahe. Das zuführende Darmende stark hyperämisch und gebläht. Resektion von 25 cm Ileum. Naht der Bruchpforte. Tamponade der äusseren Wunde mit Jodoformgaze. — 6. XII. Aufstossen; keine Flatus; Abdomen nicht druckempfindlich. — 7. XII. Koterbrechen. Trotz hoher Eingiessungen bleibt der Darm impermeabel. Wiederholter Eingriff vom Pat. verweigert. Unter Zunahme der Ileussymptome Exitus am 8. XII. Höchste Temperatur 38,6°. — Die Sektion ergiebt beginnende Peritonitis ohne flüssiges Exsudat. Die Darmnaht ist vollkommen dicht, die Anastomose durchgängig. Einige cm nach abwärts von derselben ist der Darm spitzwinklig abgeknickt, beide Schenkel der Knickung locker verlötet. Proximal von der Knickungsstelle ist der Darm stark gebläht, distalwärts vollständig collabiert. Das Mesenterium des Dünndarms ist kurz und etwas um seine Achse gedreht.

4. Hernia scrotalis dextra incarcerata. Gangraena ilei. Primärresektion. Heilung.

Johannes N., 26 J. alt aus Herrenzimmern. Einklemmung, seit 36 Stunden bestehend; Aufstossen, kein Erbrechen. Am Morgen vor der Aufnahme zwei sehr schmerzhafte Taxisversuche durch einen Wundarzt. Allgemeinbefinden wenig alteriert. Scrotum stark gespannt, sehr schmerzhaft, Haut gerötet. — 7. I. 97. Operation (Dr. Hofmeister) ohne Narkose, Infiltrationsanästhesie, 0,015 Morphium. Hoden- und Samenstrang liegen im Bruchsack. Die eingeklemmte Dünndarmschlinge (12 cm lang) ist mit dem Bruchsack stark verwachsen, mit schmierig-eitrigem Belag bedeckt; erholt sich nach Spaltung des einklemmenden Rings nicht. Das zuführende Ende ist weit hinauf alteriert. Resektion von 50 cm Dünndarm. Radikaloperation nach Bassini. Drainage der äusseren Wunde. Nach 24 Stunden Flatus; am zweiten Tag spontaner Stuhlgang. Heilverlauf kompliciert durch einen Abscess infolge Fasciennekrose ohne Fieber (38,0°). Entlassen 29. I.

5. Hernia inguinalis incarcerata dextr. Gangraena ilei. Primärresektion. Heilung.

Christian Sch., 27 J. alt, aus Kuppingen. Einklemmung seit 2½ Tagen bestehend, vergebliche Taxisversuche durch den Arzt; zweimal Erbrechen. Bei der Aufnahme fahle Gesichtsfarbe. Puls 120. Gänseeigrosser druckempfindlicher Tumor. — 31. V. 97. Operation (Dr. Hofmeister) ohne Narkose, Infiltrationsanästhesie, 0,02 Morphium. Im Bruchsack findet sich eine 15 cm lange schwarz verfärbte Dünndarmschlinge; die Schnürfurche am abführenden Teil ist weisslich verfärbt. Der Darm erholt sich nach Lösung der Einklemmung nicht. Das zuführende Darmende ist hoch hinauf paralytisch und blaurot verfärbt, die Serosa ausserordentlich zerreisslich, die Mesenterialvenen strotzend gefüllt. Resektion von 60 cm Ileum. Die Reposition des mächtig geblähten Darms gelingt erst auf Magenausspülung und nach Verlängerung des Schnitts um 10 cm. Dabei entstehen am zuführenden Darmteil zwei cirkuläre Serosarisse. Bruchpfortennaht nach Bassini; einzelne Hautnähte. — Temperatur am ersten Abend 39.0, Puls 90, in der zweiten Nacht begiebt sich Pat. auf den Abort behufs Defäkation. Von Seiten des Darms und des Peritoneums keine Störung; dagegen wird der Heilverlauf kompliciert durch einen subkutanen Abscess (Fasciennecrose) und eine in der dritten Woche auftretende Pyocele funiculi der nicht operierten Seite, welche incidiert werden muss (einmal wird 39,2° erreicht). Entlassen 3. VII.

6. Hernia cruralis dextra incarcerata, Gangraena ilei. Primärresektion, Heilung.

Jakobine E., 51 J. alt, aus Rübgarten. Einklemmung eines seit 19 Jahren bestehenden Bruchs seit 37 Stunden. Seit 34 Stunden Erbrechen. Erfolglose Taxisversuche durch den Arzt. Schwächliche, schlecht aussehende Frau. Abdomen etwas aufgetrieben, schmerzhaft. Wallnussgrosse Hernie, Haut nicht verändert. — 8. III. 98 Operation (Dr. Küttner): Leichte Aethernarkose, Morphium 0,01. Im Bruchsack eine kleine (4 cm lange), schwarzbraun verfärbte Dünndarmschlinge. Dieselbe erholt sich nach Lösung der Einklemmung nicht deutlich, die Schnürfurche gar nicht. Aus der Bauchhöhle entleert sich ziemlich viel Flüssigkeit. Das stark veränderte zuführende Darmende lässt sich wegen einer vorhandenen Ovarialcyste nur wenig vorziehen. Ausgiebige Erweiterung des Schnitts nach oben. Resektion von 50 cm Ileum. Nachbehandlung mit Jodoformgazetamponade. Am zweiten Tag Stuhl auf Ol. ricini. Verlauf glatt. Höchste Temperatur 38,6°. Entlassen am 3. IV. mit fast geschlossener Wunde.

7. Hernia cruralis sinistra incarcerata. Gangraena ilei, Primärresektion, Tod.

Amalie R., 66 J. alt, aus Aichhalden. Einklemmung seit 10 Tagen bestehend; häufiges Erbrechen, welches seit 4 Tagen kotig war. Elende Frau; starker Meteorismus; Hernie sehr druckempfindlich. Während des Bades wiederholtes Koterbrechen. — 14. VII. 98 Operation (Dr. Küttner): Infiltrationsanästhesie. Im Bruchsack eine blauschwarz verfärbte

Dünndarmschlinge. Das zuführende Rohr bis ca. 1 m oberhalb der Einklemmungsstelle blauschwarz verfärbt und bis zum Durchmesser eines geblähten Colon aufgetrieben; abführender Darmschenkel normal und ganz leer. Resektion von 96 cm Ileum. Nachbehandlung mit Jodoformgazetamponade. Einige Stunden p. op. collabiert Pat. mehr und mehr. Exitus 10 Stunden p. op. — Die Sektion ergiebt reichlich kotiges Exsudat in der Bauchhöhle, herrührend von einer Perforation am Blindsack des zuführenden Darmendes, welches gangränös und vom Ligaturfaden durchschnitten worden war. Nahtstelle intakt.

8. Hernia cruralis sin. incarcerata. Gangraena ilei; Primärresektion, Heilung.

Josef R., 78 J. alt. Ueber gänseeigrosse, seit 20 Jahren bestehende Hernie, die im Lauf des letzten Jahres wiederholt Einklemmungserscheinungen gemacht hat. Einklemmung seit 12 Stunden bestehend; vergebliche Repositionsversuche durch den Hausarzt. Allgemeinzustand ordentlich, kein Erbrechen. — 16. VIII. 98. Operation (Dr. Hahn): Infiltrationsanästhesie. Aus dem eröffneten Bruchsack entleert sich reichlich sanguinolentes Bruchwasser. Die Einklemmung ist ausserordentlich fest; die eingeklemmte Darmschlinge 15 cm lang, blauschwarz verfärbt, zeigt an der Konvexität mehrere Serosarisse; erholt sich nicht nach Spaltung der Bruchpforte. Resektion von 20 cm Ileum. Naht der Bruchpforte und der äusseren Wunde, Drainage. Abgang von Flatus am selben Abend. Stuhlgang am nächsten Tag auf einen Esslöffel Ol. ricini. Glatte Heilung. Entlassen 25. VIII. 98.

9. Hernia cruralis dextra incarcerata; Gangraena ilei. Primärresektion, Heilung.

Johannes D., 70 J. alt, aus Unterjettingen. Seit 6 Jahren ohne Beschwerden bestehender Bruch von Taubeneigrösse. Einklemmung seit 5 Tagen bestehend; Repositionsversuche des Hausarztes erfolglos. Heftige Schmerzen und starker Brechreiz. Allgemeinzustand ordentlich, Abdomen nicht druckempfindlich. — 20. VIII. 98. Operation (Dr. Wendel): Infiltrationsanästhesie. Bruchsack stark infiltriert und blutig imbibiert. In demselben findet sich ein schwarzbraunes Darmstück von der Grösse einer Fingerkuppe (Littre'sche Hernie); im Moment des Vorziehens reisst der brandige Schnürring ein. Das zuführende Ende nicht wesentlich geschädigt. Resektion von 10 cm Ileum. Da der Ligaturfaden am zuführenden Ende etwas einschneidet, werden aussen noch einige Lembertnähte den Stumpf gelegt. Naht der Bruchpforte (Bassini) und der Hautwunde, Gummidrain. Am nächsten Tage Stuhlgang auf Ol. ricini. Spätabscess am 7. Tag, Fasciennekrose (Temperatur bis 39,7°). 7. IX. mit gut granulierender Wunde entlassen.

10. Hernia cruralis dextra incarcerata. Gangraena ilei, Primärresektion, Heilung.

Katharine K., 37 J. alt aus Pliezhausen. Einklemmung seit 27 Stun-

den bestehend, seit 24 Stunden Erbrechen, nicht kotig. Erfolglose Repositionsversuche des Hausarztes. Kräftige Frau, etwas collabiert. Kleinapfelgrosser, sehr schmerzhafter Tumor; Haut leicht gerötet. Abdomen etwas aufgetrieben und leicht druckempfindlich. — 9. IX. 98. Operation (Dr. Küttner): Infiltrationsanästhesie, 0,01 Morphium. Wegen grosser Empfindlichkeit Uebergang zu leichter Aethernarkose. Littre'sche Hernie, erholt sich nicht nach Lösung der Einklemmung. Resektion von 30 cm Ileum. Bei Abbindung des zuführenden Endes entgeht ein Schleimhautzipfel der Ligatur, daher nachträgliche Uebernähung. Radikaloperation, Schluss der Bauchwunde, Jodoformgazedrainage. Am Abend nach der Operation Temperatur 38,8°, sonst normal. Flatus am Tag nach der Operation, Stuhlgang am 4. Tag auf Einlauf. Glatte Heilung. Entlassen 25. IX.

11. Hernia cruralis sinistra incarcerata, Gangraena ilei, Primärresektion, Heilung.

Margarethe M., 45 Jahr alt, aus Altdorf. Einklemmung seit 6 Tagen bestehend, starkes Erbrechen. heftige Schmerzen; keine Repositionsversuche. Sehr elende Frau; Puls frequent und klein, Abdomen enorm aufgetrieben, fortwährendes Koterbrechen. Man sieht geblähte Darmschlingen durch die dünnen Bauchdecken hindurch, kleinapfelgrosse, sehr druckempfindliche Cruralhernie. Haut etwas oedematös, nicht gerötet. — 7. XII. 1898 Operation (Dr. Küttner) Infiltrationsanesthesie. Im Bruchsack mässige Quantität trüben Bruchwassers und eine blauschwarze Dünndarmschlinge (6 cm lang), welche sich ungenügend erholt. Schnürring manifest gangränös. Zuführender Darmschenkel nicht schwer verändert. Resektion von 50 cm Ileum. Schluss der Bauchwunde bis auf eine Lücke für Jodoformgazedrainage; äussere Wunde im obern Teil genäht, im unteren mit Jodoformgaze tamponiert. Fieberloser Verlauf. Am 2. Tag auf Einlauf und Ricinusöl Stuhlgang. Glatte Heilung. 31. XII. entlassen.

12. Hernia inguinalis dextra incarcerata, Gangraena ilei, Primärresektion, Heilung.

Christine E., 52 J. alt aus Horb. Seit mehreren Jahren bestehende kinderfaustgrosse Hernie hat sich vor 24 Stunden eingeklemmt; heftige Schmerzen und Erbrechen. Vom Arzt wurde der Bruch unter grossen Schmerzen reponiert. — Elende Frau, Bauch stark aufgetrieben, Kotbrechen, keine Flatus. Puls klein, 130. In der rechten Inguinalgegend taubeneigrosse Hernie, nicht sehr prall. — 26. II. 99. Operation (Dr. Küttner). Ganz leichte Aethernarkose. Der Bruchsack vollkommen leer. Nach Verlängerung des Schnittes findet sich der Bruchpforte angelagert eine vollkommen schwarz verfärbte Darmschlinge von 90 cm Länge, mächtige blutige Suffusion des Darms und des zugehörigen Mesenteriums; aus der Bauchhöhle entleert sich reichlich blutig-seröse Flüssigkeit während der ganzen Operationsdauer. Resektion von 165 cm Dünndarm nebst zugehörigem Mesenterialkeil. Ausspülung der Bauchhöhle mit Kochsalz-

lösung, Drainage der Bauchhöhle; äussere Wunde teilweise genäht, teilweise tamponiert. Am zweiten Tag auf Einlauf reichlich Stuhlgang. Glatter Verlauf, höchste Temp. 38,5° 18. III. entlassen.

13. Hernia cruralis dextr. incarcerata, Gangraena ilei. Primärresektion, Heilung.

Anna Oe., 55 J. alt aus Unterrothenstein. Faustgrosse Hernie, seit 6 Tagen eingeklemmt; Erbrechen vom 1. Tag an; am 3. Tag vergeblicher Repositionsversuch. — Fette, auffallend apathische Person. Puls sehr unregelmässig, klein, aussetzend. Tumor ausgesprochen druckempfindlich, Abdomen nicht. — 16. VIII. 99. Operation (Prof. Hofmeister). Infiltrationsanästhesie, 0,01 Morphium. Bruchsack ziemlich stark verwachsen, enthält reichlich trübes Bruchwasser, und eine etwa 4 cm lange blauschwarz verfärbte Dünndarmschlinge. Entsprechend der Schnürstelle ein $^1/_2$—$^3/_4$ cm breite weissgraue Partie, an deren einem Ende ein ovales scharfrandiges Loch. Kot ist nicht ausgetreten. Das zuführende Ende ist ziemlich weit hinauf cyanotisch und paralytisch, einzelne Mesenterialvenen thrombosiert; das Mesenterium ist sehr kurz, weshalb der Laparotomieschnitt ziemlich weit nach oben geführt werden muss. Aus der Bauchhöhle entleert sich ziemlich viel trübseröse Flüssigkeit. Resektion von 75 cm Ileum. Bei der Naht erweist sich das zuführende Ende noch als sehr zerreisslich. Kochsalzspülung. Vernähung des Peritoneums mit der äussern Haut. Beuteltamponade nach Mikulicz. — Im Lauf der Nacht verlässt Pat. das Bett; sie ist psychisch verwirrt. Flatus am ersten Tag p. op. 17. VIII. Leichte Pneumonie rechts hinten unten, einmal Temp. 39,6°. Bis zum 22. VIII. gehen die Lungenerscheinungen zurück. Mehrtägige profuse Diarrhoe, dunkel gefärbt (Blut?) mit Bismuth. subsalicyl. bekämpft. — 17. IX. mit fast geheilter Wunde entlassen. — 8. I. 1900. Allgemeinbefinden und Ernährungszustand ausgezeichnet. Narbe glatt und reizlos, oberhalb des untern Endes derselben schwach vorgewölbte halbwallnusgrosse Hernie, welche durch ein Bruchband gut zurückgehalten wird.

14. Hernia cruralis dextra incarcerata Gangraena ilei; Primärresektion, Heilung.

Marie S., 41 J. alt, aus Neuhausen. Seit 10 Jahren bestehende, seit 24 Stunden eingeklemmte Hernie; seit 12 Stunden Erbrechen. Repositionsversuche des Arztes nach 12stündiger Einklemmung erfolglos. — Mässig genährte Frau, Puls und Allgemeinbefinden gut; Leib etwas aufgetrieben, keine peritonitischen Erscheinungen. Kleinfaustgrosser praller Tumor. 27. X. 99 Operation (Dr. Honsell). Infiltrationsanästhesie. Bruchsack blutig suffundiert, enthält sanguinolentes, etwas übelriechendes Bruchwasser. 6 cm lange, schwarz verfärbte Dünndarmschlinge, sehr fest eingeklemmt erholt sich nicht nach Lösung der Einklemmung. Resektion von 10 cm Ileum. Radikaloperation, Schluss der Hautwunde, Gummidrain. Stuhlgang am zweiten Tag auf Einlauf. Glatte Heilung. Entlassen am 13. XI.

15. Hernia cruralis dextra incarcerata, Gangraena ilei, Primärresektion, Tod.

Wilhelmine St., 65 J. alt, aus Dettingen. Einklemmung seit 3 Tagen bestehend; Erbrechen. Repositionsversuche des Arztes erfolglos. Allgemeinzustand ziemlich schlecht, Puls 100, Temp. normal. Nussgrosse sehr druckempfindliche Hernie. — 4. XII. 99 Operation (Dr. Honsell). Infiltrationsanästhesie. Bruchsack enthält hämorrhagisch-trübe Flüssigkeit und ein kleines nekrotisches Darmstück. Littre'sche Hernie, 4/5 des Darmumfangs entsprechend. Resektion von 8 cm Ileum. Radikaloperation, Hautnaht, Drainage. — Am nächsten Tag Erbrechen; keine Flatus. Puls und Temp. normal. 6. XII. Trotz mehrfacher Eingiessungen kein Stuhl. 7. XII. Morgentemp. 39,0° Collaps. Abends Temp. 37,6° Exitus. — Sektion ergiebt pneumonische Herde im l. Unterlappen; ganz frische fibrinöse Verklebungen des Darms im Operationsgebiet. Darmnaht hält dicht. Der zuführende Darm stark gefüllt, der abführende kollabiert. Die Darmstücke sind unter ziemlich starker Torsion namentlich des abführenden vereinigt, so dass die Mesenterialansätze ganz auf die vordere Fläche der Anastomose heraufgezogen sind und den Darm spiralförmig einschnüren; namentlich das ziemlich kurze Mesenterium des abführenden Teils ist nicht unerheblich gezerrt. Infolge davon sind die anastomosierten Darmteile zwischen den beiden um die Länge der Anastomose aneinander verschobenen) Mesenterien eingepresst, so dass die Passage völlig aufgehoben ist (cf. Fig. 1 S. 696). Dicht unterhalb der Anastomose findet sich ausserdem eine spitzwinklige durch Adhäsionen fixierte Knickung.

16. Hernia cruralis dextra incarcerata. Gangraena ilei, Primärresektion, Tod.

Anna R., 69 J. alt aus Schramberg. Seit 4 Tagen bestehende Einklemmung, fortwährendes Erbrechen. Repositionsversuche des Hausarztes erfolglos. Elend aussehende Frau, starkes Aufstossen, wiederholtes Erbrechen; bedeutender Meteorismus, kein Ascites, Puls 120, klein. Wallnussgrosse, sehr druckempfindliche Hernie. — 13. XII. 99 Operation (Dr. Hahn). Infiltrationsanästhesie. Im Bruchsack keine Flüssigkeit, dagegen eine nekrotische, ca. 3 cm lange Dünndarmschlinge; am zuführenden Ende Einschnürung bis auf Bleistiftdicke Resektion von 6 cm Ileum. Radikaloperation, Hautnaht, Drainage. 14. XII. Trotz Ricinusöl und Einlauf kein Stuhl, Aufstossen, Erbrechen. Temp. 38,7°. Unter zunehmendem Verfall Exitus im Lauf der Nacht. — Sektion ergibt beginnende Peritonitis, fibrinöse Verklebungen der Darmschlingen in der Umgebung der Resektionsstelle. Der zuführende Darm ist stark gefüllt, der abführende vollständig kollabiert. Letzterer ist dicht unterhalb der Anastomose scharf abgeknickt und mit der Nahtlinie in Länge von 6 cm verklebt. Nach Beseitigung der Abknickung durch Lösung dieser Adhäsion tritt sofort reichlich Inhalt in den abführenden Darmteil.

17. Hernia cruralis sin. incarcerata, Gangraena ilei,

Primärresektion, Heilung.

Katharina N., 38 J. alt, aus Betzingen. Seit 1/2 Jahr bestehende Hernie, seit 20 Stunden eingeklemmt; starke Schmerzen: seit 24 Stunden Erbrechen. Gravida im III. Monat. Allgemeinzustand befriedigend. Wallnussgrosse, pralle druckempfindliche Hernie. 30. XII. 99 Operation (Prof. Hofmeister). Aethernarkose. Im Bruchsack nur wenig Flüssigkeit und eine kleine blauschwarze Darmschlinge. Littre'sche Hernie. Der eingeklemmte Teil erholt sich nicht, Schnürfurche deutlich nekrotisch. Das zuführende Darmende ist stark gedehnt, oedematös und cyanotisch. Resektion von 21 cm Ileum. Bei der Reposition wird auf gestreckte Lage des abführenden Darmschenkels geachtet. Radikaloperation. Bruchpfortennaht durch starke Spannung erschwert. Hautnaht ohne Drainage. — Am nächsten Tag auf hohen Einlauf reichlich Stuhlgang, Darmfunktion fortan ungestört. Weiterverlauf kompliciert durch einen am 7. Tag auftretenden Abscess (Fasciennekrose). Höchste Temp. 38,3°. Entlassen 21. I. Graviditat erleidet keine Störung.

Von den 17 mit primärer Darmresektion behandelten gangränösen Hernien entfallen 11 auf Frauen, 6 auf Männer. 14mal handelte es sich um Cruralhernien (10 Weiber, 4 Männer), 3mal um Inguinalhernien (2 Männer, 1 Frau), ein Verteilungsverhältnis, welches unter Berücksichtigung der allgemeinen Frequenzverhältnisse der Hernien, die von den meisten Herniotomiestatistikern betonte Thatsache aufs neue bestätigt, dass Schenkelbrüche nicht nur in besonderem Masse zur Einklemmung disponiert sind, sondern auch die Bedingungen für frühzeitige Darmgangrän bieten. Auf die von anderen zur Genüge erörterten Gründe dieser Eigentümlichkeit der Schenkelhernien brauche ich hier nicht einzugehen. Bei 5 Patienten wurden Darmwandbrüche (sämtlich crurale) festgestellt, welche sich stets sehr deutlich daran erkennen liessen, dass am befreiten Darm nicht zwei cirkuläre Schnürringe, sondern nur eine auf der Oberfläche der Darmschlinge in sich geschlossene elliptische Schnürfurche zu sehen war.

Wie schon kurz erwähnt, sind von den 17 primär Resecierten 4 gestorben.

Von den allgemeinen Verhältnissen, welche auf den Erfolg der Operation von Einfluss sein können, interessiert uns zunächst das Alter der Patienten.

Von den Geheilten	standen	zwischen	20	und	30	Jahren	2
„	„	„	„	„	30	„	40	„	2
„	„	„	„	„	40	„	50	„	3
„	„	„	„	„	50	„	60	„	3
„	„	„	„	„	70	„	80	„	3

Der älteste der Geretteten war 78 Jahre alt. Die 4 Gestorbenen hatten ein Alter von 60, 65, 66 und 69 Jahren. Der allgemeine Habitus der Patienten zur Zeit der Herniotomie wird bei den 4 Gestorbenen als schlecht geschildert (Pulsfrequenz 110—120); andererseits finden wir die gleiche Notiz (sogar mit Pulsfrequenz bis 130) bei 5 von den Geheilten.

Die Dauer der Einklemmung betrug 1mal $^1/_2$, 5mal 1, 3mal $1^1/_2$, 1mal $2^1/_2$, 1mal 5 und 2mal 6 Tage bei den Geheilten; 1mal 3, 2mal 11 und 2mal 10 Tage bei den Gestorbenen. Bei einer Einklemmungsdauer bis zu $2^1/_2$ Tagen haben wir unter 10 Fällen überhaupt keinen Todesfall zu beklagen, von den 7 Patienten mit 3- bis 10tägiger Einklemmungsdauer sind 4 = 57,1% gestorben.

Auffallend ist das frühzeitige Auftreten der Gangrän in einer so grossen Zahl von Fällen (übrigens zählt auch Körte 8 Fälle, wo die Gangrän binnen einem Tag sich ausgebildet hatte). Die Thatsache erklärt sich wohl daraus, dass es sich meistens um kleine scharf eingeschnürte Cruralhernien handelte. Zum Teil haben sicher auch die energischen Taxisversuche die Schädigung des Darmes befördert.

Den anatomischen Befund bei der Operation anlangend, finde ich grössere Mengen serös-sanguinolenten, resp. trübserösen Exsudats in der freien Bauchhöhle 3mal notiert (Nr. 6, 12, 13), in allen 3 Fällen erfolgte Heilung unter Jodoformgazetamponade, 1mal wurde Perforation am Schnürring vorgefunden (Fall 13), 1mal 2 punktförmige Perforationen an der Konvexität der Schlinge (Fall 1), 1mal entstand ein Durchbruch am Schnürring im Augenblick des Hervorziehens der Darmschlinge (Fall 9), alle 3mal mit Ausgang in Genesung.

Am meisten wird das praktische Interesse bei der Frage der primären Darmresektion in Anspruch genommen durch die Beschaffenheit des proximalen Darmabschnittes. Ihre richtige Beurteilung ist für das Schicksal des Patienten entscheidend, sie ist während der ganzen Operation die verantwortungsvollste und dabei anerkannt schwierigste Aufgabe des Chirurgen. Jene allbekannten Veränderungen, ödematöse Schwellung, venöse Hyperämie, Thrombosen, fleckförmige Ekchymosen bis zu diffuser blutiger Suffussion des Darms und zuweilen des zugehörigen Mesenteriums, kurz jenen Zustand, den Kocher als Infarkt bezeichnet hat, verbunden mit motorischer Lähmung und Blähung des Dünndarms bis zu Colondicke haben wir bei unseren Patienten in sehr ver-

schiedenem Grade und sehr verschiedener Ausdehnung beobachtet. Unter unseren geheilten Fällen ist die zuführende Darmschlinge 6mal als „schlecht" bezeichnet, 2mal als „gut", 1mal als „ordentlich" 2mal als „mässig verändert"; in 3 Fällen fehlt die entsprechende Angabe. In Fall 5 war der Dünndarm in ganzer Ausdehnung ödematös und cyanotisch, bei der Reposition traten 2 cirkuläre Serosarisse ein, die ich in der Annahme, dass hier doch nichts mehr zu machen, unbehandelt liess; der Patient ist glatt geheilt. Bei den Gestorbenen ist 2mal der zuführende Darm als „schlecht" charakterisiert, in den 2 anderen Krankengeschichten fehlen nähere Angaben. Während „gute" Beschaffenheit des zuführenden Darms nur bei kurzer Einklemmungsdauer (24 Stunden, Fall 1 und 2) notiert ist, finden wir andererseits auch schwere Veränderungen nach nur 24—36stündiger Einklemmung (Fall 4, 6, 12, 17). Wenn ich oben bei Besprechung der Einklemmungsdauer darauf hingewiesen habe, dass energische Taxisversuche hinsichtlich der Ertötung der eingeklemmten Schlinge zweifellos von Bedeutung sind, so ist das bezüglich der Veränderungen am zuführenden Darmschenkel gewiss nicht minder der Fall; auch hier vermag die Kraft des Arztes, das, was an Einklemmungszeit fehlt, reichlich zu kompensieren. Eklatante Beweisstücke für eine derartige Auffassung liefern der Fall 1 aus der Gruppe Anus praeternaturalis; ferner der Fall 12 der Resektionen, wo die Frau 24 Stunden nach erfolgter Einklemmung auf den Operationstisch kam, weil die Ileuserscheinungen sich steigerten, trotzdem den energischen Kraftanstrengungen des Hausarztes die Reposition gelungen war. Die Herniolaparotomie bestätigte die gelungene Reposition; aber sie war teuer erkauft; eine Darmschlinge von 90 cm völlig schwarz, das Mesenterium ausgedehnt hämorrhagisch infiltriert, so dass eine Resektion von 165 cm Dünndarm nötig wurde, um die Frau zu retten. Noch einen Fall möchte ich hier kurz anführen, der zwar nicht zu den gangränösen Hernien gehört, aber als Beispiel für die schädigende Einwirkung forcierter Taxis auf das zuführende Darmende der Mitteilung wert erscheint.

J. S., 69 J. alt, wurde wegen einer faustgrossen incarcerierten Leistenhernie von mir unter Infiltrationsanästhesie operiert. Die Einklemmung bestand seit 12 Stunden, 2—3 Stunden vor der Aufnahme waren zu Hause sehr energische, aber erfolglose Taxisversuche gemacht worden. Es findet sich ziemlich reichlich blutiges, stark riechendes Bruchwasser. Die 10 cm lange eingeklemmte Dünndarmschlinge erholt sich während der Abbindung eines Netzklumpens so, dass ihre Reposition unbedenklich erscheint. In der Nacht erfolgen zwei Stuhlgänge von schwärzlich verfärbtem Blut. Am

nächsten Tag progressive Verschlechterung des Allgemeinbefindens; unter dem Bild der septischen Intoxikation Exitus 41 Std. p. op. Die Sektion ergiebt ausgedehnte Schleimhautnekrosen, welche sich bis auf einen Meter nach aufwärts von der Einklemmungsstelle erstrecken, an einzelnen Stellen tiefer greifende Defekte; beginnende diffuse Peritonitis ohne Perforation des Darmes.

Ganz besonders aufgefallen ist mir an den durch forcierte Taxis misshandelten Fällen stets die starke Beteiligung des Mesenteriums an den Veränderungen in Form von Thrombosen und Hämorrhagien; vielleicht ist darin zum Teil wenigstens die Erklärung für die starke Beeinflussung des zuführenden Darmteils, der ja von den Repositionsmanövern nicht direkt angegriffen wird, zu suchen.

In engem Zusammenhang mit den oben berührten Veränderungen des proximalen Darmabschnittes steht die Länge des resecierten Darmstücks. Sie betrug bei unseren Geheilten 10, 10, 13, 18, 21, 30, 30, 50, 50, 50, 60, 75 und 165 cm, im Mittel 45 cm; bei den Gestorbenen 6, 8, 25 und 96 cm (ein Mittel zu ziehen hat bei der kleinen Zahl von Fällen hier keinen Wert).

Nicht ohne Interesse ist es, die Resektionslängen zu vergleichen mit den Längen der eingeklemmten Schlinge. Leider fehlen gerade bei den beiden ausgedehnten (96 und 165 cm) Resektionen Angaben über die Länge des eingeklemmt gewesenen Stücks. Bei den Littré'schen Brüchen habe ich einigermassen willkürlich den Wert von 3 cm in die Rechnung eingesetzt, der etwa dem durchschnittlichen Längsdurchmesser der eingeschnürten Darmwandellipse entspricht. Wir erhalten so folgende Tabelle:

Geheilte			Gestorbene		
I. Eingeklemmte Strecke	II. Resecierte Strecke	Verhältnis von II : I	I. Eingeklemmte Strecke	II. Resecierte Strecke	Verhältn. von II : I
Nr. 1. 3 cm	13 cm	4 : 1	Nr. 3. 8 cm	25 cm	3 : 1
„ 2. 6 „	18 „	3 : 1	„ 15. 3 „	8 „	3 : 1
„ 4. 12 „	50 „	4 : 1	„ 16. 3 „	6 „	2 : 1
„ 5. 15 „	60 „	4 : 1		Mittel	2,6 : 1
„ 6. 4 „	50 „	12 : 1			
„ 8. 15 „	30 „	2 : 1			
„ 9. 3 „	10 „	3 : 1			
„ 10. 3 „	30 „	10 : 1			
„ 11. 6 „	56 „	8 : 1			
„ 13. 4 „	75 „	19 : 1			
„ 14. 6 „	10 „	2 : 1			
„ 17. 3 „	21 „	7 : 1			
	Mittel	6,5 : 1			

Wir sehen also das Längenverhältnis zwischen eingeklemmter und resecierter Schlinge in ausserordent-

lich weitem Spielraum (zwischen 2 und 19) sich bewegen; bei den Geheilten wurde durchschnittlich die $6^1/_2$fache Länge der eingeklemmten Schlinge reseciert. Da die von allen Operateuren gemachte Erfahrung, dass der abführende Darm in der Regel dicht hinter der Schnürfurche normal erscheint, auch in unseren Fällen sich ausnahmslos bestätigte, so kommt jene weitgehende Verschiedenheit in der Resektionslänge ganz und gar auf Kosten des zuführenden Darmteils. Unsere Tabelle der Resektionslängen bei den Geheilten liefert also den zahlenmässigen Ausdruck für das Gesetz, das wir als Grundlage einer erfolgreichen Anwendung der primären Darmresektion auf die brandigen Brüche betrachten müssen, dass nämlich nicht die Ausdehnung der Gangrän, sondern der Zustand des proximalen Darmabschnitts die Grenzen der Resektion bestimmen muss.

Bevor wir an die kritische Betrachtung unserer 4 Misserfolge herantreten, soll noch kurz der postoperative Verlauf bei unseren Geheilten besprochen werden. Ausnahmslos stellte die Darmfunktion sich rasch wieder ein; Abgang von Flatus ist 6mal schon am ersten Tag p. op. notiert. Der erste Stuhlgang erfolgte gewöhnlich (in 9 Fällen) am zweiten Tag nach der Herniotomie, einmal erst am dritten, einmal liess er bis zum vierten und einmal sogar bis zum neunten Tag auf sich warten, wobei allerdings der Gasabgang vom ersten Tag an in Ordnung war. Es war dies einer der ersten Fälle, der erst kurz, nachdem in unserer Klinik die Opiumnachbehandlung der Laparotomierten wesentlich auf Grund der Heidenhain'schen Mitteilungen aufgegeben worden war, zur Beobachtung kam; später haben wir nie mehr so lange auf Stuhlgang gewartet, sondern denselben, wenn er am zweiten Tage nicht spontan erfolgte, durch Ricinusöl oder Klysma herbeigeführt. Erscheinungen von paralytischem Ileus haben wir nach der Operation nie gesehen, wohl aber einmal (Fall 13) profuse Diarrhoeen (mit Verdacht auf Blutbeimischung), welche mit Bismuth. subsalicyl. erfolgreich bekämpft wurden.

Die Erfahrungen, welche wir mit der frühzeitigen Darreichung von Laxantien nicht bloss nach der Primärresektion gangränöser Därme sondern überhaupt nach Darmoperationen gemacht haben, sind so günstig, dass wir gewiss nicht zur Opiumbehandlung zurückkehren werden; eine Gefahr haftet aber der Methode doch an, die uns neuerdings zu grösserer Vorsicht in ihrer Anwendung veranlasst hat. Wenn das Ausbleiben von Flatus und Stuhl zufällig

einmal durch ein mechanisches Hindernis bedingt ist (und am ersten und zweiten Tag p. operat. lässt diese Frage sich häufig nicht mit Sicherheit entscheiden), dann richten wir mit unserem per os gegebenen Ricinusöl sicherlich das grösste Unheil an: der ohnehin gereizte Darm wird noch mehr maltraitiert, die vorher schon übermässige Sekretion noch gesteigert und zur Autointoxikation durch die Produkte der Darmfäulnis tritt noch die Giftwirkung des retinierten Medikamentes. Die Warnung vor dem Ricinusöl bei mechanischem Ileus ist ja allgemein anerkannt, ich verweise in dieser Richtung nur auf die Arbeiten von Naunyn und Kocher, die in diesem Punkt mit den hergebrachten Anschauungen der inneren Medicin durchaus übereinstimmen. Da nun unsere Erfahrungen, wie wir bei Besprechung der Misserfolge noch sehen werden, uns entschieden darauf hinweisen, bei Auftreten von Ileuserscheinungen nach der Resektion des brandigen Darmes viel eher an ein mechanisches Hindernis als an einfache Darmparalyse zu denken, so habe ich für mich daraus den Grundsatz abgeleitet, nach Darmresektionen und überhaupt nach Abdominaloperationen, so lange nicht durch den spontanen Abgang von Flatus oder Fäces die freie Darmpassage erwiesen ist, Abführmittel nur per Clysma zu geben; nur so können wir dem Princip des „Non nocere“ gerecht werden.

Was die Ernährung anlangt, so bekamen die Kranken fast ausnahmslos schon vom ersten Tag an Milch, Thee mit Cognac und Rotwein, ohne dass wir davon einen Schaden gesehen hätten. Auf die Möglichkeit des Erbrechens infolge der Narkose brauchten wir keine Rücksicht zu nehmen, da mit verschwindenden Ausnahmen unter Infiltrationsanästhesie operiert wurde.

Von Komplikationen des Heilverlaufs, die eine gewisse prinzipielle Bedeutung für die Frage der Primärresektion gewonnen haben, sind nur zu erwähnen 1 Fall von croupöser Pneumonie (Nr. 1, Heilung), und einmal (Fall 13) leichte bronchopneumonische Erscheinungen, die binnen 6 Tagen sich zurückbildeten. Bei den 4 Gestorbenen wurden nur einmal pneumonische Herde im r. Unterlappen gefunden (welche indes nicht als Todesursache anzusprechen waren). Gestützt auf diese Zahlen kann ich mich nicht davon überzeugen, dass die Gefahr „jener lobulären Pneumonien“, deren Vermeidung durch rasche Ableitung der infektiösen Darmcontenta v. Bramann unter den Gründen für die Anlegung eines Anus praeternaturalis stark betont, bei der Primärresektion grösser sei

als bei einer anderen Methode, im Gegenteil glaube ich, dass jene Gefahr wirksamer bekämpft wird durch eine hinreichend ausgedehnte Primärresektion, welche nicht nur den zersetzten Darminhalt entfernt, sondern vor allem die infarcierte Darmwand (und eventuell thrombosierte Mesenterialabschnitte) ausschaltet, wo doch wohl die eigentliche Quelle jener capillären Lungenembolien zu suchen ist.

Die Behandlungsdauer der Geheilten variierte zwischen 9 und 33 Tagen (Durchschnitt 22 Tage). Nicht sehr bedeutend ist der Unterschied in der Nachbehandlungsdauer zwischen den Radikaloperierten (9—33, Mittel 21 Tage) und den mit Tamponade der Bauchhöhle Behandelten (20—30, Mittel 25 Tage). Es hängt dies zum Teil damit zusammen, dass bei einigen der Radikaloperierten die Heilung der äusseren Wunde durch verzögernde Komplikationen (Fasciennekrose etc. cf. Krankengeschichten) gestört war, zum Teil damit, dass die mit Tamp. Behandelten nicht bis zur völligen Vernarbung der granulierenden Wunde im Krankenhaus behalten wurden. — Unter unsern 19 Geheilten finden sich 9, bei denen an die Herniotomie und Darmresektion sofort die Radikaloperation angeschlossen wurde, nur 3 (Fall 6, 12, 13) sind mit Tamponade nachbehandelt, einmal (Fall 11) wurde ein schmaler Jodoformstreifen durch die im übrigen genähte Bauchwand eingeführt. Wir können somit v. Mikulicz, der es (1891) „für einen groben Fehler erklärt, wenn an die Resektion einer gangränösen Hernie die Radikaloperation angeschlossen wird", nicht ganz beipflichten, halten es vielmehr für durchaus erlaubt, wenn die genähte und versenkte Darmschlinge nicht zu Bedenken Anlass giebt und das Peritoneum intakt ist (also vor allem bei den Fällen von kurz dauernder Einklemmung) dem Patienten mit der Herniotomie auch die Wohlthat der Radikaloperation zu Teil werden zu lassen, während, wenn jene Bedingungen fehlen, namentlich aber wenn in der Bauchhöhle Exsudat sich findet, die Tamponade (eventuell nach vorheriger Kochsalzauswaschung) als der gefahrlosere Weg bevorzugt wird.

Von den 4 Gestorbenen erlag eine Frau (Fall 7) einer Perforationsperitonitis infolge Durchschneidens des v. Frey'schen Unterbindungsfadens am proximalen Darmstumpf. Dieser Fall gehört also unter die Rubrik „Nahtinsufficienz", trotzdem die eigentliche Nahtlinie vollkommen intakt gefunden wurde. Aus dem zeitlichen Ablauf der Erscheinungen (4 Stunden p. op. collabierte die Frau, 10 Stunden p. op. war sie tot) lässt sich mit Sicherheit der Schluss ziehen, dass die Darmligatur jedenfalls ganz kurze Zeit nach ihrer

Anlegung bezw. der Reposition der Schlinge durchgeschnitten hatte, sie war also an einem Darmabschnitt angelegt, welcher nicht mehr die genügende Lebensfähigkeit besass. In der Krankengeschichte finden wir citiert, dass der Darm auf 1 Meter Länge blauschwarz verfärbt und zum Durchmesser eines geblähten Colons ausgedehnt war, reseciert wurden nur 96 cm. Da die Einklemmungserscheinungen seit 10 Tagen, und seit 4 Tagen schon unaufhörliches Kotbrechen bestand, lässt sich gewiss nicht mit Sicherheit behaupten, die Patientin wäre durch eine ausgedehntere Resektion oder durch Anlegung eines Anus zu retten gewesen, aber wenn wir dem Grundsatz treu bleiben, bei der Kritik unserer Misserfolge in erster Linie darnach zu forschen, in wieweit durch die Art unseres operativen Vorgehens der üble Ausgang mitverschuldet sein kann, so lässt der Sektionsbefund im vorliegenden Fall keine andere Wahl, als zu gestehen: „Hier war zu wenig reseciert". Dass wir uns ausserdem aus dieser Erfahrung die Lehre gezogen haben, die Ligaturstümpfe durch 2 oder 3 Lembertknopfnähte zu sichern, liegt nahe. Mit Ausnahme dieser einzigen Beobachtung ist in keinem unserer Fälle eine Nahtinsuffizienz beobachtet worden. Die Peritonitis durch Nahtperforation oder infolge fortschreitender Gangrän des zuführenden Darmstücks, welche unter den Todesursachen nach Primärresektion brandiger Därme früher eine Hauptrolle spielte, haben wir vermeiden gelernt. Wenn wir dieses befriedigende Ergebnis in erster Linie wohl der strikten Befolgung des schon 1880 von Kocher gegebenen Rates, die Resektion am proximalen Darmstück möglichst bis in gesundes Gewebe zu verlegen, zu verdanken haben, so möchte ich doch nicht unterlassen, unter Hinweis auf die ausführlichen Erörterungen Küttner's (l. c.) einen Teil des Erfolges für die Methode der seitlichen Darmvereinigung mit ihren für die Ernährung der Nahtlinie so günstigen anatomischen Verhältnissen in Anspruch zu nehmen.

Drei der Todesfälle bilden zusammen eine Gruppe, insofern der Exitus bei allen durch mechanische Darmocclusion bedingt war (Fall 3, 15, 16), zweimal (Fall 3 u. 16) bestand das Hindernis in einer dicht nach abwärts von der Resektionsstelle gelegenen spitzwinkligen Knickung des Darmes, welche durch frische Verklebung der Knickungsschenkel fixiert war. Nach Lösung der Adhäsionen stürzte der oberhalb angestaute Inhalt plötzlich in das bis dahin völlig collabierte abführende Darmstück; die Anastomosenstelle selbst war vollkommen frei durchgängig und vom Inhalt gebläht

(trotzdem hatte sie, nebenbei bemerkt, dicht gehalten). Im dritten Fall war eine ähnliche spitzwinklige Knickung des abführenden Darmschenkels vorhanden, die aber mechanisch nicht wirksam wurde, weil das Passagehindernis höher oben an der Anastomosenstelle selbst gelegen war. Die beiden Darmschenkel waren unter Torsion miteinander vereinigt, so dass die beiden Mesenterialansätze durch die doppelte Nahtreihe stark auf die der Radix mesenterii abgekehrte Seite der Anastomose heraufgezogen wurden. Auf diese Weise waren die beiden anastomosierten Darmschlingen zwischen die zugehörigen Mesenterien (die ja bei der seitlichen Anastomose um die Länge der letzteren aneinander vorbeigeschoben werden) eingepresst, was im vorliegenden Fall um so verhängnisvoller wurde, als das Mesenterium des abführenden Darmteils sehr kurz war. Alsbald nach Abtrennung des stark gezerrten Mesenteriums wurde die Passage frei. In beistehender schematischer Durchschnittszeichnung (Figur 1) habe ich den Me-

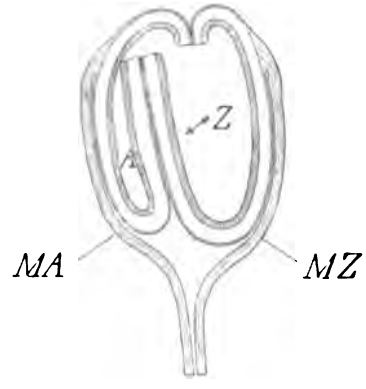

Fig. 1. Querschnitt einer fehlerhaft angelegten Anastomose. Z = zuführender, A = abführender Darmteil, MA MZ = Mesenterium des ab- resp. des zuführenden Darms (im lebenden Darm wird die zwischen den Mesenterialplatten eingezwängte Darmpartie wohl nicht so steif eingestülpt wie im Schema, sondern zusammengefaltet sein).

chanismus des Verschlusses deutlich zu machen gesucht. Unterstützt wird das Zustandekommen des Verschlusses noch dadurch, dass mit der Torsion der Darmstücke auch die Insertionslinie des Mesenteriums in Spiralform um dieselben herumläuft, so dass bei kurzem Mesenterium wie hier, eine Stenosierung zu Stande kommen muss. Chlumsky[1]) hat bei der vorderen Gastroenterostomie von dieser Thatsache praktisch Gebrauch gemacht zum Zweck der Verengerung der zuführenden Ileumschlinge.

1) Diese Beiträge. Bd. 20. pag. 517.

Das Zustandekommen der beschriebenen Torsion bei der seitlichen Aneinanderheftung der Schlingen ist sehr leicht denkbar. Lässt man sich die Schlingen so zusammenhalten, wie sie sich von selbst legen und nun etwas anspannen, dann liegen die dem Mesenterialansatz gegenüberliegenden Längslinien als zwei stumpfe Kanten nebeneinander und laden zum Zusammennähen ein. Giebt man dieser Versuchung nach, dann ist der Fehler schon gemacht, die erste Nahtreihe liegt dann genau vis-à-vis den Mesenterialansätzen, die Schnitte fallen auf die von einander abgekehrten Seiten der Darmschlingen, und schon die zweite, noch mehr aber die auf der anderen Seite der Incisionen anzulegende dritte und vierte Nahtreihe holen die von einander abgekehrten Darmwände und damit auch die Mesenterialansätze in der oben skizzierten Weise heran, natürlich umso mehr, je breitere Flächen in die Naht gefasst werden. So leicht dieser technische Fehler (der wohl in der Regel, wenn die bewirkte Torsion keinen hohen Grad erreicht, bedeutungslos ist) passieren kann, ebenso sicher lässt er sich vermeiden, wenn man die erste Nahtreihe nicht entlang der Konvexität der Darmschlingen, sondern in die einander zugekehrten Wände der Darmschlingen nicht allzuweit entfernt vom Mesenterialansatz legt, so dass die Schlingen nach der Naht so neben einander liegen, wie es der in Fig. 2 gegebene sche-

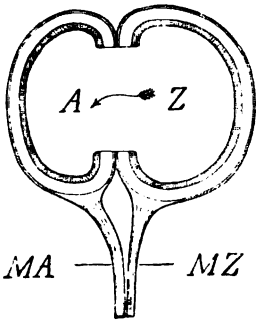

Fig 2. Querschnitt einer richtig angelegten Anastomose. Bezeichnungen wie in Fig. 1.

matische Durchschnitt veranschaulicht. So ist eine Beeinträchtigung des Lumens absolut ausgeschlossen. Abgesehen von diesem einen Fall habe ich unter zahlreichen Darmresektionen nach der v. Frey'schen Methode niemals eine Passagestörung an der Anastomosenstelle gesehen und bei jedem Fall, der aus irgend welcher Ursache auf den

Sektionstisch kam, haben wir uns jedesmal von Neuem überzeugt von der Vortrefflichkeit des Verfahrens hinsichtlich der Herstellung einer tadellos freien Kommunikation. Dabei muss allerdings bemerkt werden, dass wir die zur Anastomosierung bestimmten Incisionen principiell mindestens 6 cm lang machen.

Das Zustandekommen der Knickungsstenosen erklärt sich unschwer; es handelte sich in unseren Fällen um Anlötung des spitzwinklig abgeknickten distalen an das proximale Darmstück bezw. an die Nahtstelle. Die Bedingungen für Adhäsionsbildung sind ja nach der Resektion des brandigen Darms sicherlich in hohem Masse gegeben, die Serosa ist durch die länger dauernden Manipulationen mechanisch lädiert, am zuführenden Ende kommt noch die specifische Schädigung der Darmwand durch die vorhergegangene Inhaltsstauung hinzu, welche die Entstehung peritonitischer Processe begünstigt, es bedarf also nur noch der ungünstigen Lage der beiden Darmschenkel während der ersten Zeit und das Unglück ist da. Dieser durch fixierte Darmknickung bedingte Ileus nach der Primärresektion ist also durchaus analog den Vorgängen, die nach Anlegung eines Anus praeternaturalis die Kotpassage verhindern oder wieder aufheben, wie wir das z. B. im Fall b, Nr. 1 gesehen, wie es von v. Mikulicz[1]) (in seinem Falle 17) von Krumm[2]), Hahn[3]) u. A. beschrieben worden ist[4]). Beim Anus praeternaturalis pflegt man dieses Ereignis unter die unberechenbaren und darum unvermeidbaren Zufälle zu rechnen; die Frage ist nun die: Hängt auch nach der Primärresektion das Schicksal der Darmfunktion im Hinblick auf die Möglichkeit ungünstiger Adhäsionsbildung rein vom blinden Zufall ab, oder ist der Operateur in der Lage, gegen jene fatale Eventualität prophylaktisch vorzugehen? Wenn wir uns nach Momenten umsehen, die bei unseren Fällen das Zustandekommen der unglücklichen Komplikation begünstigt haben können, so finden wir unter Berücksichtigung der früher besprochenen allgemeinen Gesichtspunkte nach zwei Richtungen hin gewisse Anhaltspunkte.

Einmal gehören die Fälle zu denen mit längerer Einklemmungs-

1) L. c.

2) Diese Beiträge. Bd. 7. Heft 1.

3) L. c.

4) Einen weiteren analogen Fall, in welchem trotz Anus praeternaturalis die Ileuserscheinungen fortbestanden und ein höher oben angelegter Anus das Ende nicht mehr abzuwenden vermochte, habe ich während der Drucklegung dieser Arbeit beobachtet.

dauer (4 Tage), wir werden also a priori eine stärkere Beeinflussung des zuführenden Darmendes voraussetzen dürfen, zum andern sind gerade bei diesen drei an Ileus zu Grunde gegangenen Patienten die kürzesten Darmstrecken excidiert worden (6, 8 und 25 cm), im Verhältnisse zur Länge des gangränösen Stückes das zwei- bis dreifache, während bei unseren Geheilten im Durchschnitt die $6^1/_2$fache, ja bei einer 6tägigen Incarceration sogar die 19fache Länge des gangränösen Stückes vom zuführenden Teil weggeschnitten wurde. Wir konstatieren also in unseren unglücklich verlaufenen Fällen das Zusammentreffen von relativ langer Einklemmungsdauer mit wenig ausgiebiger Resektion, so dass der Verdacht nahe liegt, die der Resektionsstelle zunächst gelegene Partie des zuführenden Darmendes müsste, wenn auch noch lebensfähig, so doch in ihrer Motilität so geschädigt gewesen sein, dass sie das geringe Hindernis, welches die einfache Abknickung vor Eintritt der Fixation bot, und das ein normal kontraktiler Darm überwunden hätte, nicht zu bewältigen vermochte.

Es muss also im Gegenteil längere Einklemmungsdauer an sich als Indikation angesehen werden, mit der Resektion recht freigebig zu sein und lieber ein paar Handbreit über eine verdächtige Grenzzone hinauszugehen. Einen der drei letzten Fälle (Nr. 3) habe ich selbst operiert und erinnere mich noch sehr genau der Verhältnisse und kann sagen: heute würde ich, so wie der Darm aussah, statt 25 cm mindestens das Dreifache vom zuführenden Ende weggenommen haben. Die Bedenken, welche man gegen ausgedehnte Resektionen geltend gemacht hat, sind nicht begründet. Die Grösse des Eingriffs wächst keineswegs proportional der Länge des resecierten Stückes. Sobald man, wie wir das regelmässig thun, die Ligaturen im Mesenterium so anlegt, dass sie in einer die beiden Endpunkte der Resektionsstrecke auf möglichst kurzem Wege verbindenden Linie liegen (es fällt dabei gewöhnlich ein stumpfer Mesenterialkeil heraus, wovon wir nie einen Schaden für die Blutversorgung des Darmes gesehen haben), wird der Unterschied im Zeitaufwand zwischen einer Resektion von 25 bis 30 und einer solchen von 100 cm ein verschwindend geringer; operiert man, wie wir es wenn immer möglich bei der Herniotomie thun, ohne Narkose nur mit Lokalanästhesie, so spielt eine geringe Verlängerung der Operationsdauer überhaupt keine Rolle. Die Kolossalresektionen von mehr als 2 m Ausdehnung, mit denen Kocher und Köberlé erfolgreich vorangegangen sind, während seither

Fantino[1]) mit 3 m 10 cm und Ruggi[2]) mit 3 m 30 cm den höchsten Record erreicht haben (beide Patienten befandeu sich nach einem Jahr völlig wohl), werden übrigens auch unter der Herrschaft der oben empfohlenen Prinzipien wohl Ausnahmen bleiben.

Nach einer anderen Richtung noch bieten sich, wie ich glaube, dem Operateur Chancen, wenn es sich darum handelt, der Entstehung des Knickungsileus vorzubeugen. Erfahrungsgemäss führen die reponierten Eingeweide nach einer Laparotomie in der Regel nur sehr geringe Ortsveränderungen aus; hat man nach einigen Tagen die unerwünschte Gelegenheit sie wieder zu sehen, so liegen sie gewöhnlich ebenso wie am Schluss der Operation. Gilt das schon für das normale Intestinum, so trifft es gewiss in noch höherem Grade zu für den mehr weniger paretischen Darm nach Brucheinklemmung. Wir dürfen also annehmen, dass in den Fällen, wo die Sektion eine fixierte Darmknickung aufdeckt, diese Knickung sich schon im Moment der Reposition gebildet hat. Umgekehrt können wir uns aber jene relative Unbeweglichkeit der Därme zu Nutze machen, indem wir bei der Reposition der Eingeweide die genähte Schlinge (deren Nachbarschaft aus den oben dargelegten Gründen ja am meisten gefährdet ist) zuletzt in die Bauchhöhle hineinbringen und so lagern, dass sowohl zu- als abführendes Ende auf eine längere Strecke gerade verlaufen. Wesentlich erleichtert wird die Vermeidung einer scharfwinkligen Knickung, wenn inzwischen aus dem oberen Darmteil etwas Inhalt in den unteren übergetreten ist, so dass der Darm sowohl unterhalb als oberhalb der Anastomose gleichmässig etwas ausgedehnt ist. Seit jenem unglücklich verlaufenen Fall 3 habe ich auf dieses Zurechtlegen der genähten Darmschlinge nie mehr verzichtet zu Gunsten einer Reposition auf gut Glück. Selbstverständlich ist eine solche Ordnung der Därme unter Leitung des Auges nur möglich bei breiter Eröffnung der Bauchhöhle; ich führe daher, sobald die Notwendigkeit der Darmresektion feststeht, grundsätzlich die Herniolaparotomie aus.

Auch ganz abgesehen von dem eben erörterten Grund, der für mich persönlich sehr ins Gewicht fällt, halte ich die Verlängerung des Bruchschnitts in einen nach Lage des Falls mehr oder weniger ausgedehnten Laparotomieschnitt vor Ausführung der Resektion prinzipiell für geboten. Versucht man nach dem klassischen Débride-

1) Centralbl. für Chir. 1896. pag. 614.
2) Ibid. pag. 365.

ment oder nach Spaltung der Bruchpforte durch einen kurzen Schnitt die Darmschlinge so weit vorzuziehen, wie es zur Feststellung der Resektionsgrenze am proximalen Schenkel nötig ist, so kommt man häufig gar bald an einen Punkt, wo die erweiterte Bruchöffnung wieder vollkommen fest ausgefüllt ist und zwar durch das mit der Darmschlinge in grösserer Ausdehnung vorgezogene zusammengefaltete Mesenterium; es kommt wieder zur Strangulation und damit wird die Erkenntnis des wahren Zustandes der Darmwand zur Unmöglichkeit. Eine einigermassen zuverlässige Bestimmung der Resektionsgrenze ist nur möglich, wenn jede Störung der mesenterialen Cirkulation durch Druck oder Zerrung ausgeschlossen ist. Wie schwer eine ungenügende Spaltung der Bruchpforte sich rächen kann, dafür hat kürzlich Bayer[1]) ein sehr lehrreiches Beispiel geliefert. Die Schwierigkeiten, welche bei ungenügender Spaltung der Bauchwand der Reposition der genähten Schlinge, die speziell bei der seitlichen Anastomosierung den doppelten Durchmesser einer gewöhnlichen Darmschlinge besitzt, sich bieten können, seien hier nur beiläufig erwähnt.

Der Uebergang von der einfachen Herniotomie zur Herniolaparotomie lässt sich auch unter Infiltrationsanästhesie ohne grossen Zeitverlust bewerkstelligen, wenn man von der gewöhnlichen Technik der Infiltration etwas abweicht. Man sticht nämlich eine mit langer Nadel armierte Zehngrammspritze von der Herniotomiewunde aus in verschiedener Tiefe zwischen die Schichten der Bauchwand parallel der Oberfläche ein und entleert unter langsamem Zurückziehen der Nadel allmählich den Inhalt; so kann man sich in kaum 2 Minuten das Gebiet für den Laparotomieschnitt sicher anästhesieren.

Anknüpfend an die Ileusfrage sei noch ein Einwurf der Resektionsgegner kurz berührt, dass nämlich nach der Primärnaht die Entlastung des Darms von seinem septischen Inhalt nicht genügend oder nicht rasch genug erfolge. v. Mikulicz ist diesem Einwand schon mit Entschiedenheit entgegengetreten unter Hinweis auf die nach Nicoladoni's Vorgang bei der Primärresektion geübte Entleerung des zuführenden Darmendes. Wir können seine Ausführungen auf Grund unserer Erfahrungen voll und ganz unterschreiben, nur eine kurze technische Bemerkung sei noch angefügt. Bei der Methode der seitlichen Darmvereinigung lässt sich die Entleerung des Darminhalts in besonders bequemer Weise erreichen, wenn man die Resektion

1) Centralbl. für Chir. 1900. pag. 48.

mit der Durchtrennung des abführenden Darmendes beginnt, nun die zu resecierende Schlinge rasch vom Mesenterium abtrennt und dieselbe (eventuell mit einigen Klemmen beschwert) über den Schenkel des Patienten resp. über den Operationstisch herabhängen lässt. Während nun der Inhalt fürs Operationsfeld völlig ungefährlich unter den Tisch läuft, kann man die beiden ersten Nahtreihen, die ja vor Eröffnung des Lumens angelegt werden, ausführen; inzwischen ist gewöhnlich die Entleerung genügend erfolgt und das zuführende Ende kann mit einer Doyen'schen Klemme, die wir seit einigen Jahren ausnahmslos verwenden, geschlossen und die Naht vollendet werden.

Wenn wir nunmehr unser Glaubensbekenntnis zu der Frage nach der empfehlenswertesten Behandlung brandiger Brüche ablegen sollen, so wird man sich nach der vorstehend gegebenen kritischen Darlegung der Resultate, die in den letzten 4 Jahren an der Tübinger Klinik erzielt worden sind, nicht wundern, wenn dasselbe im Sinne der Kocher'schen Prophezeihung, die wir an die Spitze dieser Arbeit gestellt haben, ausfällt. Für uns ist die primäre Resektion des brandigen Darmes das Normalverfahren und wird es bleiben, bis uns der Beweis erbracht wird, dass auf dem peinvollen Umweg des Anus praeternaturalis das Ziel der Heilung häufiger und sicherer erreicht wird, als auf dem von uns bevorzugten direkten Wege. Den Anus praeternaturalis betrachten wir als Notbehelf, der sich freilich dann und wann nicht vermeiden lässt.

Ausserordentlich schwer ist es, die Indikationsgrenze für beide Verfahren zu präcisieren; ich sehe dabei ganz ab von zufälligen äusseren Umständen, wie mangelnde Assistenz, unzureichende technische Fertigkeit des behandelnden Arztes etc. etc., denn darüber ist wohl kein Zweifel, dass die Ausführung der primären Darmresektion an die Technik viel höhere Anforderungen stellt und dem Operateur eine viel detailliertere Verantwortung auflädt, als die Anlegung des Anus praeternaturalis.

Sind die äusseren Bedingungen für die Vornahme einer primären Darmresektion erfüllt, so halten wir dieselbe unbedingt für indiciert bei gutem Allgemeinzustand, guter Beschaffenheit des zuführenden Darmschenkels und intaktem Peritoneum, eine Indikationsstellung, die heute wohl kaum mehr ernsthaftem Widerspruch begegnen dürfte. Am häufigsten werden diese günstigen Bedingungen zusammentreffen bei jungen Leuten

mit kurzdauernder Einklemmung, welche trotzdem durch die Straffheit der Strangulation schon zur Nekrose geführt hat. Wir halten es aber nicht für richtig, wie es geschehen ist, eine Altersgrenze für die Primärresektion festzustellen, haben wir doch gerade von den Kranken über 70 Jahren keinen verloren, während andererseits die Gefahren des Anus praeternaturalis (Tod an Erschöpfung) im Greisenalter besonders in den Vordergrund treten. Ebensowenig geht es an, die Indikation schematisch nach der Einklemmungszeit festzulegen, etwa so, dass der dritte Tag als Grenze aufgestellt wird, weil die anatomischen und physiologischen Rückwirkungen der Incarceration in ihrer Intensität keineswegs einfach proportional ihrer Dauer sind.

Jenen günstigen Fällen stehen nun andere gegenüber, wo die Chancen von vornherein so verzweifelt liegen, dass wir uns fragen müssen, ob überhaupt eine Herniotomie sich noch rentiert. Entschliessen wir uns dazu und finden dann einen gangränösen Darm, dann werden wir dem Kranken und uns die Resektion nicht zumuten. Aehnlich liegen die Dinge, wenn nach dem Bruchschnitt eine diffuse eitrige oder jauchige Peritonitis sich herausstellt. Gewöhnlich wird diese als Folge einer in die freie Bauchhöhle erfolgten Perforation gefunden werden und wo die diffuse Perforationsperitonitis sich mit den deletären Wirkungen der vorausgegangenen Darmocclusion im Kampfe gegen das Leben verbündet, bleibt uns auch heute nichts übrig als das Eingeständnis unserer Ohnmacht; daran können auch die glücklichen Operationserfolge, welche bei einfacher Organperforation in den letzten Jahren erreicht worden sind, nichts ändern.

Dagegen sehen wir in einer beginnenden Peritonitis mit serös-sanguinolentem oder auch trübserösem Exsudat noch keine Kontraindikation gegen die Primärresektion. Eigene und fremde Erfahrungen haben uns gezeigt, dass diese Veränderungen, welche wohl in der Regel den bekannten Läsionen des proximalen Darmteils ihre Entstehung verdanken, bei geeigneter Behandlung (Kochsalzspülung, v. Mikulicz'sche Tamponade) heilen können, und dafür schaffen wir sicherlich günstigere Verhältnisse, wenn wir mit dem zuführenden Darmteil die Infektionsquelle eliminieren und durch Primärnaht den Kot per vias naturales ableiten, als wenn wir beim Anus praeternaturalis quasi inter faeces die Bauchhöhle tamponieren (vergl. dazu unsere Fälle 12, 13). Mit dieser unserer Stellungnahme zur Peritonitis in ihrem Einfluss auf die Wahl des Operationsverfahrens haben wir das Gebiet jener Fälle betreten, die sich nicht unter die glatten Extreme

rubricieren lassen, wo vielmehr jeder, der nicht nach einem Schema arbeitet, die Qual der Wahl zu kosten hat. Die Erwägungen, welche wir vor einer solchen Entscheidung anstellen, bewegen sich heute in etwas anderen Bahnen, als noch vor wenigen Jahren. Die Scheu vor der Grösse und Dauer des Eingriffs, welche früher so manche Primärresektion (wir können sagen mit Recht) nicht zu Stande kommen liess, spielt heute eine untergeordnete Rolle. Dieser Umschwung erklärt sich daraus, dass wir denjenigen Akt bei der Herniotomie, welcher für die halbvergifteten, mehr weniger kollabierten Individuen den gefährlichsten Teil der Operation darstellt und dessen schädlicher Einfluss mit der Operationsdauer mehr und mehr wächst, vermeiden, ich meine die Narkose. Auf keinem Gebiet habe ich den Segen der Infiltrationsanästhesie so sehr schätzen gelernt als bei der Laparotomie dekrepider Individuen im Allgemeinen und der Operation gangränöser Hernien im speciellen. Die Vermeidung der Narkosegefahr gewährt dem operativen Eingriff um so weiteren Spielraum. Dazu kommt, dass beim nicht Narkotisierten die Kontrolle des Allgemeinzustandes während der ganzen Operationsdauer eine viel zuverlässigere ist, als am Narkotisierten, wir können also jeden Moment unser Handeln danach einrichten. Wenn wir nun aber dabei regelmässig beobachten, dass gerade die Resektion und Naht des Darms derjenige Akt der Operation ist, welcher den Patienten am allerwenigsten alteriert, wenn wir ferner sehen, in welch guter Verfassung solche Kranke nach $^3/_4$—$1^1/_2$stündiger Operationsdauer (im Vergleich zu solchen, die so lange in Narkose sich befanden) vom Operationstisch kommen, so muss das den Respekt vor der Schwere des langdauernden Eingriffs an sich, in dem wir erzogen sind, ernstlich untergraben. Die unmittelbaren Eindrücke am Operationstisch haben mir die Ueberzeugung beigebracht, dass derjenige, welcher unter den Folgen der Einklemmung schon so gelitten hat, dass ihm eine Darmresektion unter Infiltrationsanästhesie zu viel ist, auch durch den Anus praeternaturalis nicht mehr zu retten ist.

Was die Beschaffenheit des Darmes anlangt, so beweist unsere Kasuistik, dass selbst hochgradige Veränderungen am zuführenden Darmteil für uns keine Kontraindikation gegen die Primärresektion abgeben; sie veranlassen uns nur, die Grenzen der letzteren recht weit oralwärts zu verlegen. Es lässt sich der Fall denken, dass die Schädigung des Darms soweit hinaufreicht, dass wir überhaupt keine Wandstelle finden, der wir die Naht anvertrauen oder

dass die Resektionsstrecke das physiologisch erlaubte Mass überschritte, aber dann hat gewiss auch das Allgemeinbefinden schon so gelitten, dass der Fall nicht mehr unter die zweifelhaften gehört. Ueberhaupt treten die Fragen, die wir soeben getrennt besprochen haben (Allgemeinbefinden Darm, Peritoneum betreffend), in praxi ja nie einzeln an uns heran; es ist vielmehr immer das Gesamtbild, das die Entscheidung bestimmt. Je mehr in diesem Gesamtbild die Momente überwiegen, welche den Patienten überhaupt rettbar erscheinen lassen, um so mehr werden wir uns zur Primärresektion berechtigt fühlen; die Anlegung des Anus praeternaturalis ist für uns ziemlich gleichbedeutend mit dem Eingeständnis, dass wir den Fall für verloren halten.

Zum Schlusse sei es mir gestattet, die Bedingungen kurz zusammenzufassen, welche unabhängig von der Indikationsstellung den Erfolg der primären Darmresektion bei brandigen Brüchen am besten zu sichern scheinen:

1) Vermeidung der allgemeinen Narkose bei der Herniotomie (Infiltrationsanästhesie).

2) Uebergang zur breiten Herniolaparotomie, sobald die Notwendigkeit der Resektion feststeht.

3) Ausgiebige Resektion (umsomehr, je länger die Einklemmung gedauert und je stärker die Veränderungen des zuführenden Darmschenkels ausgeprägt sind), eventuell Nachresektion, wenn nach Eröffnung des Lumens die Mucosa verdächtig erscheint.

4) Entleerung des Darms während der Operation.

5) Seitliche Darmvereinigung (ob nach Braun, v. Frey oder Doyen, ist von untergeordneter Bedeutung).

6) Reposition der genähten Schlinge unter Kontrolle des Auges behufs Vermeidung scharfer Abknickung.

7) Verzicht auf die Radikaloperation und Nachbehandlung mit v. Mikulicz'scher Tamponade, sobald der Zustand der versenkten Schlinge oder des Peritoneums zu Bedenken Anlass giebt, vor allem, wenn bei der Operation ein deutliches Exsudat gefunden wurde.

AUS DER

TÜBINGER CHIRURGISCHEN KLINIK

DES PROF. DR. v. BRUNS.

XXII.

Zur Diagnostik der malignen Strumen.

Von

Dr. **Otto Hahn,**
Assistenzarzt.

(Mit 2 Abbildungen.)

Ein Gebiet, auf dem die operative Chirurgie auch heutzutage noch so gut wie keine Erfolge zu verzeichnen hat, ist das der bösartigen Kropfgeschwülste. Sehen wir ab von den günstigen, aber seltenen Fällen, wo die Neubildung sich im Inneren einer Struma entwickelt hat, früh diagnosticiert, oder jedenfalls früh operiert wird, d. h. zu einer Zeit wo noch kein Durchbruch durch die Kapsel in die Umgebung und vielleicht auch noch keine Verschleppung auf dem Lymph- oder Blutweg stattgefunden hat, sehen wir hievon ab, so können wir von Dauererfolgen eigentlich nicht sprechen.

Und dabei handelt es sich um eine Affektion, der man, insbesondere in Kropfgegenden, nicht so selten begegnet; dürfen wir doch annehmen, dass ein nicht geringer Prozentsatz von Fällen sich der Beobachtung und Erkenntnis entzieht, das Leiden also an und für sich noch häufiger auftritt, als man gemeinhin zu glauben geneigt ist.

Woher kommt es nun aber, dass die Resultate der operativen

Therapie bei der Struma maligna, auch in den jüngsten statistischen Zusammenstellungen (P o n c e t) [1]), so ungünstige sind?. Zunächst natürlich ist die schlechte Prognose bedingt durch die Bösartigkeit des Grundleidens an und für sich. Das Carcinom und das Sarkom der Schilddrüse stellen in der Mehrzahl der Fälle Erkrankungsformen dar von so progredientem Charakter, mit solcher Neigung, insbesondere bei ersterem zu regionärer Metastasierung, wie zur Verschleppung in entferntere Körpergebiete, dass der ursprünglich eng lokalisierte Herd nicht lange abgeschlossen bleibt. Der ganze Verlauf der Affektion ist in diesen Fällen oft ein rapider, sich über wenige Monate hinziehender.

Dazu kommt, dass die Kranken meist zu spät in Behandlung kommen. Besonders in Gegenden, wo der gutartige Kropf endemisch ist, werden sich die Kranken aus einer Geschwulst am Halse nicht so viel machen, sehen sie doch, wie dieser oder jener mit seinem vielleicht übergrossen Kropftumor ein hohes Alter erreicht und dabei noch rüstig bleibt. Kosmetische Rücksichten ferner werden selten mehr mitspielen, da das Gros der Kranken bereits den vorgerückteren Jahren angehört.

Ein Hauptmoment für die ungünstigen Chancen der Operation bei den bösartigen Neoplasmen der Schilddrüse bildet ferner die Schwierigkeit einer frühzeitigen Diagnose. Wir dürfen wohl sagen, dass in der überwiegenden Mehrzahl der Fälle zu dem Zeitpunkt, wo die Diagnose einer malignen Struma feststeht, letztere streng genommen nicht mehr operabel ist. Denn was ist dem Kranken damit gedient, wenn auch schliesslich die Entfernung des primären Tumors noch gelang, in der kaum vernarbten Operationswunde jedoch das Recidiv erscheint, womöglich noch intensiver propagierend wie die ursprüngliche Geschwulst, von den oft zahlreichen sonstigen Metastasen ganz zu schweigen!

Damit müssen wir vorläufig rechnen. Ob es später einmal gelingen wird, die Schwierigkeiten einer Frühdiagnose zu überwinden, bleibt dahingestellt.

Nun begegnet ja wohl in den vorgeschrittenen Stadien unseres Leidens die Diagnose meist keinen besonderen Schwierigkeiten; aber es kommen doch auch hier noch Fälle zur Beobachtung, wo ein Zweifel besteht betreffs Gut- oder Bösartigkeit der Geschwulst. Gerade hier aber eine sichere Entscheidung treffen zu können, dürfte wertvoll sein.

---

1) P o n c e t. Congrès français de chirurgie 1899.

Herr Prof. v. Bruns hat nun in 2 derartigen Fällen zur Sicherung der Diagnose ein Verfahren eingeschlagen, das der Nachahmung wert ist und geeignet erscheint, in entsprechenden Fällen, wo die Natur der Affektion fraglich geblieben, zur Entscheidung zu verhelfen. Das Verfahren basiert auf der Thatsache, dass bei malignen Strumen nicht selten Venenthrombosen beobachtet werden, die sich bis in die oberflächlichen Venen des Kropfes und bis in die subkutanen Venen am Halse fortsetzen und so von aussen nachweisbar sind. Es handelt sich nun in derartigen Fällen um die Probeexcision aus dem Venenthrombus behufs histologischer Untersuchung und Feststellung der Diagnose.

Ich lasse die Krankengeschichten der beiden Fälle kurz folgen.

1. Hermine K., 46 J. alt, will seit 1/2 Jahr eine Anschwellung auf der linken Halsseite bemerken, während sie bis dahin stets gesund gewesen sei und nur die beiden Winter vorher an Husten gelitten habe. Die Geschwulst am Halse war schmerzlos, machte keinerlei Beschwerden: keine Atemnot, keine Heiserkeit. Allmählich Zunahme der Geschwulst. Nach einigen Wochen Störungen beim Sprechen, Pat. wurde leicht heiser. 3 Monate nach Beginn der Anschwellung trat Atemnot auf, besonders bei körperlichen Anstrengungen; die Anschwellung ging jetzt auch auf die andere Halsseite über. In dieser Zeit sollen auch die Adern am Halse zum ersten Male angeschwollen sein. In den letzten Wochen rasches Wachstum der Geschwulst; dabei waren nie Schmerzen vorhanden. Pat. will stark abgenommen haben.

Status: Abgemagerte, anämisch aussehende Frau. Herzbefund normal. Auf den hinteren, unteren Lungenpartien wenige feuchte Rasselgeräusche, sonst normaler Befund. Der Hals ist beiderseits in den vorderen Partien beträchtlich vergrössert. Die Schwellung beginnt links einige Centimeter hinter dem linken M. sternocleidomast. und reicht nach rechts bis zum rechten M. sterno-cleido-mast. Oben bildet das Zungenbein die Grenze, nach unten ist die Grenze nicht zu fühlen. Oberfläche der Geschwulst in den seitlichen Teilen eben; vorne ziehen sich dicke, geschlängelte Stränge über sie hinweg. Besonders links von der Mittellinie sieht man einen etwa fingerdicken, S-förmig gekrümmten Strang nach dem Manubr. sterni zu verlaufen und in der Thoraxapertur verschwinden. In diesen mündet ein zweiter, von rechts kommender, etwas dünnerer Strang. Ueber und neben diesem verlaufen noch zahlreiche kleinere Stränge. Dieselben scheinen mit einem reich verzweigten und stark gewundenen Adernetz auf dem oberen Teile der Brust in Verbindung zu stehen. Dieses Netz bläulich schimmernder Venen nimmt auf der Brust einen Raum von 2 Handbreiten und mehr ein; nach links reicht es bis zur Achselhöhle. Nirgends ist an den Strängen und Venen Pulsation zu sehen, beim Atmen

keine Aenderung ihres Füllungszustandes.

Die Anschwellung am Halse fühlt sich derb an, die Oberfläche ist glatt. Die Form des Tumors entspricht der einer stark vergrösserten

Fig. 1.

Schilddrüse. Die Geschwulst ist mit der Umgebung verwachsen. Die grossen auf dem Tumor verlaufenden Stränge fühlen sich derb an. Ihr Inhalt ist fest, nicht verschieblich. Auf dem Tumor selbst sind sie beweglich, ebenso wie die Haut darüber sich verschieben lässt. Die Cervicaldrüsen sind geschwellt. Der Larynx ist etwas nach rechts verlagert. Vollständige linksseitige Recurrenslähmung. Pat. hat Atembeschwerden.

Zur Sicherung der Diagnose wird die dicke, thrombosierte Vene, die sich vorne über die Struma hinzieht, excidiert. Nach unten liess sich die Ligatur unterhalb des Thrombus bewerkstelligen, oben musste man durch denselben hindurchgehen. Die seitlich abgehenden Venen waren grösstenteils ebenfalls thrombosiert. Die Wunde heilte reaktionslos. Pat. nach 8 Tagen entlassen. Laut Erkundigung in der Heimat der Pat. starb dieselbe 14 Tage nach ihrer Entlassung zu Hause, und zwar infolge eines plötzlichen Erstickungsanfalles.

Das Präparat stellt einen federkieldicken, gelblichweissen, derben Thrombus dar, von ca. 2½ cm Länge. Die Gefässwand fehlt leider. Die mikroskopische Untersuchung ergiebt, dass es sich um ein Spindelzellensarkom handelt mit teils runden, grösstenteils aber länglichen, spindelförmigen Zellen mit ovalem Kern und Kernkörperchen. Dazwischen nur sehr spärliche Gerüstsubstanz.

2. Agnes B., 52 J. alt, leidet seit 30 Jahren an einem Kropf, will sonst immer gesund gewesen sein. Seit 8 Monaten bemerkt sie eine Grössenzunahme des Kropfes, der ihr bis dahin nie Beschwerden machte. Schmerzen bestanden nicht, ebenso war die Atmung und die Sprache nicht beeinträchtigt. Seit 3 Tagen sichtliche Verschlimmerung; neben stärkerem Wachstum in letzter Zeit traten Atemnot und Heiserkeit auf. Auch sei morgens das Gesicht angeschwollen, wie gedunsen gewesen, was sich nach einigen Stunden wieder verlor. In den letzten Wochen starke Abnahme der Kräfte, Mattigkeit und Schwäche in den Gliedern.

Status: Kräftig gebaute, auch ziemlich gut genährte Frau. Auf der rechten Halsseite findet sich ein gut faustgrosser Tumor, der vorne bis zur Mittellinie, nach hinten bis zum M. sterno-cleido-mast. reicht. Seine Form ist im allgemeinen eine elliptische, vom Manubr. sterni schräg nach hinten und aufwärts gegen das Unterkiefer gerichtet. Dort, wo der Tumor sich dem Unterkiefer nähert, sieht man einen ca. 2 cm dicken, rundlichen Strang sich von ihm abheben, um nach oben, dem aufsteigenden Unterkieferast entsprechend, vor dem Ohre hinzuziehen und daselbst sich allmählich zu verlieren. Hinter und unter dem Ohr sieht man gleichfalls eine beträchtliche Vorwölbung, welche sich etwa in handtellergrosser Ausdehnung nach hinten um den Hals erstreckt. Aus der rechten Fossa supraclavicul. wölbt sich eine dritte Anschwellung hervor, die, nicht deutlich abgegrenzt, sich allmählich in die Nachbarschaft verliert. Auf der linken vorderen Halsseite befindet sich. ein dem rechten entsprechend gelagerter, gänseeigrosser Tumor; ebenso ist die linke Fossa supraclavicul., wenn auch etwas weniger wie rechts, vorgewölbt. Ueber diesen Anschwellungen ist die Haut vollständig normal. Eigentümlich sind zahlreiche, stark erweiterte Venen, welche nach allen Richtungen die bedeckende Haut durchziehen. Auch auf der Brust finden sich noch derartig erweiterte Venen. Am auffallendsten sind dieselben auf der linken hinteren Halsseite. Dort bilden dieselben bis zu 1 cm dicke Stränge. Die bedeckende Haut ist überall gut verschieblich. Die Tumoren selbst scheinen diffus in ihre Unterlage überzugehen, so dass sie wenig verschieblich sind. Während die Anschwellungen selbst sich ziemlich weich anfühlen, zeigen sich die vorhin erwähnten Venen als derbe pralle Stränge.

Die Haut des Gesichtes der Pat. ist etwas ödematös geschwellt, besonders am Morgen; zugleich besteht Cyanose der Lippen. Ebenso ist die rechte Mamma und die über derselben liegende Brustpartie stark

ödematös. Ein gleiches Stauungsödem weist auch der ganze rechte Arm auf. Die Submaxillar- und Submentalgegend ist mit grossen Drüsenpacketen ausgefüllt. Ebensolche finden sich in beiden Achselhöhlen. Die Inguinalgegenden sind fast ganz frei von Drüsen. Ueber dem oberen Teil

Fig. 2.

der rechten Brusthälfte ist der Perkussionsschall deutlich abgeschwächt und verkürzt gegenüber links.

Unter Schleich'scher Infiltrationsanästhesie wird über die Geschwulst auf der linken Halsseite ein nach vorne konvexer Bogenschnitt geführt und einer der dicksten Venenstränge freipräpariert. Nach doppelter Ligatur Resektion eines 3 cm langen Stückes aus der Vene. Beim Durchschneiden der letzteren quillt aus der Schnittfläche ein das Lumen ganz ausfüllender, gelblich-weisser Thrombus hervor, von ziemlich derber Konsistenz. Die Operationswunde heilte reaktionslos, Pat. wurde nach sechs Tagen entlassen. Nach dem Bericht der Angehörigen starb Pat. drei Wochen nach ihrer Entlassung aus der Klinik, plötzlich; ob infolge Suffokation, oder aus anderer Ursache, ist nicht zu ermitteln. An der Operationsnarbe am Halse sei keine Aenderung gewesen.

Makroskopisch stellt das Präparat ein etwa 5 cm langes Venenstück dar, dessen Lumen vollständig durch einen festhaftenden Thrombus verschlossen ist. Die mikroskopische Untersuchung ergiebt folgendes: Die Wand der durchschnittenen Vene zeigt im Ganzen ihre Schichten erhalten, ist stellenweise von Rundzellen durchsetzt. Intima teilweise vollständig erhalten, teilweise übergehend in den Thrombus, welcher den Inhalt des Gefässes bildet. Der Thrombus selbst besteht in seiner Hauptmasse aus geschrumpften, verbackenen roten Blutkörperchen, dazwischen Leukocyten, bald mehr zerstreut, bald mehr in Häufchen zusammenliegend; endlich aus feinen bindegewebigen Zügen, welche von der Intima aus strahlenförmig nach dem Innern des Gefässes hineinstreben. Ausser den eben geschilderten Gebilden findet sich der Thrombus ferner noch durchsetzt von einem System einzelner Balken und Netze, welche einen durchaus anderen Typus tragen. Die Balken bestehen nämlich aus dicht und ohne Zwischensubstanz an einander gereihten kubischen Epithelzellen, mit bläschenförmigem Kern und breitem Protoplasmarande, die meistens in Reihen von 2 oder 3, teilweise in noch dickeren Konglomeraten das Balkenwerk darstellen. An einzelnen Stellen sind es nur ganz feine Züge, welche sich zwischen den Thrombus hinein erstrecken, an anderen wieder liegen die Stränge fast dicht aneinander an, nur durch spärliche Blutmassen getrennt, den typischen Anblick eines Drüsencarcinoms bietend.

Was das Verhältnis der carcinomatösen Massen zur Wand anlangt, so ist dort, wo grössere Epithelmassen der letzteren anliegen, die Intima verloren gegangen, und das Balkensystem reicht bis in die innersten Schichten der Media ohne scharfe Grenzen hinein. Irgendwelche direkte Beziehungen der Intima selbst zu den carcinomatösen Massen lassen sich nicht nachweisen.

Zu erwähnen ist noch, dass sich in dem Thrombus, insbesondere soweit er noch Blutthrombus ist, aber auch vereinzelt in den krebsigen Partien, zahlreiche Pigmentflecke finden, die sich bei Behandlung mit Ferrocyankalilösung in salzsaurem Glycerin deutlich blau färben.

Ehe wir auf die Würdigung des Verfahrens weiter gehen, haben wir die Frage zu berühren, wie es sich mit der Venenthrombose bei Strumen überhaupt verhält. Kommen auch bei gutartigen Kröpfen Thrombusbildungen zu Stande? Oder spricht nicht der Befund einer Venenthrombose schon an und für sich unbedingt für die Malignität der Struma?

Es ist ja gewiss von vornherein wohl denkbar, dass bei sehr grossen Strumen, bei elenden, herabgekommenen Patienten durch Kompressionswirkung eine Behinderung, ja eine Aufhebung der Cirkulation und dadurch weiterhin eine Schädigung der Gefässwand zu Stande kommt, die eine Thrombusbildung zulässt. Jedenfalls ist das

aber ein äusserst seltenes Vorkommnis, denn ich konnte nirgendwo Angaben hierüber finden, und auch unter dem reichen Strumenmaterial der v. Bruns'schen Klinik war keine hierhergehörige Beobachtung nachzuweisen. Möglich ist ja immerhin, dass, da nicht speziell auf das Vorhandensein von Thromben in den Venen bei gutartigen Strumen geachtet wurde, auch der eine oder andere Fall vielleicht klinisch nicht so in die Augen springend war und sich daher der Erkenntnis entzog, das Vorkommen derselben thatsächlich doch etwas häufiger ist. Nach dem Bisherigen würde sich also ergeben, dass der Befund eines Venenthrombus bei einer Struma nicht absolut beweisend ist für den malignen Charakter derselben, wenn er auch sehr dafür spricht, und dass wir uns also mit dem klinischen Nachweis der Thrombose nicht begnügen dürfen, um unsere Diagnose zu präcisieren, sondern eine Probeexcision machen müssen. Aber noch ein Umstand erfordert dies. Es ist nämlich nicht immer möglich, eine Venenthrombose von aussen mit Sicherheit zu erkennen, und erst die Freilegung und Untersuchung der Vene ergiebt Aufschluss.

Was die technische Seite dieser Probeexcision betrifft, so wird der kleine Eingriff ohne Narkose ausgeführt, mittelst Schleich'scher Infiltrationsanästhesie, oder unter dem Chlor-Aethylspray. Dass er unter allen aseptischen Kautelen zu erfolgen hat, ist nicht besonders hervorzuheben. Nach Freilegung der thrombosierten Vene und doppelter Ligatur derselben, sowie etwaiger seitlicher Zweige wird ein einige Centimeter langes Stück aus der Kontinuität der Vene excidiert, sofern man nicht vorzieht, das ganze obturierte Gefäss, soweit es frei liegt, zu entfernen. Die Hautwunde wird durch die Naht geschlossen, darüber ein aseptischer Verband.

Gegenüber etwaigen Bedenken gegen den kleinen Eingriff wäre zu bemerken, dass die Gefahr einer septischen Infektion bei strenger Wahrung der Asepsis nicht zu befürchten ist. Auch ein anderer Einwand, dass nämlich einem rascheren Durchbruch der malignen Neubildung durch die Haut nach aussen mit dessen Folgezuständen die Wege gebahnt werden, ist hinfällig. Denn einmal ist die Perforation des Neoplasma nach aussen, wie aus der Poncet'schen Arbeit hervorgeht, doch recht selten; vielmehr gehen die Patienten meist vorher schon zu Grunde. Ferner wird ja der oberflächlich gelegene Geschwulstthrombus nicht etwa nur eröffnet, sondern in toto entfernt. Es käme aber auch bei einem so weit vorgeschrittenen Fall diese Frage nicht mehr so in Betracht; denn schliesslich darf man doch nicht vergessen, dass wir dem Patienten durch unseren kleinen

Eingriff einen grösseren an sich gefährlicheren und dabei aussichtslosen ersparen.

Die Möglichkeit endlich, dass sich bei der Operation ein Thrombus loslöst, centralwärts weiter verschleppt wird und so zu einer plötzlichen Lungenembolie führen könnte, besteht auch nicht, da, wie wir gleich sehen werden, die Thrombenbildung immer schon viel weiter in den Venen nach abwärts reicht, bis in die grossen Halsgefässe, ja bis zur Cava superior und bis in den rechten Vorhof hinein.

Die von Kaufmann[1]) empfohlene Probepunktion des Strumaknotens mag für die Fälle reserviert bleiben, wo eine Venenthrombose fehlt, eine Probeexcision also nicht ausführbar ist. Indessen ist zu bemerken, dass die Punktion, ebenso wie die Harpunierung nicht weniger gefährlich ist hinsichtlich einer Blutung oder Infektion, und dass das gewonnene Material zur histologischen Untersuchung eben doch oft nicht genügend ist.

Wir haben bereits erwähnt, dass das Vorkommen von Geschwulstthromben in Venen bei malignen Strumen nicht selten ist. Zur näheren Beleuchtung sei angeführt, dass sich bei Kaufmann[2]) unter 30 Fällen von bösartigen Kröpfen 6 fanden, wo eine Thrombose der oberflächlichen Venen festzustellen war. Es würde dies einem Verhältnis von 20 % entsprechen. Aber wir dürfen annehmen, dass die Venenthrombose noch häufiger ist; denn unter obigen 30 Fällen Kaufmann's finden sich 12, die nicht ausführlich mitgeteilt sind, bei denen nähere Angaben speziell über unseren Punkt also fehlen. Und dann ist wahrscheinlich, dass der Befund auch noch öfters erhoben wird, wenn sich erst die Aufmerksamkeit mehr darauf gelenkt hat.

Ferner seien die Ergebnisse einer Arbeit von Hinterstoisser[3]) erwähnt, der unter 50 Fällen von Struma maligna 11mal ein Hineinwachsen und Verstopfen grösserer Venen beobachtet hat, also in 22 %.

Ausserdem finden sich noch zahlreiche vereinzelte Mitteilungen in der Litteratur, so bei Wölfler[4]) und Anderen, die uns aber

1) Kaufmann. Die Struma maligna. Deutsche Zeitschr. f. Chir. Bd. 11.

2) Kaufmann l. c.

3) Hinterstoisser. Beitrag zur Lehre vom Schilddrüsenkrebs. Ref. Centralblatt für Chir. Jahrg. 20. pag. 247.

4) Wölfler. Ueber die Entwicklung und den Bau des Kropfes. Archiv für klin. Chir. Bd. 29. pag. 806 u. 814.

einen Einblick in das Häufigkeitsverhältnis nicht geben. Auch in der neuesten Arbeit über die malignen Strumen von Poncet[1]) fehlen nähere Details, besonders über Frequenz. Es ist nur die Rede von einer häufigen starken Turgescenz der über die Struma verlaufenden Venen, wobei im Unklaren bleibt, wie oft es sich hiebei nur um dilatierte oder auch um thrombosierte Venenstämme gehandelt hat.

Was nun das Ergebnis der Autopsien betrifft, so fand sich in den Kaufmann'schen Fällen, dass jeweils die eine oder beide Schilddrüsenvenen zusammen thrombosiert waren, und gleichzeitig die Vena jugularis der einen, oder auch beider Seiten. 3mal reichte die Thrombose durch die Anonyma hinab bis zur Cava superior, wobei in einem Fall der Thrombus sich bis ins rechte Atrium, in einem anderen noch in beide Venae subclaviae fortsetzte. Dabei handelte es sich 1mal um ein Spindelzellensarkom und 5mal um Carcinom, wovon 4 Medullarcarcinome.

Von besonderem Interesse für uns ist nun festzustellen, dass in sämtlichen 6 Fällen bereits Lungenmetastasen bestanden. Entweder waren es nur einzelne Knoten, oder die ganze Lunge zeigte sich mit sekundären Tumoren durchsetzt. Weiter findet sich in einem Fall die Angabe, dass keine Drüsenmetastasen vorhanden waren, während in den anderen 5 Fällen Lungen- und Drüsenmetastasen zugleich beobachtet wurden.

Die Sektionsergebnisse der beiden Wölfler schen[2]) Fälle decken sich so ziemlich mit dem oben Gesagten; erwähnenswert ist nur, dass in einem Falle — es handelte sich beide Male um ein Sarkom der Schilddrüse — sich die Thrombose einerseits nach abwärts bis in den rechten Vorhof, andrerseits nach oben in der Vena jugul. int. durch das Foramen jugulare hindurch bis in den linken Sinus sigmoideus erstreckte.

Bezüglich des Zustandekommens der Geschwulstthromben bei der Struma maligna bestehen verschiedene Möglichkeiten. Einmal kann die Geschwulst die grossen Halsgefässe umwachsen und schliesslich die Gefässwand selbst in Mitleidenschaft ziehen und eine Perforation ins Gefässlumen bewirken; dies ist bei der A. carotis wie bei der Vena jugul. beobachtet. Oder aber es wird eine Venenwand innerhalb des Tumors selbst durchbrochen und im Innern des Gefässes geht das Wachstum des Geschwulstthrombus rasch voran.

Dass die Verbreitung auf dem Blutwege bei der malignen Struma

1) Poncet l. c.
2) Wölfler l. c.

so häufig ist, erklärt sich aus dem grossen Gefässreichtum dieser Drüse. Auch die Resistenz der Drüsenkapsel mag eine Rolle spielen. Nach Hinterstoisser[1]) ist in der Hälfte der Fälle die Kapsel nicht perforiert, und Rose[2]) vergleicht die Kapsel der Thyreoidea wegen ihrer Derbheit und Widerstandsfähigkeit mit der Albuginea des Testikels.

Aber eine dritte Möglichkeit bestünde noch, dass nämlich eine Perforation in eine der grossen Halsvenen weiter centralwärts erfolgte, und zwar von einer metastatisch erkrankten Lymphdrüse aus.

Wenn wir nun das Resumé aus vorstehenden Ausführungen ziehen, so hat die Probeincision aus einer oberflächlichen thrombosierten Vene ihre Berechtigung in den Fällen von Strumenbildung, wo wir durch die übrigen Symptome zu einer sicheren Diagnose hinsichtlich Gut- oder Bösartigkeit nicht gelangen können. Ergiebt sich durch die histologische Untersuchung der maligne Charakter des Thrombus, so werden wir dem Patienten einen schweren und aussichtslosen Eingriff ersparen. Dürfen wir doch den Schluss ziehen, dass, wo bei einer Struma maligna Geschwulstthromben in den äusseren Venen nachweisbar sind, die letzteren auch schon bis in die grossen Halsgefässe und weiter nach abwärts reichen und jedenfalls schon Metastasen in inneren Organen, speziell den Lungen vorhanden sind.

1) Hinterstoisser l. c.

2) Rose. Die chirurg. Behandlung der carcinomat. Struma. Archiv für klin. Chirurgie. Bd. 23.

AUS DER

TÜBINGER CHIRURGISCHEN KLINIK

DES PROF. DR. v. BRUNS.

XXIII.

Kriegschirurgische Erfahrungen aus dem südafrikanischen Kriege 1899|1900.

Von

Prof. Dr. **H. Küttner.**

(Mit 13 Abbildungen und Tafel XIII—XXV).

Im Folgenden sind die kriegschirurgischen Erfahrungen niedergelegt, welche ich als Mitglied der I. Expedition des Deutschen Rothen Kreuzes im südafrikanischen Kriege gesammelt habe. Entsprechend der Verabredung mit den anderen Aerzten der Expedition, Herrn Marine-Stabsarzt Dr. Matthiolius und Herrn Oberarzt Dr. Hildebrandt, und entsprechend der kurzen Zeit, welche mir bis zu meiner Abreise auf den chinesischen Kriegsschauplatz noch zur Verfügung steht, will ich in der folgenden Besprechung möglichst wenig auf Einzelheiten eingehen und verweise in dieser Beziehung auf die Mitteilungen der beiden oben genannten Herren Collegen. Von Krankengeschichten ist nur das Unentbehrlichste mitgeteilt, dagegen sind meine gesamten mit dem Röntgenverfahren gemachten Erfahrungen hier niedergelegt.

Da das Hauptinteresse dieses ersten im grossen Stile modernen Krieges für uns in der Verwendung der neuen Kleinkalibergewehre liegt, so bildet der Bericht über die Wirkung der modernen Mantelgeschosse natürlich den Hauptteil dieser Arbeit. Doch will ich auch hier nur die wichtigsten Kapitel herausgreifen, also im allgemeinen Teil die Verletzungen der Weichteile, Blutgefässe, Nerven und Knochen, im speziellen Teil die Schädel- und Wirbelsäulen-, die Brust-, Bauch- und Beckenschüsse. Die bereits vorliegenden ausführlichen Mitteilungen der bekannten englischen Chirurgen Mac Cormac, Watson Cheyne, Treves, Makins und Dent, welche ein äusserst reichhaltiges und wichtiges Material beibringen, sind dabei ausgiebig verwertet. Nachdem auf diese Weise eine Grundlage gewonnen ist, mögen verschiedene Vergleiche und Schlüsse folgen, welche ausschliesslich meine persönliche Ansicht wiedergeben.

Vergleichsweise soll festgestellt werden, ob den geringen Grössenunterschieden der auf burischer und englischer Seite verwendeten Geschosse auch Unterschiede in der Wirkung auf den menschlichen Körper entsprechen; da wir annähernd ebenso viele Engländer wie Buren behandelt haben, dürften unsere diesbezüglichen Mitteilungen von einigem Interesse sein. Zweitens sollen die erheblichen Unterschiede in der Wirkung der modernen Mantel- und der alten Bleigeschosse genauer ventiliert werden, ein Vergleich, zu welchem ich mich deswegen für kompetent halte, weil mir aus meiner Thätigkeit im griechisch-türkischen Kriege 1897 genügende Erfahrungen über Bleigeschosse zur Verfügung stehen.

Das Material, welches wir in dem interessanten südafrikanischen Kriege gesammelt haben, gestattet über die kriegschirurgische Bedeutung der Kleinkalibergewehre ein sicheres Urteil sowohl durch die Zahl der von uns gesehenen Verwundungen als durch die verschiedenartige Verwendung unseres Lazarethes, die uns mit frischen und älteren Schussverletzungen bekannt werden liess. Während wir aus den Gefechten bei Magersfontein, Kudusberg, Jakobsdal, Klipdrift, Paardeberg und Brandfort[1]) die Verwundungen ganz frisch oder nur wenige Tage alt in unsere Hände bekamen — in Jakobsdal standen wir am 14. und 15. Februar 1900 mit unserem grossen Lazareth sogar mitten auf dem Schlachtfeld —, haben wir in den Reservelazarethen von Bloemfontein, Kroonstad, Johannesburg und

1) Cf. den Bericht des Herrn Marinestabsarztes Dr. Matthiolius.

Pretoria die Verwundungen in ihren späteren Stadien kennen gelernt. Besonders interessant war unsere Thätigkeit in Jakobsdal insofern, als wir durch die schlechten Evakuationsverhältnisse und später durch die Kriegslage genötigt waren, die verwundeten Buren sehr lange, z. T. 3 Monate lang in unserem Lazareth zu behalten, und so Gelegenheit hatten, den Wundverlauf von Anfang bis zu Ende in einer Weise zu verfolgen, wie es sonst im Kriege nicht möglich zu sein pflegt. Instruktiv war auch die Untersuchung mehrerer Hundert in Waterval gefangengehaltener verwundeter Engländer, deren Verwundungen bereits mehr oder weniger vollständig geheilt waren.

Durch eine Anzahl Sektionen, welche Herr Dr. Hildebrandt in Afrika's Hitze unter oft wenig angenehmen Umständen ausgeführt hat, haben wir wichtige Aufschlüsse erhalten. Infolge der besonders günstigen Situation Jakobsdal's waren wir in der Lage, auch von einigen Verletzungen, welche den Tod auf dem Schlachtfelde herbeiführten, Sektionsbefunde zu erheben. Jeder Kriegschirurg weiss, dass dieses ein ungewöhnlich günstiger Zufall ist; leider war die Zahl solcher Sektionen für ein umfassendes Urteil zu beschränkt.

Röntgen-Untersuchungen im Kriege.

Unter der vorzüglichen, für Kriegszwecke besonders geeigneten Ausrüstung, welche unserer Expedition durch das Central-Komité der Deutschen Vereine vom Rothen Kreuz mitgegeben war, befand sich auch ein Röntgenapparat, von dem wir ausgiebigen Gebrauch gemacht haben. Ich war im Jahre 1897 der erste, welcher das Röntgenverfahren im Kriege praktisch angewandt hat, und habe meine im griechisch-türkischen Feldzuge gesammelten Erfahrungen in meiner Habilitationsschrift[1]) niedergelegt. Das, was ich damals über den Wert und die Verwendbarkeit des Verfahrens gesagt habe, hat sich mir im südafrikanischen Kriege wieder bestätigt. Wir sind in diesem Feldzuge weiter gegangen als damals und haben den Röntgenapparat auch in einem stehenden Feldlazareth (Jakobsdal) in Funktion treten lassen, wobei allerdings berücksichtigt werden muss, dass in Südafrika die strikte Trennung von Feld- und Reservelazaret bei den schlechten Verkehrsmitteln nicht möglich ist. Die Verwendung der Röntgenstrahlen in einem Feldlazareth hat ent-

1) Ueber die Bedeutung der Röntgenstrahlen für die Kriegschirurgie. Diese Beiträge. Bd. 20. Heft 1. Betreffs aller Einzelheiten sei auf diese Arbeit verwiesen.

schieden ihre Nachteile. Man muss bei Eintreffen grösserer Verwundetentransporte ausser der an und für sich gehäuften Arbeit noch von Morgens bis Abends Röntgenaufnahmen machen, da der grösste Teil der speziell hiefür geeigneten Fälle baldigst wieder evakuiert werden muss. Ferner sind Röntgenuntersuchungen im Feldlazareth mehr von theoretischer als von praktischer Bedeutung, und schliesslich handelt es sich um frische Verletzungen, bei denen der starke Bluterguss oft störend wirkt und bei denen Transport und Lagerung naturgemäss mit Schmerzen verbunden sind, ganz abgesehen davon, dass man Kontentiv- und Schienenverbände meist abnehmen muss. Ich möchte also nach wie vor bei meiner damaligen Behauptung bestehen bleiben, dass in erster Linie die Reserve- und Festungslazarethe für das Röntgenverfahren in Betracht kommen. Erwähnt sei, dass man mit dem Transportieren der Verwundeten nicht vorsichtig genug sein kann. Handelt es sich um irgend eine Komplikation, besteht z. B. neben dem zu durchleuchtenden Knochenbruch ein Aneurysma oder ist die Fraktur auch nur leicht inficiert, so unterlasse man die Röntgenuntersuchung, wenn sie nicht dringend notwendig ist, lieber oder schiebe sie wenigstens auf. Wir haben einmal den sehr unangenehmen Fall erlebt, dass bei einer inficierten Shrapnell-Femurfraktur unmittelbar nach der Röntgenuntersuchung eine Vereiterung des Kniegelenks eintrat, die auf ein Anspiessen der Gelenkkapsel durch das spitze obere Fragment zurückgeführt werden musste (cf. Taf. XXV, Fig. 34).

In Bezug auf die Art der Verwendung eines Röntgenapparates im Kriege verweise ich auf meine frühere Publikation (S. 168—175). Der von der Firma Hirschmann in Berlin gelieferte Apparat mit Induktor von 40 cm Funkenlänge hat sich auch dieses Mal gut bewährt, besonders brauchbar für Kriegszwecke sind die von obiger Firma gelieferten Akkumulatoren mit Zellen aus Celluloid und fester Füllung. Das Zerreissen der letzteren, welches bei den wochenlangen Transporten nicht zu vermeiden ist, hat keine Bedeutung und kann durch Auffüllen von Wasser leicht wieder gut gemacht werden.

Es hat sich im südafrikanischen Feldzuge gezeigt, dass man auch unter den schwierigsten Verhältnissen in der Lage ist, mit Röntgenstrahlen zu arbeiten. Wir befanden uns in Jakobsdal 7 Ochsenwagen-Tagereisen weit von der nächsten in Betracht kommenden Bahnstation — die näher gelegene Kimberley-Bahn war durch die Kriegslage unbenutzbar — und in einer Entfernung von

den nächsten Elektrizitätswerken in Johannesburg und Pretoria, dass an ein Laden der Akkumulatoren nicht zu denken war. Wir halfen uns durch Mitnahme eines Petroleummotors und eines Dynamos, dessen sich ein junger burischer Elektrotechniker, Herr Isaak van Alphen, in dankenswerter Weise annahm. Ausser zum Laden der Akkumulatoren benutzten wir übrigens den Dynamo zur elektrischen Beleuchtung des Hospitals. War also diese Schwierigkeit relativ leicht überwindbar, so boten sich doch in anderer Beziehung manche Hindernisse, von denen man sich in einem geordneten Klinik- oder Krankenhausbetriebe keine Vorstellung macht. So gestaltete sich z. B. die Entwicklung der Platten sehr schwierig. Die Temperatur erreichte in der von Insekten wimmelnden Dunkelkammer mitunter 50°, fliessendes Wasser und Eis zum Kühlen war nicht zu haben, der Staub drang, namentlich während der fast täglich einsetzenden qualvollen Sandstürme durch jede Fuge und imprägnierte die trocknenden Platten, so dass sie rauh wurden wie Reibeisen. Viele Sorgen hat dann später der Transport der entwickelten, durch Hitze und mangelhaftes Auswässern vielfach fleckig gewordenen Platten gemacht, bis sie schliesslich nach wochenlangen Ochsenwagen-, Eisenbahn- und Schiffsfahrten in Deutschland anlangten. Manchesmal habe ich für die Früchte mühevoller und im Schweisse des Angesichts verbrachter Stunden gezittert, einmal besonders als der Ochsenwagen mit der Plattenkiste in der Drift des Rhinoceros-Flusses umfiel. Nach allen diesen Schwierigkeiten bitte ich die gewonnenen nicht gerade idealen Resultate zu beurteilen.

Die Platten habe ich übrigens diesesmal nur in einer Grösse 24 : 30

Fig. 1.

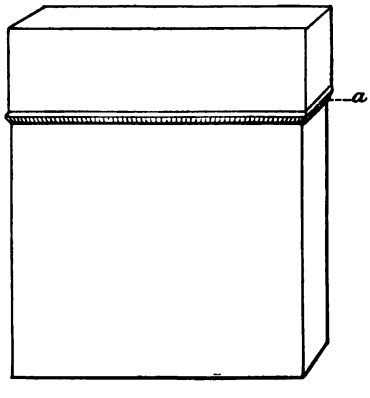

mitgeführt, was den Transport sehr erleichtert. Ich bin mit dieser Grösse

in allen Fällen ausgekommen; meist genügt eine Platte, will man jedoch z. B. ein ganzes Becken gleichzeitig photographieren, so legt man zwei Platten nebeneinander. Verpackt haben wir die Platten halbdutzendweise in Blechkästen mit überzuschiebendem Deckel, der mit einem Heftpflasterstreifen (a) luftdicht befestigt wird (cf. Fig. 1). Wenn man, was zu empfehlen ist, für die Exposition Kassetten benutzt, so hat man in heissen Klimaten darauf zu achten, dass dieselben lichtdicht bleiben, da das Holz leicht springt.

Was nun die Bedeutung des Röntgenverfahrens für den Krieg mit modernen Waffen anbelangt, so habe ich den Eindruck, dass gegenüber dem Krieg mit alten Bleigeschossen die praktische Bedeutung des Verfahrens abgenommen, die theoretische Bedeutung dagegen, wenigstens so lange wir die Wirkung der neuen Geschosse noch nicht voll und ganz kennen, entschieden zugenommen hat. Wir werden später sehen, von welch grossem Wert uns die Aktinogramme für die Erkennung und Beurteilung moderner Schussfrakturen gewesen ist.

Die praktische Bedeutung des Verfahrens tritt besonders hervor bei Shrapnellverletzungen, welche durch die grosse Zahl der steckenbleibenden Geschosse und die Häufigkeit der Infektionen den alten Bleigeschossen nahe stehen. Bei den Verletzungen durch Mantelgeschosse sind Röntgenuntersuchungen von praktischem Wert

1) für die Feststellung und eventuelle Entfernung der auch nicht selten steckenbleibenden Geschosse,

2) für die Prognose und Therapie der Verletzungen des Nervensystems. Wir haben es mehrfach sehr angenehm empfunden, dass wir bei Gehirnabscessen durch die Röntgenstrahlen die Abwesenheit eines Projektiles im Schädel feststellen konnten. Das schwierige und gefährliche Kugelsuchen wurde uns dadurch erspart. Auch bei Verwundungen des Rückenmarks kann das Verfahren wertvolle Aufschlüsse geben, ob von einem operativen Eingriff Erfolg zu erwarten ist. Von den Verletzungen peripherer Nerven sind es besonders die durch Druck eines Geschossteiles oder Knochensplitters hervorgerufenen Neuralgieen, bei denen wir therapeutisch-wichtige Anhaltspunkte bekommen können.

3) für die Prognose der Schussfrakturen. Ueber die Grösse und Ausdehnung der Splitterung kann man sich durch die klinische Untersuchung nicht so viel Klarheit verschaffen, wie durch das alle Verhältnisse in situ wiedergebende Röntgenbild. Findet man — oft unerwartet — sehr erhebliche Splitterungen, so wird

man mit der Möglichkeit einer verzögerten Konsolidation, in vereinzelten Fällen (s. Diaphysenfrakturen) auch einer Pseudarthrose rechnen können. Auf der anderen Seite konstatiert man durch das Röntgenbild mitunter eine einfache Quer- oder Schrägfraktur, wo man Splitterung annehmen zu müssen glaubte, und wird danach seine Prognose einrichten,

4) für die Diagnose der Schussfraktur dann, wenn dieselbe klinisch nicht mit Sicherheit zu stellen ist. Dies kommt vor z. B. bei Rinnenschüssen der Metaphysen, bei frischen unter Blutextravasaten und dicken Muskellagen versteckten Fibulafrakturen, bei sehr derben infektiösen Schwellungen, welche ein genaues Palpieren nicht gestatten, etc.

Schliesslich wäre noch ein Punkt hervorzuheben: Sowohl im türkischen wie im südafrikanischen Kriege habe ich die Erfahrung gemacht, dass man sich durch die Anwendung des Röntgenverfahrens das Zutrauen der Patienten besonders leicht gewinnt, haben doch die X-Strahlen den Reiz des Wunderbaren namentlich für den einfachen Soldaten immer noch nicht verloren. Die Gefahr, auf welche seiner Zeit Nasse hingewiesen hat, dass nämlich die Patienten das Entfernen der Kugeln besonders häufig verlangen, ist keine grosse. Fast jeder Verwundete, der eine Kugel im Körper hat, wünscht mit oder ohne X-Strahlen die Entfernung des Projektiles; dem Patienten in dieser Beziehung nicht nachzugeben, ist eine der Aufgaben des modernen Kriegschirurgen.

Wenn ich meinen Standpunkt noch einmal mit wenigen Worten fixieren soll, so ist derselbe folgender: Es geht im modernen Krieg auch ohne Röntgenstrahlen, entbehren möchte ich sie jedoch wenigstens im Reserve- und Festungslazareth nur sehr ungern. Ich bleibe also bei meiner früheren Behauptung[1]) bestehen, dass wir in den Röntgenstrahlen ein Hilfsmittel besitzen, welches für gewisse Fälle im Kriege so wertvolle Dienste zu leisten vermag, dass die Verwundeten ein unbedingtes Recht auf seine Verwendung haben.

Die verwendeten Waffen.

Unter den Handfeuerwaffen stehen im Vordergrunde die neuen Kleinkalibergewehre bezw. Karabiner, welche hier zum ersten Male in einem grossen Kriege als Ordonnanzgewehre benutzt wurden. Das bei den Buren eingeführte Gewehr ist das

1) L. c. S. 229.

„spanische“ Mausergewehr M 93 m 95), Laufweite 7,0 mm (Fig. 2 Nr. 1). Die Engländer benutzten das Lee-Metford- bezw. Lee-Enfieldge-

Fig. 2.

wehr (Nr. 2) zwei Systeme, welche sich bei gleichem Kaliber — 7,7 mm (eigentlich 7,696) — nur durch die innere Laufkonstruktion unterscheiden. Von den Buren wurden ausserdem noch vereinzelte andere Kleinkalibergewehre verwandt, z. B. Mannlicher M 88/90

Nr. 3). Die besonders bei den Engländern gebräuchlichen Maximgeschütze werfen die gleichen Geschosse wie die Infanteriegewehre und zwar geben sie bis zu 600 Schuss in der Minute ab, welche noch auf 3000 m wirksam sein sollen.

Von älteren Handfeuerwaffen sind bei den Buren besonders Martini-Henry-Gewehre 1871 (Nr. 4) beliebt, welche eine Laufweite von 11,43 mm haben und ein aus 12 Teilen Blei und 1 Teil Zinn zusammengesetztes Geschoss verfeuern. Dieses Gewehr benutzen die Buren gern zur Jagd und nehmen es als gewohnt gewordene Waffe auch ins Feld mit. Von der Regierung wird es ebenfalls ausgegeben, doch mehr für wenig verantwortungsvolle Posten. Die Patronen sollen in letzter Zeit mit rauchlosem Pulver versehen worden sein. Auch Maxim-Geschütze, welche Martini-Henry-Kugeln werfen, wurden auf Burenseite verwandt.

Die Frage nach den in diesem Kriege gebrauchten Kleinkaliber-Geschossen ist im Hinblick auf Dum-Dum- und ähnliche Projektile auch von der Tagespresse vielfach erörtert worden. Die Regel bildeten auf beiden Seiten durchaus die Vollmantelgeschosse, ebenso sicher ist es aber auch, dass allermodernste Geschosse mit durchbrochenem Mantel, wenn auch nur ausnahmsweise, benutzt worden sind. Ich bilde eine Serie derartiger Lee-Metford-Projektile ab, die aus Südafrika stammen und zwar

1) das bekannte Bleispitzen- oder Dum-Dum-Geschoss (Nr. 5),

2) das Hohlspitzengeschoss M. IV oder V (bei M. V ist das Blei des Geschosses durch Zusatz von Antimon ein wenig gehärtet) (Nr. 6 und 7),

3) Jeffreys sporting bullet, bei welchem die Spitze fehlt und der Mantel seitliche Einschnitte trägt (Nr. 8) und

4) eine Art Hohlspitzengeschoss, in welches vorn ein Kupferhütchen eingelassen ist. (Nr. 9).

Die Buren verwandten ebenfalls, wenn auch nur recht selten, „expanding bullets", und zwar verschossen sie in der Hauptsache die den Engländern abgenommene Munition aus ebenfalls erbeuteten Gewehren. Ausnahmsweis benutzten sie auch Mausergeschosse, deren Spitze sie abfeilten oder kreuzweis einsägten oder ganz abtrugen (Nr. 10 und 11. Das letztere ist ein Lee-Met-

1) Den grösseren Teil der abgebildeten Geschosse verdanke ich Herrn Dr. Hildebrandt.

2) Vergl. auch die Erklärung des Präsidenten Stejn vom 12. III. 1900.

ford-Projektil). Wer wollte es ihnen verübeln? Böses Beispiel verdirbt gute Sitten. Von den Burenregierungen wurde, das weiss ich, da ich die Munitionsvorräte gesehen habe, ganz bestimmt, kein in diese Kategorie gehöriges Geschoss ausgegeben[1]).

Entsprechend der sehr spärlichen Verwendung dieser Projektile kamen auch nur höchst selten Verletzungen durch dieselben zur Beobachtung. Die Wunden, welche mir auf englischer wie auf burischer Seite gelegentlich als durch Dum-Dum-Geschosse hervorgerufen gezeigt worden sind, waren einfach auf Nahschüsse und Aufschläger zu beziehen. Die furchtbaren Wunden, welche ich gelegentlich der bekannten Schiessversuche meines hochverehrten Chefs, des Herrn Prof. Dr. v. Bruns, zu beobachten Gelegenheit hatte, habe ich in Südafrika nie gesehen. Das hängt wohl damit zusammen, dass die meisten Gefechte auf mittlere Entfernungen ausgefochten werden, während die specifische Wirkung der Hohl- und Bleispitzengeschosse nur bei Nahschüssen zur Geltung kommt. Folgende, mit Wahrscheinlichkeit auf Blei- oder Hohlspitzengeschosse zurückzuführende Verletzungen habe ich in Erfahrung bringen können.

Herr Dr. Hildebrandt sah bei Brandfort einen frischen Weichteilschuss des Oberarms, der an der Grenze von mittlerem und oberem Drittel quer verlief. Die Weichteile waren in 10 cm Länge wie aufgepflügt, zerrissene Muskulatur und zerfetzte Fascie drängten sich aus der Wunde weit hervor. Pat. gab bestimmt an, dass es sich nicht um einen Aufschläger gehandelt habe.

Herr Dr. Lillpopp aus Johannesburg erzählte mir aus eigener Anschauung, die Engländer hätten in Natal die Hohlspitzengeschosse nur gegen Stürmende angewandt. Beim Sturm auf den Platrand bei Ladysmith seien ein zur Amputation nötigender Ellbogenschuss und ein Unterkieferschuss zur Beobachtung gekommen, die wegen der furchtbaren Zerstörung an Granatverletzung erinnert hätten; letztere seien jedoch auszuschliessen gewesen, da schweres Geschütz nicht in Aktion getreten sei. Auch unter den 60 Toten seien eine Anzahl gefunden worden mit selbst für Nahschüsse ganz ungewöhnlich grossen Wunden.

Von Artilleriegeschossen wurden auf beiden Seiten Shrapnells und Granaten in sehr verschiedener Form und Grösse verwendet. Von der ausserordentlichen Mannigfaltigkeit der von den Buren benutzten Artilleriegeschosse konnte man in der später teilweis in die Luft geflogenen Munitionsfabrik in Johannesburg einen guten Begriff bekommen. Bei den Shrapnells der Buren ist die Hülse meist zum Springen eingerichtet, während die englischen

Shrapnells, welche ich auf den Schlachtfeldern von Magersfontein und im Cronje'schen Lager am Paardeberg aufgehoben habe, hauptsächlich „Hülsenshrapnells" waren, deren Hülse bekanntlich bei der

Fig. 3 [1]).

4 6 1 3 2 5

Explosion intakt bleibt und nebst einigen Stücken der Garnitur als grobes Geschütz wirkt (Nr. 1 und 2). Das Gewicht der runden Hartblei-Füllkugeln (Nr. 3) scheint zwischen 10 und 15 g zu schwanken. Von Granaten wurden scheinbar einfache ältere Modelle auf englischer Seite nicht viel angewandt, in den Munitionsfabriken der Buren sah ich Ringgranaten herstellen. Ausgiebiger Gebrauch ward auf beiden Seiten von Sprenggranaten gemacht, welche die Buren aus ihren Haubitzen und „Long-Toms" (Creusot), die Engländer aus ihren riesigen Schiffskanonen schleudern. Der 15 cm Long-Tom wirft, so viel ich in Erfahrung bringen konnte, ca. 10000 m weit Geschosse von über 42 kg Gewicht, welche von den Engländern kurz als Hundertpfünder bezeichnet werden. Ein Splitter ist in Fig. 3 Nr. 4 wiedergegeben. Die Sprenggranate der Engländer ist die bekannte 15 cm Lyddite - Bombe (ein Splitter in Fig. 3 Nr. 5), auf deren Wirkung ich weiter unten zu sprechen komme. Grosse Beachtung verdient ein in der Burenarmee eingeführtes Nordenfeld-Maximgeschütz, welches kleine Granaten von

1) Die in Fig. 3 wiedergegebenen Artilleriegeschosse stammen mit Ausnahme von Nr. 6 von den Schlachtfeldern von Magersfontein und Paardeberg, man kann sich die Wirkung dieser „Splitter" auf den menschlichen Körper vorstellen.

3,7 cm Kaliber wirft (Nr. 6). Diese von den Engländern wegen des charakteristischen Geräusches „pom-pomshells“ genannten Geschosse haben in mehreren Gefechten, besonders aber in der Schlacht am Spionkop furchtbare Verwüstungen unter den Engländern angerichtet; sie scheinen zu den wirksamsten modernen Artilleriegeschossen zu gehören.

Die blanken Waffen werden repräsentiert durch die Lanzen und Säbel der englischen Kavallerie, sowie durch die Bajonette der englischen Infanterie.

Der Bur verwendet blanke Waffen nicht.

Die Geschosswirkung der neuen Kleinkalibergewehre[1]).

Es ist im Folgenden ausschliesslich von den Verletzungen durch Vollmantelgeschosse die Rede, und zwar wollen wir nur die durch das Mausergeschoss der Buren und durch das Lee-Metford-Geschoss der Engländer gesetzten Wunden besprechen. Die wichtigen Verletzungen durch Aufschläger sollen gesondert besprochen werden, da sie ganz atypisch sind.

Die Art der Wunden und die Häufigkeit bestimmter Verletzungen war in den einzelnen Gefechten eine verschiedene. In den Schlachten bei Belmont und Rooilaagte (Graspan) wurden z. B. auf Seiten der Engländer auffallend viel glatt durchgehende Rumpfschüsse und Frakturen, speziell Oberschenkelfrakturen, beobachtet, da die meisten Mannschaften im Vorgehen getroffen wurden; in anderen Schlachten, z. B. am Modderriver, wo Schützenlinien sich lange Zeit gegenüberlagen, überwogen Kopf- und Schulterschüsse, lange Schusskanäle, steckengebliebene Kugeln und Aufschläger. Die Angreifer weisen mehr die ersteren, die Verteidiger mehr die letzteren Verwundungen auf.

A. Die ersten Zeichen der Schussverletzung. Der Tod auf dem Schlachtfelde.

1. Die von den Nerven abhängenden ersten Erscheinungen.

Zunächst der primäre Wundschmerz. Er wird auch bei schweren Verletzungen vielfach als gering bezeichnet, die Ver-

1) Die Geschosswirkung des Karabiners und Maximgeschützes ist wegen der Gleichheit des Projektiles von der des Infanteriegewehres nicht zu unterscheiden.

wundeten spüren dann nur einen Schlag oder Ruck in dem getroffenen Körperteil: einer unserer Verwundeten, der in den Schanzen von Magersfontein einen sehr schweren Bauchschuss erhielt, glaubte von einem seiner Nebenmänner mit einem Steinchen geworfen zu sein und verbat es sich. Häufig macht bei Weichteil-, mitunter selbst bei Rumpfschüssen erst das Herunterfliessen des Blutes oder das Auftreten anderweitiger Erscheinungen auf die erhaltene Verletzung aufmerksam. Starke und gewöhnlich anhaltende Schmerzen werden bei den meisten Diaphysenfrakturen der oberen wie der unteren Extremität geklagt, was ja verständlich ist. Auch bei Gelenkschüssen, vor allem bei solchen, die einen bedeutenden Bluterguss ins Gelenk zur Folge haben, pflegen die Beschwerden recht erheblich zu sein, sie können indessen auch fehlen. Bei den starken Schmerzen, die manche Verwundete mit einfachen Weichteilschüssen verspüren, kommt wohl individuelle Empfindlichkeit in Betracht; es ist ja bekannt, dass auf dem Schlachtfeld die am meisten Jammernden nicht immer die Schwerstverletzten sind. Ueberhaupt spielt die Individualität, die Gemütserregung- oder Abstumpfung und vieles Andere eine grosse Rolle. Schüsse, bei denen ein grosser Nerv getroffen ist, machen bisweilen nicht mehr Erscheinungen als ein einfacher Weichteilschuss, doch gaben zwei Patienten mit Ischiadicusverletzung an, sie hätten im Moment der Verwundung einen ausserordentlich heftigen Schlag durch den ganzen Körper verspürt. Schädelschüsse pflegen sofort bewusstlos zu machen, Patienten mit Wirbelsäulenschüssen und Lähmungen klagten mehr über das trostlose Gefühl absoluter Hülflosigkeit als über Schmerzen; indessen kommen auch Fälle vor, bei denen die Beschwerden infolge von Hyperästhesien ganz enorme sind. Mehrfach ist beobachtet worden, dass sofort eintretende Lähmungen das Gefühl verursachen, als schwebe der Körper in der Luft. Verwundete mit Brustschüssen haben unter den Zeichen der Lungenverletzung gewöhnlich mehr zu leiden, als unter dem nur ausnahmsweise starken Wundschmerz, während bei Bauchschüssen die ersten Symptome besonders dann sehr gering zu sein pflegen, wenn das Geschoss nur Weichteile durchschlagen hat (vergl. die Verletzungen der einzelnen Organe).

Von mehreren Patienten wurde der Schmerz im Moment der Verwundung nicht an der Wunde selbst, sondern mehr distal gefühlt. Verletzte mit Weichteilschüssen des Oberschenkels z. B. glaubten am Knie getroffen zu sein; einem Engländer war die Art. poplitea, einem andern der Nervus peronaeus durchschossen worden; beide

fühlten den Schmerz im Fuss, auch der erstere wohl infolge einer Nervenverletzung, die klinisch allerdings nicht in Erscheinung trat.

Ausgesprochene Fälle lokalen Wundshoks habe ich nicht gesehen; sie sind uns wohl deswegen nicht aufgefallen, weil wir an frischen Wunden so wenig wie möglich manipuliert haben. Vorübergehende, schmerzlose Lähmungen ohne Nervenverletzung haben wir bei Weichteilschüssen der Extremitäten mehrfach beobachtet.

Ernsterer allgemeiner Shok scheint bei Kleinkaliberwunden nach unseren Erfahrungen und nach denen der englischen Kriegschirurgen recht selten zu sein, leichte Fälle sind häufiger. Ich sah die torpide Form sehr ausgesprochen bei einem Schuss durch Mundhöhle und Hals, die erethische Form bei einem schweren Lungenschuss; beide gingen in Heilung aus.

Unter die von den Nerven abhängenden ersten Zeichen der Schussverletzung gehört ja auch das Zusammenbrechen der Verwundeten im Moment der Verletzung, wenngleich hier auch noch andere Umstände, z. B. die Blutung eine Rolle spielen. Dieser Punkt ist weniger von kriegschirurgischer als von strategischer Bedeutung, da der zusammenbrechende Mann ja meist auch ausser Gefecht gesetzt ist. Dass dies übrigens nicht immer der Fall zu sein braucht, beweisen unter anderen die folgenden Beobachtungen:

Ein Seaforth-Highlander erhielt am 18. II. 1900 bei Paardeberg im Liegen einen Weichteilschuss durch den Arm. Er stand auf, um zur Ambulanz zu gehen und wurde im gleichen Moment von 4 weiteren Kugeln getroffen, die alle nur Weichteile verletzten. Er stürzte zusammen und blieb eine zeitlang blutend und mit heftigen Schmerzen liegen; dann fing er wieder an, zu schiessen.

Ein Lance-Corporal der Connaught-Rangers fiel infolge eines Weichteilschusses durch den Oberarm, eines Schusses durch den Fuss und zweier Lungenschüsse. Er lag einige Zeit Blut hustend da, erholte sich wieder und feuerte weiter, bis ihn ein dritter Lungenschuss und eine Armfraktur kampfunfähig machte [1]).

Ein Bur (Skandinavier) erhielt bei Magersfontein eine Schussfraktur beider Unterschenkelknochen und einen Epiphysenschuss der Tibia; er brach zusammen. In dem sich entwickelnden Nahkampf schlug er solange mit dem Kolben um sich, bis ihn ein Lungenschuss aus nächster Nähe vollends niederstreckte.

Ich habe meine Notizen auf das Zusammenbrechen der Getroffenen hin durchgesehen und kann keine Regel herausfinden. Man

1) British medical journal. 19. May 1900.

sieht mitunter Verwundete mit sehr schweren Verletzungen allein zur Ambulanz gehen oder reiten, ein Bur mit einer Diaphysenfraktur des Oberarms, einem Lungen- und Nierenschuss ging einige hundert Meter zu seinem Pferd und ritt noch 1 km zum Verbandplatz; Leute mit Lungenschüssen kommen hustend und Blut auswerfend daher, ein Bur mit einer weit spritzenden Blutung aus der durchschossenen Brachialis ritt noch 4 Stunden lang; ähnliches beobachtet man bei Gesichts- und Bauchschüssen. Schädelschüsse machen, wie schon gesagt, meist sofort bewusstlos, doch irrte auf dem Schlachtfelde von Magersfontein stundenlang ein Engländer umher, bei dem man, als er näher kam, den Gehirnbrei aus einem Mauser-Ausschuss an der Stirn hervorquellen sah. Wie ein Mann mit einer schweren Splitterfraktur des Oberschenkels (cf. Taf. XVII, Fig. 10) noch aufs Pferd kommen und bis zum Verbandplatz reiten kann, ist eigentlich unverständlich, und doch haben wir diesen Fall bei einem Buren erlebt. Auf der anderen Seite stürzen Leute mit unbedeutenden Weichteilschüssen mitunter momentan zusammen und bleiben liegen; die individuelle Nervenstärke spielt hier wohl die ausschlaggebende Rolle. Für das „Liegenbleiben" kommt ausserdem die Gefechtssituation in Betracht. Bei dem ersten Sturm auf Jakobsdal kamen fast alle verwundeten Buren, unter ihnen auch einige Schwerverwundete, allein oder geführt aus dem Gefecht in unser Hospital; sie konnten, ohne sich stark zu exponieren, aus der Gefechtslinie zurückgehen. Unter den Engländern fanden wir dagegen auch eine grössere Anzahl Leichtverwundeter auf dem Schlachtfelde; sie wären, wenn sie den Versuch gemacht hätten, sich zurückzuziehen, von den sicher treffenden Buren unfehlbar niedergestreckt worden. Derartige Verhältnisse müssen natürlich auch berücksichtigt werden. Wer das Unheimliche des modernen Kugelregens kennt, wird dieses Liegenbleiben begreiflich finden.

Zu erwähnen ist hier noch die kataleptische Totenstarre, die wir nach R. Köhler besser als „aktive Starre plötzlich Verstorbener" bezeichnen. Ich habe von einigen Beispielen erzählen hören, ohne selbst einen Fall gesehen zu haben. Dagegen ist mir das „lebende Aussehen der Toten" mitunter aufgefallen; die beiden nebenstehenden Photographien mögen es illustrieren. Der auf Figur 4 wiedergegebene Engländer (*) erhielt den tödlichen Schuss offenbar im Moment, als er liegend schoss; die Haltung der Beine und des linken Armes ist sehr charakteristisch. Leider war das Gewehr bereits fortgenommen. Die Toten auf Fig. 5,

Fig. 4.



die am 14. Februar an unserer Hospitalmauer in Jakobsdal lagen, sahen zum Teil aus wie Schlafende.

Fig. 5.

2. Die primäre Blutung[1]).

Werden in einem zukünftigen Kriege die Schusswunden stärker bluten als bisher? Diese Frage gehörte vor dem südafrikanischen Feldzuge zu denjenigen, über welche die Ansichten der Kriegschirurgen am meisten auseinandergingen, konnte sie doch durch Schiessversuche an Leichen nicht entschieden werden [2]). Unsere Erfahrungen am Lebenden sind folgende:

1) Ueber sekundäre Blutungen aus Arterien und über Venenblutungen, s. Schussverletzungen der Blutgefässe.

2) Rud. Köhler sagt auf S. 405 seines neuen Werkes: „v. Bruns und seine Parteigänger sind der Ansicht, dass das moderne Geschoss bei seiner grossen Geschwindigkeit und grossen Querschnittsbelastung die Arterien scharf durchschneide, und dass deshalb starke Primärblutungen auf den Schlachtfeldern zu den häufigsten Vorkommnissen gehören würden". Das ist nicht richtig, da v. Bruns auf S. 51 seines bekannten Werkes „Ueber die Geschosswirkung der neuen Kleinkalibergewehre" sagt: „Nur über einen wichtigen Punkt, über die Häufigkeit der Gefässverletzungen geben unsere Leichenversuche keinen unmittelbaren Aufschluss. Allein es unterliegt keinem Zweifel, dass die neue Waffe vermöge ihrer engeren, glatteren und reineren Wunden die Gefässe weniger häufig in Mitleidenschaft zieht, als

Die äussere Blutung im direkten Anschluss an die Verwundung fehlt nie ganz, sie ist jedoch, wenn wir von den Verletzungen der Hauptgefässstämme absehen, in der weitaus grössten Mehrzahl der Fälle gering und zwar ist sie umso geringer, je kleiner die Hautöffnungen sind. Die glatten Weichteilschüsse mit ihren oft minimalen Ein- und Ausschüssen pflegen am wenigsten zu bluten; sind die äusseren Oeffnungen infolge schrägen Auftreffens der Kugel oder bei Nahschüssen grösser, so ist auch die äussere Blutung stärker. Bei Frakturen mit grossen Ausschüssen sowie namentlich bei Gesichts- und Kieferschüssen kann sie sehr erheblich werden. Ueberhaupt bluten Wunden, bei denen der Knochen beteiligt ist, stärker als entsprechende Weichteilschüsse, eine Thatsache, die in der Zertrümmerung blutreichen Knochenmarkes und in der ausgedehnteren Weichteilzerreissung im Innern ihre einfache Erklärung findet.

Direkt bedrohlich wird meiner Erfahrung nach die primäre äussere Blutung nur dann, wenn einer der grossen Blutgefässstämme verletzt ist. In diesen Fällen kann sie auch bei kleinen Wunden ganz profus sein, sie kann aber merkwürdiger Weise auch fast ganz fehlen. Unter 12 hierhergehörigen Fällen, von denen ich genaue Protokolle besitze, sind 6, also 50%, bei welchen die äussere Blutung als sehr stark bezeichnet ist, einmal wird sie mässig, 4mal (33,3%) unbedeutend und 1mal sehr unbedeutend genannt. Alle Patienten kamen mit dem Leben davon mit Ausnahme eines einzigen, welcher 14 Tage nach der Verwundung an Nachblutungen und Sepsis zu Grunde ging. Es war dies der einzige Fall, bei dem es sich nicht um eine Extremitätenarterie, sondern um die Maxillaris interna gehandelt hatte, und gleichzeitig der einzige Fall mit grossen äusseren Wunden.

Also auch bei Verletzungen grosser Gefässstämme ist, wenn die Hautöffnungen klein sind, die äussere Blutung nicht so gefährlich, wie man erwartet hat, selbst nicht bei recht oberflächlich gelegenen Gefässen, wie die Carotis[1]) und die Femoralis am Poupart'schen Band. Damit steht die auch von den Engländern vielfach hervor-

---

die bisherigen Geschosse. Ist hierdurch schon die Gefahr der primären und Nachblutungen vermindert, so werden letztere noch durch die günstigeren Heilungsbedingungen der kleinkalibrigen Wunden beschränkt."

1) Ich selbst habe keine Carotisverletzung gesehen, doch berichten Mac Cormac und andere englische Kriegschirurgen von Heilungen.

gehobene Thatsache im Zusammenhang, dass Verblutungen aus Extremitätenwunden auf dem Schlachtfelde Seltenheiten geworden sind. Ich selbst habe kein Beispiel gesehen und trotz vielen Umfragens nur zwei Fälle in Erfahrung bringen können.

Bei einem Rekognoszierungsritt am Tugela wurden zwei Buren getötet. Der eine erhielt einen Schuss durch die Art. femoralis dicht unterhalb des Poupart'schen Bandes und starb schnell. Der andere wurde durch die Art. poplitea geschossen, er feuerte noch 5 Schuss, fiel dann ins Knie und wurde nach etwa 3 Minuten bewusstlos. Wie lange er noch gelebt hat, liess sich nicht eruieren (Dr. Lillpopp).

Der äusseren steht die innere Blutung gegenüber, und hier liegen die Dinge wesentlich anders. Schon bei einfachen Weichteilwunden sieht man nicht selten ziemlich grosse interstitielle Blutextravasate, welche sich bei Frakturen über weite Strecken der betroffenen Extremität ausbreiten können. Ist ein grosses Blutgefäss, namentlich einer der Hauptstämme verletzt, so kann die Schwellung der Extremität ganz enorm werden.

Wir sahen nach dem Gefecht bei Kudusberg einen Buren, dem die Femoralis etwa in der Mitte des Oberschenkels durchschossen war. Das Bein schwoll ziemlich rasch unter sehr heftigen Schmerzen so stark an, dass nach 2 Tagen Zehen und Fussrücken kalt und gefühllos wurden, dass bläuliche Flecken auftraten und Gangrän zu befürchten war. Vom sechsten Tage ab ging die Schwellung wieder zurück, und ein Aneurysma bildete sich aus.

In solchen Fällen rettet den Patienten vom Verblutungstode nur die Kleinheit der Hautwunden und die Enge des Schusskanals, welche meiner Ansicht nach überhaupt die wesentliche Ursache der besseren Prognose moderner Schusswunden ist. Deshalb sind auch bei Verletzungen grosser Körperhöhlen, speziell der Bauchhöhle die Blutungen viel gefährlicher als bei Extremitätenwunden, da das Blut sich nicht durch enge, schnell wieder geschlossene Wundkanäle hindurcharbeiten muss, sondern frei in weite Hohlräume hineinfliessen kann. Mit Ausnahme der Schädelschüsse hat man daher auch weitaus die meisten auf dem Schlachtfeld zum Tode führenden Kleinkaliberverletzungen auf innere Verblutung zurückzuführen. Die Wunden des Herzens, der grossen Brust- und Bauchgefässe und der grossen Bauchdrüsen, welch letztere übrigens auch häufig heilen, kommen bei der Verblutung auf dem Schlachtfeld in erster Linie in Betracht. Es ist

bei Verletzungen der Körperhöhlen nicht einmal notwendig, dass das getroffene Gefäss sehr gross ist, wir sahen den allerdings langsamen Verblutungstod aus einem einzigen arteriellen Mesenterialgefäss, aus einer einzelnen mittelgrossen Lungenarterie erfolgen.

Die Zeit, in welcher der Verblutungstod eintritt, ist natürlich verschieden je nach der Art der Wunde und je nach der individuellen Widerstandskraft des Patienten gegen den Blutverlust. Herz- und Aortenwunden pflegen schnell zu töten, doch kommen auch hier Ausnahmen vor [1]; bei Wunden der grossen Unterleibsdrüsen tritt der Tod oft erst nach vielen Stunden ein, und solche Patienten können eventuell gerettet werden, vorausgesetzt, dass sie rechtzeitig vom Schlachtfeld aufgelesen, in die Hände eines geeigneten Arztes und vor allem in geeignete Lazarethverhältnisse überführt werden.

Eine wichtige Frage ist schliesslich noch folgende: Sind wir auf den Schlachtfeldern der modernen Kriege häufig genötigt, zeitraubende Unterbindungen vorzunehmen? Die Antwort lautet: Nein, ebensowenig wie früher, nur mit dem Unterschiede, dass früher die Mehrzahl der durch grosse periphere Gefässstämme Geschossenen verblutete, während jetzt die Mehrzahl am Leben bleibt und Aneurysmen bekommt.

Wir sind nur einmal in der Lage gewesen, auf dem Schlachtfelde zu unterbinden. Es handelte sich um einen Einwohner Jakobsdal's, der bei der Beschiessung am 15. II. einen Schuss durch die Arteria und Vena femoralis erhielt und sehr ausgeblutet in unsere Hände kam. Da die Blutung nur noch mässig war, so ist es nach unseren späteren Erfahrungen nicht ausgeschlossen, dass der Patient auch ohne Unterbindung mit dem Leben davon gekommen wäre.

Fassen wir noch einmal zusammen, was betreffs der primären Blutung aus Kleinkaliberwunden die Erfahrung am Lebenden ergeben hat:

1) Da die Hautwunden meist klein und die Schusskanäle meist eng sind, so pflegt die äussere Blutung gering zu sein; selbst die Verletzungen grosser peripherer Gefässstämme haben nur selten eine auf dem Schlachtfelde tötende Blutung im Gefolge.

2) Sind die Hautwunden grösser, so ist auch die äussere Blutung stärker.

3) Die innere Blutung ist stets viel erheblicher als die äussere. Sie führt bei Verletzungen der Körperhöhlen eine grosse Anzahl der Todesfälle auf dem Schlachtfelde herbei.

1) Siehe Blutgefässe und Brustschüsse.

4) Zeitraubende Unterbindungen kommen auf den Schlachtfeldern jetzt ebenso selten vor wie früher; dagegen ist man mitunter genötigt, blutstillende Bauchoperationen vorzunehmen.

B. Die Schussverletzungen der einzelnen Gewebe und Organe.

1. Allgemeiner Teil.

a. Die Schussverletzungen der Weichteile.

Die Weichteilschüsse überwiegen im modernen Kriege an Zahl alle übrigen Schussverletzungen; das kleine Projektil nimmt eben weniger Raum ein und vermeidet wichtige Teile dadurch leichter.

Trifft das Geschoss den Körper senkrecht, so ist der Einschuss rund und entspricht an Grösse etwa dem Querschnitte des Projektils; mitunter ist er etwas grösser, mitunter aber auch deutlich kleiner, es kommt sogar vor, dass er nicht einmal halb so gross ist infolge der Elasticität der Haut, die im Moment des Auftreffens sich etwas dehnt und nachher wieder zusammenzieht. Der Rand ist meist scharf, wie ausgestanzt; in einzelnen Fällen ist er gezackt, so dass der Einschuss ein sternförmiges Aussehen bekommt. Zeichen von Quetschung fehlen nur selten, häufig ist ein deutlicher nekrotischer Rand vorhanden. Auch die weitere Umgebung des Einschusses kann verändert sein; man findet einen rötlich-braunen, wohl ebenfalls auf Quetschung zu beziehenden Hof, der sich nach allen Seiten hin mehrere mm weit erstreckt, bisweilen auch nur einen unregelmässigen bräunlichen Ring in geringer Entfernung vom Einschuss. Im Bereich dieses Hofes oder Ringes löst sich in den ersten Tagen nach der Verletzung die Epidermis ab. Der frische Einschuss hat gewöhnlich ein trichterförmiges Aussehen; das blutig gefärbte Unterhautzellgewebe ist sichtbar, die Tiefe des Trichters ist mit einem Blutcoagulum ausgefüllt, das sich in einen Schorf verwandelt.

Der Ausschuss ist bei senkrechtem Austreten des Geschosses vielfach dem Einschuss ganz ähnlich gestaltet, bei gleicher Grösse kann es unmöglich sein, Ein- und Ausschuss zu unterscheiden, meist ist allerdings die Quetschung am Einschuss ausgeprägter. Die glatte runde Form ist beim Ausschuss jedoch nicht die Regel; man sieht sternförmige, dreieckig und zungenförmig gelappte Austrittsöffnungen, durch Retraktion des abgelösten Hautlappens können Halbmond- und Nierenformen entstehen. Besonders häufig sind schlitzartige Ausschüsse, die wie ein glatter Messerstich aussehen und namentlich in

Hautfalten oft recht schwer zu finden sind. Während der Einschuss eingedrückt erscheint, ist der Ausschuss in frischen Fällen meist etwas vorgewölbt, nicht selten hängen kleine Fetzen von Unterhautzellgewebe aus ihm heraus.

Trifft das Geschoss schräg auf, so werden die Hautöffnungen grösser und zwar um so grösser, je schräger das Projektil zur Hautoberfläche gestanden hat. Der Einschuss hat dann ovale oder birnförmige Gestalt und vertieft sich allmählich; der obere Rand pflegt scharf zu sein, während der untere mehr den Charakter der Hautabschürfung trägt und deutliche Quetschung selten vermissen lässt.

Trifft das Geschoss den Körper als Querschläger, so stellt der Einschuss den mehr oder weniger vollständigen Abdruck des Projektils dar.

Der Ausschuss des schräg austretenden Geschosses ist meist grösser als der Einschuss. Die Form ist der des Einschusses ähnlich, doch tritt das Geplatzte und Aufgeworfene deutlicher hervor als bei senkrechtem Austreten des Projektiles. Mitunter ist bei sehr schrägem Verlauf des Geschosses der Ausschuss auffallend lang, 5 cm und mehr; er läuft dann in eine Hautabschürfung aus. Das blutige Unterhautzellgewebe liegt in grösserer Ausdehnung frei, und man erkennt bisweilen in der Tiefe die schräg durchschlagene Muskulatur und Fascie. Aendert das Projektil im Verlauf eines langen Schusskanales seine Stellung, so werden die Ausschüsse natürlich noch grösser und vor allem breiter; sie variieren in ihrer Form je nach der Lage des austretenden Geschosses. Dasselbe gilt für Quer- und Aufschläger (s. u.)

Dass das Projektil beim Durchlaufen langer Weichteilstrecken auch ohne Berührung des Knochens seine Stellung ändern kann, haben wir durch die Operation und durch das Röntgenbild an steckengebliebenen Kugeln nachweisen können. Einmal fanden wir das Geschoss fast vollständig gedreht, so dass seine Spitze mehr gegen den Einschuss als gegen den Ausschuss hin sah. Aehnliches hat Fripp[1]) beobachtet. Auf der anderen Seite haben wir Geschosse, welche schon einen Mann oder Gegenstand durchschlagen hatten, noch unabgelenkt auftreffen sehen.

In den verschiedenen Entfernungen variiert die Grösse des Ein- und Ausschusses nur sehr wenig, Rückschlüsse auf die Distanz sind also nicht möglich. Bei Nahschüssen, selbst bei

1) Lancet. 2. VI. 1900.

solchen auf 5—10 m Entfernung, sind die Hautwunden nur wenig grösser als bei Fernschüssen. Ganz anders liegt die Sache, wenn es sich um Schüsse aus allernächster Nähe handelt, also bei Verletzungen durch Unvorsichtigkeit oder bei Selbstschüssen. In diesen Fällen befand sich die Laufmündung stets in ganz geringer Entfernung (10—30 cm) von dem verletzten Gliede, in einem Falle lag die Hand direkt auf der Mündung des Gewehres. Die 7 Schüsse, welche ich gesehen habe, betrafen die Wade und die Hand. Der Einschuss war nur in einem Falle sehr gross, er lag an der Innenseite der Wade und mass 15 : 7 cm, der Ausschuss war rund, 1,2 : 1 cm gross. In den übrigen Fällen war das Verhältnis umgekehrt, kleine runde oder sternförmige Einschüsse mit geschwärzter Umgebung und sehr grosse Ausschüsse, die an der Wade eine Länge von 15 cm erreichten (cf. Fig. 6) und geplatzte, weit klaffende Längs-

Fig. 6.

risse mit heraushängender, zerfetzter Fascie und Muskulatur darstellten. An der Hand waren die Ausschüsse stern- oder kreuzförmig, in der Längsrichtung bis zu 9, in der queren Richtung bis zu 5 cm messend. Der Knochen war nur einmal unbedeutend verletzt[1]), die Heilung erfolgte stets langsam, es bestand Neigung zu Infektion. Diese Verletzungen kommen nur bei Schüssen aus allernächster Nähe vor, schon bei einer Distanz von $^1/_2$ m sahen wir an der Wade einen kleinen Ein- und Ausschuss. Dieser Fall war bemerkenswert durch ein bis zur Mitte des Oberschenkels reichendes Emphysem der Haut und der tieferen Teile, welches nach drei Tagen verschwunden war.

1) Schrägbruch eines Metacarpus, aber keine Splitterung (cf. Taf. XXI, Fig. 25, Röntgen).

Dass diese Verletzung die einzige durch ein Lee-Metfordgeschoss erzeugte war, ist wohl trotz der verschiedenen Pulversorten ein Zufall (das Pulver der Mauserpatrone ist ein Schiesswollpulver, das Cordit der Lee-Metfordpatrone ein Nitroglycerinpulver).

Streifschüsse stellen oberflächliche Rinnen dar, deren Breite bei nicht abgelenktem Geschoss derjenigen des Projektils ziemlich genau entspricht. Sie tragen deutliche Zeichen der Quetschung, sehen sogar mitunter wie verbrannt aus und sind stets oberflächlich, da das kleine Geschoss viel eher einen Haarseilschuss macht als einen tiefen Streifschuss. Sogar auf der Tibia-Innenfläche habe ich einmal einen Haarseilschuss gesehen, bei welchem sowohl die bedeckende Haut wie der unterliegende Knochen unverletzt war. Letzteres wurde durch das Röntgenbild wie durch das Ausbleiben jeder Knochenverdickung erwiesen.

Eigentümliche Weichteilschüsse kommen dann zu Stande, wenn ein Geschoss lange Strecken ziemlich dicht unter der Haut verläuft, und Muskelvorsprünge oder Hautfalten durchschlägt, welche sich bei der im Moment der Verwundung innegehabten Körperhaltung bilden. Man findet in solchen Fällen zahlreiche Ein- und Ausschüsse, die nur dadurch in eine gerade Linie zu bringen sind, dass man jene Körperhaltung wieder hervorruft.

Den eklatantesten Fall dieser Art habe ich bei einem englischen Gefangenen in Waterval gesehen. 8 bereits verheilte Wunden, 4 Einschüsse und 4 Ausschüsse, lagen auf einer Linie, die sich von der Rückseite des Ellbogengelenks bis zum Rande der Scapula erstreckte. Ueberall war nur Haut und oberflächliche Muskulatur durchschlagen; die 8 Oeffnungen waren durch handbreite Abstände von einander getrennt und befanden sich bei horizontal eleviertem Arm in einer geraden Linie.

Die zwischen Ein- und Ausschuss liegenden Weichteile werden vom ungeschwächten Geschoss auf kürzestem Wege durchschlagen. Die Schusskanäle sind mitunter sehr lang; dass die Kugel am Nacken oder am Knie ein- und an der Hinterbacke austritt, ist ein ziemlich häufiges Vorkommnis.

Matte Geschosse verhalten sich sehr verschiedenartig. In seltenen Fällen werden, was man wohl kaum erwartet hat, Prellschüsse der Haut beobachtet.

Wir sahen bei Kudusberg einen Buren mit einer handtellergrossen flachen Sugillation über der linken Crista ilei. Das Projektil war aus einer Entfernung von ca. 1100 m gekommen, hatte einen 20 cm starken Baum durchschlagen, einen Mann am Knie gestreift und die Kleidung des Verwundeten perforiert; von der Haut war es abgeprallt und aus den Hosen

herausgefallen. Ueber die Form des Loches in der Kleidung vermochte der Verwundete nichts anzugeben, wahrscheinlich ist das Geschoss mehr oder weniger als Querschläger aufgetroffen.

Häufiger bleibt das Geschoss in den Weichteilen stecken und zwar dann, wenn der Schusskanal sehr lang ist, wenn das Projektil aus sehr grosser Entfernung kommt oder als Querschläger auftrifft und schliesslich, wenn es schon einen Mann bezw. einen Gegenstand durchschlagen hat. Wir haben es zweimal gesehen, dass das Geschoss einen Mann tötete und dem Hintermann in den Weichteilen des Oberschenkels stecken blieb. Man beobachtet alle Variationen: Entweder das Geschoss bleibt ganz stecken, mitunter schon dicht unter der Haut hinter dem Einschuss, oder es hat gerade noch die Kraft, die Haut der gegenüberliegenden Seite zu durchtrennen, bleibt jedoch im Ausschuss stecken, oder aber es tritt noch vollständig hindurch, vermag indessen die Kleider nicht mehr zu durchlagen und fällt aus diesen heraus.

Im Lancet (12. V. 1900) sind aus dem Imperial Yeomanry-Hospital 2 Fälle mitgeteilt, bei denen das sehr schräg auftreffende Projektil in der Herzgegend eindrang, aber unter der Haut stecken blieb.

In dem Gefecht am Tafelkop bei Brandfort sah ich bei einem Buren einen Weichteilschuss des Oberschenkels auf nicht ganz 3000 m. Die Kugel drang durch die Dicke der Muskulatur, vermochte aber die widerstandsfähigere Haut nicht mehr ganz zu durchtrennen und sah nur mit der Spitze hervor. Der Verwundete drückte sie vollends heraus.

Mac Cormac beschreibt einen Weichteilschuss des Oberschenkels, bei dem das Projektil aus der Hose herausfiel. Der Oberarzt des Imperial Yeomanry-Hospital beobachtete, dass eine Kugel nach Durchbohrung der Oberarmmuskulatur dem Verwundeten aus dem Aermel in die Hand glitt.

Ob bei einfachen Weichteilschüssen Kleiderfetzen in die Wunden eindringen, vermag ich nicht zu sagen, da wir niemals zu Eingriffen genötigt waren, welche die Frage hätten entscheiden können; bei Quer- und Aufschlägern (s. u.) kommt es vor. Mikroskopisch kleine Teile wird man auch in unkomplicierten Fällen finden; dass sie ohne Bedeutung sind, beweisen die glatten Heilungen. Makins[1]) hat darauf aufmerksam gemacht, dass das Eindringen von Tuchfetzen auch von der Art der durchschlagenen Kleiderstoffe abhängt. Er giebt an, dass man Teile des Khaki niemals, den Wollenstoff der Highlander-Kilt's dagegen häufiger in Wunden findet.

1) Brit. med. journal 1900. S. 407.

Die Heilungsresultate der Weichteilschüsse sind sehr günstig; unter einfacher aseptischer oder antiseptischer Occlusion mit einem Stückchen Gaze und einem Pflasterkreuz heilt die weitaus grösste Mehrzahl in 8—14 Tagen. Je grösser die Hautöffnung, desto mehr Chancen natürlich für eine Infektion, doch haben wir ernste Vereiterungen mit Jauchung und Phlegmone nur bei den oben beschriebenen Nahschüssen mit ungewöhnlich grossem Ein- und Ausschuss gesehen, welche durch die Muskel- und Fasciennekrose zur Eiterung disponieren. Auch die bei Wunden durch Bleigeschosse häufigen chronischen Infektionen mit der bekannten brettharten Schwellung sind Seltenheiten geworden.

Die Schusskanäle in den Weichteilen sind einige Zeit nach der Heilung meist noch deutlich zu fühlen; allmählich verschwinden sie, doch werden namentlich bei schrägen Ein- und Ausschüssen und bei Streifschüssen die Narben nicht selten keloid. Wichtig für die Beurteilung der Endresultate ist, dass geringere oder auch erhebliche Empfindlichkeit trotz glattester Heilung nicht selten zurückbleibt, und dass bei langen Schusskanälen der Muskulatur auch Funktionsstörungen beobachtet werden, welche wohl mit der Kontraktion der langen Narbe zusammenhängen. Diese wichtige Thatsache wird auch von englischen Kriegschirurgen hervorgehoben, welche bei glatten Muskelschüssen sogar Einziehungen am Ein- und Ausschuss während der Aktion der Muskeln beobachtet haben.

b. Die Schussverletzungen der Blutgefässe [1]).

Ueber die primären Blutungen wurde schon berichtet und die Seltenheit des Verblutungstodes selbst aus grossen Gefässstämmen hervorgehoben. Sekundärblutungen kommen häufiger vor, sie werden beobachtet bei Schüssen durch grosse Extremitätenarterien, wie die Poplitea und Femoralis und können zu Unterbindungen unter schwierigen Verhältnissen, z. B. im Eisenbahnzug, nötigen (Dent). Kleine Nachblutungen aus Extremitätenwunden sind immer verdächtig auf Beteiligung eines grossen Gefässes, sie machten in einem Fall von Femoralisverletzung zuerst auf das sich entwickelnde Aneurysma aufmerksam. Schwere Sekundärblutungen haben wir auch bei Oberkieferschüssen gesehen.

Ein Nahschuss, der den grössten Teil des rechten Oberkiefers und den aufsteigenden Ast des Unterkiefers zerschmettert hatte, veranlasste

1) Ueber die Schussverletzungen des Herzens s. Brustschüsse.

Blutungen aus der Art. maxillaris int., die aus dem vor dem Ohr gelegenen dreimarkstückgrossen Ausschuss und in die mit dem Cavum oris kommunicierende gewaltige Zertrümmerungshöhle erfolgten. Die leider erst nach 9 Tagen ausgeführte Unterbindung der Carotis ext. brachte die Blutungen zum Stehen, doch erfolgte der Tod an Sepsis.

Ein anderer Oberkieferschuss mit kleinen Hautwunden und einem 3 cm langen, 1 cm breiten Riss im harten Gaumen führte nach 8 Tagen zu einer bedrohlichen Blutung, die aber auf Tamponade stand[1]).

Ich glaube, dass man bei blutenden Oberkieferschüssen mit der Unterbindung der Carotis externa namentlich dann nicht zu lange warten soll, wenn die Wunden gross oder inficiert sind oder breit mit Mund- und Nasenhöhle kommunicieren.

Innere Nachblutungen können noch gefährlicher werden als äussere und den letalen Ausgang zur Folge haben. Makins[2]) hörte im Feldlazareth einen Mann mit einem Bauchschuss plötzlich ausrufen: „Why J am going to die after all"; er sah das Abdomen akut aufschwellen und den Tod in wenigen Minuten eintreten; offenbar hatte es sich um ein sehr grosses Gefäss, wenn nicht um die Aorta gehandelt. Aehnliches kommt bei Leber- und Milzschüssen vor. Schwerere Nachblutungen haben wir ferner bei Schusswunden des Darmes beobachtet. In einem Fall von Dünndarmverletzung brachten profuse Hämorrhagien aus der Wunde und in das Darmlumen den Mann noch 9 Tage nach der Verwundung dem Tode nahe. Rectumschüsse bluten auch mitunter mehrere Tage lang und können dann erhebliche Anämie zur Folge haben, die Blutung pflegt jedoch spontan zum Stillstand zu kommen.

Von septischen Nachblutungen sehe ich ab; sie sind seltener geworden, weil Infektionen infolge der günstigen Natur der Schusswunden und der rationelleren Behandlung seltener geworden sind.

Was wird nun aus den Verletzungen der grossen peripheren Gefässstämme, wenn der Verblutungstod nur ausnahmsweis eintritt? Zunächst die Venenwunden. Trotzdem sie häufig sein müssen, hat man doch äusserst selten mit ihnen zu thun. Die Verletzungen der grössten Venen spielen vielleicht beim Tod auf dem Schlachtfeld eine Rolle; im übrigen habe ich weder von schwereren Blutungen noch von Lufteintritt in schussverletzte Venen etwas gesehen oder gehört. In einem Falle, den wir beobachteten, bildete sich

1) Vergl. auch die Shrapnellverletzungen.

2) Brit. med. journ. 1900. S. 473.

nach einem Beckenschuss eine Thrombose der Vena saphena aus, vielleicht war eine grössere Beckenvene getroffen. Einfache Venenwunden heilen wohl in der Mehrzahl der Fälle, ohne klinisch in Erscheinung getreten zu sein. (Ueber gleichzeitige Verletzung grosser Arterien- und Venenstämme s. u.)

Auch die Wunden grosser peripherer Arterien können meiner Ueberzeugung nach ohne schwerere Folgen heilen. Dafür sprechen verschiedene Thatsachen. Einmal sieht man recht häufig Verletzungen, welche dem Verlaufe des Schusskanales nach die Arterie kaum intakt gelassen haben können, allerdings kommt hier das strittige Ausweichen des elastischen Arterienrohres in Betracht. Zweitens, und das ist wichtiger, ist das Loch in der Arterie oft so klein (s. u.), dass nur sehr wenig Blut austritt, eine Thatsache, die auch Mac Cormac sehr aufgefallen ist; es kommt sogar eine Art Verschluss durch benachbarte Gewebe, speziell durch Nervenstämme vor (Mac Cormac Dent), wie folgender sehr charakteristische Fall beweist[1]):

Der von einem Mausergeschoss durchbohrte Nervus radialis war in das Loch der gleichzeitig verletzten Art. axillaris hineingepresst worden und verschloss das letztere vollständig. Als man ihn bei der Operation herauszog, trat eine profuse Blutung auf, die zur Unterbindung der Axillaris nötigte.

Ferner spricht für die Spontanheilung von Arterienwunden das noch zu erwähnende Spätauftreten von Aneurysmen im Anschluss an plötzliche körperliche Anstrengungen (in einem Fall nach 2 Monaten) und ein anatomischer Befund Mac Cormac's, den derselbe 11 Tage nach der Verwundung bei einer wegen Nervenverletzung ausgeführten Operation erhob. Er fand in der Arteria axillaris eine vollständig verklebte, 1/3 cm lange Wunde ohne das geringste Blutextravat in der Umgebung. Es soll nicht geleugnet werden, dass in solchem Fall nachträglich ein Aneurysma entstehen kann.

Fassen wir alle die angeführten Gründe zusammen, so werden wir die Spontanheilung von Arterienwunden als sehr wohl möglich ansehen dürfen. Sie bildet jedoch die Ausnahme; die Regel ist, dass sich an die Verletzung einer grossen Arterie ein Aneurysma anschliesst. Während in früheren Kriegen infolge der grösseren Wunden, die Verblutungen häufiger, die Aneurysmen selten waren, ist das Verhältnis im modernen Kriege gerade umgekehrt geworden. Aneurysmen sind jetzt in jedem der

1) Brit. med. journ. 1900. S. 912.

grösseren, rückwärts gelegenen Lazarethe anzutreffen, und gehören zu den für den Kriegschirurgen interessantesten Fällen. Sie sind im Verlauf des südafrikanischen Krieges wohl an sämtlichen grossen Gefässen beobachtet worden, wir selbst haben sie an der Maxillaris interna, der Subclavia und Brachialis, hauptsächlich aber an der unteren Extremität gesehen, an der Femoralis vom Poupart'schen Bande bis zum Adduktorenschlitz, an der Poplitea, der Tibialis antica und postica.

Ein Fall der letzteren Art wurde von Herrn Dr. Klingel-Hamburg operiert. Die Tibialis antica und postica waren beide durch ein Projektil verletzt worden, welches 4 cm unterhalb der Teilung das Spatium interosseum passiert hatte, ohne den Knochen zu berühren. Nach zweizeitiger Operation der beiden Teile des zwerchsackartigen Aneurysmas trat Gangrän des Unterschenkels ein.

Ebenso interessant ist ein anderer von Herrn Dr. Klingel mit Erfolg operierter Fall. Ein Mauserprojektil hatte gleichzeitig die Poplitea und die Kapsel des Kniegelenkes eröffnet. Das Blut konnte sich frei ins Gelenk ergiessen, es entstand ein pulsierender Hämarthros.

Die Entwicklung der Aneurysmen ist eine verschiedenartige. Entweder man findet, wie schon oben erwähnt, kurz nach der Verletzung eine enorme, von der Durchblutung der Gewebe herstammende Schwellung der betroffenen Extremität, aus der dann — so zu sagen — das Aneurysma „auskrystallisiert". Oder aber, und das ist das häufigere, es heilt ein Weichteil- oder auch ein Knochenschuss glatt, und niemand denkt an eine Gefässverletzung; plötzlich nach 10—14 Tagen bekommt der Verwundete Temperatursteigerung und Schmerzen, das Glied schwillt an der verletzten Stelle auf, und zu seiner Ueberraschung konstatiert man nun auf einmal ein Aneurysma. In 3 Fällen, welche wir beobachtet haben, waren die Patienten bereits wieder aus der Behandlung nach Hause entlassen, und hier erst trat das beschriebene Ereignis ein 3, 6 und 8 Wochen nach der Verwundung.

Besonders charakteristisch war der Verlauf bei einem Buren, der in der Schlacht bei Abrahamskraal eine Verletzung der Brachialis handbreit oberhalb des Ellbogengelenks erlitten und sehr viel Blut verloren hatte. Pat. gab mit Bestimmtheit an, dass er zwei Monate lang nichts an seinem Arm bemerkt habe, dass er denselben vielmehr schon ganz gut wieder habe brauchen können. Da hätte er eines Tages beim Aufpumpen seines Rades einen blitzartigen Schmerz in der Wunde gespürt und gleichzeitig eine Schwellung an der Innenseite des Armes wahrgenommen, die vorher

bestimmt nicht bestanden hatte. (Bei der oberflächlichen Lage der Arterie hätte der Mann einen Tumor wohl sicher bemerkt.)

Wie hat man sich solche Fälle zu erklären? Man könnte an eine Quetschung des Gefässrohres denken. Es scheint vorzukommen, dass das Geschoss, welches die Arterie streift, nur die Intima und Media zum Einreissen bringt[1]); an einer solchen Stelle könnte das Gefässrohr später ausgebuchtet werden, oder aber es könnte, da es sich wohl ausschliesslich um wahre Aneurysmen handelt, an der Kontusionsstelle nachträglich perforieren. In der That ist Herrn Dr. Ringel einmal das gequetschte Aussehen der Ränder einer Gefässwunde aufgefallen. Das häufigere ist wohl jedenfalls, dass die Oeffnung im Gefäss durch einen Thrombus verschlossen oder bereits mehr weniger vollständig verteilt war und nun infolge plötzlicher Blutdrucksteigerung von neuem einreisst. In anderen Fällen hat auch vielleicht schon ein kleineres Aneurysma bestanden, dasselbe tritt aber erst bei der schubweis erfolgenden, allarmierenden Vergrösserung klinisch in Erscheinung.

Auffallender Weise haben wir nur einmal neben dem Aneurysma gleichzeitig eine Fraktur konstatiert und zwar am Femur. Im Gegensatz zu meinen Erfahrungen mit Bleigeschossen stand die Gefässverletzung aber mit der Knochensplitterung in keinem Zusammenhang, wie das Röntgenbild mit Sicherheit ergab. Dagegen hat Dent[2]) Gefässläsionen durch Knochensplitter beobachtet, z. B. an der Tibialis postica.

Was die bei Operationen gefundene Form der Gefässverletzung anbelangt, so scheinen vollständige Durchtrennungen nur bei kleineren Arterien vorzukommen; sie wurden von uns an der Maxillaris int. und Tibialis post, beobachtet. Ein Querschläger kann natürlich auch grössere Gefässe ganz durchreissen. An der Poplitea fand Ringel einen den Querdurchmesser des Mausergeschosses etwas übertreffenden scharfrandigen Ausschnitt von der nebenstehenden Form (Fig. 7), Makins konstatierte ein Loch in der Subclavia, in welches man die Fingerkuppe hineinlegen konnte, und in zwei

Fig. 7.



1) Makins (Brit. med. journ. 1900. S. 474) hat in Fällen, wo das Geschoss haarscharf das Gefäss gestreift hatte, infolge der Narbenkontraktion in der Umgebung nachträglich Verengerung des Rohres zu Stande kommen sehen, welche sich in einem Kleinerwerden des Pulses distal von der Verletzungsstelle äusserte. Venöse Kreislaufstörungen hat er nicht beobachtet, wohl deswegen, weil das Venenblut leichter andere Rückflussbahnen findet.

2) Brit. med. journ. 1900. S. 971.

weiteren Fällen, die wir in Johannesburg sahen, war die Oeffnung in der Brachialis, bezw. Femoralis etwa linsengross. Also in allen Fällen nur eine mehr oder weniger tiefgehende Streifung der Arteria. Durchbohrung ohne Kontinuitätshemmung kommt gewiss auch vor, nur ist mir kein anatomischer Befund bekannt.

Sehr gegen das Ausweichen des Gefässrohres spricht ein Fall, der im Johannesburger Hospital operiert wurde. Das aus einer Entfernung von 500—600 m gekommene Lee-Metford-Projektil war zwischen Arteria und Vena femoralis im Adduktorenschlitz durchgegangen und hatte in beide ein linsengrosses Loch hineingeschlagen; es bildete sich ein Aneurysma varicosum aus, das mit Erfolg operiert wurde. Diese gleichzeitigen Verletzungen von Arterie und Vene sind gar nicht selten. Wir haben zwei Fälle gesehen, und die englischen Chirurgen berichten über zahlreiche Beobachtungen. Es scheint annähernd ebenso häufig ein Aneurysma varicosum wie ein Varix aneurysmaticus zu entstehen.

Wie soll man sich therapeutisch einem ausgebildeten Aneurysma gegenüber verhalten? Ist dasselbe gross, so ist wohl auf eine spontane Rückbildung nicht zu rechnen und die Operation ist indiciert. Spontanheilung kommt vor, ich habe sie bei einem Aneurysma der Femoralis im oberen Drittel selbst beobachtet. Deswegen soll man, falls die Beschwerden (Nervendruck) nicht zu hochgradig sind, und die Zeit es erlaubt, bei einem kleinen Aneurysma zunächst konservativ verfahren und erst operativ vorgehen, wenn die systematische Kompression zu keinem Resultat geführt hat. Beim Aneurysma varicosum und beim Varix aneurysmaticus sei man mit der Indikationsstellung vorsichtig. Jedenfalls halte ich es für richtig, den Patienten stets auf die Chancen und die eventuellen Gefahren der Operation bezw. der Unterlassung der Operation aufmerksam zu machen. Betreffs der Technik sei nur folgendes gesagt: Wer nicht operieren kann und die Antisepsis nicht beherrscht, der lasse die Hand von Aneurysmen. Ich sah einen jungen Buren an Vereiterung und Verblutung zu Grunde gehen, die nur auf technische Fehler bei der Operation zurückzuführen waren. Vielleicht bieten die Gefässverletzungen durch Mantelgeschosse wegen der Kleinheit der meist seitlichen Oeffnungen der Gefässnaht noch ein weites Feld. Die Gefahr der Gangrän würde dadurch jedenfalls sehr erheblich verringert.

c. Die Schussverletzungen des peripheren Nervensystems.

Die in mehrfacher Hinsicht interessanten Verletzungen des pe-

ripheren Nervensystems sind fast noch häufiger als diejenigen der grossen Blutgefässe. Sehen wir von den kleinen Hautnerven ab, die natürlich sehr oft betroffen werden, so sind von grossen Nervenstämmen zunächst die Gehirnnerven zu nennen. Wir beobachteten Verletzungen eines oder beider Optici bei Querschüssen durch die Schläfengegend, ferner Lähmungen des Trigeminus und Facialis, letztere bei Gesichtsschüssen mit Austritt des Geschosses durch die Parotis bezw. den Processus mastoideus. Bei einem dieser Fälle, der wegen Blutungen aus der Maxillaris int. schon mehrfach erwähnt wurde und septisch zu Grunde ging, war die Facialislähmung die Ursache einer schweren kroupösen Conjunctivitis mit nachfolgender Keratitis und Phtisis bulbi. Von Rückenmarksnerven fanden wir hauptsächlich den Plexus brachialis und sacralis mit ihren Aesten, seltener den Plexus cervicalis verletzt. Laesion des Sympathicus habe ich nicht gesehen, doch möchte ich auf einen hochinteressanten Fall aufmerksam machen, den Fripp[1]) beschrieben hat: Bei einem Einschuss am rechten Mundwinkel und Ausschuss neben dem Dornfortsatz des II. Brustwirbels fand sich der rechte Augapfel eingesunken, die Lidspalte und die Pupille stark verengert. (Auch die 4 im Feldzuge 1870/71 beobachteten Sympathicusverletzungen haben diesen Symptomenkomplex aufgewiesen).

Das Interesse der Nervenverletzungen durch Kleinkaliber-Geschosse liegt in ihrem klinischen Verlauf und in den bei Operationen erhobenen anatomischen Befunden.

Die Lähmung kann im Augenblick der Verletzung zu Stande kommen oder sich langsam entwickeln. Was die primäre Lähmung betrifft, so wurde bereits erwähnt, dass die Verwundeten im Moment, wo sie den Schuss erhalten, mitunter einen den ganzen Körper erschütternden, äusserst heftigen Schlag verspüren, während in anderen Fällen keine besonderen Sensationen vorhanden sind und nur die sofortige Lähmung auf die Nervenverletzung aufmerksam macht. Der weitere Verlauf ist sehr verschiedenartig. In vielen Fällen bleibt, wie wir es am Ischiadicus, Tibialis, Peronaeus, Radialis (mit oder ohne Humerusfraktur) und Ulnaris gesehen haben, die totale oder partielle Lähmung stationär, und es treten Degenerationserscheinungen auf; Beschwerden können dabei ganz fehlen. In anderen Fällen gehen die Lähmungen mehr oder weniger vollständig zurück. Am auffallendsten in dieser Be-

1) Lancet. 1900 S. 1606.

ziehung war eine Reihe Verletzungen des Plexus brachialis, die deswegen nicht selten vorkommen, weil beim Schiessen im Liegen nächst dem Kopf die Schulter am meisten exponiert ist. Trotzdem das kleine Projektil der Richtung des Schusskanales nach nur einen oder den anderen Nervenstrang verletzt haben konnte war doch in 4 Fällen der ganze Arm bis auf Spuren von Beweglichkeit und Gefühl in einzelnen Fingern motorisch und sensibel gelähmt; in 2 Fällen waren gleichzeitig enorme Schmerzen vorhanden. Schon nach 3—4 Tagen verminderten sich die Beschwerden, nach 8—10 Tagen fing die Lähmung an zurückzugehen, in 2—3 Wochen waren zwei Patienten vollständig geheilt, und der dritte wurde nach 14 Tagen mit einer so auffallenden Besserung evakuiert, dass vollständig Heilung in Aussicht zu nehmen war. Hingegen blieb in einem anderen von Herrn Dr. v. Gernet beobachteten Fall die Lähmung des Armes vollständig stationär, und ein weiterer Verwundeter behielt wenigstens eine Lähmung des Radialis zurück.

Die sekundäre Beteiligung von Nervenstämmen äussert sich im Spätauftreten von Lähmungen und Neuralgien. Hierher gehören die erwähnten neuralgischen Beschwerden, welche nach einfachen Weichteilschüssen, nicht selten auch nach Halsschüssen beobachtet werden und im letzteren Falle auf Aeste des Plexus cervicalis zu beziehen sind. In den meisten Fällen handelte es sich um Konstruktion von Nerven durch Narbengewebe, wie dies von englischen Chirurgen z. B. am Ischiadicus und Medianus anatomisch nachgewiesen worden ist[1]). Auch die Einbettung in Callus kommt gewiss vor, wenn wir sie auch nicht beobachtet haben, sondern in unseren Fällen den Radialis und Ulnaris bei Humerus- und Ulnafrakturen stets primär afficiert fanden. Ferner scheint es eine Art infektiöse Neuritis zu geben.

Zwei Fälle sind mir bekannt geworden, bei denen 14 Tage bezw. 3 Wochen nach der Verletzung unter Temperatursteigerung äusserst heftige Schmerzen im Bereich des Ischiadicus auftraten mit sehr starker Druckempfindlichkeit des Nerven. In dem einen Falle handelte es sich um einen Weichteilschuss des Oberschenkels, in dem anderen um eine Verletzung der Cauda equina, bei welcher die Lähmung beider Beine, die Blasen- und Mastdarmlähmung zurückging. Hier trat, wie mir Herr Dr. Wieting gütigst mitteilte, die Ischiadicus-Neuritis doppelseitig auf. Ueber den Ausgang beider Fälle kann ich nichts mitteilen.

Dass ein sich entwickelndes Aneurysma Neuralgieen und

1) Brit. med. journ. 1900. S. 911.

Lähmungen verursachen kann, ist bekannt. Bei einem Aneurysma der Brachialis war der Medianus platt gedrückt und fächerförmig ausgebreitet, in einem Fall von Subclaviaaneurysma führte eine sich entwickelnde Ulnarislähmung den Patienten zum Arzt.

Ueber die späteren Folgen von Nervenverletzungen (Epilepsie, Tabes etc.) lässt sich jetzt noch nichts sagen.

Sehr interessant sind nun die bei Operationen erhobenen anatomischen Befunde. Ich muss mich in diesem Punkte ganz auf die Angaben der englischen Kriegschirurgen verlassen, da wir in unserem Feldlazareth keine Gelegenheit zu Nervenoperationen hatten und in dieser Beziehung auch sehr reserviert geblieben sind. Zunächst ist der Befund wichtig, dass vollständige Durchtrennungen von Nervenstämmen äusserst selten zu sein scheinen, eine Thatsache, die wir ja auch bei Verletzungen grosser Blutgefässe konstatiert haben[1]). Der Nerv wird vielmehr seitlich mehr oder weniger tief gestreift, oder aber das kleine Geschoss durchbohrt den Stamm, ohne ihn zu trennen, und man findet dann eine Art Knopfloch im Nerven. Dieser Befund, den Treves und Mac Cormac am Radialis und Medianus erhoben haben, ist hochinteressant, denn er beweist, dass ein Mauserprojektil einen Nervenstamm, der den gleichen oder einen geringeren Querschnitt hat, als es selbst, spalten kann, ohne ihn zu durchtrennen. Der Nerv wird scheinbar (ohne gleichzeitige Knochenverletzung)[2]) vor der Durchbohrung durch das auftreffende Geschoss etwas platt gedrückt, eine Thatsache, die sehr gegen das viel diskutierte Ausweichen spricht.

Wichtig ist ferner die Beobachtung, dass ein Nerv gelähmt sein kann, ohne dass er vom Projektil berührt worden ist. Der anatomische Befund ist in diesen Fällen ein verschiedener. Entweder man findet ausser einem ganz unbedeutenden Blutextravat gar nichts, und der Nerv hat ein absolut normales Aussehen[3]), oder aber der Nerv ist, obwohl vom Geschoss unberührt, in Narbenmassen eingebettet und wird von ihnen eingeschnürt. Diese Thatsachen

1) Ein Querschläger wird gewiss auch einen sehr starken Nervenstamm quer durchtrennen können, doch sind mir keine einschlägigen Beobachtungen bekannt.

2) Wir haben übrigens nie eine Nervenläsion durch Knochensplitter beobachtet, die sich ja durch das Röntgenbild leicht hätte nachweisen lassen; auch die Engländer berichten nichts dergleichen.

3) Brit. med. journ. 1900. S. 406. u. 912.

werfen ein Licht auf unsere bei Verletzungen des Plexus brachialis gemachten klinischen Beobachtungen (s. o.). Es wurde vorhin gesagt, dass wir den ganzen oder den grössten Teil des Plexus vorübergehend oder dauernd gelähmt gefunden haben, trotzdem das Geschoss seinem Verlauf und seiner Grösse nach nur den einen oder anderen Ast getroffen haben konnte. Es scheint demnach, dass das mit enormer Schnelligkeit das Gewebe durchschlagende Projektil auch Fernwirkungen auszuüben vermag, die zwar für gewöhnlich nicht in Erscheinung treten, bei einem so feinen Reagens aber, wie Nervengewebe es ist, doch klinisch bemerkbare Symptome verursachen können. Dafür spricht auch die von Dent[1]) anatomisch nachgewiesene Thatsache, dass man in einiger Entfernung von Schusskanälen kleine Hämorrhagien im Gewebe finden kann, die mit einem Eindringen des Blutes vom Wundkanal aus nicht in Zusammenhang zu bringen sind, ein Befund, der mir für die Beurteilung und Prognose moderner Schussverletzungen von prinzipieller Bedeutung zu sein scheint. Ist die Fernwirkung des Geschosses eine leichte, so kehren die Gewebe zur Norm zurück, ist sie schwer, so kann es zur Nekrose und zur Narbenbildung kommen, und diese konnte Herr Dr. v. Gernet bei einem von ihm operierten Falle nachweisen, bei welchem er trotz eines glatten Lee-Metford-Schusses (kleiner Ein- und Ausschuss) den ganzen Plexus brachialis in dichtes Narbengewebe eingebettet fand[2]).

Alle diese Befunde sind auch wichtig für die Therapie der Nervenverletzungen. Da der Nerv äusserst selten ganz durchtrennt ist, so wird bei primären Lähmungen ein Eingriff meist erfolglos sein; in der That hat Dent bei einer grossen Zahl von Nervenoperationen, denen er anwohnte, nicht ein einziges Mal eine wirkliche Nervennaht ausführen sehen[3]). Ist der Nervenstamm nur teilweise zerrissen, so kann sich die Leitung durch die noch restierenden Verbindungen wiederherstellen, und gewiss hängt manches langsame Zurückgehen von Lähmungen damit zusammen. Günstiger noch liegen die Verhältnisse für die spontane Heilung in den Fällen, wo grobanatomische Veränderungen des Nerven überhaupt nicht bestehen. Bei primären Lähmungen sei man deshalb sehr zurückhaltend mit der Operation. Jedenfalls warte man so lange,

1) Brit. med. journ. 1900. S. 406.

2) Dass schleichende Infektionen vom Schusskanal aus die Narbe verdichten helfen können, ist möglich.

3) Brit. med. journ. 1900. S. 911.

bis die Spontanheilung ausgeschlossen ist; dann kann man, wenn es der Patient dringend wünscht, einen Eingriff vornehmen in der Erwägung, dass eventuell der primär verletzte Nerv in Narbengewebe eingeschlossen ist. Den Erfolg einer solchen Operation stelle man aber als unsicher hin.

Anders verhält es sich mit den sekundären Neuralgien und Lähmungen. Da hier die Möglichkeit der Narbenkonstriktion viel näher liegt, so darf oder soll man sich viel eher zur Operation entschliessen. Man befreit den Nerv aus Narbe oder Callus und verlagert ihn am besten in gesundes Gewebe. Dass auch diese Operationen häufig erfolglos bleiben, hängt wohl damit zusammen, dass auch der Nerv selbst in seinem Innern vernarbt ist.

d. Die Schussverletzungen der Knochen.

Im Vordergrunde des Interesses stehen die Kleinkaliber-Verletzungen der Knochen wegen ihrer Häufigkeit und wegen der ausgiebigen Berücksichtigung, die ihnen vor dem Kriege gelegentlich der Schiessversuche zu Teil geworden ist. Wir haben eine stattliche Anzahl von Frakturen gesehen und waren in der glücklichen Lage, einen grossen Teil derselben mit Röntgenstrahlen fixieren zu können. Die hier reproducierten Serien von Oberarm-, Unter- und Oberschenkelbrüchen geben Aufklärung über Form und Grösse der Splitter und über die Ausdehnung der Splitterungszone bei modernen Schussfrakturen, vor allem aber zeigen sie uns die Verhältnisse in situ, lassen also die Lage der Splitter in den Weichteilen fast besser erkennen, als es am Präparat möglich ist. Aus diesem Grunde hob ich in der Einleitung hervor, dass die theoretische Bedeutung des Röntgenverfahrens zugenommen habe.

α. Die Weichteilverletzung bei Knochenschüssen.

Die Verletzung der Weichteile ist bei Knochenschüssen von eminenter Wichtigkeit, denn sie entscheidet über das Schicksal der Fraktur und der betroffenen Extremität, oft sogar über das Leben des Verwundeten. Die Einschüsse sind in dieser Beziehung von untergeordneter Bedeutung, denn sie sind meist klein, höchstens bei schräg auftreffenden Projektilen und Querschlägern etwas grösser. Es kommt jedoch bei Verwundungen aus geringer Entfernung auch vor, dass der dicht auf dem Knochen gelegene Einschuss abnorm gross ist. So fanden wir z. B. bei einem Nahschuss der Knöchelgegend auf dem Malleolus int. einen 2,5 cm langen und 1,5 cm breiten Ein-

schuss; für einen Querschläger war kein Anhaltspunkt, dagegen war die Sprengwirkung dadurch erwiesen, dass ebenso wie der Ausschuss auch der ganze Einschuss austapeziert war mit feinstem Knochengrus. Ueberhaupt haben sich mehrfach Anzeichen einer vom Knochen nach vorn rückwirkenden Gewalt ergeben. Abgesehen von Schädelschüssen fanden sich feinste Knochensplitter in der Einschussstrecke bei je einem Nahschuss (25 m) der oberen Tibiaepiphyse und bei einer Querschlägerverletzung der unteren Femurepiphyse (ca. 150 m). Bei einer eiternden Splitterfraktur der Oberschenkeldiaphyse waren die kleinen Splitter und der Knochengrus wahrscheinlich durch den Eiter in die Einschussstrecke hineingeschwemmt.

Viel wichtiger als Einschussstrecke und Einschuss sind Ausschussstrecke und Ausschuss. Die Ausschussstrecke haben wir bei gelegentlichen Revisionen inficierter Frakturen untersuchen können. Besonders instruktiv waren 3 Operationen, welche vereiterte Diaphysenschüsse des Oberschenkels und eine eiternde Fraktur der unteren Tibiametaphyse betrafen. In allen 3 Fällen[1]) lag die Zertrümmerungshöhle nicht nur hinter dem Knochen, sondern schon im Bereich desselben; bei den beiden Femurfrakturen, welche aus ca. 200 bezw. 400 m[2]) zu Stande gekommen waren, führte die Einschussstrecke direkt in eine etwa faustgrosse Höhle, welche Knochengrus und Splitter von verschiedener Länge enthielt. Bei dem Schuss aus 200 m Entfernung war eine Anzahl 2—6 cm langer Splitter ausserordentlich fest in die Wandungen der Höhle eingetrieben, sodass es recht schwierig war, sie mit dem Elevatorium zu lockern (cf. Taf. XV, Fig. 5). Auch bei dem Nahschuss der Tibiametaphyse war der Befund ein ähnlicher. Hier war es besonders eklatant, dass die hühnereigrosse Zertrümmerungshöhle noch im Bereich des Knochens selbst gelegen war (cf. Taf. XVIII, Fig. 11).

Endet die Zertrümmerungshöhle in einiger Entfernung von dem Ausschuss, so ist letzterer klein. Damit dies der Fall sei, muss entweder die Zertrümmerungshöhle klein sein, oder die Extremität

1) Der eine Fall wurde von Herrn Stabsarzt Dr. Matthiolius, ein zweiter von Herrn Oberarzt Dr. Hildebrandt operiert.

2) Die Entfernungen wurden von den Verwundeten beider Seiten in Yard's angegeben. Man wird die Zahlen wenigstens in den mittleren Distanzen bei dem geringen Unterschied von Yard und Meter (1 Yard = 0,914 m) ruhig auf Meter übertragen können. Die Angaben sind natürlich unzuverlässig, doch ist wenigstens der Bur, wie er ein guter Schütze ist, so auch ein guter Entfernungsschätzer.

darf keinen zu geringen Umfang haben, bezw. es müssen dicke Weichteillagen den Knochen bedecken. Aus dem ersteren Grunde sind die Ausschüsse klein bei fast allen Frakturen, die aus mittlerer oder grösserer Entfernung zu Stande kommen und besonders auch bei nicht gesplitterten Spongiosa-Schüssen. Der zweite Umstand bedingt, dass an der Tibia der Ausschuss grösser zu sein pflegt, wenn das Geschoss von hinten kommt, als wenn es von vorn den Knochen trifft, trotzdem im letzteren Fall wegen des grösseren Widerstandes die Zertrümmerungshöhle grösser ist; es ist eben der Knochen vorn nur von Haut, hinten dagegen von dickeren Weichteillagen bedeckt. Aus demselben Grunde sieht man im Bereich der Oberschenkel-Diaphyse, selbst bei Schüssen aus allernächster Nähe niemals wirklich grosse Ausschüsse; der umfangreichste, den wir hier beobachtet haben, war 3,5 cm lang und 2 cm breit. Der grösste Ausschuss überhaupt fand sich bei einer Verletzung der Humerusdiaphyse auf 25 m.

Die Wunde hatte eine Länge von 11, eine Breite von 8 cm und nahm das ganze mittlere Drittel des Humerus ein; aus dem grossen Hautdefekte hing die zerrissene Muskulatur heraus, eine 2 cm breite Höhle führte auf den zertrümmerten Knochen.

Derartig riesige Verletzungen sind Ausnahmen; im allgemeinen ist ein Ausschuss schon als sehr gross zu bezeichnen, wenn er 5 cm lang und 3—4 cm breit ist. Solche Wunden kommen aber auch bei Nahschüssen der Epiphysen, z. B. am oberen Tibiaende vor. Mitunter sieht man sogar am Oberschenkel mehrfache Ausschüsse; sie sind auf herausgeschleuderte Knochensplitter oder auf versprengte Kugelteilchen zu beziehen, die sich dann in der Hautwunde mitunter noch vorfinden.

β. Die Knochenverletzung.

Ob eine Knochenerschütterung und Knochenquetschung, die wir bei den alten Bleigeschossen nicht selten gesehen haben, auch durch moderne Projektile verursacht werden kann, vermag ich nicht zu entscheiden; einen eklatanten Fall habe ich nicht gesehen. Möglich ist es gewiss, dass ein mattes Geschoss, wie es eine Prellung der Haut veranlasst, auch den Knochen erschüttert, ohne ihn zu trennen. Bei frischen Schussfrakturen haben wir oft eine weit über die Grenzen der Frakturierung hinausgehende erhebliche Druckempfindlichkeit des Knochens beobachtet; ob sie mit Erschütterung etwas zu thun hat, ist fraglich (s. Fissuren).

Da die Knochenverletzungen sehr verschiedenartig sind, je nach der Struktur des getroffenen Teiles, so müssen wir die einzelnen Abschnitte gesondert besprechen.

1. Die Schussfrakturen der Diaphysen und Röhrenknochen.

Die Form der Fraktur hängt bei der kompakten Masse der Röhrenknochen ab 1) von der grösseren oder geringeren Härte des Knochens, 2) von der Entfernung, aus der das Projektil kommt und 3) von dem Durchmesser, in welchem das Geschoss den Knochen trifft. Namentlich die beiden letzteren Punkte müssen bei jedem einzelnen Fall berücksichtigt werden.

Betrachten wir die Serien von Röntgenbildern auf Tafel XIII bis XXI, Fig. 1—26, so fällt zunächst die relativ bedeutende Zahl von Quer und Schrägbrüchen auf, besonders am Humerus. Bei 4 von diesen 5 Fällen ergab sich aus dem Verlauf des Schusskanals, dass das Projektil den Knochen nicht voll getroffen, sondern nur gestreift hatte, einmal (Taf. XIX, Fig. 17) fand sich jedoch der Knochen mit seinem grössten Durchmesser in der Verbindungslinie von Ein- und Ausschuss, wir waren daher sehr erstaunt, dass er nicht in grösserer Ausdehnung gesplittert war; vielleicht hatte eine Verschiebung der Weichteile stattgefunden. Diese Quer- und Schrägbrüche kommen auch bei Schüssen aus geringen Entfernungen (z. B. aus 180 m Taf. XIX, Fig. 18) zu Stande; ganz ohne Splitterung geht es dann aber meist nicht ab. Betrachten wir z. B. das letzterwähnte Bild (Lee-Metford 180 m), so erkennen wir (am Original besser als an der Reproduktion) nebst Knochengrus und einigen Metallmarken eine deutliche 2,5 cm weit in das distale Fragment hineinlaufende Splitterungslinie; offenbar waren hier die Splitter noch vom Periost zusammengehalten, und der Querbruch ist eine Täuschung. Auch bei der auf Taf. XIX, Fig. 17 wiedergegebenen Fraktur (Mauser 800 m) findet sich ein 2 cm langer zahnartiger Fortsatz an der Innenseite, der jedenfalls den Verdacht einer Splitterung nahe legt. Reinere Quer- und Schrägschnitte stellen Taf. XIX, Fig. 16 (Lee-Metford 250—300 m) und Taf. XIII, Fig. 1 (Mauser 250 m) dar; bei ihnen handelt es sich wohl um eigentliche Tangentialschüsse, während in den oben erwähnten Fällen ganz oberflächliche Rinnenschüsse [1]) vorgelegen haben. Die Kontinuitätstrennung kann an der Auftreffstelle oder in einiger Entfernung von derselben stattfinden; eine Entschei-

1) Tiefere Rinnenschüsse s. u.

dung darüber wird nach dem Röntgenbilde nur ausnahmsweise möglich sein.

Ob Rinnenschüsse der Diaphysen ohne Aufhebung der Kontinuität vorkommen, vermag ich nicht zu sagen. Während ich im griechisch-türkischen Kriege eine Reihe derartiger Verletzungen durch Bleigeschosse gesehen habe[1]), kam in diesem Feldzuge nur ein einschlägiger Fall zur Beobachtung (Humerus), und in diesem handelte es sich um einen Aufschläger, also um eine atypische Verletzung (s. u.).

Eine vielumstrittene Frage war vor dem Krieg auch die, ob es Lochschüsse der Diaphysen geben wird[2]). Der reine Lochschuss ohne jede Splitterung scheint nicht vorzukommen; indessen existieren offenbar Fälle, bei denen der Schaft durchschlagen wird, ohne dass eine vollständige Kontinuitätstrennung eintritt. Englische Kriegschirurgen, besonders eine Autorität wie Mac Cormac treten entschieden für diese Möglichkeit ein. Im Lancet (1900. S. 1239) sagt Mac Cormac: „Die Mauserkugel durchbohrt selbst die Compacta des Schaftes, ohne eine komplete Fraktur zu erzeugen, in einem grösseren Procentsatz der Fälle, als man das früher jemals gesehen hat“ und auf S. 405 teilt er einen Fall mit, bei dem die Tibia in der Mitte durchschlagen, die Kontinuität aber erhalten war. Ich muss gestehen, ich habe im Anfang nicht recht an das Vorkommen solcher Verletzungen glauben wollen, habe mich aber doch überzeugen müssen, besonders als mich Herr Dr. Oidtmann von der ersten Expedition des holländischen roten Kreuzes Röntgenbild und Operationsbefund des folgenden Falles einsehen liess.

Ein Bur wurde wahrscheinlich von seinen eigenen Leuten auf ca. 150 m (!) verwundet. Aufschläger nicht ausgeschlossen, doch spricht dagegen der kleine regelmässige Ein- und Ausschuss. Das Geschoss hatte einige Querfinger unterhalb der Mitte die Tibia getroffen, die Crista war erhalten geblieben, einige der Hinter- und Innenfläche angehörige Splitter wurden operativ entfernt. Die Erhaltung der Kontinuität ist, wie mir Herr Dr. Oidtmann mitteilte, bei der Operation absolut sicher festge-

1) Vergl. diese Beiträge. Bd. 20. S. 207 und 209.

2) v. Bruns hat bei seinen Leichenexperimenten an der Diaphyse des Radius und der Tibia je einen Lochschuss mit Fissuren, aber ohne Kontinuitätstrennung des Knochenschaftes erzielt. Bei den Versuchen der Medicinalabteilung des k. preuss. Kriegsministeriums wurden keine Lochschüsse der Diaphysen beobachtet.

stellt worden. Sie ergiebt sich auch aus dem Röntgenbild, welches das Loch im Knochen deutlich zeigt.

Alle diese Knochenverletzungen treten in den Hintergrund gegenüber den Splitterfrakturen, welche bei den modernen Kleinkaliber-Projektilen in allen Entfernungen durchaus die Regel bilden. Unsere Serien von Röntgenphotographien, besonders die Femur- und Humerusfrakturen (Fig. 1—10 und 15—20) sind höchst instruktiv, da sie Schüssen aus allen Entfernungen von 10—1500 und mehr Metern entsprechen. Das genaue Studium der Bilder hat folgende Thatsachen[1]) ergeben:

1. Die Splitterungszone hat in allen Distanzen fast genau die gleiche Ausdehnung. Nehmen wir z. B. unsere Femurbrüche. In 4 von den in Betracht kommenden 8 Fällen, und zwar bei den in mittlerer Entfernung von 200—600 m entstandenen Frakturen beträgt die Länge der Splitterungszone in annähernder Uebereinstimmung 12 cm, eine Zahl, die man wohl für das Femur als die Norm hinstellen kann. Bei je 2 Nah- und Fernschüssen ist sie grösser, und zwar stimmt merkwürdiger Weise immer ein Nahschuss fast genau mit einem Fernschuss überein. So ist bei einer aus 45 m (Taf. XIV, Fig. 4) und einer aus „sehr grosser Entfernung" (Taf. XVII, Fig. 10) zu Stande gekommenen Fraktur die Splitterungszone 15 cm, bei einem aus 10—15 m (Taf. XIV, Fig. 3) und einem aus „grosser Entfernung" (Taf. XVII, Fig. 9) entstandenen Oberschenkelbruch die Splitterungszone 17—18 cm lang. Diese beiden letzteren Zahlen sind ausnahmsweis hoch entsprechend der ungewöhnlichen Natur der beiden Frakturen; der Nahschuss (Taf. XIV, Fig. 3) zeigt eine auch für moderne Geschosse ganz ausserordentlich starke Zerstörung, und bei dem Fernschuss (Taf. XVII, Fig. 9) verläuft die Fraktur so abnorm schräg, dass daraus eine besonders grosse Splitterungszone resultieren muss.

Während ich also die Ausdehnung der Splitterungszone am Femur auf durchschnittlich 12—14 cm berechnen konnte (die Schwankungen sind durch die verschiedene Härte der Knochen bedingt), beträgt dieselbe meinen Röntgenbildern nach an der Tibia im Durchschnitt 10 und am Humerus 9—10 cm für alle Entfernungen.

2. Die Grösse der Splitter wechselt sehr, es kommen in allen Distanzen kleine und grosse Splitter vor,

1) Vergl. die Publikationen des Herrn Stabsarzt Dr. Matthiolius.

doch überwiegen bei Nahschüssen die kleinen, bei Fernschüssen die grossen Splitter. Diese Thatsache wird ohne weiteres klar, wenn wir den Femurnahschuss (Taf. XIV, Fig. 3) mit den beiden Fernschüssen (Taf. XVII, Fig. 9 und 10) und den Humerusnahschuss (Taf. XIX, Fig. 19) mit dem Fernschuss (Taf. XX, Fig. 21) vergleichen.

Im einzelnen ergab die Messung der Splitter folgendes Resultat:

Femurfraktur Nahschuss 10—15 m. (Taf. XIV, Fig. 3.) Viel Knochengrus, zahlreiche kleine Splitter von 0,5—1,5 cm Länge, mehrere 2,5 bis 4 cm lange Splitter und 3 grosse Splitter von 7, 8 und 8,5 cm Länge.

Femurfraktur mittlere Entfernung 500—700 m. (Taf. XV, Fig. 6.) Mässig viel Knochengrus, mässig viel kleine Splitter von 0;3—1 cm Länge, einige 2—3,5 cm und zwei 7,5 und 9 cm lange Splitter.

Femurfraktur grosse Entfernung (Taf. XVII, Fig. 10). Sehr wenig Knochengrus, einige Splitter von 0,5—1 cm und einige von 3—4 cm Länge, die Mehrzahl der Splitter gross, 6,5—9 cm lang.

Es mag ein Zufall sein, dass die Tibiasplitter im Durchschnitt kleiner waren als die des Humerus und des Femur; wahrscheinlicher ist, dass wir in der besonderen Härte der Tibia die Ursache zu suchen haben, denn je grösser der Widerstand, desto kleiner und zahlreicher die Splitter.

Die grössten Splitter, welche wir überhaupt je gesehen haben, hatten eine Länge von 13 (Taf. XVI, Fig. 7) und 13,5 cm, sie fanden sich bei 2 Femurfrakturen aus mittlerer Entfernung. Der 13,5 cm lange Splitter wurde von Herrn Dr. Hildebrandt bei einer vereiterten Femurfraktur operativ entfernt. Auch am Humerus haben wir einen sehr langen Splitter von 10,5 cm Länge bei einem Fernschuss beobachtet (Taf. XX, Fig. 21).

Je grösser die Splitter, desto weniger pflegen sie dislociert zu sein, daher tragen sie auch weniger zur Zertrümmerung der Weichteile bei als die kleinen Splitter. Sie hängen, was man auch am Röntgenbild erkennen kann, meist noch mit dem Periost zusammen; bei Vereiterungen findet man allerdings auch die grossen Splitter mehr oder weniger vollständig vom Periost entblösst.

3. Die Schmetterlingsfraktur[1]) ist die typische

1) Als Schmetterlingsfraktur bezeichnet man bekanntlich diejenige Bruchform, bei welcher vom proximalen und distalen Rand des Knocheneinschusses je zwei Fissuren median- und lateralwärts schräg gegen den Knochenrand verlaufen und mit gleichen vom Knochenausschuss kommenden Fissuren zusammentreffen. So entsteht eine deutliche Schmetterlingsfigur, und es werden zwei grosse seitliche Splitter ausgesprengt.

Bruchform der Diaphysen. Natürlich ist im Röntgenbild diese Fraktur deutlich nur zu erkennen, wenn die Durchleuchtung in der Richtung des Schusskanales stattgefunden; trotzdem haben wir sie so häufig konstatieren können, dass sie wohl mit Recht als die typische Bruchform zu bezeichnen ist. Ausgesprochene Schmetterlingsfrakturen sind in Fig. 6, 12, 20, 26 wiedergegeben, sie stammen alle von Schüssen aus mittlerer Entfernung, doch auch in vielen anderen Fällen (Fig. 3, 7, 8, 13, 24) ist diese Bruchform mehr oder weniger deutlich, selbst bei dem Femur-Nahschuss (Taf. XIV, Fig. 3) erkennt man sie an der keilförmigen Zuspitzung des oberen und unteren Fragments. Ist der Knochen in seinem grössten Durchmesser getroffen, so ist die Schmetterlingsfigur am klarsten, wir konstatieren dabei, dass die grossen Splitter hauptsächlich den seitlichen Knochenwänden angehören, dass sie annähernd gleiche Grösse haben, aber meistens nicht ganz erhalten, sondern noch quer eingebrochen sind (Fig. 6, 12). Betrachtet man z. B. Fig. 6, 8 und 20 genau, so sieht man förmlich, wie der Knochen auf das Durchschlagen der Kugel reagiert haben muss. Vom Auftreffspunkte fahren die 4 Schmetterlingsfissuren nach oben und unten; der Knochen wird momentan auseinander gesprengt, wie aufgeblasen an der Bruchstelle (Fig. 8), und dadurch die Elasticität der eben entstandenen langen Splitter aufs höchste beansprucht. Da sie oben und unten am Periost hängen, so giebt entweder dieses nach, und der Splitter bleibt intakt, oder das Periost hält, und dann bricht der Splitter ein an der Stelle der stärksten Biegung. Mitunter findet auch beides statt (Fig. 12).

Die Schmetterlingsfigur kann mehr oder weniger verdeckt sein, je nachdem der eine oder andere Teil der Figur nicht ganz ausgebildet ist. Bei tiefen Rinnenschüssen[1]), die auch stets mit Splitterung einhergehen, pflegt sie nur auf einer Seite deutlich in Erscheinung zu treten, wie z. B. in Fig. 8. An der Aussenseite erkennt man hier die Kontinuitätstrennung, welche klinisch unschwer nachzuweisen war, nur an einer unbedeutenden Knickung; das Periost hatte offenbar gehalten.

4. Bei jeder Splitterfraktur der Diaphyse finden sich mehr oder weniger ausgedehnte Fissuren. Die klaffenden Spalten, welche man auf den Röntgenbildern oft weit

1) Dass bei oberflächlichen Rinnenschüssen und bei Tangentialschüssen einfache oder leicht gesplitterte Quer- und Schrägfrakturen vorkommen, wurde bereits erwähnt.

über die Splitterungszone hinausgehen sieht, sind eigentlich keine Fissuren, sondern entsprechen Splittern, die noch vom Periost zusammengehalten werden. Von diesen Spalten setzen sich dann die Fissuren mitunter über den grössten Teil des Knochens fort. Wir haben sie gelegentlich bei Débridements direkt nachweisen können, ausserdem sprechen noch einige klinische Befunde für ihr Vorhandensein. So findet man bei der Mehrzahl der im Bereich des mittleren und unteren Drittels gelegenen Femurfrakturen einen starken Erguss im Kniegelenk, der eine Vermehrung des Umfanges bis zu 10 cm bedingen kann. Da diese Ergüsse stets resorbiert werden, so haben wir keine Punktionen ausgeführt, es besteht jedoch wohl kaum ein Zweifel, dass es sich um Blut gehandelt hat. Man könnte ja annehmen, dass der Bluterguss ins Kniegelenk beim Zusammenbrechen der Patienten zu Stande kommt; dagegen spricht, dass ich ihn einmal bei einem im Sitzen verwundeten Manne nachweisen konnte, und dass äussere Zeichen einer Kontusion stets fehlten. Wir müssen also wohl auf die bis ins Gelenk reichenden Fissuren zurückkommen. Auch die schon oben erwähnte Druckempfindlichkeit des Knochens spricht mehr für ausgedehnte Fissurierung als für die etwas zweifelhafte „Erschütterung" des Knochens. Sie war besonders bei frischen Humerusbrüchen stets sehr ausgesprochen und konnte bei Frakturen an der Grenze des oberen Drittels bis zum Ellenbogengelenk hinab- und bei Frakturen an der Grenze des mittleren Drittels bis zum Schultergelenk hinaufreichen.

5. Es bleiben bei Diaphysenfrakturen auffallend häufig ganze Geschosse oder Geschossteile stecken. Unter 11 Femurfrakturen, von denen ich Röntgenbilder besitze, sind nur drei ohne jedes Geschossfragment, bei dreien ist das Projektil in toto stecken geblieben, die anderen Fälle weisen grössere oder kleinere Partikel auf. (Uebrigens sind auch mitunter Bleimarken im Röntgenbild zu erkennen, so dass man mit der Deutung vorsichtig sein muss.) Bei Schussfrakturen der anderen langen Röhrenknochen findet man ebenfalls relativ häufig Geschossfragmente, wenn auch nicht so konstant wie am Femur; dass sie in unseren Fällen bei Tibiabrüchen seltener waren als bei Femurbrüchen, ist wohl Zufall, denn eigentlich sollte man bei der grösseren Härte der Tibia das Gegenteil erwarten.

Die vollständig steckenbleibenden Geschosse verhalten sich verschiedenartig. Zweimal, bei einem Kernschuss des

Femur (Taf. XVII, Fig. 10) und einer Humerusfraktur aus ca. 300(?) m Entfernung (Taf. XIX, Fig. 16)[1]) war das Projektil nur wenig deformiert (vgl. nachstehende Fig. 8 und 9). Es war, besonders bei dem Humerusschuss, verbogen und am Knochen plattgedrückt. Dadurch war beide Male der Bleikern wie aus einer Tube hinten herausgedrückt worden, und die im Röntgenbild sichtbaren Fragmente gehörten also, da der Mantel intakt war[2]), diesem herausgedrückten Bleikern an. In 2 anderen Fällen war dagegen das Geschoss ganz zerrissen, und zwar bei einer auf 180 m durch Mausergeschoss (Taf. XV, Fig. 5) und einer aus grosser Entfernung durch Lee-Metfordgeschoss (Taf. XVII, Fig. 9) zu Stande gekommenen Femurfraktur. Im letzteren Fall wurde das Geschoss wegen Eiterung entfernt und ist auf nachstehender Fig. 10 wiedergegeben.

Fig. 8. Fig. 9. Fig. 10.



Das Geschoss war in zwei grössere und eine Anzahl kleinere Stücke zerrissen. Von den beiden grossen Fragmenten war das eine der an der Spitze intakte, im übrigen in Streifen zerlegte Mantel, in welchen einzelne kleine Knochensplitter eingeklemmt waren. Während sich dieser Geschossteil dicht hinter dem oberen Femurfragment vorfand, war das andere grosse Stück, ein Teil des Bleikerns, weitergeflogen und lag dicht unter der Haut.

Das Steckenbleiben dieses Geschosses ist wegen der sehr starken Deformierung trotz der kurzen Distanz verständlich; bei der Humerusfraktur mit dem fast intakten Projektil (Fig. 9) möchte ich in die Angabe des Patienten, dass es aus 300 m Entfernung gekommen sei, einigen Zweifel setzen, obwohl ja ein derartig verbogenes Projektil auch relativ grosse Widerstände findet. Einen Unter-

1) Pat. hatte sich das unter der Haut liegende Geschoss von einem Kameraden herausschneiden lassen und brachte es mit; daher fehlt es im Röntgenbild.

2) Bei dem im Oberarm steckengebliebenen Projektil war der Mantel im hinteren Drittel aufgerissen, wies aber keinen Defekt auf.

schied zwischen Mauser- und Lee-Metfordgeschossen konnte ich betreffs des Steckenbleibens bei Frakturen nicht feststellen.

Wie die Diaphyse der langen Röhrenknochen verhalten sich auch diejenigen der kurzen Metacarpal- und Metatarsalknochen, der Clavicula etc. (vgl. die Röntgenbilder Fig. 24 und 25). Betreffs der in vieler Beziehung ähnlichen Verletzungen der übrigen besonders harten Knochen (Unterkiefer, Sitzbeinkochen etc.) verweise ich auf die Publikationen meiner Herren Kollegen.

2. Die Schussfrakturen der Metaphysen der Röhrenknochen.

Entsprechend dem Uebergangscharakter der Metaphyse ähneln die Verletzungen dieser Zone mehr denjenigen der Epiphyse oder Diaphyse, je nachdem die Auftreffstelle des Geschosses dem einen oder dem andern der genannten Knochenabschnitte näher liegt. Die beiden auf (Taf. XVIII, Fig. 11 u. 14) wiedergegebenen Frakturen sind eigentlich mehr Meta- als Diaphysenschüsse, sie entsprechen jedoch, was die Ausdehnung und Art der Splitterung anbelangt, genau den Diaphysenverletzungen und sind deshalb bei diesen abgehandelt worden. In dem einen Fall (Taf. XVIII, Fig. 11) ging die Splitterung sogar noch weit in die Epiphyse hinein, so dass Herr Stabsarzt Dr. Matthiolius bei der wegen Eiterung notwendig gewordenen Operation bis in die Nähe des Fussgelenks gelangte. Häufiger als an den Diaphysen kommen an den Metaphysen Rinnen und Lochschüsse zu Stande, wenigstens aus grösseren Entfernungen; in dieser Beziehung besteht also mehr Aehnlichkeit mit den noch zu besprechenden Epiphysenverletzungen. Allerdings sind auch diese Rinnen- und Lochschüsse meist mit Splitterung kompliciert, doch pflegt die Kontinuität nicht aufgehoben zu sein. Der klinische Befund lässt in solchen Fällen die Knochenverletzung häufig nicht mit Bestimmtheit diagnosticieren, da typische Frakturensymptome fehlen und die Funktion des Gliedes gewöhnlich erhalten ist. Nur die starke Druckempfindlichkeit spricht für eine Beteiligung des Knochens, die sich dann aus dem Röntgenbild meist mit allen Einzelheiten ergiebt.

Näher brauche ich auf die Metaphysenschüsse nicht einzugehen, da sie regellos bald mehr den Compacta- bald mehr den Spongiosa-Verletzungen gleichen.

3. Die Schussfrakturen der Epiphysen der Röhrenknochen und der kurzen spongiösen Knochen.

Hier bildet bei mittleren und grösseren Entfer-

nungen der Loch- und Rinnenschuss die Regel. Eine Ausnahme machen nur die besonders harten Epiphysen des oberen Tibia- und unteren Humerusendes, bei denen auch in mittelgrossen Distanzen Splitterungen beobachtet werden. Am unteren Humerusende, wo die Compacta ja fast bis an den Knorpel reicht, pflegen Splitter nie ganz zu fehlen. Einmal wurden sie auch an der unteren Femurepiphyse beobachtet bei einem Querschläger, der den inneren Condyl abgesprengt hatte. Die Querschlägerverletzungen sind ja überhaupt schwerer.

Der Lochschuss stellt eine durch den Knochen gleichsam durchgestanzte Röhre dar, die mit Grus ausgefüllt ist. Knocheneinund Ausschuss sind scharfrandig, kleinere Fissuren fehlen in ihrer Umgebung wohl selten. Meist scheint sich die Röhre gegen den Ausschuss hin etwas zu erweitern. Wie glatt der Knochen durchbohrt wird, ergiebt sich aus den Röntgenbildern. Ich habe eine grosse Anzahl von Spongiosalochschüssen an Epiphysen und Knochen mit X-Strahlen untersucht und in den meisten Fällen keine Spur einer Veränderung finden können. Selbst bei sehr guten Strukturbildern war die Verletzung nicht sichtbar, nur bei einem von vorn nach hinten die obere Tibiaepiphyse durchsetzenden Fernschuss war es mit einiger Phantasie möglich, den in der Durchleuchtungsrichtung gelegenen Schusskanal zu erkennen.

Ist der Knochen nur gestreift, so findet sich ein mehr oder weniger tiefer Rinnenschuss, der selbst an wenig umfangreichen Knochenteilen wie am Fibulaköpfchen und an den Malleolen die Kontinuität nicht aufzuheben pflegt.

Wie verhalten sich nun die Nahschüsse? Auch hier kommen Lochschüsse vor, namentlich am oberen Humerus- und unteren Femurende, doch sind sie meist nicht so glatt, wie bei Verletzungen aus grösseren Entfernungen. Einmal hatten wir Gelegenheit bei einem solchen Nahschuss einen Operationsbefund zu erheben, der den Lochschuss bestätigte.

Es handelte sich um einen Skandinavier, welcher bei Magersfontein auf 25 m durch die obere Tibiaepiphyse geschossen war. Das Lee-Metford-Projektil hatte schräg von unten aussen nach oben innen den Knochen durchbohrt, die Kontinuität war erhalten. Ein- und Ausschuss waren oval, klein; der Ausschuss lag genau in der Kniegelenkslinie, so dass es kaum zu verstehen ist, wie das Gelenk intakt bleiben konnte. Das Röntgenbild zeigte einen normalen Knochen, in der Ein- und Ausschussstrecke waren feinste Knochensplitterchen deutlich zu erkennen. Der Verwundete hatte lange auf dem Schlachtfeld gelegen, die Wunde war inficiert und

machte eine Operation notwendig, welche von Herrn Stabsarzt Dr. Matthiolius ausgeführt wurde. Es fand sich die ganze obere Tibiaepiphyse von einem mit Knochengrus ausgefüllten, den Querschnitt des Lee-Metfordgeschosses an Breite ein wenig übertreffenden, röhrenförmigen Schusskanal durchsetzt, welcher gegen den Ausschuss hin sich ein wenig erweiterte und in eine haselnussgrosse, mit etwas grösseren Spongiosa-Splitterchen ausgefüllte Höhle überging. Jede grössere Splitterung fehlte.

Dass hier ein Lochschuss zu Stande gekommen ist, trotzdem es sich um die harte obere Tibiaepiphyse gehandelt hat, ist einigermassen auffallend. Allerdings waren die Epiphysenlinien, obwohl Pat. bereits 25 Jahr alt war, nur zur Hälfte verknöchert (Röntgenbild), so dass der Knochen vielleicht abnorm weich gewesen ist. Ein Fernschuss ist ausgeschlossen, denn der Mann bekam beim Sturm auf eine englische Schanze gleichzeitig die auf Taf. XVIII, Fig. 11 wiedergegebene schwere Splitterfraktur der Tibia mit grossem Ausschuss.

Vielfach ist bei Schüssen aus so geringer Entfernung die Verletzung viel schwerer, die spongiöse Substanz ist in mehr oder weniger grosser Ausdehnung zermalmt, an den Röhrenknochen geht die Splitterung weit in die Metaphysen hinein, die Kontinuität ist aufgehoben, ob nun der Knochen nur gerinnt oder voll getroffen ist. Die schwersten Verletzungen dieser Art haben wir an dem unteren Ende des Unterschenkels und an der Handwurzel beobachtet (Taf. XXI, Fig. 28). Etwas gutartiger war die bei einem Mausernahschuss zu Stande gekommene Zersplitterung des Metacarpusköpfchens (Taf. XXI, Fig. 27); Ein- und Ausschuss waren hier klein.

Eine sehr schwere Verwundung sahen wir bei einem Engländer, welcher einen Mauserschuss quer durch die Knöchelgegend erhalten hatte. Ein- und Ausschuss waren mittelgross und mit kleinen Spongiosasplittern ausgekleidet. Das ganze Fussgelenk und seine Umgebung war in eine grosse Zertrümmerungshöhle verwandelt, in der die Reste des zermalmten Talus lagen; auch die Tibiaepiphyse war vollkommen zerstört. Von ihr aus ging die Splitterung 8 cm weit in die Metaphyse hinein, Splitter von 4—6 cm Länge abtrennend, die fast ganz von Periost entblösst waren. Auch die nicht voll getroffene Fibula war in gleicher Weise gesplittert, der äussere Malleolus abgetrennt. Ich habe in diesem Fall wegen Infektion reseciert, doch war die Grenze der konservativen Behandlung erreicht. Der Verlauf war auffallend günstig, die Temperatur war im ersten Verbande nach 5 Tagen normal, da wurde mir der Patient von den Engländern entführt, und ich habe nichts mehr von ihm gehört.

Sehr gut giebt das Röntgenbild Taf. XVIII, Fig. 15 einen schwe-

ren Nahschuss des Ueberganges von Epiphyse in Metaphyse am oberen Ende des Unterschenkels wieder. Bei dem aus grosser Nähe durch ein Mausergeschoss verwundeten Kaffern war der Einschuss klein, der Ausschuss gross, 5: 4 cm. Die Fibula war gestreift, aber dicht unterhalb des Köpfchens frakturiert. Die Tibia ist schräg von aussen hinten nach innen vorn durchgeschlagen. Man sieht im Röntgenbilde, wie der Schusskanal sich schnell trichterförmig erweitert, zahlreiche Splitter sind herausgeschleudert und haben den grossen Ausschuss verursacht, welcher direkt über der Knochenwunde gelegen ist. Nach allen Seiten hin sieht man Splitterungslinien verlaufen, besonders auffallend ist ein Spalt, welcher fast in Längsrichtung des Knochens bis in die Diaphyse hinabgeht. Die Kontinuität ist in Höhe des Schusskanals aufgehoben. Dieser Fall ist so recht ein Beweis, welch guten Einblick man durch das Röntgenbild in alle Einzelheiten einer Schussfraktur bekommen kann.

Die Symptome sind je nach der Art der Knochenverletzung verschieden. Ich will nur erwähnen, dass in frischen Fällen die Beschwerden bei Loch- und Rinnenschüssen relativ gering zu sein pflegen. An der oberen Extremität und bisweilen bei Trochanterschüssen braucht auch die Funktion nur sehr wenig beeinträchtigt zu sein, während bei Schüssen am Knie- und Fussgelenk die Verwundeten sich gewöhnlich garnicht oder nur noch einige Schritte weiter bewegen können. Uebrigens haben wir es mehrfach beobachtet, dass die unteren Epiphysen beider Unterschenkel von einem Geschoss quer durchschlagen waren; das hängt damit zusammen, dass man beim Schiessen im Liegen die Füsse meist kreuzt, und dass in Südafrika auch viel im Sitzen geschossen wird, wobei dann die gekreuzten Füsse zum Auflegen des Gewehres benutzt werden.

Ganz auffallend ist, dass sich bei einem Fernschuss der oberen Tibiaepiphyse mit stecken gebliebenem, vorher aufgeschlagenem Geschoss Hautemphysem um den Einschuss herum vorfand.

4. Die Schussfrakturen der platten Knochen.

Die Schussverletzungen der platten Knochen sind die günstigsten von allen. Trotzdem sie sehr häufig sind, übersieht man sie doch oft wegen der Geringfügigkeit der Erscheinungen und hat sich bei einem Brust- oder Beckenschuss nicht selten erst klar zu machen, dass hier der Richtung des Schusskanales nach die Schulterplattschuppe bezw. das Darmbein durchschlagen sein muss. An der Sca-

pula findet man dann stets eine ausgesprochene Druckempfindlichkeit des Knochens, welche über die Treffstelle weit hinauszugehen pflegt, entsprechend den namentlich bei Schräg- und Nahschüssen wohl zahlreichen Fissuren. Abnorme Beweglichkeit und Splitterung habe ich unter den vielen Scapulaschüssen, die ich gesehen habe, nur einmal nachweisen können, und in diesem Fall hat es sich um einen Aufschläger gehandelt (s. u.). Auch an der Spina und am Acromion scheinen Loch- und Rinnenschüsse die Regel zu bilden, bei geheilten Fällen liess sich mehrfach eine deutliche Verdickung nachweisen.

Fast noch günstiger als die Verletzungen der Schulterblattschuppe sind diejenigen des Darm- und Brustbeins. Das Darmbein ist bei Durchlochungen auch meist auf grössere Ausdehnung hin schmerzhaft; sitzt die Verletzung nicht zu weit von der Spina ant. sup., so können auch Bewegungen des Beines Schmerzen verursachen. An der Crista fühlt man mitunter deutliche Rinnenschüsse, und einmal habe ich eine Absprengung der Spina ant. sup. bei einem Mauserschuss aus 350 m Entfernung gesehen. Das abgesprengte Stück war nicht wieder angeheilt und war $2^1/_2$ Monate nach der Verwundung als haselnussgrosser, beweglicher Körper zu fühlen; die Funktion war gut. Sehr schwere Splitterung des Darmbeins fand sich einmal bei einem Schuss aus nächster Nähe (Fig. 11), sie ist atypisch, da das Geschoss zerschellt war (s. u. Aufschläger).

Verletzungen des Brustbeines werden relativ selten beobachtet, da viele die Mittellinie treffende Brustschüsse den Tod auf dem Schlachtfeld zur Folge haben. Indessen habe ich mehrere glücklich verlaufene Fälle einige Zeit nach der Verletzung gesehen, bei denen der Knochen vollständig normal erschien.

An den Rippen kommen dem klinischen Befunde nach offenbar Lochschüsse vor. Einen 6 mm breiten, 4 mm tiefen Rinnenschuss der II. Rippe fand Herr Dr. Hildebrandt bei einer Sektion. Auch völlige Kontinuitätstrennungen werden beobachtet.

e. Die Schussverletzungen der Gelenke.

Anatomisch decken sich die Gelenkverletzungen annähernd mit denen der Epiphysen. Die spongiösen Knochenteile werden bei Schüssen aus grösseren Entfernungen durchbohrt oder gerinnt, Splitterungen sind besonders am unteren Humerusende häufig und können hier in schräger Richtung weit in die Compacta hinein verlaufen, vom Periost mitunter noch zusammengehalten. Bei Nahschüssen finden wir in

manchen Fällen die schon bei den Epiphysenverletzungen erwähnten schweren Zerstörungen (vgl. Taf. XXI, Fig. 27 u. 28). Die Patella ist meist glatt durchlocht, nur Dent (Brit. med. journ. S. 662) berichtet von einer Querfraktur durch ein in die Kniekehle eingetretenes Lee-Metford-Geschoss. Wie sich der Knorpel an den Stellen verhält, wo er durchbohrt oder gestreift ist, vermag ich nicht zu sagen, da ich glücklicherweise niemals ein Gelenk habe zu eröffnen brauchen.

Häufiger als früher werden durch das kleine Kaliber offenbar einfache Kapseldurchbohrungen ohne Knochenverletzung verursacht, soweit aus dem Verlauf des Schusskanals und den Erscheinungen in dieser Beziehung ein Schluss möglich ist. Am Kniegelenk haben wir sie mit Bestimmtheit beobachtet in Fällen von isolierter Verletzung des oberen Recessus. Auch bei Schüssen von vorn nach hinten namentlich bei etwas schrägem Verlauf scheinen sie jetzt nicht nur in dem bekannten Stromeyer-Simon'schen Winkel vorzukommen.

Perforation der Gelenkkapsel durch einen Knochensplitter oder ein spitzes Bruchende haben wir bei Kleinkaliberfrakturen nicht gesehen, wohl aber bei einer Shrapnellverletzung (Taf. XXV, Fig. 34).

Dass Fissuren sich von Dia- und Metaphysenfrakturen aus bis in benachbarte Gelenke erstrecken können, wurde schon erwähnt.

Subluxationen und Luxationen kommen wohl nicht mehr vor. Während ich im griechisch-türkischen Kriege bei schweren Splitterfrakturen des oberen Humerusendes mehrfach Subluxationen gesehen habe, ist mir etwas derartiges in diesem Kriege nicht aufgefallen.

Das Steckenbleiben von Geschossen in Gelenken ist sehr selten geworden.

Weitaus am häufigsten haben wir Knieschüsse gesehen, viel spärlicher waren die Verletzungen des Schulter-, Ellenbogen- und Fussgelenkes, noch seltener diejenigen des Handgelenkes, und nur einmal haben wir einen Hüftgelenkschuss beobachtet. Am Knie wurden die Leute meist im Stehen oder Gehen, seltener im Liegen oder Reiten verwundet, Fussgelenkschüsse kamen vorwiegend bei reitenden und liegenden, Schulterschüsse bei gehenden und liegenden Mannschaften vor. Verwundete mit Gelenkverletzungen der unteren Extremität stürzten meist sofort oder nach einigen Schritten zusammen.

Bekommt man einen Gelenkschuss frisch in Behandlung, so findet man stets einen Hämarthros, der am Knie am deutlichsten nachzuweisen ist. Bei Schüssen durch den oberen Kniegelenks-Re-

cessus ist der Bluterguss in diesem Abschnitte des Gelenkes oft stärker als in den übrigen. Die Menge des ergossenen Blutes wechselt sehr, mitunter findet man das Kniegelenk ausserordentlich prall gefühlt, in anderen allerdings seltenen Fällen ist der Erguss eben nachweisbar. Im allgemeinen ist der Hämarthros um so stärker, je schwerer die Knochenverletzung ist, doch kann er auch bei einfachen Kapseldurchbohrungen recht erheblich sein. So stark, dass eine Entleerung notwendig geworden wäre, haben wir den Bluterguss nie gefunden, meist war er nach 1—3 Wochen eventuell unter dem ersten Verbande resorbiert. Nur einmal konnte ich einen Erguss noch nach 2 Monaten konstatieren, allerdings bei einem Manne, der von Anfang an ohne Kontentivverband herumgelaufen war.

Die Funktion ist ebenfalls in sehr verschieden hohem Grade beeinträchtigt. Je stärker der Hämarthros und je schwerer die Knochenverletzung, desto hochgradiger pflegen die Beschwerden und die Funktionsstörung zu sein. Mitunter vermögen allerdings die Verwundeten trotz deutlichen Blutergusses das Gelenk noch relativ ausgiebig zu bewegen, auffallend gross waren die Beschwerden bei dem von uns beobachteten Hüftgelenkschuss.

Trotz Zugverbandes und beträchtlicher Morphiumdosen schrie der Verwundete, ein Engländer, stundenlang; erst nach 14 Tagen liessen die Schmerzen nach. Möglicherweise hat hier im Gelenk ein entzündlicher Erguss bestanden, denn Patient hatte mehrere Tage lang Temperatursteigerung, und um den kleinen Ausschuss zeigte sich nach 8 Tagen eine entzündliche Rötung, die jedoch bald zurückging. Das Bein lag bei der Aufnahme in Aussenrotation, leichter Abduktion und Flexion, jede Bewegung war enorm schmerzhaft.

Höchst interessante Einzelheiten kamen zur Beobachtung. Schon oben erwähnte ich einen Fall von pulsierendem Haemarthros, bedingt durch die Kommunikation eines Poplitea-Aneurysmas mit dem Kniegelenk. Einen ganz analogen Fall hat Treves ebenfalls bei einem Mauserschuss gesehen[1]).

Schnellendes Knie im Anschluss an eine Schussverletzung des Kniegelenkes ist gewiss auch eine Rarität. Ich verdanke diese Beobachtung der Güte des Herrn Dr. Reinhardt in Pretoria. Der betreffende Verwundete, ein englischer Offizier, konnte nach Heilung der Verletzung das Kniegelenk nur bis 160° strecken, dann erfolgte der Rest der Streckung mit einem Ruck. Ob es sich um einen Krampf der Oberschenkelmuskulatur oder um

1) Brit. med. journ. 1900. 7. IV. 00.

eine Verletzung des Ligament. cruciat. post. gehandelt hat, vermag ich nicht zu sagen.

Die Prognose der Knochen- und Gelenkwunden.

Welch ein Unterschied im Verlauf der Knochen- und Gelenkverletzungen im Feldzug 1870/71 und im südafrikanischen Kriege! Damals kaum eine Frakturheilung ohne Eiterung, kaum ein Kniegelenkschuss oder eine Femurfraktur ohne Amputation, wenn diese Amputation das Leben noch zu retten vermochte. Und jetzt? Nicht eine Kniegelenksvereiterung haben wir gesehen, nicht eine Amputation haben wir wegen Femurfraktur auszuführen brauchen; mit Ausnahme einiger weniger, die unter besonders ungünstigen Verhältnissen inficiert wurden, sind die Oberschenkelschussfrakturen alle glatt ohne Eiterung geheilt. Eine Amputation, eine Gelenkresektion und einige Revisionen, das war unsere operative Thätigkeit bei einer recht stattlichen Zahl von Knochen- und Gelenkverletzungen durch Kleinkaliberprojektile.

Wodurch ist dieser fabelhafte Umschwung erreicht worden? In allererster Linie durch eine rationelle Therapie. v. Bergmann hat uns gelehrt, die Schusswunden als nicht inficierte, als reine Verletzungen zu betrachten, die bei Fernhaltung nachträglicher Verunreinigungen mit annähernder Sicherheit heilen. Das war das Geheimnis, und sein Entdecker, der die Sonde verbannte und vorschrieb, eine Kniegelenksverletzung nicht zu berühren, sondern sie mit einfacher Occlusion und Immobilisierung zu behandeln, hat eine der medizinischen Grossthaten vollbracht, die Tausenden und Abertausenden das Leben rettet.

Wenn man selbst, wie ich im griechisch-türkischen Kriege, mitangesehen hat, welches Elend eine Vielgeschäftigkeit bei Knochen- und Gelenkverletzungen anzurichten vermag, so begreift man erst den unendlichen Wert, den die v. Bergmann'sche Lehre gebracht hat.

Auch in diesem Kriege ist noch manches Unheil durch Sonden- und Digitaluntersuchung von Gelenk- und Knochenschüssen gestiftet worden[1]), aber das waren doch glücklicherweise die Ausnahmen, und das „noli me tangere" war doch schon ziemlich allgemein zum Prinzip erhoben worden. Herr Stabsarzt Dr. Matthiolius wird auf statistischem Wege nachweisen, wie gross der Einfluss einer rationellen

1) Cf. den Brief des Herrn Dr. Hildebrandt Münchener med. Wochenschrift. Nr. 15. S. 510.

Therapie auf den Verlauf der Schusswunden gewesen ist und welche grossen Unterschiede sich ergeben haben, wenn diese rationelle Therapie gefehlt hat. Dass der erste Verband das Schicksal der Verwundeten speziell bei Knochen- und Gelenkschüssen entscheidet, hat sich in diesem Kriege wieder zur Evidenz erwiesen. Auch im griechisch-türkischen Kriege schon haben wir in den wenigen Fällen, wo primäre Occlusion prinzipiell durchgeführt wurde (z. B. von der russischen Ambulanz bei Dhomokos) glänzende Resultate, sogar glatte Heilungen von Femurfrakturen durch Bleigeschosse gesehen.

Daraus geht hervor, dass der anatomische Charakter der Knochen- und Gelenkverletzung selber prognostisch von geringerer Bedeutung ist als eine rationelle Therapie; heilen doch auch die Diaphysenschüsse der Röhrenknochen jetzt besser als früher, obwohl die Knochenzertrümmerung im allgemeinen eine schwerere geworden ist. Natürlich darf dieser Punkt durchaus nicht ignoriert werden, denn dass eine moderne Gelenkwunde mit lochförmiger Durchbohrung der Spongiosa glatter verläuft als eine bei Bleigeschossen und auch jetzt bei Nahschüssen vorkommende schwere Zertrümmerung der Gelenkenden ist ja ohne weiteres klar. Heilungen derartig schwerer Splitterfrakturen, wie sie auf Taf. XIV—XVII, Fig. 3—10 wiedergegeben sind, hat man früher für unmöglich gehalten. Die Thatsache, dass sie heilen, beweist, dass die Unterscheidung in primäre und sekundäre Splitter irrelevant ist. Bleibt die Fraktur aseptisch, so heilen auch die kleinen, ganz aus dem Periost losgelösten Splitter und ebenso die grösseren oder keineren Geschossfragmente ein.

Viel wichtiger als die Knochenverletzung ist die begleitende Weichteilverletzung, und darin beruht auch zum Teil der Unterschied in der Prognose alter Bleigeschosse[1]) und moderner Kleinkaliberverletzungen. Je grösser die Hautöffnung, je weiter der Schusskanal, desto leichter finden die Infektionskeime ihren Weg in die Tiefe. Ist Ein- und Ausschuss klein und der Wundkanal eng, wie das bei allen modernen Knochen- und Gelenkwunden in mittleren und grossen Entfernungen die Regel ist, so sind Verhältnisse geschaffen, die fast denen einer subkutanen Verletzung gleichen; daher auch der günstige Verlauf der Schussfrakturen trotz schwerer Knochenzertrümmerungen.

Daraus ergiebt sich auch ohne Weiteres, dass die grossen Ausschüsse, welche bei Nahschüssen vorkommen, der Infektion

1) Vergl. auch die Artillerieverletzungen.

die Wege ebnen. In der That betrafen die wenigen schweren Vereiterungen, welche wir erlebt haben, meist Fälle mit grossen Weichteilwunden. Auf der anderen Seite haben wir aber (ebenso wie Watson Cheyne) auch diese Verletzungen heilen sehen, wenn sie rationell, d. h. möglichst wenig behandelt wurden. Primäre Eingriffe sind wohl sehr selten notwendig, ausser wenn es sich um eine Blutstillung handelt oder vollständig herausgerissene Splitter oberflächlich zu Tage liegen.

Eine primäre Amputation kann höchstens dann in Frage kommen, wenn in einem sehr grossen Fraktur-Ausschuss die Haupt-Gefäss- und Nervenstämme zerrissen sind. Wir haben etwas Derartiges nie erlebt, doch haben englische Chirurgen Gangrän nach solchen Verletzungen eintreten sehen.

Von grosser Bedeutung für den günstigen Verlauf einer Knochen- oder Gelenkverletzung ist eine gute Immobilisierung und ein schonender Transport. Beides ist oft leichter gesagt wie gethan. Betreffs der Immobilisierung machen besondere Schwierigkeiten die höher sitzenden Femurfrakturen und die Hüftgelenksschüsse. Die Verletzungen der Beckenknochen sind nur selten so schwer, dass sie eine absolute Ruhigstellung erfordern. Das Beste wäre ja gewiss ein in Extension angelegter, die Hüfte mit einschliessender Gypsverband, doch nimmt derselbe, wenn sich die Verwundungen häufen, zu viel Zeit fort, abgesehen davon, dass es auf dem Verbandplatz oder im Feldlazareth meist an genügenden Lagerungsvorrichtungen und an der nötigen Assistenz fehlt. Der Zugverband kommt primär natürlich gar nicht in Betracht, denn er erfordert eine geeignete Lagerstelle oder andere, nur mit Zeitverlust zu beschaffende Einrichtungen. Kann man ihn relativ frühzeitig, z. B. im stehenden Feldlazareth für längere Zeit anwenden, so ist das für das Endresultat ausserordentlich günstig. Hier besteht also noch ein Bedürfnis. Die Engländer haben sich mit ihrer Hodgen'schen Schiene ganz gut geholfen; es ist dies eine Art Desault'schen Aussenschiene, welche den Oberschenkel an Länge überragt und gegen die nach oben und unten extendiert wird; ein ja schon altbekannter, aber immer noch praktischer Notbehelf.

Bei anderen Frakturen und Gelenkverletzungen ist die Immobilisierung ohne grosse Schwierigkeit zu erreichen.

Ein schonender Transport war in Südafrika ein pium desiderium. Ganz abgesehen von den Qualen, die ein schlechter Transport dem Verwundeten verursacht, ist er für Knochen- und Gelenkschüsse auch prognostisch sehr ungünstig. Stromeyer hat 1870

schon gesagt, das beste für eine Femurfraktur wäre, man liesse sie 4—5 Tage ruhig auf dem Schlachtfelde liegen und schlüge nur ein Zelt über dem Verwundeten auf. Das gilt immer noch, und, wenn auch der Stromeyer'sche Vorschlag sich nicht durchführen lässt, so ist es doch wenigstens sehr nützlich, wenn der Verwundete in möglichster Nähe des Schlachtfeldes einige Tage Ruhe haben kann, ehe ihm schwere Transporte zugemutet werden. Die Frakturen, welche wir nach 3—4tägiger Ruhepause von Paardeberg bekommen haben, sind meist ohne Störung geheilt; Verwundete, welche sofort weiter transportiert werden mussten, haben Mac Cormac[1]) und Treves[2]) mehrfach zu Grunde gehen sehen.

Wie sind nun, eine glatte Heilung vorausgesetzt, die Endresultate bei Verletzungen der Knochen und Gelenke durch Kleinkaliberprojektile? Wenn die Behandlung rationell geleitet und vor allem früh genug gegen die Gelenksteifigkeit vorgegangen wird, so geben die Lochschüsse der Epiphysen und spongiösen Knochen sowie die aus mittleren bezw. grösseren Entfernungen zu Stande gekommenen Gelenkverletzungen recht günstige Resultate. Ich habe eine ganze Anzahl solcher Fälle gesehen, welche mit normaler oder annähernd normaler Funktion ausgeheilt sind; lokal war entweder gar keine Veränderung oder nur eine mässige Verdickung der getroffenen Partien nachzuweisen. Schwellungen, leichte Ermüdung und zeitweise Schmerzen blieben allerdings oft lange zurück. Auffallend ist, dass ein Ellenbogengelenkschuss, bei dem das gesplitterte untere Humerusende mit erheblicher Dislokation und starkem Callus geheilt war und ein deutlicher Cubitus varus bestand, doch nach 10 Wochen schon eine gute Funktion aufwies; Beugung war bis zum spitzen Winkel, Streckung bis 160° möglich, Pro- und Supination war vollständig frei. In anderen Fällen wiederum ist das Resultat, ohne dass man recht eine Ursache finden kann, viel schlechter; die Patienten haben unter Schmerzen und periodischen Gelenkschwellungen zu leiden, und die Funktion wird auch nach Monaten nicht wieder normal. In manchen dieser Fälle hat es sich um Lochschüsse aus geringer Entfernung gehandelt, indessen habe ich bei solchen Nahschüssen, z. B. am Knie, auch sehr gute Resultate gesehen. Nahschüsse mit starken Splitterungen führen, wenn sie überhaupt heilen, wohl stets zu Versteifungen und Ankylosen.

Sehr schädlich ist es, wenn der immobilisierende Verband zu

1) Lancet. 1900. S. 1485 u. f.

2) Cf. Deutsche med. Wochenschr. Nr. 29. 1900. S. 474.

früh entfernt und bei Verletzungen der unteren Extremität dem Patienten das Gehen ohne Contentivverband zu bald erlaubt wird. An der oberen Extremität würde ich nicht vor 4 Wochen, an der unteren nicht vor 4—6 Wochen den immobilisierenden Verband abnehmen. Dass man nur ganz allmählich mit Massage, aktiven und passiven Bewegungen anzufangen hat, ist ja selbstverständlich. Werden die letzteren nicht mit genügender Konsequenz und Energie durchgeführt, so wird das Endresultat nur bei energischen Patienten ein gutes werden. Gelenkmäuse habe ich in keinem Falle gefunden, sie sind jedoch vielleicht die Ursache der oben erwähnten periodischen Schwellungen. Deutliches Crepitieren ist mitunter in Gelenken nachzuweisen, deren Funktion eine vollständig gute ist. Ueber die späteren Folgen der Gelenkverletzung (Arthritis deformans etc.) lässt sich natürlich jetzt noch nichts sagen.

Frakturen des Schaftteiles der Röhrenknochen verhalten sich sehr verschiedenartig je nach der Art und Ausdehnung der Knochenverletzung. Daraus ergiebt sich, dass das Röntgenverfahren die Stellung der Prognose erleichtert, wie das in der Einleitung hervorgehoben wurde. Einfache Quer- und Schrägfrakturen heilen an der oberen Extremität in 3—5, an der unteren in 6—10 Wochen; Ausnahmen kommen vor. Aehnlich günstig kann der Verlauf auch bei mässig gesplitterten Frakturen sein (vergl. Figur 18 und 24). Ist die Splitterung ausgedehnt, so sind verzögerte Konsolidationen häufig; an der oberen Extremität ist starke abnorme Beweglichkeit oft noch nach $1^1/_2$, an der unteren oft noch nach 2 Monaten nachweisbar. Das Endresultat und die Funktion wird bei geeigneter Nachbehandlung trotzdem meist noch ganz gut, Gehbehandlung ist sehr zu empfehlen. Auch Refrakturen kamen vor, so brach z. B. die auf Taf. XVIII, Fig. 13 wiedergegebene Unterschenkelfraktur nach 4 Monaten wieder bei einem Fall des Patienten. Es ist also Vorsicht geboten und längeres Tragen einer leichten Gypshülse zu empfehlen. Nah- und Fernschüsse unterscheiden sich, aseptischen Verlauf und nicht zu grosse Weichteilverletzungen vorausgesetzt, betreffs der Endresultate wenig von einander; ist allerdings die Zerstörung der Weichteile bei einem Nahschuss eine ausgedehnte, so bleiben unangenehme Kontrakturen, Verwachsungen der Narbe mit dem Knochen und Schmerzen meist zurück. Wichtig ist, dass die Dislokation möglichst gut ausgeglichen wird. Stark dislocierte Splitterfrakturen disponieren besonders zu verzögerter Konsolidation und geben natürlich auch schlechte

funktionelle Resultate. Deshalb ist die frühzeitige Anwendung des Zugverbandes von so grossem Vorteil. Splitterungen, welche bis in die Nähe der Gelenke gehen, können trotz starken Callus die Funktion des Gelenkes intakt lassen.

So häufig verzögerte Heilungen bei Comminutivfrakturen vorkommen, so selten sind wirkliche Pseudarthrosen. Wir haben nur einen Fall erlebt; wenigstens war hier nach 3 Monaten am Femur die abnorme Beweglichkeit noch so ausgesprochen, dass eine spontane Heilung kaum anzunehmen war. Das Röntgenbild (Taf. XVII, Fig. 9) erklärt den ungünstigen Verlauf, denn das untere, ganz ungewöhnlich schräg zugespitzte Fragment ist wie ein Spiess weit in die Weichteile hineingefahren und hat wahrscheinlich eine Interposition von Muskulatur bedingt. Einen ganz analogen Fall hat Dent bei einem englischen Offizier beobachtet[1]).

Tritt Vereiterung einer Knochen- oder Gelenkwunde ein, so ist der Verlauf und das Endresultat natürlich sehr verschiedenartig je nach dem anatomischen Charakter der Verletzung und der Intensität der Infektion. Wir haben ausserordentlich bösartige Vereiterungen von Gelenken beobachtet mit letalem Ausgange trotz Amputation, und haben auf der anderen Seite wieder sehr schwere Splitterfrakturen (vgl. Fig. 5 und 11), auch mit grossem Ausschuss nach einfachem Débridement günstig verlaufen sehen. Allerdings muss man es mit der Entfernung der zahlreichen und häufig fest in die Wandungen der Zertrümmerungshöhle eingetriebenen Splitter recht genau nehmen.

2. Spezieller Teil.

a. Schädelschüsse.

Die Schädelschüsse stellen den grössten Procentsatz der Todesfälle auf dem Schlachtfelde. Ihre Häufigkeit hängt von der Gefechtslage ab: liegen die Kämpfenden sich längere Zeit in Deckungen gegenüber, so bietet der Schädel das beste und vielfach das einzige Ziel; kamen die Engländer wie z. B. bei Magersfontein in grosse Nähe von Burenverschanzungen, so waren die Schädelschüsse ebenfalls sehr häufig, da der sicher treffende Bur den stürmenden Feind mit Vorliebe durch einen Kopfschuss unschädlich macht.

Ist der Schädel aus grosser Nähe getroffen, so findet man bei den Toten die ausgedehntesten Zertrümmerungen. Oft sieht man

1) British med. Journ. 1900. S. 971.

nur ein kleines harmloses Loch an der Stirn, hebt man aber den Helm des Toten ab, so findet man ihn angefüllt mit einem wüsten Brei blutiger, zertrümmerter, mit Knochenstücken untermischter Gehirnmasse [1]). In anderen Fällen zeigen die Weichteile nur einen kleinen Ein- und einen etwas grösseren Ausschuss, aus denen Hirntrümmer herausfliessen, der Schädel aber hängt je nach der Lage des Toten ganz nach der einen Seite herüber, oder er hat sich platt auf der Unterlage ausgebreitet; fasst man ihn an, so glaubt man einen Sack mit Knochenstücken in den Händen zu halten. Bei letalen Schädelschüssen aus grösseren Entfernungen ist das Bild weniger schrecklich, zwei kleine Löcher, eine mässig grosse Blutlache und oft gerade bei diesen momentan tötenden Verletzungen das auffallend „lebende" Aussehen des Gefallenen (vergl. Figur 4 und 5, S. 732, 733).

Nun kommen aber doch bei Schädelschüssen durch Kleinkaliberprojektile unerwartet viele Verwundete lebend in die Lazarethe. Natürlich handelt es sich dabei nicht um jene Nahschüsse, wohl aber um Verletzungen aus mittleren und insbesondere grösseren Entfernungen, die meisten dieser Verwundeten sind im Moment der Verletzung sofort bewusstlos und bleiben es für Stunden und für Tage. Ausnahmen kommen vor: ein Engländer, der am 15. Dezember durch den Stirnlappen geschossen wurde, ging noch 300 m zur Ambulanz und verlor erst hier das Bewusstsein. Ein Bur, den Herr Dr. Hildebrandt sah, feuerte noch stehend 5 Schuss ab, brach dann zusammen und wurde mit Lähmung beider Beine aufgefunden. Dass bei Magersfontein ein Engländer mit einem Schädelschuss delirierend 4 Stunden lang auf dem Schlachtfeld umherlief, wurde schon oben erwähnt.

Ist die primäre Bewusstlosigkeit, welche in einem Falle 3 Tage lang anhielt, vorüber, so ist das klinische Bild des Schädelschusses in den meisten Fällen noch ein sehr schweres. Die Verwundeten sind mehr oder weniger stark benommen; manche liegen völlig apathisch da und lassen unter sich gehen; ruft man sie an, so geben sie vielleicht richtige Antworten, verfallen aber sofort wieder in die frühere Apathie oder Schlafsucht. Andere wimmern unaufhörlich, wieder andere delirieren und manche toben derartig, dass sie isoliert werden müssen und ständiger Ueberwachung bedürfen. Die Minderzahl der Verwundeten ist von Anfang an bezw. nach ei-

1) Diese Nahschüsse des Schädels werden von Laien und auch von Aerzten besonders häufig mit Dum-Dum-Geschossen in Verbindung gebracht.

nigen Tagen wieder annähernd oder vollständig klar, doch klagen auch diese Patienten meist über heftiges Kopfweh und Schwindelgefühl. Erbrechen scheint relativ selten zu sein.

Untersucht man den Verwundeten genauer, so findet man stets, auch bei vollkommen erhaltenem Bewusstsein, eine ausgesprochene Pulsverlangsamung als Zeichen des nie ausbleibenden Hirndruckes. Herderscheinungen können ganz fehlen, selbst bei Verletzungen, welche der Richtung des Schusskanals nach das eine oder das andere Centrum betroffen haben könnten. In einer grossen Zahl der Fälle sind sie vorhanden einseitig oder doppelseitig und in allen möglichen Kombinationen, auf die einzugehen, den Rahmen dieser Arbeit überschreiten würde. Jackson'sche Epilepsie habe ich nur einmal gesehen bei einem Streifschuss an der Grenze von rechtem Scheitel- und Schläfenbein. Es bestand eine schwere eitrige Encephalitis, welche zum Tode führte; die Anfälle begannen am linken Arm und gingen auf die linke Hals- und Schultermuskulatur über. Symptome einer Schädelbasisverletzung sind selbst bei Schüssen, welche die Konvexität treffen, nicht selten vorhanden in Gestalt ven Nasenbluten, Sugillationen der Conjunctiven und Augenlider. Schwere Erscheinungen wie Facialislähmungen, Blutungen aus dem Ohr etc. kommen mehr bei direkter Verletzung der Basis vor. Mehrere Male wurde vorübergehende Blindheit beobachtet; bei einem Verwundeten bestand sie fast 4 Wochen, um schliesslich doch noch vollständig zu verschwinden. Sie ist centralen oder peripheren Ursprungs, das letztere dann, wenn bei ausgedehnten Basisfrakturen starke Blutungen in der Orbita stattgefunden haben, welche eine schwere Protrusio bulbi zur Folge haben können. Stokes[1]) hat einen derartigen Fall beschrieben, bei dem die einseitige Blindheit schliesslich stationär wurde und Opticusatrophie eintrat. Die direkten Sehnervenverletzungen gehören natürlich nicht hierher.

Bei Betrachtung des anatomischen Charakters der Schädelschüsse kann man die Verletzung der knöchernen Schädelkapsel nicht von der ihres Inhaltes trennen. Nur bei ganz oberflächlichen Tangentialschüssen, wie ich sie bei den englischen Gefangenen in Waterval gesehen habe, scheint das Gehirn ganz intakt bleiben zu können, doch kommen auch hier Absprengungen der inneren Tafel vor, welche das Cerebrum in Mitleidenschaft ziehen. Die Regel bilden durchaus die penetrierenden Schüsse, welche die

1) Brit. med. Journ. 1900. S. 663.

Schädelhöhle eröffnen und ihren Inhalt mehr weniger schwer laedieren.

Form und Ausdehnung der Knochen- und mit ihr der Gehirnverletzung ist abhängig von dem Durchmesser, in welchem die Schädelkapsel getroffen wird und von der Härte des Knochens. Sehr wichtig sind die penetrierenden Streifschüsse, weil sie relativ häufig in ärztliche Behandlung kommen. Bei Operationen und Sektionen hat man Gelegenheit zur Autopsie der vorhandenen Zerstörungen. Die Weichteilverletzung besteht meist in einem kleinen Einschuss und etwas grösserem Ausschuss, seltener ist eine eigentliche Streifung der weichen Schädeldecken vorhanden. Duchtrennt man die Brücke zwischen Ein- und Ausschuss, so ist man erstaunt über die Grösse der zu Tage tretenden Knochenverletzung. Man findet je nach der Ausdehnung der Streifung einen kürzeren oder längeren Defekt im Knochen, in dessen Tiefe das Gehirn freiliegt. Die Breite des Spaltes entspricht mitunter nur derjenigen des verletzenden Projektiles, in anderen Fällen ist der Defekt um mehr als das Doppelte breiter. Die Ränder können glatt sein, meist sind sie unregelmässig aufgezackt. Zahlreiche Fissuren[1]) gehen nach allen Richtungen und bedingen bisweilen abnorme Beweglichkeit der den Spalt umgebenden Knochenpartien, die besonders auffällt, wenn man mit der Luer'schen Hohlmeisselzange den Defekt erweitert. In seltenen Fällen scheint das streifende Geschoss anstatt eines breiten Spaltes im Knochen eine Depressionsfraktur erzeugen zu können. Dent[2]) hat diesen Befund bei einem ungewöhnlich dicken Schädel erhoben.

Sehr schwer pflegt bei penetrierenden Streifschüssen die begleitende Gehirnverletzung zu sein, mir erscheint sie schwerer als bei Schüssen, welche grosse Durchmesser des Schädels durchsetzen. Es wäre dies ja auch plausibel, denn die schwersten Zerstörungen verursachen immer die aus dem Knochendefekt ausgesprengten und in das Gehirn eindringenden Knochensplitter; da der Defekt bei einem penetrierenden Streifschuss besonders gross ist, so sind auch die in das Schädelinnere hineingesprengten Splitter besonders zahlreich. Wir finden sie regelmässig in der unter dem Knochendefekt

1) Auf die interessanten Befunde, welche wir betreffs Ausdehnung und Anordnung der Splitterungslinien bei Schädelschüssen erhoben haben, will ich nicht eingehen. Ich verweise auf die Publikationen der Herren Dr. Matthiolius und Hildebrandt, von denen letzterer sich durch eine Anzahl wichtiger Sektionen ein besonderes Verdienst um diese Frage erworben hat.

2) Brit. med. Journ. 1900. S. 473.

gelegenen wallnuss- bis kleinfaustgrossen, mit blutigem Gehirnbrei ausgefüllten Zertrümmerungshöhle.

Trifft das Projektil etwas weniger tangential auf, so ist schon ein deutlicher Ein- und Ausschuss im Knochen vorhanden, welche durch eine schmale Brücke von einander getrennt sind. Der Einschuss ist länglich, streifschussartig; es sind Splitter ins Gehirn hineingetrieben, und wir finden eine mehr oder weniger grosse Zertrümmerungshöhle unter dem Einschussdefekt. Grösser als dieser ist im allgemeinen der Ausschuss. Die ihm entsprechenden Splitter sind entweder aus der Weichteilwunde herausgeschleudert oder liegen unter den weichen Schädeldecken, bisweilen in einiger Entfernung; die zertrümmerten Gehirnmassen quellen aus dem Ausschuss heraus. Die beiden Oeffnungen im Schädel sind durch Fissuren verbunden. Radiäre Spaltlinien finden sich um Ein- und Ausgangsöffnung, und besonders deutlich pflegen senkrecht zur Richtung des Schusskanals verlaufende Fissuren zu sein, von denen eine gewöhnlich auf der Mitte zwischen Knochenein- und -ausschuss gelegen ist.

Während also hier noch grosse Aehnlichkeit mit dem penetrierenden Streifschuss besteht, verschwindet diese immer mehr, je mehr sich Knochenein- und -ausschuss von einander entfernen. Je senkrechter das Projektil auftrifft, desto kleiner werden, wenn wir von den Fissuren absehen, die Oeffnungen in der Schädelkapsel, desto weniger Knochenteile werden ins Gehirn hineingetrieben. Dementsprechend wird auch die Hirnläsion an und für sich geringer, doch gleicht sich dies dadurch wieder aus, dass sehr viel grössere Gehirnpartien von dem Geschoss durchlaufen und viel mehr lebenswichtige Teile gefährdet werden. Deshalb bekommen wir auch Streifschüsse häufiger in die Lazarethe, obwohl bei diesen die direkte Zerstörung von Gehirnmassen eigentlich grösser ist. Alles dieses gilt natürlich nur für Schädelschüsse aus grösseren Entfernungen, denn Nahschüsse gelangen wohl niemals in ärztliche Behandlung. Da die Verwundeten gewöhnlich sofort bewusstlos werden, ist es bei Schädelverletzungen natürlich besonders schwer, Anhaltspunkte für die Entfernungen zu gewinnen. Uebrigens habe ich den Eindruck, als ob Schüsse, die in transversaler Richtung den Schädel durchsetzen, gefährlicher seien als sagittal verlaufende.

Erwähnen möchte ich noch wegen ihres prinzipiellen Interesses die Sektion eines in Jakobsdal gefallenen Skandinaviers. Das Lee-Metford-Geschoss hatte im linken Scheitelbein einen 3 cm langen und 2 cm breiten Defekt gesetzt und war deformiert im Schädel

stecken geblieben. Das Interessante ist, dass zwar der grössere Teil der Knochensplitter in der Zertrümmerungshöhle lag, dass aber ein Knochenstück von Markstückgrösse ausserhalb des Schädels etwas nach hinten von der Weichteilwunde angetrocknet in den Haaren des Toten gefunden wurde.

Die Prognose der Schädelschüsse, so schlecht sie ist, muss immer noch für besser gelten, als man erwartet. Die Annahme, dass bis über 2000 m alle den Schädel treffenden Kleinkalibergeschosse töten werden, hat sich nicht bestätigt. Wie viele Schädelschüsse den Tod auf dem Schlachtfelde herbeiführen, wird sich mit annähernder Sicherheit erst aus den englischen Statistiken ergeben, nach dem allgemeinen Eindruck ist der Procentsatz ein sehr grosser. Auch von den in die Lazarethe gelangenden Verwundeten erliegt noch mancher den Folgen der Verletzung. Ein Teil dieser Todesfälle fällt der Schwere der Gehirnläsion zur Last, ein anderer der Steigerung des Gehindruckes durch Blutung, weitaus die meisten jedoch der Infektion. Wie gross schliesslich der Procentsatz der allen diesen Fährlichkeiten Entrinnenden ist, das hängt von äusseren Verhältnissen ab, in erster Linie von einer frühzeitigen rationellen Behandlung, sodann von der Möglichkeit einer längeren Ruhe in der Nähe des Schlachtfeldes und von der Art des Transportes. Die Schädlichkeit eines frühzeitigen und wenig schonenden Transportes haben wir bei einem Buren beobachten können, der vollständig klar in scheinbar befriedigendem Zustande bei Paardeberg auf den Ambulanzwagen gehoben wurde und nach ca. 12stündigem Transporte sterbend in Jakobsdal eintraf. Als wir den Verband abnahmen, fanden wir ihn vollständig angefüllt mit blutigem Gehirnbrei. Noch schädlicher wirkt der Transport natürlich auf inficierte Gehirnwunden, einerlei ob vor oder nach der Operation.

Ueber die späteren Folgen der Schädelschüsse lässt sich noch nichts bestimmtes sagen. Mancher wird noch nach längerer Zeit den Residuen der schweren Gehirnläsion erliegen; Geisteskrankheiten, Epilepsien etc. werden gewiss häufig sein. Eine vollständige Restitutio wird jedenfalls zu den Seltenheiten gehören, wenn auch vielleicht mancher mit leichteren psychischen Defekten, mit nicht zurückgegangenen Lähmungen wieder ein nützliches Glied der menschlichen Gesellschaft werden kann [1]). Ein Bur, den Herr Stabsarzt

1) Einen interessanten Fall möchte ich hier erwähnen, den ich bei einem Engländer in Waterval 5 Monate nach der Verletzung gesehen habe. Der kleine verheilte Einschuss, unter dem ein unbedeutender viereckiger Defekt

Dr. Matthiolius wegen Gehirnabscesses operiert hat, war bald wiederhergestellt und nach 3 Monaten noch in so gutem Zustande, dass keine Spur der äusserst schweren Verwundung zurückgeblieben war. Solche Fälle gestatten einen etwas freudigeren Ausblick, im allgemeinen aber wird man sagen dürfen, dass die Schädelschüsse, obwohl in einem relativ grossen Procentsatz das Leben erhalten bleibt, mit den Herz- und Rückenmarksschüssen die traurigste Prognose aller Kleinkaliberwunden haben.

Die Infektionsgefahr ist wie überall, so auch bei den Verletzungen des Schädels um so grösser, je breiter die Kommunikation der tieferen Wundabschnitte mit der Aussenwelt ist. Darum sind in dieser Beziehung die Streifschüsse entschieden am meisten gefährdet. Selbst wenn die Weichteilwunden geringe Ausdehnung haben, muss der grosse Defekt im Knochen die Infektion begünstigen, liegt doch in diesen Fällen die so leicht zu inficierende geräumige Zertrümmerungshöhle im Gehirn fast direkt unter den Oeffnungen in der Haut. In der That hat es sich auch bei fast allen Gehirnabscessen, die wir operiert haben, um Streifschüsse gehandelt. Ueberhaupt scheinen mir die Schädelschüsse mehr wie die meisten Kleinkaliberverletzungen der Infektion ausgesetzt, weil die Bakterien hier auf besonders kurzem Wege an den eigentlichen Zertrümmerungsherd herangelangen können. —

Sehr geteilt sind die Ansichten über die Therapie der Schädelschüsse. Es ist dies wohl der erste Krieg, in welchem die operative Behandlung in grossem Massstabe zur Geltung gekommen ist, und so ist man denn auch, wie das ja gewöhnlich der Fall zu sein pflegt, weit über das Ziel hinausgeschossen, wenigstens meiner Meinung nach. Prinzipielle Anhänger der operativen Therapie sind Treves und Watson Cheyne; sie fordern, dass man jeden Schädelschuss so bald als möglich trepanieren soll. Das ist sehr riskant, denn die schon an und für sich grosse Infektionsgefahr bei Schädelverletzungen wird noch erheblich wachsen, wenn man in der Nähe des Schlachtfeldes operativ das Schädelinnere freilegt. In der

im Knochen zu fühlen war, befindet sich am Hinterhaupt dicht oberhalb der Linea nuchae sup. fingerbreit nach links von der Mittellinie. Der schlitzförmige, ebenfalls verheilte Ausschuss liegt an der linken Sutura zygomatico frontalis. Pat. war 4 Wochen lang blind, sieht jetzt wieder normal; er ist sehr ruhig und still, vergisst alles innerhalb einer Stunde. Also Korsakoff'scher Symptomenkomplex, zurückzuführen auf eine Verletzung des Stirnhirns. Uebrigens sind alle nach Schädelschüssen „Geheilten" ausserordentlich empfindlich gegen Hitze und hatten in Afrika sehr darunter zu leiden.

That haben wir Patienten, die im Feldlazareth Paardeberg von englischen Aerzten primär trepaniert worden waren, in Jakobsdal noch einmal trepanieren müssen, dieses mal aber wegen Gehirnabscesses. Ich will gern zugeben, dass es Schädelschüsse giebt, die in den ersten Tagen nach der Verwundung dringend einer Operation bedürfen, halte es aber nicht für richtig, ohne strikte Indikation zu operieren und nun gar unter Verhältnissen, in denen man nicht für einen aseptischen Verlauf garantieren kann. Der Hirndruck darf meiner Meinung nach nicht als Indikation gelten, denn man findet ihn bei jedem Schädelschuss. Ebensowenig verlangen primäre Herderscheinungen und allgemeine psychische Depressions- oder Erregungszustände eine Operation, denn sie ändern sich nach dem Eingriff, wie ich aus eigener operativer Erfahrung weiss, auch nicht schneller als ohne denselben.

Anders liegt die Sache, wenn die angeführten Zustände eine konstante Steigerung erfahren, wenn der Hirndruck in bedrohlicher Weise zunimmt, oder neue Lähmungen und soporöse Zustände auftreten. Dann ist unter allen Umständen die Indikation zum schleunigen operativen Eingreifen auch unter wenig günstigen äusseren Verhältnissen gegeben [1]). Das gleiche gilt, wenn Anzeichen dafür vorhanden sind, dass eine Infektion stattgefunden hat, und hier kommt dann alles auf den Scharfsinn des Arztes an. Die foudroyanten Fälle, bei denen die Symptome keinen Zweifel lassen über die vorhandene Infektion, sind es nicht, welche gute operative Resultate geben, denn diese Verwundeten erliegen doch meist der Ausbreitung der Eiterung auf andere Hirnabschnitte und auf die Meningen. Dagegen können die sich langsam entwickelnden Gehirnabscesse bei frühzeitiger Operation therapeutisch sehr dankbar sein, aber hier erfordert das Erkennen bei dem bekannten schleichenden Verlauf des Gehirnabscesses auch oft die sorgfältigste Ueberlegung. Ich will hier nicht auf die Symptome eingehen, welche zur richtigen Diagnose führen; nur so viel möchte ich auf Grund unserer Erfahrungen mit Kleinkaliberschüssen hervorheben, dass das Vorhandensein eines Schädelstreifschusses selbst bei kleinen Hautöffnungen den sich regenden Verdacht eines Gehirn-

1) Ich habe mich bei Kriegs-Trepanationen mit Vorteil eines über die Schussöffnung gesetzten Kreuzschnittes bedient. Die vier Lappen werden mit dem Periost zurückgeklappt und mit je einer Naht an der Kopfschwarte befestigt. Auf diese Weise spart man Assistenz und kann sich einen beliebig grossen Teil des Schädels zugänglich machen.

abscesses bestärken muss. Sollte man hier auch einmal einen Eingriff zu viel machen, so halte ich das nicht für so schlimm, als wenn man einen Gehirnabscess, der noch Aussicht auf Erfolg bietet, unoperiert lässt.

Die Nachbehandlung dieser Operationen erfordert die grösste Geduld und Sorgfalt des Arztes wie des Pflegepersonales, dann aber erzielt man auch recht erfreuliche Resultate. Daraus ergiebt sich schon, dass in einem nahe beim Schlachtfeld gelegenen Feldlazareth die Operation nur dann von Erfolg sein kann, wenn es möglich ist, den Verwundeten längere Zeit unter guter Pflege zu behalten. Wer sich einmal selbst wochenlang um einen Gehirnabscess gesorgt und von Tag zu Tag zwischen Hoffen und Verzweifeln am glücklichen Ausgange geschwankt hat, wird mir dies ohne weiteres zugeben. Leider ist man ja im Kriege oft gezwungen, den Patienten weiter zu schicken, ehe es für ihn gut ist, und das Schädlichste für Hirnschüsse oder gar Hirnabscesse ist, wie schon oben erwähnt wurde, ein frühzeitiger uud weniger schonender Transport. Kommt aber ein Verwundeter mit einem Abscess noch in relativ gutem Zustande in stehende Lazarethe, wo man ihn längere Zeit behalten kann, so sind die Chancen für ihn wesentlich günstiger, zum Teil allerdings deswegen, weil nur die nicht allzuschlimmen Infektionen den Patienten so weit gelangen lassen.

In den geordneten Verhältnissen eines stehenden Lazarethes darf man vielleicht auch mit der Indikation zum Operieren etwas weiter gehen. Ich für meine Person thue es nicht, denn ich glaube, dass ein in die Zertrümmerungshöhle eingetriebenes Knochenstück oder Geschossfragment, wenn es aseptisch bleibt, später auch nicht viel mehr Schaden anrichtet, als die schon an und für sich zurückbleibende grosse Narbe im Gehirn; und die Gefahr der Infektion liegt eben doch immer vor. Ich gebe aber ohne weiteres zu, dass ein anderer Standpunkt auch seine Berechtigung hat.

b. Wirbelsäulenschüsse.

Nur wenige Worte über die Verletzungen der Wirbelsäule und des Rückenmarks. Keine Verwundung repräsentiert Jammer und Elend mehr als diese. Ich sehe hier von den Fällen ab, bei welchen nur die knöcherne Umhüllung des Rückenmarks getroffen, also ein Wirbelkörper durchbohrt, ein Dornfortsatz zertrümmert ist, ohne dass der Inhalt selbst Schaden gelitten hat. Infolge des kleineren Kalibers und der glatteren Durchbohrung spongiöser Knochenteile

sind diese Fälle glücklicher Weise häufiger als früher. Dafür sind aber auch diejenigen Verwundeten, welche jetzt Wirbelschüsse mit Lähmungen davontragen, hoffnungsloser als ehemals, denn die Commotio medullae ist seltener geworden, und eine Lähmung bei einem Wirbelschuss spricht jetzt mit grösserer Wahrscheinlichkeit als früher für eine schwere Läsion des Markes.

Ich kann über 8 Rückenmarksschüsse berichten, von denen einer das Hals-, sechs das Brustmark, und einer die Cauda equina betrafen; der letztere Fall wurde von der II. deutschen Ambulanz zu Springfontain beobachtet. Von diesen Verletzungen waren 3 gleichzeitig Bauchschüsse, bei einem war das Projektil in der Lunge stecken geblieben. In der Mehrzahl der Fälle war die Wirbelsäule in annähernd sagittaler, einmal in frontaler Richtung durchschossen; in 2 Fällen handelte es sich um schräg von oben nach unten oder umgekehrt verlaufende Schüsse mit Steckenbleiben des Projektiles. Nur der Caudaschuss nahm, ebenso wie einige von englischen Kriegschirurgen berichtete Fälle, einen günstigen Verlauf insofern, als die Lähmungen grösstenteils zurückgingen, doch trat 3 Wochen nach der Verwundung eine schwere infektiöse Neuritis beider Ischiadici auf (s. S. 749). Alle anderen Fälle verliefen ungünstig. 4 Verwundete starben in 4—14 Tagen, der Exitus wurde durch etwa vorhandene Lungen- und Leberverletzung beschleunigt; ein Patient, der 3 Tage auf dem Schlachtfelde gelegen hatte, erlag der Infektion. Auffallend lange zog sich das Leiden bei einem Buren hin, der acht Monate nach der Verwundung noch am Leben war, auch möglicher Weise noch einige Zeit gelebt hat. Je schwerer die Markzerstörung, je höher sie sitzt, je gefährlicher die Nebenverletzungen und vor allem je ungünstiger die äusseren Verhältnisse, desto rapider der Verlauf. Erwähnen möchte ich noch, dass die Leiden der Patienten durch Hyperästhesien mitunter in unerträglicher Weise gesteigert werden. Im Brit. med. Journ. 1900 S. 911 wird über einen Verwundeten berichtet, den man zur Reinigung etc. täglich zweimal narkotisieren musste, weil ihm jede Berührung die entsetzlichsten Schmerzen verursachte.

Wie zu erwarten war, ist man in diesem modernen Kriege auch der operativen Behandlung der Rückenmarkschüsse näher getreten, man kann wohl sagen, mit recht geringem Erfolge (vgl. die englischen Berichte). Von den schon erwähnten Fällen

1) Cf. Lancet. 10. II. und 3. III. 1900.

wurde nur einer, jener aussergewöhnlich chronisch verlaufende Fall (durch Herrn Professor Korteweg) operiert und zwar 3 Monate nach der Verletzung, also zu einer Zeit, wo die meisten Wirbelsäulenschüsse schon unter der Erde sind. Es fanden sich nur Adhäsionen zwischen Dura und Wirbelkanal, die gelöst wurden, keine eigentliche Markverletzung; trotzdem wurde der Verlauf durch die Operation nicht beeinflusst. Es kommen Fälle vor, bei denen Knochensplitter in den Wirbelkanal dislociert sind und das Mark komprimieren; solche Fälle scheinen für die operative Therapie sehr geeignet. Aber wir haben es mit Schussverletzungen durch die neuen, rapid den Körper durchschlagenden Geschosse zu thun, und hier gilt das, was ich schon gelegentlich der Nervenverletzungen auseinandergesetzt habe: es entfalten diese rasend schnellen Projektile entschieden eine Fernwirkung, die bei einem gewöhnlichen Weichteilschuss nicht zum Ausdruck kommt, wohl aber bei der so fein organisierten Nervensubstanz. Sehr bezeichnend ist ein von Dent[1]) mitgeteilter Sektionsbefund. Man fand mehrere Knochensplitter im Wirbelkanal und sah, wie nach deren Entfernung das komprimierte Mark sich wieder ausdehnte. Bei einer Operation hätte man gewiss hoffnungsfreudig die Wunde geschlossen, und wäre durch den Verlauf bitter enttäuscht worden, denn an der Kompressionsstelle war das Rückenmark zwar ganz intakt, aber ca. 6 cm tiefer war es bei unverletztem Wirbelkanal und ohne irgendwelche nachweisbare Ursache „a complete pulp, entirely disintegrated and diffluent".

Wenn auch die Zerstörung ohne direkte Verletzung wohl nur ausnahmsweise eine so schwere ist und meist nur in makroskopisch wenig erkennbaren Veränderungen besteht, so glaube ich doch, dass man kaum jemals einen für die Operation geeigneten Fall finden wird, denn leichte Läsionen bilden sich von selbst zurück, und bei schweren hat die Operation keinen Effekt. Dazu kommt noch die im Kriege ganz besonders grosse Schwierigkeit, den richtigen Zeitpunkt des Eingriffes herauszufinden. Die meisten Chancen für operative Hülfe würde noch eine Kompression durch Knochensplitter bei unbedeutenden Veränderungen in der Medulla bieten, aber das scheint bei den neuen Geschossen ebenso selten vorzukommen wie eine Kompression durch Blutextravasate ohne gleichzeitige schwerere Läsion des Rückenmarks.

1) Brit. med. Journ. 1900. S. 407.

c. Die Brustschüsse.

Schussverletzungen des Herzens.

Die Herzschüsse stellen nächst den Schädelschüssen wohl die grösste Zahl der Todesfälle auf dem Schlachtfeld. Auch bei diesen Gefallenen findet man, wie bei den momentan tötenden Kopfschüssen, das „lebende" Aussehen der Leichen. Da die Herzwunden allgemein für die einzigen, stets und absolut verderblichen Kleinkaliberverletzungen gelten, so ist von englischer Seite die Einführung eines kugelsicheren Herzschildes empfohlen worden[1]).

Ueber die Anatomie der Herzwunden liegt uns nur ein interessanter Sektionsbefund vor, der bei einem in Jakobsdal gefallenen Buren von Herrn Dr. Hildebrandt erhoben wurde und auch von ihm ausführlich publiciert werden wird. Es fand sich ein Lochschuss des Herzens, der offenbar in der Systole zu Stande gekommen war.

Ob wirklich jeder Herzschuss tötet, muss fraglich bleiben. Mac Cormac[2]) hat sich für das Vorkommen von Heilungen ausgesprochen, und Dent hat einen Fall mitgeteilt, bei dem der Tod erst 1½ Wochen nach der Verwundung erfolgte und die Diagnose „penetrierender Herzschuss" durch die Sektion bestätigt wurde. Bei Schüsssen aus grossen Entfernungen scheinen mir Heilungen nicht unmöglich, denn man trifft in der That gar nicht selten Fälle, bei denen es nach der Richtung des Schusskanales unerklärlich ist, wie das Herz unverletzt geblieben sein sollte. Englische Kriegschirurgen[4]) haben so viele Beobachtungen dieser Art mitgeteilt, dass ich auf Beispiele verzichten kann. Haben nun in einem solchen Falle gar keine charakteristischen Symptome bestanden, so muss man doch daran zweifeln, dass das Geschoss das Herz wirklich getroffen hat, aber es kommen Fälle mit so ausgesprochenen Herzerscheinungen vor, dass man zum mindesten einen Streifschuss ohne Eröffnung der Kammern wird annehmen dürfen. Namentlich der linke Ventrikel könnte infolge seiner dickeren Wandungen einen Streifschuss sehr wohl aushalten. Einen höchst interessanten Fall dieser Art hat mir Herr Dr. Lillpopp gütigst mitgeteilt, er ist ganz analog einem während der Belagerung von Mafeking beobachteten[5]).

1) Vergl. Brit. med. Journ. 1900. S. 602.

2) Lancet. 1900. S. 1239.

3) Brit. med. Journ. 1900. S. 1311.

4) Lancet. 1900. S. 1485.

5) Auch Nancrede hat im spanisch-amerikanischen Kriege einen ähnlichen Fall gesehen.

Ein Bur erhielt am 25. Januar am Tugela auf ca. 1000 m einen Schuss durch die Brust und fiel sofort. Es fand sich ein kleiner Einschuss fingerbreit unter der linken Brustwarze, der ebenfalls kleine Ausschuss lag im unteren Drittel der linken Scapula. Patient wurde zwei Stunden nach der Verwundung vom Schlachtfelde getragen; er war sehr cyanotisch, hatte einen kleinen Puls, schwerste Atemnot und sah moribund aus. Kein nachweisbarer Hämothorax, dagegen die charakteristische dreieckige Dämpfung in der Herzgegend. Trotz des schweren Krankheitsbildes erholte sich Patient bei absoluter Ruhe und befand sich nach 14 Tagen wieder vollständig wohl. Ueber das Endresultat ist nichts bekannt.

Da ein Hämothorax in diesem Fall nicht aufgetreten ist, so muss das ins Pericard ergossene Blut wohl aus einer Herzwunde gestammt haben. Gross wird die Menge nicht gewesen sein, da bekanntlich schon 1/2 Liter schnell ausgetretenen Blutes genügt, um das Herz durch Tamponade zum Stillstand zu bringen.

Todesfälle durch Herzkontusionen, welche bei Bleigeschossen beobachtet worden sind[1]), kommen bei Mantelgeschossen wohl kaum vor.

Schussverletzungen der Lungen.

Lungenwunden haben in jedem Feldzuge zu den häufigsten Verletzungen gehört, so auch im südafrikanischen Kriege. Wir haben alle Varietäten gesehen: Schüsse durch eine und beide Lungen, erstere mehr bei sagittal, letztere mehr bei frontal verlaufenden Schusskanälen, ferner Schrägschüsse in den verschiedensten Richtungen, namentlich solche, bei denen das Geschoss in der Supra- oder Infraclaviculargegend ein- und mehr oder weniger tief am Rücken ausgetreten war. Von englischen Kriegschirurgen sind sogar Längsschüsse beobachtet worden, welche fast den ganzen Mann der Länge nach durchschlugen und so auch die Lunge in Mitleidenschaft zogen. Die Schrägschüsse sind im modernen Kriege besonders häufig geworden, weil mehr als früher im Liegen hinter Deckungen geschossen wird, und die Längsschüsse gehören zu den aus diesem Feldzuge so zahlreich berichteten „Glücksschüssen", da Brust-, Bauch- und Beckenhöhle durchschossen sein kann, ohne dass es dem Verwundeten viel schadet.

Den Tod auf dem Schlachtfeld scheinen Lungenschüsse nur dann zur Folge zu haben, wenn das Geschoss grosse Gefässe z. B. an der Wurzel verletzt, oder wenn ausgedehnte Zerstörungen des Lungengewebes durch Aufschläger und dislocierte Knochensplitter zu Stande

1) Vergl. die Sektionsbefunde von Klebs und Arnold.

kommen. Vielleicht vermögen auch Schüsse durch die grossen Bronchien, namentlich wenn sie beide Lungen betreffen, ohne gleichzeitige Läsion bedeutender Gefässe auf dem Schlachtfeld zu töten.

Die wenigen Sektionsbefunde, die bei Lungenschüssen erhoben worden sind, ergaben enge, glattwandige Schusskanäle. Einmal waren Stücke einer Rippe in die Lunge hineingerissen (s. u.).

Die Lungenwunden gehören zu den günstigsten Verletzungen, welche durch Mantelgeschosse hervorgerufen werden. Jedesmal, wenn Waffen geringeren Kalibers eingeführt worden sind, ist diese Besserung in der Prognose der Lungenwunden aufgefallen; so hat man sich 1870 darüber gewundert, wie günstig die Lungenschüsse des Chassepotgewehres (11 mm) gegenüber denen der Zündnadel (13,6 mm) oder gar des Miniégewehrs (18 mm) verliefen. So gutartig indessen, wie beim modernen Kleinkalibergeschoss sind die Lungenwunden noch nie gewesen.

Im Moment der Verletzung fallen viele Verwundete mit Lungenschüssen nicht. Unter unseren Patienten sind einige gewesen, welche noch 1—2 km gehen oder reiten konnten. Ein Mann, bei dem das Projektil Lunge und Niere gleichzeitig durchschlagen hatte, ist sogar noch 2 Stunden, von einem Kameraden gestützt, gegangen, nachdem er gefallen und wieder aufgestanden war. Dass Verwundete mit einem, ja mit zwei Lungenschüssen noch weiter gefeuert haben, wurde bereits erwähnt.

Sieht man die Patienten bald nach der Verletzung, so ist das Krankheitsbild mitunter ein ganz leichtes. Wir haben drei Fälle beobachtet, bei denen nur aus der Richtung des Schusskanales auf die Beiteiligung der Lunge geschlossen werden konnte. Früher hätte man solche Fälle als Contourschüsse aufgefasst; dass die Lunge in der That verletzt war, ergab sich aus dem erst nach einigen Tagen nachweisbaren, ganz unbedeutenden Bluterguss in die Pleura.

Diese Symptomlosigkeit ist jedoch die Ausnahme, meist haben die Patienten mehr oder weniger schwer zu leiden, und das Krankheitsbild erscheint oft bedrohlicher, als es in Wirklichkeit ist. Sehr selten fehlt Atemnot und eine leichte Cyanose, doch ist sie meist unbedeutend. In manchen Fällen und zwar in solchen, welche einen ausgedehnteren Hämathorax oder Lungeninfiltrationen bekommen, bei denen also grössere Lungengefässe verletzt sind, kann die Dyspnoe sehr peinigend sein. Man findet die Patienten dann schweissbedeckt, mit ängstlichem Gesichtsausdruck und deutlicher Cyanose, doch gehen auch in diesen schweren Fällen die Erscheinungen meist in 8 bis

14 Tagen zurück, vorausgesetzt, dass die Blutung in Lunge und Pleura nicht zu reichlich wird (s. u.). Uebrigens habe ich auch Fälle gesehen, bei denen die ganze eine Thoraxhälfte absolut gedämpft war, und doch keine Atemnot bestand. Schwerere Dyspnoe wies etwa ein Drittel der Fälle auf, von denen ich genaue Notizen besitze. Sie ist prognostisch von einiger Bedeutung, weil sie stets ein Symptom stärkerer Blutung zu sein scheint. In der That haben die Fälle, welche gestorben sind, sämtlich sehr schwere Atemnot gehabt, entweder von Anfang an oder mit dem Einsetzen der Blutung.

Ein anderes Symptom der Lungenschüsse ist Hämoptoe. Sie war nur in etwa der Hälfte meiner Fälle vorhanden und zwar, wohl zufällig, bei Lee-Metford-Schüssen konstanter als bei Mauserschüsssen. Bei den meisten Patienten setzte sie sofort nach der Verletzung ein und war wenig reichlich, zwei Verwundete fingen erst nach einigen Tagen an, Blut auszuwerfen. Die Dauer der Hämoptoe wechselte zwischen 10 Minuten und 14 Tagen, nur in einem Fall, der einen starken Hämothorax bekam, aber günstig verlief, wurden grosse Mengen Blut per os entleert. Ein prognostisch wichtiges Symptom ist die Hämoptoe nicht, da sie bei ganz leichten Fällen vorkommt, bei tödlich verlaufenden dagegen ausbleiben kann.

Untersucht man einen Patienten mit einem Lungenschuss genauer, so findet man mit grosser Regelmässigkeit einen Erguss in die Pleura, also einen Hämothorax. Derselbe kann in den ersten Tagen ganz fehlen, bezw. unnachweisbar sein, später habe ich ihn mit grosser Konstanz festgestellt, wenn auch mitunter nur in ganz geringer Ausdehnung. Meist steigt die Menge des ergossenen Blutes in den ersten Tagen mehr oder weniger hoch, bleibt dann stehen und wird langsam resorbiert. Es kommen jedoch Fälle vor, bei denen die Blutung in die Pleura nicht zum Stillstand kommt, und dies ist das gefährlichste Ereignis bei einem Lungenschuss (s. u.). Im allgemeinen liess sich nachweisen, dass der Hämothorax um so stärker war, je schwerere Transporte die Patienten durchzumachen hatten.

Sehr viel seltener als der Hämothorax ist der Hämopneumothorax, den ich nur 4mal gesehen habe. Im Moment der Lungenverletzung strömt ja wohl etwas Luft in die Pleura, aber die Menge ist bei den engen Schusskanälen der Kleinkalibergeschosse meist sehr gering und wird so schnell resorbiert, dass sie klinisch nicht in Erscheinung tritt. Dementsprechend findet auch das Kollabieren der Lunge offenbar nicht mehr in dem Masse statt wie früher, und es

kommt jetzt bei mehrfachen Schüssen gewiss vor, dass die Lungen selbst mehrfach durchbohrt werden, während früher infolge des Lungencollapses das zweite Geschoss schon durch die leere Pleurahöhle zu gehen pflegte. Ein Ausströmen der Luft aus den Hautöffnungen, welches ich im griechisch-türkischen Kriege mehrfach gesehen habe, wurde in diesem Feldzuge nur einmal von uns beobachtet und zwar bei einem Pyopneumothorax.

Dagegen konnten wir relativ häufig, etwa im fünften Teil der Fälle Hautemphysem feststellen. Es fand sich meist um den Ausschuss, seltener um den Einschuss und verbreitete sich niemals über grosse Strecken des Körpers, höchstens über die betreffende Thoraxhälfte und die nächst angrenzenden Partien. Dreimal war das Hautemphysem mit Pneumothorax vergesellschaftet[1]).

Empyeme sind grosse Raritäten geworden. Wir beobachteten einen Fall unter den mit Cronje bei Paardeberg gefangenen Buren, die bekanntlich 10 Tage ohne Pflege und Behandlung geblieben waren, und einen zweiten Fall bei einem in der Nähe von Dundee verwundeten Engländer. Im ersten Fall hat es sich um einen Pyopneumothorax gehandelt. Beide Patienten blieben am Leben. Dent[2]) sah Empyeme nicht selten auftreten nach Punktionen und Aspirationen von Blut aus dem Pleuraraum. Kein Wunder bei der Kriegsasepsis. Deshalb lasse man die Hände davon.

Lungenvorfall haben wir nie gesehen.

In seltenen Fällen kommen Lungeninfiltrationen zu Stande, die pneumonieartige Symptome verursachen. Ich habe zweimal derartiges beobachtet.

Ein Patient wurde mit hohen Temperaturen (40,6) eingeliefert und bot das Krankheitsbild einer schweren Pneumonie mit sehr frequenter Atmung, Cyanose und einer festen Dämpfung in den oberen Lungenpartien, die von dem Mausergeschoss durchschlagen waren. Von der Mitte der Scapula nach abwärts war die Dämpfung nur eine relative. Schon 3 Tage später war das Krankheitsbild ganz verändert, die Temperatur war fast normal, die Dämpfung hatte sich in den oberen Partien deutlich aufgehellt und war in den unteren absolut geworden. Patient fühlte sich wohl und war kaum wiederzuerkennen. Nach weiteren 9 Tagen konnte er das Lazaret verlassen.

Ich glaube nicht, dass es sich in diesen Fällen um eigentliche

1) Dass wir auch bei anderen als Lungenschüssen Hautemphysem konstatiert haben, wurde bereits erwähnt. Ich erinnere an die Weichteilnahschüsse und die merkwürdige Aufschlägerverletzung der oberen Tibiaepiphyse.

2) Brit. med. Journ. 1900. S. 1311.

Pneumonien handelt. Der Verlauf spricht vielmehr dafür, dass eine Blut-Infiltration des den Schusskanal umgebenden Lungengewebes zu Stande gekommen ist, welche natürlich auch pneumonische Symptome hervorrufen kann. Vielleicht hat das anfangs im Lungengewebe sich ausbreitende Blut später den Weg nach der Pleura gefunden; das Erscheinen der abhängigen Dämpfung lässt diese Deutung zu. Uebrigens können auch Nachblutungen in die Pleura (s. u.) ganz wie Pneumonien mit hohen Temperaturen einsetzen. Wirkliche Lungenentzündungen habe ich nicht gesehen.

Im allgemeinen ist also, wie schon gesagt, die Prognose der Lungenschüsse eine sehr günstige und die weitaus grösste Mehrzahl der Verwundeten wird geheilt. Selbst eine Querschlägerverletzung mit steckengebliebener Kugel habe ich gut verlaufen sehen. Trotzdem darf grosse Vorsicht nicht ausser Acht gelassen werden, denn es kommen nach anfänglichem günstigem Verlauf sehr schwere Nachblutungen in die Pleurahöhle vor, welche den Tod in kurzer Zeit herbeiführen können. Ein junger Bur, den sein Vater 20 Tage nach der Verwundung abholte, wurde nach $^3/_4$stündiger Fahrt auf steinigem Wege plötzlich blass, die betreffende Brusthälfte schwoll nach der Erzählung des Vaters deutlich auf und in 1 Stunde trat der Tod ein. Diese und eine ganze analoge Beobachtung lassen bei Verwundeten mit Lungenschüssen für 4—5 Wochen grosse Schonung geboten erscheinen, auch wenn der Verlauf ein günstiger ist. Namentlich schwere Transporte sollten, was ja leider meist unmöglich ist, thunlichst lange hinausgeschoben werden, denn der ungünstige Einfluss derselben ist fast in jedem Fall zu konstatieren.

Viel schlimmer als die in kürzester Zeit zum Tode führenden Nachblutungen sind die Fälle, bei denen die Verblutung sich über Tage und Wochen hinzieht. Mir ist nicht bekannt, dass in früheren Kriegen ähnliche Beobachtungen gemacht worden sind, sie sind äusserst traurig, und für den Arzt deshalb so deprimierend, weil er gezwungen ist, zuzusehen, ohne helfen zu können. Wir haben 4 solche Fälle erlebt, 3 waren Lee-Metford-Schüsse, einer ein Mauserschuss. In einem Fall fand sich post mortem ein aus der II. Rippe losgerissener Knochensplitter in das Lumen einer Lungenarterie mittleren Kalibers vorragen. Nur bei dem von einem Mausergeschoss verletzten Patienten war der Verlauf anfangs günstig, und die Blutung setzte erst am 8. Tage ein; bei den anderen Verwundeten hat die Lungenwunde von Anfang an geblutet. Der Tod

trat in einem Fall schon nach 4, in einem zweiten nach 15 Tagen ein, die beiden anderen armen Menschen hatten 30 und 32 Tage zu leiden. Namentlich einen bei Klippdrift am 16. Februar 1900 verwundeten Engländer werde ich nie vergessen. Durch die immer zunehmende Blutung in die rechte Pleura wurde schliesslich das Herz ad maximum nach links, die Leber bis handbreit unter den Nabel verdrängt, das Blut erschien sogar im Unterhautzellgewebe. Oedeme traten auf, die Herzschwäche bedingte höchstes Angstgefühl, kurz es war ein jammervoller Anblick. Das hat denn auch die englischen Aerzte, welche den Verwundeten übernahmen, zur Operation bewogen, zu der ich mich nicht habe entschliessen können. Die Folgen waren, da die Quelle der Blutung nicht gefunden wurde, schwere Hämorrhagien aus der Rippenresektionswunde, akute Vereiterung mit höchsten Temperaturen und Exitus nach 2 Tagen.

Ich glaube, dass diese Fälle alle verloren sind. Aspiration hilft nichts, da dadurch die weitere Blutung nur begünstigt wird, und die Operation müsste, wenn sie einigermassen Aussicht auf Erfolg haben sollte, in einer sehr breiten, die geschrumpfte und verdrängte Lunge gut zugänglich machenden Eröffnung des Thorax bestehen, zu der man sich im Anfang nicht entschliessen wird, und die der Patient später nicht mehr aushält. Es bleibt also nur die Hoffnung übrig, dass die ergossene Blutmasse schliesslich tamponierend auf das blutende Gefäss wirken werde, und diese Hoffnung scheint zu täuschen.

Die Therapie ist ja bei Lungenschüssen, von Empyemen abgesehen, überhaupt eine absolut konservative und besteht in erster Linie in Ruhe. Mit dem vielfach geübten Entleeren der Blutergüsse durch Punktion kann ich mich nicht einverstanden erklären.

Die Endresultate der Lungenschüsse habe ich an einer Reihe von Fällen 4—6 Monate, in einem Fall 4 Jahre nach der Verwundung (Jameson-Ritt) studieren können. Es ergaben sich keine Unterschiede zwischen Nah- und Fernschüssen. Bei etwa dem dritten Teil der Verwundeten war der Befund absolut normal und nichts wies auf die vorangegangene Lungenverletzung hin; hierhin gehören auch zwei Nahschüsse und die 4 Jahre alte Lungenverletzung. In der Mehrzahl der Fälle war die Funktion gut; aber leichte Dämpfungen, abgeschwächtes Atmen etc. war auf der betreffenden Seite, meist in den abhängigen Partien zurückgeblieben. Einige Patienten schliesslich wiesen schwerere Veränderungen auf, so ein Verwundeter, der wegen Empyems mit gutem funktionellen Resultat operiert

worden war, und ein Engländer, welcher 6 Monate nach der Verwundung mit einer Dämpfung und pleuritischem Reiben in den abhängigen Lungenpartien noch fieberte. Für Tuberkulose war kein Anhaltspunkt.

d. Die Bauchschüsse.

Die grössten Ueberraschungen haben die Bauchschüsse gebracht. Wohl mancher operationsfreudige Chirurg ist in den Krieg gezogen mit der Hoffnung auf interessante Laparotomien, aber er kehrt enttäuscht zurück, denn es hat sich ergeben, dass Bauchschüsse durch Kleinkalibergeschosse nur ausnahmsweise eine Laparotomie indicieren.

Womit hängt das zusammen? Eine Laparotomie kann bei einem Bauchschuss nur Erfolg haben, wenn sie möglichst frühzeitig gemacht wird. Es kommen demnach, vorausgesetzt dass der Verwundete überhaupt innerhalb der ersten 7—10 Stunden vom Schlachtfeld aufgehoben wird, für ihre Ausführung in erster Linie die beweglichen Feldlazarethe in Betracht, und diese sind, auch in Europa, für eine Bauchoperation nicht gerade der geeignete Platz. In Südafrika haben englische Kriegschirurgen im Feldlazarethe laparotomiert, ihre Erfahrungen sind für den Leser der Schilderungen ebenso interessant, wie sie für Operateur und Operierte unerfreulich gewesen sind. Treves erzählt, dass bei einer solchen Laparotomie die hervorgezogenen Därme sofort schwarz von Fliegen gewesen seien, dass der berüchtigte, durch jede Fuge dringende Staubsturm den Sand in die Bauchhöhle getrieben habe, dazu der Mangel eines brauchbaren Wassers, die Schwierigkeit der Nachbehandlung u. s. w. Aber auch unter günstigeren Bedingungen kommt das bewegliche Feldlazareth für Bauchoperationen kaum in Betracht, denn, abgesehen von den äusseren Schwierigkeiten, fehlt die Zeit zu solch lange dauernden Eingriffen. Wir haben in Jakobsdal gewiss in dieser Beziehung die günstigsten Verhältnisse gehabt, die überhaupt denkbar sind, denn unser grosses stehendes Lazareth mit modern eingerichtetem Operationszimmer befand sich am 14. Februar mitten auf dem Schlachtfeld, und doch haben wir bei einer beschränkten Zahl von Verwundeten nicht Zeit gefunden, den einzigen Bauchschuss zu laparotomieren. Als wir gegen Morgengrauen mit der Arbeit fertig waren, hätten wir uns und dem Personal eine langdauernde, Aufmerksamkeit erfordernde Operation nicht mehr zumuten dürfen. Und wie viel ungünstiger liegen die Dinge nach einer grossen Schlacht mit ihren schlechten Lazarethverhält-

nissen und ihrer mitunter kaum zu überwältigenden Zahl von Verwundeten. Wer es einmal miterlebt hat, wird ernstlich nicht an die Möglichkeit der Schlachtfeldlaparotomie glauben. In einzelnen besonders günstigen Fällen wird es wohl einmal möglich sein, einen Bauchschuss zur rechten Zeit unter relativ günstigen Bedingungen zu operieren, im allgemeinen kann man aber sagen: Die primäre Laparotomie scheitert im Kriege an der Ungunst der äusseren Verhältnisse[1]).

Und wie steht es mit der sekundären, nach Ablauf der ersten 7—10 Stunden auszuführenden Laparotomie? Sie kommt in Betracht bei gefährlichen inneren Blutungen, die in der genannten Zeit den Verwundeten noch nicht zu sehr geschwächt haben, und soll in diesen Fällen auch stets ausgeführt werden, wenn die lokalen Bedingungen es einigermassen gestatten.

Ist schon eine ausgebildete allgemeine Peritonitis vorhanden, so hat die Operation keinen Zweck mehr, da der Patient das Absuchen der Bauchhöhle kaum noch aushält, und die Verletzung auch meist zu schwer ist, um dem operativen Eingriff irgend welche Chancen zu lassen. Ist die Peritonitis aber noch im Beginn, so birgt die Laparotomie die Gefahr in sich, dass die bisher lokalisierten Infektionserreger bei dem oft sehr schwierigen Auffinden der Schusslöcher durch die ganze Bauchhöhle verschleppt werden; und noch mehr spricht gegen die Operation, dass eine beginnende Peritonitis recht häufig zurückgeht und von glatter Heilung oder höchstens einem Kotabscess gefolgt ist.

Die glatte Heilung vieler Bauchschüsse bei konservativer Behandlung ist gerade das Ueberraschende, was dieser Krieg gebracht hat. Sie erfolgt bei Mauser- wie bei Lee-Metford-Schüssen ohne jede Erscheinung oder nach vorübergehender peritonitischer Reizung. Ich besitze genaue Aufzeichnungen über 25 teils von mir selbst, teils von anderen beobachtete Bauchschüsse. Von diesen sind 11 gestorben = 44 %, darunter 4 Operierte; 14 = 56 % sind bei konservativer Behandlung am Leben geblieben, nur 2 wurden später wegen Kotabscesses operiert. Diese Erfahrungen decken sich etwa mit denen der englischen Kriegschirurgen. Treves[2])

1) Für den Frieden gelten alle diese Auseinandersetzungen nicht. In Friedenszeiten würde ich jeden Bauchschuss laparotomieren, der zu rechter Zeit in einen modernen Operationssaal kommt, denn eine im Kriege als gering geltende Mortalität ist für den Frieden zu gross.

2) Vergl. Deutsche med. Wochenschr. 1900. Nr. 29. S. 474.

glaubt, dass die Sterblichkeit der Nichtoperierten unter 40 % bleiben wird, und Watson-Cheyne erzählte mir in Jakobsdal, dass er von 36 Bauchschüssen 22 ohne Operation habe durchkommen sehen, also auch eine Sterblichkeit von etwa 40 %[1]).

Mac Cormac fasste mir gegenüber seine Erfahrungen in die wenigen Worte zusammen; „Ein durch den Bauch Geschossener stirbt in diesem Kriege, wenn man ihn operiert, und bleibt am Leben, wenn man ihn in Ruhe lässt". Cum grano salis verstanden, ist dies vollständig zutreffend. Die Fälle, welche dem ganzen Krankheitsbilde nach am dringendsten eine Operation erheischen, sind gewöhnlich so schwer, dass die Patienten gerade noch lebend vom Operationstische kommen, oder dass der Eingriff unvollendet bleibt. Treves[2]) und Andere haben sehr charakteristische Beispiele dieser Art mitgeteilt, wo multiple Perforationen des Darms, Verletzungen des Mesenteriums, Zerreissungen von Leber und Milz gefunden wurden, und Herr Dr. Lillpopp erzählte mir von 2 Fällen, bei denen die Wunden so multipel waren, dass die Operation nicht zu Ende geführt werden konnte. Ausnahmen kommen vor, so hat Neale[3]) einen Fall durch Resektion geheilt, bei dem der Dünndarm quer durchrissen war und sich ausserdem noch 8 Schusslöcher fanden. Diesen schweren Fällen stehen andere gegenüber, bei denen die Operation nur unbedeutende Läsionen aufweist, und von diesen glaubt Mac Cormac[4]), dass sie ohne Laparotomie ebenso gut oder besser verlaufen als mit Laparotomie. Die folgenden Auseinandersetzungen werden ihm Recht geben.

Wie kommt es, dass ein grosser Teil der penetrierenden Bauchschüsse ohne Operation heilt?

Die Ursachen sind folgende:

1. Die Intestina des Verwundeten sind meist ziemlich leer. Das ist nicht nur in Südafrika so gewesen, sondern wird meiner Meinung nach in jedem modernen Kriege ähnlich sein. Denn die grossen Gefechte ziehen sich jetzt länger hin als früher, da die Par-

1) Ich lege diesen auf Schätzungen und kleineren persönlichen Erfahrungen beruhenden Daten keinen grossen Wert bei; sie sollen nur als ungefähre Anhaltspunkte dienen; genaue Zahlen werden erst die grösseren Zusammenstellungen ergeben; ich verweise in dieser Beziehung auf die Publikation des Herrn Stabsarztes Dr. Matthiolius.

2) Brit. med. Journ. 1900. S. 600.

3) Ibid.

4) Lancet. 1900. S. 1485.

teien sich gegenseitig durch langes Beschiessen aus gedeckten Stellungen zu erschüttern suchen, ehe sie den entscheidenden Angriff wagen.

2. In einem Teil der Fälle durchbohrt das Projektil den Bauch, ohne die Intestina zu verletzen. Zum Beweis für diese etwas unerwartete Thatsache kann ich je einen von Herrn Dr. Hildebrandt und mir erhobenen Operations- und Sektionsbefund anführen.

In dem ersteren Fall handelte es sich um einen bei Jakobsdal auf ca. 400 m verwundeten Engländer. Kleiner Einschuss in der rechten Nierengegend, kleiner Ausschuss 2 Finger breit oberhalb des linken Rippenbogens in der vorderen Axillarlinie. Nierenverletzung. Laparotomie wegen Peritonitis ca. 20 Stunden nach der Verwundung. Ich habe in diesem Fall eventriert, den ganzen Magendarmkanal in genauester Weise abgesucht und mit aller Sicherheit das Fehlen einer Intestinalverletzung nachweisen können. Das in der Bauchhöhle gefundene Blut und eitrige Sekret enthielt keine Spur von Kot. Leider haben wir nach dem 6 Stunden später erfolgten Tode des Patienten die Sektion nicht ausführen können, da die Stadt gestürmt wurde und wir zu viel zu thun bekamen.

Der zweite Fall betrifft einen am 14. Februar in Jakobsdal gefallenen Feldkornet, welchen Herr Dr. Hildebrandt seciert hat. Entfernung 500—600 m. Aus dem runden pfennigstückgrossen Einschuss, welcher in der rechten Mammillarlinie 3 Querfinger unterhalb des Rippenbogens gelegen war, fand sich ein wallnussgrosser Teil einer Dünndarmschlinge prolabiert. Trotzdem das Geschoss den ganzen Leib schräg durchschlagen hatte und in mehreren Stücken in der freien Bauchhöhle sowie hinter dem durchbohrten Darmbein gefunden wurde, war der Intestinaltraktus vollständig intakt.

3. In der Mehrzahl der Fälle ist der Darm verletzt, aber die Perforationen sind so klein, dass sie durch Adhäsionen oder prolabierte Schleimhaut verschlossen werden und heilen. Das sind keine Spekulationen, sondern Thatsachen, die bei Operationen namentlich von englischen Chirurgen genügend oft festgestellt worden sind. Sehr beweisend ist auch der folgende Befund, welchen Herr Dr. Ringel bei einer wegen Blutung ausgeführten Laparotomie erhoben hat.

Ein Despatch-Reiter der Buren war auf grosse Entfernung schräg von hinten rechts nach vorn links dicht oberhalb des Beckens durch den Bauch geschossen worden. Die Laparotomie ergab schwere, aus einem Mesenterialgefäss stammende Blutung. Verletzung nur einer tief sitzenden, mässig gefüllten Jejunumschlinge. Zwei längsovale, durch einen ca.

1 cm langen Zwischenraum getrennte Löcher im Darm von etwa 0,5 cm grösstem Durchmesser. Dieselben sind durch prolabierte Schleimhaut und einen abstreifbaren Fibrinbelag vollständig verschlossen.

Solche Befunde erklären das Vorkommen vorübergehender peritonitischer Reizung bei im übrigen glatt heilenden Bauchschüssen, sie lassen es auch verständlich erscheinen, dass man in gewissen Fällen durch Lösen von Adhäsionen, Verbreiten von Keimen etc. mit der Operation mehr schaden als nützen kann.

Mitunter heilen sogar sehr schwere Darmverletzungen, wenn auch unter Bildung von Kotabscessen und Fisteln, welche ganz ohne peritonitische Reizung entstehen können. Bei einem Buren z. B. entwickelte sich nach einem Schuss durch die rechte Unterbauchgegend ein vollständiger Anus praeternaturalis des Dünndarms, welcher sich im Lauf von Wochen in eine Kotfistel verwandelte und nach Operation eines grossen Kotabscesses in drei Monaten schliesslich fast vollständig ausheilte. Dass eine so schwere Verletzung des Dünndarms, welche ausserdem durch höchst gefährliche Nachblutungen kompliciert war, bei konservativer Therapie zur Heilung kommen kann, ist sehr bemerkenswert.

Ueber die Prognose der Bauchwunden brauche ich nicht mehr viel zu sagen, sie ergiebt sich aus den obigen Auseinandersetzungen und ist charakterisiert durch die eine Thatsache, dass ca. 50—60% der Bauchschüsse bei konservativer Behandlung heilen. Einen Unterschied in der Prognose zwischen den Schüssen oberhalb und unterhalb des Nabels, wie er von englischer Seite behauptet worden ist, konnte ich nicht feststellen. Auch Schüsse, welche den Bauch schräg oder quer durchsetzen, brauchen nicht ungünstiger zu verlaufen, als solche, welche das Abdomen in gerader Richtung von vorn nach hinten perforieren. Sehr verschlechtert wird die Prognose durch schwierige Transporte. So berichtet Treves, dass alle Bauchverletzten, welche von dem mühsam zu erkletternden Spionkop heruntergebracht wurden, infolge des vielen Rüttelns gestorben sind.

Meine Ansichten über die Therapie speziell die Laparotomie bei Bauchschüssen im Kriege möchte ich in folgenden Sätzen zusammenfassen:

Absolut indiciert ist die Laparotomie nur bei lebensgefährlichen inneren Blutungen, solange der Zustand des Patienten

noch irgend welche Aussicht auf Erfolg bietet, und die äusseren Verhältnisse die Operation einigermassen gestatten.

Relativ indiciert ist die Laparotomie, wenn ein penetrierender Bauchschuss innerhalb der ersten 7 Stunden nach leichtem Transport in günstige Lazarethverhältnisse gelangt und andere Verwundete nicht vernachlässigt zu werden brauchen.

Im allgemeinen spricht gegen die primäre Laparotomie in den ersten 7—10 Stunden

1) dass die Zahl der aussichtsvollerer Hülfe bedürftigen Verwundeten für gewöhnlich zu gross und die äusseren Verhältnisse zu ungünstig sind,

2) dass die Mehrzahl der leichteren Bauchschüsse bei konservativer Behandlung heilt,

3) dass die bei konservativer Behandlung nicht heilenden Bauchschüsse meist so schwer sind, dass auch ein Eingriff aussichtslos ist.

Gegen die sekundäre Laparotomie spricht:

1) dass ein Patient mit schwerer allgemeiner Peritonitis nach Kleinkaliberschuss durch die Operation nicht mehr zu retten ist,

2) dass eine beginnende Peritonitis häufig wieder zurückgeht,

3) dass die Operation mehr schaden als nützen kann durch Verbreiten einer lokalen Peritonitis und Lösen von Adhäsionen.

Die Therapie der Bauchschüsse ist also im allgemeinen die denkbar einfachste. Absolute Ruhe und Diät sind die wichtigsten Erfordernisse. Opium kann wenigstens nicht schaden. Strikt indiciert ist es meiner Ansicht nach nur bei Schmerzen und bei Unruhe des Patienten; im letzteren Fall ist es besser als Morphium, da dieses Erbrechen verursachen kann. Uebrigens scheint die Peristaltik nach Bauchschüssen meist einige Zeit zu ruhen. Ob das Zustandekommen des so vielfach angezweifelten und doch höchst wichtigen Schleimhautprolapses durch Opium verhindert wird, ist zweifelhaft. Kotabscesse und Fisteln erfordern natürlich ihre besondere Behandlung.

Betreffs der Verletzungen der verschiedenen Bauchhöhlenorgane und betreffs der vielen interessanten Einzelheiten, die uns die genaue Beobachtung einer Reihe von Bauchschüssen ergeben hat, verweise ich auf die Arbeiten der Herren Dr. Dr. Matthiolius und Hildebrandt. Erwähnen möchte ich nur, dass vier Magenschüsse[1]) bei konservativer Behandlung geheilt sind, und dass

1) Die Diagnose war durch Haematemesis gesichert.

von 5 Nierenschüssen nur einer an Peritonitis gestorben ist. Die Leberschüsse sind ungünstiger, doch kommt auch von diesen Verwundeten mancher mit dem Leben davon.

e. Die Beckenschüsse.

Beckenschüsse haben nicht das prinzipielle Interesse der Kopf-, Brust- und Bauchschüsse. Der Häufigkeit nach entsprachen sie etwa den Bauchschüssen, mit denen sie sich ja auch zum Teil decken, wenigstens so weit das grosse Becken betroffen ist.

Zunächst seien 3 vollständig analoge Fälle erwähnt, welche in das bekannte und in diesem Kriege besonders beliebte Kapitel „wunderbare Rettung" gehören. Das Geschoss war in allen 3 Fällen durch das Foramen ischiadicum majus ein-, an der Peniswurzel ausgetreten, und hatte ein grosses Hämatom des Penis und Scrotums veranlasst. Die Heilung erfolgte ganz glatt ohne irgend welche Erscheinungen von Seiten des Peritoneums, der Blase, des Darms, der grossen Gefäss- und Nervenstämme. Einen dieser Verwundeten habe ich $4^1/_2$ Monate nach der Verletzung wieder gesehen; er war vollkommen beschwerdefrei, hatte trotz der Verletzung des Corpus cavernosus penis keine Schmerzen bei der Erektion und klagte nur über etwas häufiges Urinieren, welches jedoch mit einer Cystitis nicht zusammenhing. Aehnliche Fälle sind von den englischen Kriegschirurgen berichtet worden; sie können, wie wir gleich sehen werden, auch tödlich enden. Dass bei ganz besonders glücklichen Schüssen ausser der Beckenhöhle auch die Brust- und Bauchhöhle der Länge nach durchschlagen sein kann, ohne dass der Patient dauernden Schaden nimmt, wurde bereits erwähnt.

Zwei Fälle kamen vor, bei denen das Geschoss im Becken stecken geblieben war. Bei einem Patienten machte es keine Erscheinungen und heilte glatt ein; bei dem anderen, einem Engländer, war die Wunde inficiert und es bestand eine mässige Flexionskontraktur der Hüfte. Leider wurde uns der Mann sehr bald von den Engländern entführt[1]). So schwere Kontrakturen, so viel im Becken

1) Einen Fall aus der Türkei möchte ich hier erwähnen. Das Gras-Geschoss war neben der l. Spina ant. sup. eingedrungen und stecken geblieben. Beckenphlegmone mit Temperaturen bis 40° und schwerste Kontrakturen. Unter Berufung auf den Willen Allahs verweigerte der Patient jeden Eingriff, zu seinem Glück, denn nach 3 Wochen entwickelte sich an der Hinterseite des linken Oberschenkels unterhalb der Mitte ein Abscess, aus dem bei der Incision die Kugel herausfiel. Der Triumph des Patienten war gross, denn „Allah hatte es doch besser gewusst als der deutsche Doktor".

stecken gebliebene Geschosse, und überhaupt so jämmerliche Krankheitsbilder, wie ich sie im griechisch-türkischen Kriege bei Beckenschüssen gesehen habe, sind mir in Südafrika nicht vorgekommen.

Von besonderem Interesse sind bei den Beckenschüssen die Verletzungen der Blase und des Rectum.

Ueber Blasenschüsse fehlt es mir sehr an eigenen Erfahrungen. Ich selbst habe nur einen sicheren Fall gesehen, über 2 andere Fälle konnte ich genauere Notizen erhalten. Der von mir behandelte Blasenschuss war sehr interessant:

Ein Bur ging 10 Minuten vor der Uebergabe Cronje's an den Modderfluss, um zu urinieren. Als die Blase etwa zur Hälfte entleert war, erhielt er, wie er angab, von einem Kanadier auf 150—200 m einen gezielten Schuss durch die den Penis haltende Hand und das Becken. Er fiel und liess 20 Minuten später blutigen Urin. Weitere Erscheinungen von Seiten der Blase und der übrigen Beckenorgane sind nicht aufgetreten. Die Heilung erfolgte glatt. Das Geschoss hatte die Symphyse, die Blase durchschlagen, und das Becken durch das Foramen ischiadicum minus verlassen, ohne sonstigen Schaden anzurichten.

In einem Falle, welchen Herr Dr. Hildebrandt mir gütigst mitteilte, hat es sich um eine Verletzung des Blasengrundes, vielleicht auch eines Ureters am Eintritte in die Blase gehandelt. Es bildete sich eine Fistel am Einschuss, aus der sich Anfangs aller, später ein Teil des Urins entleerte. Einen dritten unglücklich verlaufenen Fall schliesslich verdanke ich der Mitteilung des Herrn Dr. Lillpopp.

Die Schussrichtung war die gleiche wie bei den oben erwähnten „glücklichen" Schüssen. Einschuss durch das Foramen ischiadicum majus, Ausschuss über der Symphyse. Entfernung ca. 450 m. Bald nach der Verletzung Entleerung blutigen Urins, dauernd starker Urindrang, Peritonitis, Tod nach 48 Stunden.

Dass dieser Fall letal endete, während die 3 oben erwähnten analogen Fälle glücklich verliefen, hat seinen Grund nicht in Entfernungsunterschieden [1]), sondern aller Wahrscheinlichkeit nach in dem verschiedenen Füllungszustand der Blase, welche bei dem gestorbenen Patienten seiner eigenen Angabe nach sehr voll war. Infolgedessen hat die Blase hoch gestanden, und die Zerstörung ist gross gewesen, wie die rapid verlaufene Peritonitis beweist.

1) Einer der Geheilten war auf 75—100 m Entfernung verwundet worden. Die Angabe ist richtig, da Patient der Black-Watch angehörte, welche bei Magersfontein auf sehr geringe Distanz von den Buren zusammengeschossen wurde.

Englische Kriegschirurgen haben wenig glänzende Erfahrungen mit Blasenschüssen gemacht. So schreibt Dent[1]), die Wunden der Blase seien zwar nicht häufig, dafür aber recht ungünstig, da das Organ namentlich bei gleichzeitiger Verletzung der härteren Teile des Scham- und Sitzbeins in grosser Ausdehnung zerrissen werde. Heilungen mit Fistelbildung kämen auch in solchen Fällen vor, im allgemeinen aber sei die Prognose keine gute. Schüsse durch Blasengrund und Prostata mit und ohne gleichzeitiger Darmverletzung hat Treves[2]) beschrieben; er erwähnt das Vorkommen von Epidydimitis bei Prostataverletzungen.

Etwas mehr eigene Erfahrung als über Blasenschüsse besitze ich über die Verletzungen des Rectums. Bei 4 Fällen, die ich sah, war das einzige Symptom die Blutung mit dem Stuhl, welche bei einem Patienten 6 Tage lang anhielt und bei einem anderen in 3 Tagen eine ziemlich erhebliche, wenn auch nicht bedrohliche Anämie verursachte. In allen 4 Fällen war das Rectum in seinen tieferen Abschnitten betroffen, einmal waren die Wandungen des Anus durchgeschlagen. Die Digitaluntersuchung wurde bei frischen Verletzungen mit Rücksicht auf den Patienten und die noch zu verbindenden anderen Verwundeten unterlassen. In einem Fall, den ich 3 Monate nach der Verwundung untersuchen konnte, war von der im Bereich der Sphinkterenpartie gelegenen Verletzung keine Spur mehr zu fühlen. 3 Fälle sind glatt verlaufen, der letzterwähnte Patient war ein Vierteljahr nach der Verwundung vollkommen beschwerdefrei. Nur in einem Fall bildete sich am 4. Tage im Einschuss eine Kotfistel, die sich wahrscheinlich bald wieder geschlossen hat[3]). Wenn auch die höher sitzenden Rectumverletzungen wahrscheinlich gefährlicher sind als die tiefer sitzenden, so scheint doch, auch nach den Berichten der englischen Kriegschirurgen die Prognose der Mastdarmschüsse im allgemeinen nicht schlecht zu sein.

Zur glänzenden Rechtfertigung der konservativen Therapie möchte ich noch kurz einen in Jakobsdal beobachteten Fall von Verletzung der Pars membranacea urethrae bei einem den Damm subkutan durchsetzenden Schuss erwähnen. Trotzdem sich 10 Tage lang fast aller Urin aus dem an der linken Hinterbacke gelegenen Ausschuss entleerte, trat doch noch völlige Heilung mit normaler

1) Brit. med. Journ. 5. V. 1900.

2) Ibid. 4. IV. 1900.

3) Bestimmtes kann ich nicht berichten, da ich den Verwundeten nur 6 Tage beobachten konnte.

Miktion aus dem Penis ein. Urininfiltration blieb aus. Die Möglichkeit, dass der Patient später eine Striktur bekommt, ist allerdings nicht ausgeschlossen.

Wunden durch aufgeschlagene Geschosse.

Aufschläger-Verletzungen sind von grosser Wichtigkeit, weil sie sehr schwer sein können und weil sie im modernen Kriege infolge des protrahierten Fechtens hinter Deckungen häufiger vorkommen als früher. Sie sind vollständig atypisch und bedürfen deshalb einer besonderen Besprechung. Man kann fast sagen, dass alles, was man bei einem Normalschuss nicht sieht, bei Aufschlägern gelegentlich beobachtet wird.

Kleinkalibergeschosse können von jedem Boden ricochettieren. Wir hörten sie von ganz weichem Untergrund unter dem bekannten Ton weiterfliegen, welcher dem Geräusch einer die Luft ohne Knall durchsausenden Peitsche nicht unähnlich ist. Viel unangenehmer sind natürlich die von Steinen oder von Mauerwerk abprallenden Geschosse, weil sie meist deformiert sind, während die auf weichem Grund aufgeschlagenen Projektile wie matte Geschosse oder Querschläger zu wirken pflegen.

Die Deformierung kann sehr verschiedenartig sein; vom einfachen Einriss bis zur vollständigen Trennung des mehrfach zerrissenen Mantels vom ebenfalls geteilten Bleikern kommen alle Variationen vor. Stets sind die von solchen Geschossen verursachten Verletzungen schwerer als normale Wunden. Da der Bleikern häufig nur an der Spitze freigelegt ist, so können bei Schüssen aus geringen Entfernungen Zerreissungen zu Stande kommen, welche den durch Blei- oder Hohlspitzengeschosse hervorgerufenen nichts nachgeben.

Charakterisiert sind die Aufschlägerverletzungen durch grössere zerrissene Hautwunden, unregelmässigere Schusskanäle, häufiges Eindringen von Tuchfetzen und häufiges Steckenbleiben von Geschossteilen. Daraus resultieren schwerere innere Blutungen und häufigere Infektionen, namentlich wenn mehrere Wunden vorhanden sind, die infolge des Zerreissens der Projektile nicht selten beobachtet werden. Die Ausdehnung der Weichteilzerreissung lässt sich nach den Hautöffnungen mitunter nicht taxieren; wir fanden sie einmal am Oberarm über alles Erwarten gross, als wir wegen Blutung und Eiterung operieren mussten. Das Eindringen von Fremdkörpern gewinnt unter diesen Umständen auch eine höhere Bedeutung, da infolge

der häufigeren Infektion ein reaktionsloses Einheilen seltener vorkommt. In allen diesen Punkten ähneln die Aufschlägerwunden mehr den durch Bleigeschosse hervorgerufenen (s. u.). Natürlich werden auch harmlose Verletzungen beobachtet, wenn das Projektil undeformiert und unabgelenkt auftrifft oder wenn der verwundende Geschossteil matt und klein ist.

Die Knochenverletzung ist an widerstandsfähigen Teilen, also an den Diaphysen eher leichter als beim Normalschuss, es kommen hier sogar, wie wir es am Humerus sahen, Rinnenschüsse ohne Kontinuitätstrennung vor. Indessen geht dieser Vorteil durch die grössere Weichteilzerreissung und erhöhte Infektionsgefahr wieder verloren. Weichere Knochenteile wie die Epiphysen, die spongiösen und

Fig. 11.

platten Knochen werden dagegen durch die deformirten Geschosse viel schwerer verletzt; wir fanden ausgedehnte Splitterungen der Scapula und des Darmbeins (cf. Fig. 11), die für gewöhnlich nicht vorkommen. Auch die Gelenkverletzung wird viel gefährlicher.

Das gleiche gilt für die Aufschlägerwunden des Schädels, der Brust und des Bauches, von den oben erwähnten leichten Fällen abgesehen. Es bedarf keiner grossen Auseinandersetzung, dass ein in Brust- oder Bauch womöglich in mehreren Einzelstücken eindringendes, stark deformiertes und stecken bleibendes Geschoss viel ausgedehntere und gefährlichere Zerreissungen verursachen wird, als das beim Normalschuss glatt durchschlagende, nicht abgelenkte und nicht deformierte Projektil. In der That haben wir ausserordentliche schwere,

in kürzester Zeit zum Tode führende Schädel- und Bauchverletzungen durch Aufschläger beobachtet[1]).

In der vorangehenden Schilderung der Kleinkaliberwunden, bei welcher ich mich auf das für ein allgemeines Urteil und für Vergleiche unbedingt Notwendige beschränkt habe, findet sich, wie schon in der Einleitung hervorgehoben, manches rein persönliche Urteil, welches von Anderen vielleicht nicht geteilt wird. Eine vollständige Klärung der ebenso wichtigen wie interessanten Frage nach der Wirkung der modernen Mantelgeschosse wird erst möglich sein, wenn viele Berichte der auf dem südafrikanischen Kriegsschauplatze thätig gewesenen deutschen und ausländischen Kriegschirurgen vorliegen, und namentlich, wenn grössere Statistiken bekannt geworden sind. Ich verweise deshalb noch einmal auf die Publikationen der Herren DDr. Matthiolius und Hildebrandt. Auch in den nun folgenden Vergleichen und Schlussfolgerungen ist nur meine persönliche Ansicht niedergelegt, von welcher ich durchaus nicht behaupten will, dass sie die allein richtige sei.

Zunächst die Frage:

Bestehen Unterschiede in der Wirkung des Mauser- und Lee-Metford-Geschosses?

Die Grössendifferenz der beiden Projektile ist eine sehr geringe und beträgt nur 0,65 mm, dagegen bestehen in anderer Beziehung erheblichere Unterschiede: Das Mausergeschoss ist um 2,7 g leichter, hat eine um 90 m grössere Anfangsgeschwindigkeit und leistet an der Mündung eine um 23,9 mkg grössere Arbeit als das Lee-Metford-Geschoss. Es wäre also trotz der geringen Kaliberdifferenz sehr wohl möglich, dass die Wirkung eine verschiedene wäre.

Da ich die Frage für sehr wichtig halte, so habe ich meine sämtlichen Krankengeschichten und Röntgenbilder, welche annähernd die gleiche Anzahl Mauser- und Lee-Metford-Schüsse betreffen, sehr genau auf diesen Punkt hin geprüft und bin zu dem Resultat gekommen, dass Unterschiede von irgend welcher Bedeutung nicht bestehen, eine Ansicht, welche auch von Mac Cor-

1) Betreffs der genauen Sektionsprotokolle vergl. die Veröffentlichungen der Herren Collegen.

mac[1]) verschiedentlich vertreten worden ist, und in der ich mit mehreren auf Burenseite thätig gewesenen Chirurgen übereinstimme. Es scheint demnach, dass beim Mausergeschoss die geringere Grösse und das geringere Gewicht aufgewogen wird durch die grössere Leistung und dass so eine Gesamtwirkung resultiert, welche der des Lee-Metford-Geschosses gleichwertig ist.

In einigen Punkten schienen sich bei Durchsicht der Krankengeschichten Unterschiede zu ergeben, z. B. war die Mortalität der Lungenverletzungen bei Lee-Metford-Schüssen wesentlich grösser als bei Mauserschüssen. Bei näherer Prüfung stellte sich jedoch heraus, dass auch die äusseren Verhältnisse, die Entfernungen etc. bei ersteren erheblich ungünstiger gewesen waren.

Den besten Massstab geben bei der Entscheidung derartiger Fragen immer die Knochenverletzungen, namentlich wenn Röntgenphotographien vorhanden sind, und gerade hier habe ich auch bei genauester Prüfung keine irgendwie wesentlichen Differenzen zwischen den beiden Projektilen finden können; so ergab z. B. die Messung der Splitterungszone bei Frakturen der Femurdiaphyse für Mauser- und Lee-Metford-Schüsse dieselbe Durchschnittsziffer. Genaue Vergleiche sind natürlich unmöglich, da es ja schon bei Schiessversuchen auf grössere Entfernungen nicht gelingt, wirkliche Pendants zu bekommen. Der allgemeine Eindruck ist also ausschlaggebend, und dieser spricht dafür, dass die beiden Geschosse in ihrer Wirkung übereinstimmen. Ich habe es deshalb auch bei der obigen Besprechung nicht für nötig befunden, Mauser- und Lee-Metford-Verletzungen zu trennen. Möglich ist es ja immerhin, dass Unterschiede bestehen, sie sind jedoch für unsere relativ groben Untersuchungsmethoden nicht nachweisbar und können deshalb von irgend welcher praktischen Bedeutung nicht sein. Namentlich die wichtigsten Verletzungen der Weichteile, Blutgefässe, kompakten und spongiösen Knochen, der Gelenke, des Schädels, des Bauches etc. stimmen bei beiden Geschossen überein.

Wesentlich anders gestaltet sich die Antwort auf folgende Frage:

Bestehen Unterschiede in der Wirkung der modernen kleinkalibrigen Mantelgeschosse und der alten Bleigeschosse?

Da ich auf diesen Punkt schon während der vorangegangenen Schilderung mehrfach eingegangen bin, so brauche ich jetzt nicht ausführlich zu werden. Ich möchte nur noch auf Grund meiner Er-

1) Lancet. 31. III., 28. IV. und 26. V. 1900.

fahrungen im griechisch-türkischen und südafrikanischen Kriege die Wirkungen der Mantel- und Bleigeschosse einander in kurzen Sätzen gegenüberstellen und auf diese Weise zugleich die wichtigsten Merkmale der Kleinkaliber-Schussverletzungen rekapitulieren.

Der Unterschied zwischen Mantel- und Bleigeschossen in ihrer Wirkung auf den menschlichen Körper ist ein grosser. Diese Thatsache ist allen Aerzten, welche in Südafrika thätig gewesen sind, aufgefallen, besonders den nicht gerade zahlreichen, welchen eigene kriegschirurgische Erfahrungen über Bleigeschosse zur Verfügung standen. Ich nenne hier vor allem den im Feldzug 1870/71 rühmlichst thätig gewesenen Sir William Mac Cormac, welcher sich im Lancet[1]) folgendermassen äussert: „One can not help contrasting with amazement the comparative harmlessness of the injuries so frequently inflicted with the Mauser rifle bullet with the frightful extent of the damage done by those of the needle-gun and the Chassepôt. To any one familiar with the wounds caused by these weapons many of those inflicted by the Mauser rifle might be regarded as being somewhat of the character of a „pinprick".

Dabei darf jedoch nicht ausser Acht gelassen werden, dass vieles, was jetzt für höchst merkwürdig und ganz besonders charakteristisch gilt, früher auch schon vorgekommen ist. Dass Leute mit 4 und 5 und mehr Schüssen weitergefochten haben, ist 1870 oft genug beobachtet worden; unter unseren Verwundeten in der Türkei waren einzelne, welche mit Knieschüssen und Frakturen noch liegend weiterfeuerten. Ueber die merkwürdigen Glücksschüsse hat man sich früher auch gewundert, namentlich jedesmal, wenn Bleigeschosse kleineren Kalibers eingeführt wurden, und dass Verwundete mit perforierenden Brust-, ja sogar Bauchschüssen wieder zur Front zurückkehrten, ist 1870 auch vorgekommen. Diese Dinge sind also nicht neu, sie sind nur im modernen Kriege bedeutend häufiger geworden.

Für den Unterschied zwischen alten und modernen Geschossen macht man jetzt vielerlei verantwortlich, und manches Märchen hat sich da mit eingeschlichen. So wird von englischen Aerzten noch immer die vom Projektil erzeugte Hitze[2]) und die „antiseptische Kraft des Geschosses"[3]) zur Erklärung herangezogen, zwei Punkte, über die wir wohl nicht zu diskutieren brauchen. Ferner wird dem

1) Lancet. 1900. S. 120.
2) Brit. med Journ. 1900. S. 1053.
3) Cf. Brit. med. Journ. 1900. S. 1372 etc.

südafrikanischen Klima ein besonderer Einfluss eingeräumt. Ich glaube nicht, dass es von grosser, wenn überhaupt von irgend einer Bedeutung ist, denn im spanisch-amerikanischen Kriege sind nach den Schilderungen Nancrede's in dem anerkannt miserablen Klima Kuba's die Wunden ebenso gut geheilt wie in Südafrika. Bösartigere Infektionen, wie wir sie nach der Uebergabe Cronje's am Paardeberg gesehen haben, kommen auch bei uns nicht vor. Immun ist also Südafrika nicht, zumal die dort so unangenehmen Temperaturschwankungen ja von besonders nachteiligem Einfluss auf Schusswunden sein sollen[1]). Ferner hat man die gesunde Konstitution der Kämpfenden angeführt. Dies gilt nun für jeden Krieg, der ja doch meist von jungen Leuten ausgefochten wird, und ausserdem war es mit der „gesunden Konstitution" in Südafrika gar nicht so weit her. Wie wenig Bedeutung dieser Punkt hat (trotz des zugegebenen Einflusses der Konstitution auf die Wundheilung), geht daraus hervor, dass wir die Wunden doch bei recht alten Männern und bei schwer Kranken und heruntergekommenen Menschen vollständig glatt haben heilen sehen.

Meiner Ansicht nach giebt es nur zwei ernstlich in Betracht kommende Ursachen für den grossen Unterschied in der Wirkung der modernen Mantel- und der alten Blei-Geschosse, das ist

1) die verbesserte Therapie,

2) die anatomische Beschaffenheit der Wunden.

Beide sind annähernd gleichwertig, und ich habe schon den überaus grossen Einfluss einer rationellen Therapie auf die Prognose der Knochen- und Gelenkverletzungen hervorgehoben (s. o.). Die von v. Bergmann inaugurierte antiseptische Occlusion der Schusswunden und die Proskription der Sondierung hat eine so vollständige Umwälzung hervorgebracht, dass der Krieg ein anderes Ansehen bekommen und manche seiner Schrecken verloren hat. Die primäre Wundversorgung entscheidet das Schicksal des Verwundeten, und die spätere Behandlung kann nur das Erreichte zu vervollkommnen oder das Versäumte wieder gut zu machen suchen. Deshalb glaube ich auch, dass die den englischen Soldaten mitgegebenen Verbandpäckchen recht nützlich sein können, vorausgesetzt, dass die Mannschaften genau darüber instruiert werden, dass sie die Wunde selbst niemals berühren dürfen. Von der grössten Bedeutung für die Heilung der Wunden ist es, dass die Schwerverwundeten einige Tage in grossen, dem Schlachtfelde nahe gelegenen

1) Fischer. Kriegschirurgie. I. S. 409.

Feldlazarethen vollständige Ruhe haben und dass sie dann auf denkbar schonende Weise transportiert werden. Schon bei Besprechung der Femurfrakturen, der Schädel-, Brust- und Bauchschüsse habe ich auf den nachteiligen Einfluss eines zu frühen und rücksichtslosen Transportes hingewiesen. Auf diesen Gebieten ist noch vieles zu bessern und vieles zu leisten. Herr Dr. Hildebrandt wird auf die hierher gehörigen wichtigen Fragen des Genaueren eingehen.

Wollen wir also ein objektives Urteil über die Differenzen der Mantel- und Bleigeschoss-Verletzungen gewinnen, so lautet die Frage: Worin unterscheiden sich diese beiden Wundarten bei vollständig gleicher Behandlung? Wir dürfen also ausschliesslich die anatomische Beschaffenheit der Wunden berücksichtigen, und dies möge im Folgenden geschehen.

Die Hauptunterschiede lassen sich in wenigen Worten zusammenfassen:

Infolge seines kleineren Kalibers, seiner grösseren Durchschlagskraft und grösseren Haltbarkeit macht das moderne Geschoss im allgemeinen kleinere Hautöffnungen und glattere Schusskanäle als das Bleigeschoss; es reisst weniger Fremdkörper (Tuchfetzen etc.) in die Wunden hinein, wird seltener deformiert, bleibt seltener stecken und vermeidet wichtige Teile, wie z. B. die Knochen, leichter als das grosskalibrige Bleigeschoss.

Diese Punkte bilden die Grundlage für alle übrigen Unterschiede zwischen den beiden Geschossen. Da eine Wunde mit kleinen Hautöffnungen und engem glattem Schusskanal sich schnell nach aussen abschliesst, so werden Verhältnisse geschaffen, welche denen einer subkutanen Läsion nicht unähnlich sind. Daraus resultiert, dass die äussere Blutung bei Verletzungen durch Mantelgeschosse geringer ist als bei solchen durch Bleigeschosse und dass Infektionen weniger leicht zu Stande kommen, denn je grösser und zerrissener eine Wunde, um so leichter dringen Bakterien in dieselbe ein, um so günstigere Entwicklungsbedingungen finden sie. Man wird anführen, dass wir bei Nahschüssen durch Kleinkaliberprojektile ganz besonders grosse zerrissene Wunden finden. Das ist vollkommen richtig, und es wurde schon auf die grössere Infektiosität dieser Verletzungen mehrfach hingewiesen. Aber man darf nur nicht glauben, dass bei Nahschüssen (à bout portant) durch Bleigeschosse die Wunden etwa kleiner seien, im Gegenteil, sie sind so enorm gross, dass sie im Feldzug 1870/71 auf Explo-

sionsgeschosse zurückgeführt worden sind und den Anlass gegeben haben zu diplomatischen Verhandlungen und Protesten.

Ungünstiger gestaltet sich auch die Chance für die prima intentio der Bleigeschosswunde durch das Eindringen von Tuchfetzen und das häufigere Steckenbleiben von Projektilen. Wenn diese Fremdkörper auch nicht die gefährlichen Infektionsträger sind, für welche man sie früher gehalten hat, so sind doch wenigstens die Tuchfetzen nicht indifferent. Höchst störend wird aber jeder Fremdkörper, wenn eine Wunde einmal inficiert ist, und das kommt bei Bleigeschossen eben häufiger vor als bei Mantelgeschossen, wenn auch nicht infolge der geringeren „antiseptischen Kraft" der Kugel [1]).

Noch einige Worte über das Steckenbleiben von Geschossen. Wenn ich behauptete, dass es bei Bleigeschossen häufiger vorkommt als bei Mantelgeschossen, so soll damit noch nicht gesagt sein, dass es bei Mantelgeschossen gerade selten sei. Es bleiben vielmehr relativ viele Projektile im Körper stecken, nach den Schätzungen von Mac Cormac, Nancrede und Treves etwa 15—20%. Das hängt zusammen mit der Häufigkeit der Quer- und Aufschläger, der ungewöhnlich langen Schusskanäle, der Durchbohrung mehrerer Personen und der Verwundung aus sehr grosser Entfernung. Finden die Geschosse im Körper starke Widerstände, wie z. B. an den Diaphysen der langen Röhrenknochen, so können sie auch schon auf geringere Entfernungen stecken bleiben, wie das bereits auf Seite 760 mitgeteilt wurde.

Es ist im südafrikanischen Kriege das indikationslose Extrahieren von Projektilen wieder mehr in Aufnahme gekommen, sogar eine Autorität wie Sir William Stokes hat die Entfernung des Geschosses „zur Beruhigung des Kranken" wieder empfohlen. Meiner Ansicht nach kann gar nicht genug vor diesem Vorgehen gewarnt werden, denn durch nichts wird so viel Unheil angerichtet, wie durch das „Jagen nach Kugeln". Mac Cormac, welcher mit dem Stokes'schen Prinzip auch nicht einverstanden ist, erzählt, John Abernethy habe eine seiner Vorlesungen mit den Worten begonnen: „Sir Ralph Abercrombie bekam eine Kugel, und die Aerzte gruben, und sie gruben, und sie gruben, und tot war Sir Ralph Abercrombie". Diesen Satz sollte sich jeder ins Gedächtnis zurückrufen, wenn er ein Projektil ohne Indikation entfernen will. Geschossextraktionen sind eben trotz Röntgenstrahlen

1) Vergl. auch Brit. med. Journ. 1900. S. 407.

und aller Hilfsmittel noch durchaus keine einfachen Operationen geworden, und es wird dem Arzt ja im modernen Kriege so leicht gemacht, einen ablehnenden Standpunkt einzunehmen, denn steckengebliebene Mantelgeschosse machen entschieden weniger Beschwerden als Bleigeschosse. Während wir im griechisch-türkischen Feldzuge äusserst schwierige Kugelextraktionen vorzunehmen genötigt waren[1]), haben wir in Südafrika nur ganz oberflächlich liegende Projektile zu entfernen brauchen, deren Extraktion natürlich gestattet ist.

Die Unterschiede zwischen Mantel- und Bleigeschossen[2]) sind also folgende:

1) Die Weichteilverletzung ist beim Mantelgeschoss gutartiger als beim Bleigeschoss, denn die Hautöffnungen sind kleiner, die Wundkanäle enger, infolgedessen ist

a. die äussere Blutung beim Mantelgeschoss geringer,

b. die Infektion der Wunde seltener,

c. die Narbenbildung weniger ausgedehnt.

2) Das Mantelgeschoss reisst viel seltener Tuchfetzen in die Wunde[3]) und

3) bleibt seltener stecken als das Bleigeschoss.

4) Infolge seines kleineren Kalibers vermeidet das Mantelgeschoss wichtige Teile z. B. den Knochen leichter als das grössere Bleigeschoss, daraus erklärt es sich, dass unkomplicierte Weichteilschüsse jetzt häufiger sind als früher.

5) Die beim Bleigeschoss oft beobachteten Konturschüsse scheinen beim Mantelgeschoss nicht vorzukommen, vielmehr werden die Gewebe von letzterem auf dem kürzesten Wege durchschlagen. Einigemale hatte ich in Südafrika Verletzungen gesehen, welche ganz den Eindruck von Konturschüssen machten, liess man jedoch den Patienten die Stellung einnehmen, welche er im Moment der Verwundung inne gehabt hatte, so zeigte es sich, dass der Ringelschuss durch eine Weichteilverschiebung vorgetäuscht war. Ob wirklich alle Verletzungen, welche in früheren Kriegen als Konturschüsse gedeutet worden sind, in der That solche waren, ist zweifelhaft, da

1) Diese Beiträge, Bd. XX. S. 176–178.

2) Es sind hier bei den Mantelgeschossen nur die Normalschüsse, nicht Quer- und Aufschläger und bei den Bleigeschossen nur die relativ modernen 11 mm Projektile berücksichtigt, die einzigen, über welche mir persönlich Erfahrungen zur Verfügung stehen.

3) Wir haben im griechisch-türkischen Kriege fast bei jeder Operation Tuchfetzen in der Wunde gefunden.

auch damals schon folgenlose Perforationen von Körperhöhlen vorgekommen sind.

6) Ein Ausweichen der Gewebe findet, wenn überhaupt, beim Mantelgeschoss viel seltener statt als beim Bleigeschoss.

Gegen das Ausweichen sprechen folgende Befunde: Ein Mauser- oder Lee-Metford-Projektil geht zwischen Arterie und Vene durch und macht in beiden einen linsengrossen Randdefekt (beobachtet an der Femoralis und Poplitea); ein Mausergeschoss perforiert knopflochartig einen Nerven, dessen Durchmesser ebenso gross oder kleiner ist als der des Projektiles (beobachtet am Medianus und Radialis ohne gleichzeitige Knochenverletzung). Für das Ausweichen spricht, dass bei Autopsien perforierender Bauchschüsse die Därme bisweilen unverletzt gefunden werden (s. o.).

7) Derartig lange Schusskanäle, wie sie das Mantelgeschoss, ohne stecken zu bleiben, erzeugt, sind bei Bleigeschossen ebensowenig beobachtet worden, wie das Durchschlagen mehrerer Personen.

Wir haben auch in der Türkei auffallend lange Weichteilschüsse gesehen bei Soldaten, die im Liegen oder Knieen verwundet waren, z. B. Einschuss dicht oberhalb des Knies, Ausschuss am Gesäss, oder Einschuss am Cucullarisrand, Ausschuss in der Nierengegend. Von so langen Schusskanälen aber, wie sie in Südafrika beobachtet wurden, z. B. Einschuss am Hals, Ausschuss an der Innenseite des Oberschenkels, habe ich damals nichts gehört, allerdings wäre ein Mann mit einer derartigen Verwundung auch wohl kaum bis in ein Lazareth gelangt. Dass auffallend „glückliche" Schüsse und mehrfache Verwundungen einer Person in früheren Kriegen ebenfalls, wenn auch weniger häufig beobacht worden sind, habe ich bereits mehrfach erwähnt.

8) Prellschüsse, Schusskontusionen sind bei Mantelgeschossen sehr viel seltener als bei Bleigeschossen, kommen jedoch vor (cf. S. 740).

9) Lokaler und allgemeiner Shok ist bei Verletzungen durch Bleigeschosse ausgesprochener. (Der Schmerz im Moment der Verwundung ist bei beiden Projektilen nicht gross.)

10) Bei Verletzung grosser peripherer Gefässstämme durch Mantelgeschosse ist die Verblutung auf dem Schlachtfeld die Ausnahme, die Bildung eines Aneurysmas die Regel, bei Bleigeschossen ist das Verhältnis gerade umgekehrt.

11) Die Läsion peripherer Nervenstämme ist beim

Mantelgeschoss weniger schwer, insofern als vollständige Durchtrennungen seltener sind, und totale Ausreissungen, wie man sie z. B. am Ischiadicus bei Bleigeschossen beobachtet hat, durch Mantelgeschosse nicht verursacht worden.

12) Die Knochenverletzung der Diaphysen[1]) ist beim Bleigeschoss eher leichter [2]), jedenfalls nur ausnahmsweise schwerer als beim Mantelgeschoss. Es vermag auch das Mantelgeschoss den Knochen auf grössere Entfernungen zu splittern und überhaupt zu brechen, als das Bleigeschoss. Ist das moderne Gewehr in dieser Hinsicht gefährlicher, so findet im einzelnen Fall dadurch ein Ausgleich statt, dass die den Knochenbruch begleitende Weichteilverletzung beim Bleigeschoss ungünstiger ist als beim Mantelgeschoss.

So sind die bei Nahschüssen durch Bleigeschosse vorkommenden Zertrümmerungshöhlen und Ausschüsse grösser als die bei Mantelgeschossen beobachteten. Bei Kleinkaliberfrakturen aus weiterer Entfernung ist die Weichteilzerreissung in nächster Nähe des Knochens wohl oft grösser infolge stärkerer Splitterung, dafür sind aber Anfang und Ende des Schusskanals sowie die Hautöffnungen bei dem kleineren Kaliber und der geringeren Deformierung des Mantelgeschosses stets weniger umfangreich als beim Bleigeschoss. Dadurch sind die Mantelgeschossfrakturen der Infektion weniger ausgesetzt und somit auch prognostisch günstiger.

Im Einzelnen ergeben sich nachfolgende Unterschiede: Knochenerschütterungen und Quetschungen sowie gesplitterte Rinnenschüsse ohne Aufhebung der Kontinuität sind beim neuen Geschoss, wenn sie überhaupt vorkommen, viel seltener als beim alten. Deformierung und Steckenbleiben des Projektiles kommt beim Mantelgeschoss ziemlich häufig vor, ist aber beim Bleigeschoss etwas ganz gewöhnliches.

13) Die Verletzung der Epiphysen und spongiösen Knochen ist beim neuen Projektil wesentlich günstiger als beim alten. Nahschüsse können zwar auch beim Mantelgeschoss recht schwer sein, haben aber nicht so furchtbare „Dum-Dum-artige“ Zerstörungen zur Folge wie beim 11 mm-Bleigeschoss; Lochschüsse

1) Die Unterschiede, welche wir jetzt in Bezug auf die Knochenverletzung zwischen Blei- und Mantelgeschossen feststellen, sind s. Z. in fast genau analoger Weise bei Einführung der damals „modernen“ 11mm-Gewehre konstatiert worden.

2) Es kommen Splitterungszonen von ungewöhnlicher Ausdehnung beim Bleigeschoss vor, doch sind in solchen Fällen die Splitter bedeutend grösser und weniger zahlreich als beim Mantelgeschoss.

macht das letztere in geringen Entfernungen überhaupt nicht. Während in mittleren und grösseren Distanzen beim Mantelgeschoss der glatte Lochschuss die Regel bildet, verursacht das Bleigeschoss nur selten breite, trichterförmig sich erweiternde Lochschüsse, viel häufiger dagegen Splitterungen und Absprengungen.

Auch die Verletzungen der platten Knochen, welche beim Mantelgeschoss so besonders günstig sind, haben beim Bleigeschoss einen viel schwereren Charakter, da der Lochschuss die Ausnahme, der mehr oder weniger schwere Splitterbruch die Regel bildet.

14) Entsprechend der günstigeren Knochenverletzung und infolge der kleineren, die Infektion erschwerenden Hautöffnungen haben auch die Gelenkwunden mit und ohne Beteiligung des Knochens beim Mantelgeschoss eine bessere Prognose quoad vitam et functionem als beim Bleigeschoss.

Im Einzelnen ergeben sich Unterschiede insofern, als die bei Bleigeschossen vorkommenden Konturierungen und Luxationen beim Mantelgeschoss nicht beobachtet werden (s. o.). Ferner bleiben die neuen Projektile fast nie in Gelenken stecken und scheinen auch nicht die eigentümlichen fungusartigen Schwellungen im Gefolge zu haben, welche wir in der Türkei so häufig nach Gelenkverletzungen gesehen haben.

15) Bei Schädelschüssen aus grosser Nähe sind die Verletzungen durch Mantel- und Bleigeschosse annähernd gleichwertig; da die geringere Anfangsgeschwindigkeit des Bleigeschosses ausgeglichen wird durch stärkere Deformierung. Bei Schüssen aus grösserer Entfernung ist die Knochenzertrümmerung und die begleitende Hirnverletzung beim Mantelgeschoss schwerer als beim Bleigeschoss, doch ist die Infektionsgefahr bei letzterem infolge der grösseren Weichteilwunde erheblicher, wodurch der Vorteil fast ganz wieder verloren geht. Die beim Bleigeschoss auf grosse Entfernungen beobachtete Gehirnquetschung scheint beim Mantelgeschoss nicht vorzukommen.

16) Die Schussverletzungen der Wirbelsäule sind beim Mantelgeschoss insofern günstiger, als die knöcherne spongiöse Wand häufiger glatt durchbohrt wird, ohne dass das Rückenmark Schaden nimmt. Fälle mit Lähmungen aber geben beim neuen Projektil eine ungünstigere Prognose, da die Commotio medullae seltener geworden ist. Ausserdem leidet das Rückenmark bei dem rapid den Körper durchschlagenden Mantelgeschoss jetzt in grösserer Ausdehnung als beim Bleigeschoss.

17. Die Prognose der Lungenverletzung ist jetzt eine we-

sentlich bessere als früher, die Brustschüsse haben ihren Schrecken zum grossen Teil verloren.

Schon die Mortalität auf dem Schlachtfeld ist erheblich geringer geworden, da infolge des kleineren Kalibers die Blutung, der Luftaustritt und der Collaps der Lunge weniger schwer ist. Während das Bleigeschoss bei Verletzung beider Lungen durch doppelseitigen Pneumothorax schnell zu töten pflegte, werden diese Wunden beim Mantelgeschoss meist geheilt. Infolge des grösseren Kalibers war beim Bleigeschoss die Lungenverletzung sehr oft durch Frakturen kompliciert, die schon an und für sich schwerer waren; die gefährlichen Lungenzerreissungen durch Knochensplitter sind deshalb früher weitaus häufiger gewesen als jetzt. Die Folgen der Lungenverletzung sind beim Mantelgeschoss günstiger als beim Bleigeschoss. Infektionen, speciell Empyeme sind selten geworden. Dagegen scheinen Nachblutungen bei beiden Projektilen annähernd gleich häufig vorzukommen. Die eigenartigen oben beschriebenen langsamen Verblutungen, die wir bei Mantelgeschossen gesehen haben, habe ich bei Bleigeschossen nicht beobachtet.

18. Die Bauchschüsse gestalten sich seit Einführung der neuen Geschosse wesentlich günstiger, die Mortalität in den Lazarethen ist von 80 auf ca. 40% heruntergegangen.

Ein Ausweichen des Darmes ist früher vielleicht häufiger vorgekommen; bei Eröffnung des Magendarmkanals jedoch war die Verletzung infolge des grossen Kalibers des Bleigeschosses stets viel gefährlicher als jetzt infolge des reichlicheren Austretens von Inhalt und der stärkeren Blutung. Am ungünstigsten waren die Dünndarmschüsse, aber auch Magen- und Dickdarmwunden endeten viel häufiger letal als gegenwärtig[1]).

Bei Leber-, Milz- und Nierenschüssen tötet das Bleigeschoss durch Blutung und Infektion viel häufiger als das Mantelgeschoss, namentlich die Nierenschüsse haben bei letzterem eine viel bessere Prognose. Magen-, Gallen- und Nierenfisteln, welche früher in den seltenen Heilungsfällen oft zurückblieben, werden beim Mantelgeschoss kaum beobachtet, und Kotfisteln sind wesentlich seltener geworden.

19. Die Beckenschüsse verlaufen beim Mantelgeschoss glatter; steckenbleibende Projektile, Infektionen, Kontrakturen wer-

1) Das Entleeren von Projektilen mit dem Kot, welches ich in der Türkei allein zweimal gesehen habe, ist beim Mantelgeschoss bisher scheinbar nicht beobachtet worden.

den weniger oft beobachtet. Die beim Mantelgeschoss so häufigen „Glücksschüsse“ waren früher seltener.

Die Prognose der Blasenschüsse, welche auch beim neuen Geschoss keine günstige ist, war beim Bleigeschoss noch ungünstiger, namentlich sind früher fast alle intraperitonealen Blasenverletzungen gestorben. Eindringen von Fremdkörpern in die Blase mit nachträglicher Steinbildung war beim Bleigeschoss häufig, kommt jetzt wohl nur noch bei gleichzeitiger Knochenverletzung vor.

Rectumschüsse waren schon beim Bleigeschoss prognostisch nicht ungünstig, nur waren sie häufiger mit anderen Verletzungen kompliciert, und Infektionen, Strikturen und Fisteln waren weniger selten als jetzt.

Schlussfolgerungen.

Aus der vorangegangenen Gegenüberstellung ergiebt sich, dass das Mantelgeschoss, einige Ausnahmen abgerechnet, den menschlichen Körper weniger schwer verletzt als das Bleigeschoss. Genaue Statistiken über Procentsatz der Gefallenen, der an den Wunden Gestorbenen, der leicht und schwer Verwundeten werden nach Beendigung des südafrikanischen Krieges die Humanität des modernen Geschosses bestätigen. Ueber diese Humanität sind sich alle Kriegschirurgen, welche die früheren und jetzigen Wunden aus eigener Anschauung kennen, vollständig einig, und ich freue mich, unter den Ersten sein zu können, welche der Bruns'schen Lehre von der Humanität der kleinkalibrigen Mantelgeschosse wieder zu ihrem Recht verhelfen. Es bestätigt sich also wieder gegen alles Erwarten, dass die Kriege immer humaner werden.

Vom Standpunkte des Arztes haben wir die relative Gutartigkeit des modernen Geschosses aufs lebhafteste zu begrüssen. Der Stratege wird vielleicht anderer Ansicht sein und wird fragen: Erfüllt denn nun dieses humane Geschoss seinen Zweck, den Mann für die Dauer des Gefechtes und womöglich des Feldzuges kampfunfähig zu machen? Da werden wir antworten müssen: In vielen Fällen nicht, denn selbst mit mehreren Verletzungen vermag ein Verwundeter noch weiter zu fechten, und die Heilung der Verwundungen geht so schnell vor sich, dass die Engländer z. B. einmal von 154 Verwundeten mit Brustschüssen 73, von 92 Verwundeten mit Knieschüssen 28 wieder zur Front schicken konnten. Diese Zahlen wirken frappierend, aber es muss doch noch Manches dabei in Rechnung

gezogen werden. Das momentane „Kampfunfähigwerden" ist, von den wirklich schweren Verletzungen abgesehen, Nervensache, und ich habe schon erwähnt, dass ein Mann mit 2 Brustschüssen noch weiter feuern kann, während ein anderer mit einem einfachen Weichteilschuss zusammenbricht und liegen bleibt. Auch im Kriege 1870/71 und im griechisch-türkischen Feldzuge ist es, allerdings seltener als in Südafrika, vorgekommen, dass Leute mit zahlreichen Wunden noch nicht kampfunfähig waren.

Was nun die schnelle oder vom Standpunkte des Strategen zu schnelle Wiederherstellung anbetrifft, so sind schon 1870 Verwundete mit Brustschüssen wieder zur Front zurückgekehrt, und ich glaube, dass solche Fälle nicht nur Ausnahmen gewesen wären, wenn man damals schon eine Wunde so zu behandeln gewusst hätte wie jetzt. Und dann noch ein Faktor von grösster Bedeutung: das englische Heer ist ein Söldnerheer, und was man einem Söldnerheer zumuten kann, darf man einem Volksheere noch lange nicht zumuten. Von den Buren sind nicht viele zur Front zurückgekehrt, und so wird es bei jedem Volksheere mehr oder weniger sein. Es ist eine Thatsache, dass die Widerstandskraft eines Volksheeres geringer ist als diejenige eines Heeres aus Berufssoldaten, man denke nur an die geworbenen Bataillone Friedrichs des Grossen, welche bis zu 80 % ihrer Stärke opferten, ehe sie nachgaben[1]), und an die 8 österreichischen Grenadier-Kompagnien, die sich bei Kunersdorf bis auf den letzten Mann abschlachten liessen. Beim Söldnerheere spielt der gute Wille nicht dieselbe Rolle wie beim Volksheere. Die Engländer machen mit ihren bezahlten Soldaten wenig Umstände. Glaubt der Arzt, dass der Mann wieder fechten kann, so wird er nach vorn geschickt. Bei einem Volksheer ist dies anders. Absolutes Fehlen jeder Beschwerde ist selbst nach Weichteilschüssen nicht die Regel (vgl. S. 742), und, so lange Beschwerden vorhanden sind, ja selbst wenn sie nicht vorhanden sind, geht der Mann des Volksheeres, nachdem er einmal in einem modernen Gefechte gestanden hat, nicht so leicht wieder in den Kampf. Die Menschheit hat eben auch mehr Nerven bekommen, und das ist gewiss ebenso eine der Ursachen, warum die Kriege immer unblutiger werden, wie die Einführung der Volksheere, der günstigere Charakter der Wunden und die verbesserte Therapie. Ebensowenig wie man jetzt eine Truppe unter wirklich schweren Verlusten (im früheren Sinne) wird im Feuer halten können,

1) Vergl. darüber einen sehr interessanten, aus fachmännischer Feder stammenden Artikel im Schwäb. Merkur vom 3. August 1900.

ebensowenig wird beim Volksheere ein grosser Teil der Verwundeten wieder zur Front zurückkehren.

Ich glaube also, dass der Stratege[1]) die grössere Humanität der modernen Mantelgeschosse nicht zu schwer nehmen darf, allerdings ist es auch meine Ueberzeugung, dass wir, wenn auch nicht vom Standpunkte des Arztes, an der Grenze der Humanität angelangt sind. Bei einer weiteren Herabsetzung des Kalibers, welche ja taktisch von grosser Bedeutung wäre, würden, das glaube ich bestimmt, die Verletzungen auf die hauptsächlich in Betracht kommenden grösseren Entfernungen zu leicht werden, denn, wenn wir auch zwischen dem Lee-Metford- und Mausergeschoss keine augenfälligen Unterschiede haben entdecken können, so würden sich solche doch ergeben haben, wenn der Kaliberunterschied nicht 0,7, sondern 1,7 mm betragen hätte. Wollte man bei einem 5—6 mm-Geschoss die Verletzungsfähigkeit auf weitere Entfernungen genügend gross gestalten, so müsste man wohl am Projektil selbst Veränderungen vornehmen, die dann wiederum in der Nähe so schwere Verwundungen zur Folge hätten, dass der Arzt ein solches Geschoss nicht befürworten kann.

Anhang.

Verwundungen durch Artilleriegeschosse, indirekte Projektile und blanke Waffen.

Nur die Verwundungen durch die neuen Kleinkalibergeschosse der Infanterie haben principielles Interesse, ich kann deshalb die übrigen Verletzungen anhangsweis behandeln.

A. Artillerieverwundungen.

Die Verletzungen durch Artilleriegeschosse sind in früheren Kriegen gegenüber den Schusswunden durch Handfeuerwaffen sehr in den Hintergrund getreten. Im Kriege 1870/71 kamen bei den Franzosen auf 70 Gewehrschusswunden 25 durch Artilleriegeschosse, bei den Deutschen auf 77 nur 18. In der Schlacht bei Gravelotte war das Verhältnis 94 : 5. Im Belagerungskriege mehrt sich die Zahl der Artillerieverletzungen; in der Krim z. B. betrugen sie 42,7 %

1) Auf die strategisch nicht minder wichtige Frage nach der Wirkung der Mantelgeschosse auf Pferde will ich nicht eingehen, da ich darüber nicht genügende Erfahrungen gesammelt habe.

aller Verwundungen[1]).

Die Taktiker haben erwartet, dass im modernen Kriege die Artillerie eine grössere Rolle spielen werde, in Südafrika hat sich dies nicht bestätigt. Die Verwundungen durch Artilleriegeschosse waren auf Burenseite zwar bedeutend häufiger und bildeten einen grösseren Procentsatz aller Verletzungen als auf englischer Seite, entsprechend der bekannten Thatsache, dass eine Truppe durch diejenige Waffe am meisten leidet, in welcher der Feind ihr überlegen ist. Indessen war im einzelnen Fall die Wirkung des Artilleriefeuers doch eine auffallend geringe. Wir sahen in Jakobsdal die Shrapnells dicht über den flüchtenden Buren krepieren, ohne dass auch nur einer verwundet wurde. Bei Paardeberg warfen 120 Geschütze Tag und Nacht, wie Mac Cormac sich ausdrückt „ganze Tonnen Eisen" 10 Tage lang auf 4000 Buren. Ich habe das furchtbare Bombardement mit angesehen und nach der Uebergabe Cronje's die Geschossteile in ganzen Haufen im Lager gefunden. Das Resultat war: 1 Verwundeter oder Toter auf jedes Geschütz, trotzdem bei der Beschiessung immer ein Geschütz auf 34 Buren gekommen war. Auch die berüchtigten Lyddite-Bomben waren in den Magersfontein-Positionen so wenig gefürchtet, dass die Buren sich durch die regelmässigen Beschiessungen in ihren Beschäftigungen gar nicht stören liessen. Mitunter erhob sich wohl auch ein ganz besonders heftiges Feuer; eines Tages fielen z. B. etwa 400 Shrapnells und Granaten in das Lager Major Albrecht's am Modderfluss, aber Schaden wurde nicht angerichtet. Albrecht rechnete auf 1000 englische Artilleriegeschosse 12 tote und 40 verwundete Buren.

Weitaus am häufigsten sahen wir

1. Verwundungen durch Shrapnellfüllkugeln.

Diese Verletzungen haben grosse Aehnlichkeit mit den durch Bleigeschosse hervorgerufenen. Die Wirkung der Kugeln ist eine sehr verschiedene, je nach der Entfernung des Zieles vom Explosionsorte. Je näher der Spitze des Streukegels, desto grösser ist die lebendige Kraft, desto intensiver die Wirkung der einzelnen Kugel. Aber auch bei gleicher Entfernung vom Explosionsorte kann der Effekt ein sehr verschiedener sein, da die Füllkugeln im Momente des Krepierens vielfach karambolieren, sich gegenseitig ablenken und dadurch bedeutend abschwächen.

Dass man es im gegebenen Fall mit einer Shrapnellverletzung zu thun hat, erkennt man meist mit Sicherheit an der Form des

1) Vergl. Bircher. Die Wirkung der Artilleriegeschosse 1899.

Hautein- und -ausschusses. Der Einschuss ist kreisrund, wie ausgestanzt, bei schrägem Auftreffen länglich, birnförmig, auch dreieckig und unregelmässig; sein Durchmesser entspricht bei senkrechtem Aufschlag dem der Kugel, ist aber viel breiter als der eines Mantelgeschosses. Schräg auftreffende und streifende Geschosse machen entsprechend grössere Wunden. Zeichen von Quetschung fehlen niemals, radiäre Einrisse verschiedener Länge sind nicht selten. Bisweilen hängen Fetzen von Unterhautzellgewebe aus dem Einschuss heraus. Der Ausschuss ist schon bei Weichteilverletzungen meist grösser als der Einschuss, wir sahen Wunden vom Umfang eines Dreimarkstückes. Die Form ist verschieden, kreisrund oder länglich wie beim Einschuss, meist aber unregelmässig, mehr oder weniger sternförmig und deutlich aufgeworfen. Zerrissene Teile der tiefer liegenden Gewebsschichten sind häufig sichtbar.

Viel grösser und unregelmässiger können die Hautwunden werden bei gleichzeitigen Frakturen namentlich der Diaphysen; wir sahen am Humerus Ausschüsse von 5 cm Länge und 3—4 cm Breite. Auch mehrfache Ausschüsse kommen in solchen Fällen nicht selten vor. Knochensplitter in der Einschussstrecke wurden mehrfach gefunden.

Ganz besonders häufig sind multiple Verwundungen und blinde Schusskanäle. 4 auch 5 von einem Shrapnell herrührende Verletzungen an den verschiedensten Stellen des Körpers haben wir gesehen, und steckengebliebene Kugeln konnte ich in nicht weniger als 48% der Fälle konstatieren (vgl. Taf. XXIII bis XXV, Fig. 30—35). Fast in jedem langen Schusskanal, auch wenn er nur in den Weichteilen verläuft, besonders aber bei Frakturen, Schädelschüssen etc. bleiben die Projektile stecken. Unter den Verwundeten Cronje's am Paardeberg war einer mit 5 blinden Schusskanälen. Auch andere Fremdkörper geraten in die Wunden, namentlich findet man Tuchfetzen mit grosser Regelmässigkeit.

Viel öfters als das Infanteriegeschoss macht die Shrapnellkugel Prellschüsse mit mehr oder weniger deutlichen Eindrücken auf der Haut und ausgedehnten Sugillationen. Es soll vorkommen, dass die Haut tief eingestülpt, aber nicht perforiert wird.

Die primäre Blutung ist meist nicht erheblich, in einigen Fällen war sie nach Angabe der Verwundeten am ersten Tage geringer als am zweiten, vielleicht infolge der Quetschwirkung des Geschosses. Eine tödliche Nachblutung, wahrscheinlich aus der Maxillaris int. haben wir bei einem Shrapnellschuss des Oberkiefers mit

steckengebliebenem Geschoss gesehen. Es gilt hier das, was ich schon gelegentlich der Mantelgeschosswunden sagte: Man soll bei blutenden Oberkieferschüssen mit der Unterbindung der Carotis ext. nicht zu lange warten, namentlich wenn die Wunden relativ gross oder inficiert sind oder breit mit Mund- und Nasenhöhle kommunicieren.

Die Schusskanäle in den Weichteilen sind wohl nur bei mässiger Geschwindigkeit der Kugeln glatt cylindrisch, bei grosser lebendiger Kraft scheint die Muskulatur ziemlich stark zerrissen zu werden, wenigstens lassen die aus den Wunden heraushängenden Fetzen darauf schliessen. Ablenkung des Projektils und Ausweichen der Gewebe kommt wohl ebenso häufig vor wie beim Bleigeschoss.

Die Knochenverletzung ist, wie ein Blick auf die Röntgenbilder Taf. XXIV—XXV, Fig. 31—35 erkennen lässt, eine ganz andere als beim Mantelgeschoss und erinnert an Bleigeschoss-Frakturen aus grösserer Entfernung; nur wenn die Shrapnellkugel mit sehr grosser Geschwindigkeit auftrifft, kann die Fraktur einer durch Mantelgeschoss verursachten sehr ähnlich werden. Die Diaphysen der Röhrenknochen sind meist gesplittert. Die Schmetterlingsfigur ist in Fig. 31 angedeutet, sie war sehr ausgesprochen bei einer anderen Humerusfraktur, welche offenbar durch ein Geschoss von grosser lebendiger Kraft erzeugt war. Dieser Fall war auch der einzige mit kleinen Splittern, im übrigen sind die Splitter, wie aus Figur 31, 32 und 34 hervorgeht, gross, zum Teil noch vom Periost zusammengehalten (34). Tafel XXIV, Figur 31 und 32 stellen deutliche Biegungsbrüche dar mit Aussprengung dreieckiger Splitter, eine Bruchform, die bei der Shrapnellkugel die Regel zu bilden scheint und mit der geringeren Durchschlagskraft des Geschosses zusammenhängt. Zufällig waren unter unseren Fällen keine reinen Quer- und Schrägbrüche, zufällig deswegen, weil die Biegung des Knochens ebenso gut einen einfachen Quer- und Schrägbruch, wie einen Splitterbruch bewirken kann. So ist die in Taf. XXIV, Fig. 32 wiedergegebene Radiusfraktur ja fast ein reiner Schrägbruch. Gesplitterte Rinnenschüsse ohne Aufhebung der Kontinuität haben wir an der oberen Humerusmetaphyse gesehen, ebenso mit Kontinuitätstrennung aber ohne jede Dislokation an der oberen Tibiametaphyse. Verhängnisvoll wurde einem jungen Buren das auf Taf. XXV, Fig. 34 erkennbare spitze obere Femurfragment, welches bei einem Transport das Kniegelenk anspiesste und zur Vereiterung mit Amputation führte. Fast auf allen Röntgenbildern von Shrapnellfrakturen finden

sich Kugeln oder Kugelteile, die Bleistückchen pflegen genau wie bei den Bleigeschossen den Weg des Projektiles zu kennzeichnen.

Ist die Knochenverletzung der Diaphysen, abgesehen von der gleichzeitigen Weichteilverletzung, entschieden gutartiger als bei den Mantelgeschossen, so gilt dies nicht für die Epiphysen und spongiösen Knochen. Unkomplicierte Lochschüsse sind sehr selten, meist erkennt man schon im Röntgenbilde deutliche Splitterungen. Ist ein Lochschuss vorhanden, so stellt er einen cylindrischen Kanal dar, etwa vom Durchmesser der Kugel, der sich gegen den Ausschuss hin erweitert. Der ausgestanzte Knochenteil ist zu Grus zermalmt und in die Ausschussstrecke hineingetrieben, wie in einem Röntgenbilde deutlich zu erkennen war. Häufiger sind, wie gesagt, Splitterungen und teilweise Absprengungen von Epiphysen; so ist z. B. auf Taf. XXV, Fig. 35 der innere Tibiacondyl durch die im Röntgenbilde gut erkennbare leicht deformierte Kugel vollständig losgesprengt.

Dementsprechend sind auch die Gelenkwunden schwerer als beim Mantelgeschoss. Von 5 Kniegelenksschüssen sind 4 vereitert, zwei (allerdings aus Cronje's Lager am Paardeberg stammende) Patienten sind an Sepsis gestorben. Infolge der grösseren Weichteilwunde ist auch die einfache Kapseldurchbohrung gefährlicher, zumal die Projektile häufig Fremdkörper mitführen und selbst stecken bleiben.

Ueber die Shrapnellverletzungen platter Knochen fehlt mir aus Südafrika eigene Erfahrung. In der Türkei habe ich am Darmbein ziemlich ausgedehnte Splitterung gesehen, doch sollen bei geringer Geschwindigkeit der Geschosse auch Lochschüsse vorkommen.

Die Schädelverletzungen sind sehr verschieden schwer je nach der lebendigen Kraft der Kugel. Es kommen Fälle vor, bei denen das Projektil nur die Haut durchbohrt und deformiert auf dem Knochen liegen bleibt oder zurückprallt. Herr Dr. v. Gernet teilte mir 2 Fälle dieser Art mit. Ist die Geschwindigkeit des Geschosses grösser, so sollen Depressionen zu Stande kommen können mit starker Einwirkung auf das Gehirn. In den meisten Fällen durchschlägt das Geschoss die knöcherne Schädelkapsel, macht sehr schwere Verletzungen und bleibt gewöhnlich stecken. In einem Fall (Taf. XXIII, Fig. 30) fand ich eine faustgrosse Zertrümmerungshöhle im Gehirn. Nach Entleerung zweier Hirnabscesse ist der Patient, ohne dass die sehr tief sitzende Kugel entfernt wurde, von einem

äusserst schweren Krankenlager wieder erstanden. Die totale linksseitige Hemiplegie war bis auf eine Lähmung des Vorderarms und einzelner Muskelgruppen der Beine zurückgegangen; der sehr grosse Hirnprolaps war verschwunden, die Wunde verheilt. Ein zweiter Patient, dem das Geschoss durch das linke Auge eingedrungen und hinter dem rechten Ohr stecken geblieben war, starb an der Infektion des zertrümmerten Schläfenhirns, ebenso endete ein von Herrn Dr. Rolff und Herrn Dr. v. Gernet operierter Fall tödlich, der durch ausgedehnte Knochenzertrümmerung ausgezeichnet war. In diesem Falle hatte der vollkommen gestörte Patient die Gewohnheit gehabt, seinen Verband abzureissen und mit dem Finger im Gehirn herumzurühren. Günstig verlief eine ebenfalls von Herrn Dr. v. Gernet behandelte Verletzung des Stirnhirns nach Entfernung zahlreicher Kugel- und Knochenstücke.

Viele Lungenschüsse heilen ohne Störung[1]), doch sind Empyeme häufiger als bei Mantelgeschossen. Eine von uns beobachtete anfangs günstig verlaufene Lungenverletzung führte 4 Wochen nach der Entlassung des Patienten zum Tode, wahrscheinlich durch Nachblutung.

Ueber Bauchschüsse durch Shrapnellkugeln fehlt mir eigene Erfahrung. Ein grosser Teil derselben endet wohl dötlich, doch berichtet Treves[2]) über Heilung von Leber- und Nierenschüssen.

Einen Verwundeten mit sehr schwerer Blasenverletzung sah Mac Cormac[3]) am Leben bleiben, doch bildete sich eine 5 cm lange und 2 cm breite Blasenfistel, aus der sich aller Urin entleerte. Bei einem Rectumschuss war Treves wegen der Beschwerden des Patienten und des fortwährenden Abganges von Kot aus Ein- und Ausschuss genötigt, eine Colotomie zu machen.

Prognose. Eine Shrapnell-Füllkugel pflegt den Verwundeten selbst bei leichter Verletzung sofort ausser Gefecht zu setzen infolge ihrer grossen Angriffsfläche, in erhöhtem Mass ist dies natürlich der Fall, wenn mehrere Geschosse gleichzeitig eindringen. Die Heilungsprognose ist eine viel schlechtere als bei Mantelgeschoss-Wunden. Da die Hautöffnungen viel grösser, die Schusskanäle viel unregelmässiger sind, so sind Infektionen sehr häufig. Von 40 Fällen, über die ich genaue Notizen besitze, waren 17 = 42% inficiert, die Fälle

1) Vergl. Mac Cormac. Lancet 1900. S. 1153.
2) Brit. med. Journ. 1900. S. 220.
3) Lancet 6. I. 1900.
4) Brit. med. Journ. 10. III. 1900.

gar nicht gerechnet, bei welchen die Wunden stark secernierten, ohne schwerer inficiert zu sein. Allerdings müssen die besonders ungünstigen Verhältnisse in Betracht gezogen werden, da wir die meisten Shrapnell-Verletzungen nach Magersfontein und Paardeberg bekamen, wo die primäre Wundversorgung sehr mangelhaft war oder ganz fehlte. Die Mortalität betrug 15,5%. Bis auf den später gestorbenen Lungenschuss sind alle Patienten der Infektion erlegen.

Therapie. Infolge der hohen Infektionsziffer hatten wir bei Shrapnellverletzungen viel zu operieren. Geschosse mussten extrahiert, Gehirnabscesse eröffnet, Frakturen revidiert werden, leider sind auch Amputationen nötig gewesen. Trotzdem besteht die primäre Wundversorgung in antiseptischer Occlusion, und Geschosse dürfen primär nicht entfernt werden, da wir sie oft genug haben einheilen sehen. Uns hat der Mangel einer rationellen Schlachtfeldbehandlung zu so vielen nachträglichen Operationen gezwungen.

2) Verwundungen durch grobe Geschosse (Sprengstücke von Granaten und Shrapnellhülsen).

Diese Verletzungen sind so atypisch und verschiedenartig, dass eine einheitliche Beschreibung unmöglich ist. Es genügt deshalb, einige besonders charakteristische Erscheinungen und Beobachtungen mitzuteilen.

Zunächst die Todesfälle ohne äussere Verletzung. Sie sind schon in früheren Kriegen vorgekommen und auch in Südafrika mehrfach beobachtet worden, namentlich beim Krepieren grosser Sprenggranaten. So schlug eine Lyddite-Bombe in eine Burenschanze, verwundete 3 und tötete 2 Mann, Vater und Sohn; an beiden war nicht eine Spur einer äusseren Verletzung wahrzunehmen. In solchen Fällen liegen wohl oft schwerere innere Verletzungen vor. Im griechisch-türkischen Kriege starben mehrere Patienten unter heftigen Schmerzen im Leib ohne äussere Verwundung. In Jakobsdal wurde von uns ein bei Magersfontein verwundeter Bur behandelt, der ausser einer oberflächlichen Weichteilwunde an der Wange keine äussere Verletzung aufwies, aber an der unteren Körperhälfte vollständig gelähmt war. Er gab an, dass er von einer über ihm krepierenden Sprenggranate wie ein Taschenmesser zusammengedrückt worden sei. Der Tod erfolgte 5 Wochen nach der Verwundung und die von Hrn. Dr. Hildebrandt ausgeführte Sektion ergab eine Fraktur am Bogen des 3. Brustwirbels, die durch das gewaltsame Zusammenbiegen des Körpers wohl erklärt wird. Betäubungen und leichte Gehirnerschütterungen

infolge nahen Krepierens oder Vorbeifliegens grosser Granaten haben wir öfters gesehen; Erstickungen und „Vergiftungen" durch das Lyddite kamen nicht vor. Dieser gelbe Stoff wird auf der Haut Verwundeter mitunter gefunden und lässt sich nicht abwaschen. Geier, welche von Lydditebomben getötete Pferde frassen, sind oft gestorben.

Fig. 12.

Sehr interessant sind auch die bisweilen sehr ausgedehnten Verletzungen durch Pulverkörner und kleinste Metallsplitter. Sie kommen zu Stande, wenn Granaten in allernächster Nähe krepieren. Ich bilde einen derartigen, nicht besonders schweren Fall ab (cf. Fig. 12). Bei einem anderen Buren war die Läsion so ausgedehnt, dass der Patient mehrere Tage lang in grosser Lebensgefahr schwebte und die Symptome eine schwere Verbrennung aufwies. Schliesslich erholte er sich, und die meisten Fremdkörper heilten reaktionslos ein. Dass es sich meist um kleinste Metallsplitter, nicht um Steinstückchen etc. handelt, wurde durch das Röntgenbild erwiesen. Im Anfang findet man in diesen Fällen stets deutliche zum Teil durch die Verbrennung bedingte Entzündungshöfe um die ein-

zelnen Hautwunden, doch ist Vereiterung, welche zur Entfernung der Fremdkörper nötigt, selten. Uebrigens sind in Natal mehrmals total verbrannte Leichen auf den Schachtfeldern gefunden worden.

Von den Verwundungen durch Sprengstücke sind zunächst die furchtbaren Zerschmetterungen und Abreissungen ganzer Körperteile zu nennen. Viele dieser Verletzten kommen nicht in die Hospitäler, da sie entweder sofort tot sind oder in kurzer Zeit dem Shok und der Blutung erliegen. Derartige Verwundungen sind besonders in Ladysmith[1]) durch die Sprenggranaten der Long-Toms verursacht worden. So lebte ein armer Mensch noch mit Anfangs erhaltenem Bewusstsein $^3/_4$ Stunden, dem ein Oberschenkel und ein Vorderarm in Atome zerschmettert, der andere Oberschenkel bis auf eine Weichteilbrücke abgerissen, die eine Thoraxwand eingedrückt, und ein Humerus in die Brust hineingetrieben war. Alle Fälle, bei denen Doppelamputationen nötig wurden, sind in Ladysmith gestorben bis auf einen, dem der linke Arm und das linke Bein wegen vollständiger Zerreissung abgenommen werden mussten. Wir sahen einen an beiden Unterschenkeln schwer verletzten Buren an Tetanus sterben, und einen Fall von Zerschmetterung eines Oberschenkels nach Amputation heilen. Furchtbare Wunden des Gesichtsschädels durch Granatsplitter beobachtete Treves[2]) nach der Schlacht am Spionkop. Einem Mann war der grösste Teil des Gesichtsschädels mit beiden Augen weggerissen. In der enormen Höhle sah man bis in den Rachen. Solche Fälle enden natürlich alle nach kürzerer oder längerer Zeit tödlich.

Zahlreich sind die nicht ganz so schweren Verwundungen einzelner Körperteile durch Sprengstücke von Granaten und Shrapnells. Am Schädel sahen wir z. B. einfache Weichteilzerreissungen mit Symptomen von Gehirnerschütterung, ferner Stückbrüche mit tiefer Depression und Lähmungen, die nach Hebung der eingedrückten Knochenabschnitte zurückgingen, schliesslich gröbere Zerstörungen des Gehirns mit Gehirnabscessen und tödlichem Ausgang. Einen durch das gute Endresultat bemerkenswerten Fall von Zerschmetterung des Unterkiefers möchte ich erwähnen (Fig. 13):

Einem Buren wurde durch eine zwischen seinen Beinen explodierende Granate der Unterkiefer mit Ausnahme des linken aufsteigenden Astes und der hinteren Partie des linken horizontalen Astes zerschmettert und hing mit den bedeckenden Weichteilen in Gestalt eines grossen viereckigen

1) Bericht des Major Donegan. R. A. M. C. Brit. med. Journ. S. 1431.
2) Brit. med. Journ. S. 535.

Lappens herunter. Der ganze Mundboden war abgerissen, merkwürdigerweise ohne bedrohliches Zurücksinken der Zunge. Ich habe nach prophylaktischer Tracheotomie die Stücke des Kiefers mit Draht zusammengenäht und den Patienten 14 Tage durch die Nase ernährt, die Heilung war durch Nachblutungen und eine 20 Tage anhaltende schwere psychische

Fig. 13.

Störung erschwert. Das Endresultat war nach Abstossung einiger nekrotischer Kieferteile ein gutes. Patient konnte bei seiner Entlassung zwei Monate nach der Verletzung vollständig deutlich sprechen und fast alles, auch festere Substanzen, essen.

Schliesslich als Kuriosum eine Verwundung durch den Zünderkörper eines Shrapnells, der in die Hinterbacke eindrang, ein 10 cm langes und 6 cm breites Loch machte und vom Verwundeten selbst herausgedrückt wurde.

B. Verwundungen durch indirekte Geschosse und blanke Waffen.

Indirekte Projektile können von Infanterie- oder Artillerie-Geschossen ihre Energie erhalten. Im Landkriege handelt es sich meist um Steine, Sand, Erde, Gewehrstücke, seltener um Holzsplitter und Anderes. Die durch Infanteriegeschosse abgesprengten Steinsplitter gewinnen grosse Bedeutung, wenn sie edle Teile, vor allem das Auge verletzen. Wir haben 3 derartige Fälle gesehen. Ausserordentlich schwer können die Verletzungen sein, wenn

indirekte Projektile, also auch vor allem wieder Steinstücke von Artilleriegeschossen aufgeworfen werden. Wenn man erfährt, dass in Kimberley ein grosser Trottoirstein von einer Sprenggranate bis auf das Dach eines Hauses geschleudert wurde, so wird man sich von der Gewalt solcher indirekter Projektile einen Begriff machen können. Interessant ist ein Fall aus der Schlacht bei Magersfontein.

Ein Burenfeldkornet wurde durch zahlreiche grosse und kleine Steinstücke getroffen, welche eine die Schanze durchschlagende Lyddite-Bombe umherschleuderte. Er wurde für tot bei Seite getragen, erholte sich aber wieder. Es fand sich ausser zahlreichen Steinsplittern in der Kopfschwarte eine komplicierte Splitterfraktur des Schädels, eine Fraktur der Scapula und zweier Rippen, Lungenquetschung, Hämoptoe, ausgebreitetes Hautemphysem, und schliesslich eine teilweise Lähmung der rechten unteren Extremität. Der schon alte Herr überstand alles und war nach Entfernung mehrerer Schädelsequester in 3 Monaten vollständig hergestellt.

Von indirekten Geschossen ohne besondere Flugbahn, die also mit dem eigentlichen Projektil zusammen in den Körper eindringen, seien ausser Tuchfetzen erwähnt die von einer Martini-Henry-Kugel in die Magengegend eingetriebenen Stücke eines Notizbuches, welche Speisebrei und somit eine Magenverletzung vortäuschten, und die Stücke einer Burenpfeife im Abdomen eines Feldkornets, der von einem Lee-Metford-Geschoss getötet worden war.

Verwundungen durch b l a n k e W a f f e n spielen im modernen Kriege eine noch unbedeutendere Rolle als früher. Ich habe 3 Fälle gesehen, 2 Lanzen- und 1 Bajonettverletzung.

Ein Tiroler erhielt bei Elandslaagte 17 Lanzenstiche. Von diesen waren 3 in die Lunge eingedrungen, die übrigen waren oberflächlich. Der Mann hatte 3 Tage lang Hämoptoe und Temperatursteigerung, erholte sich dann aber vollständig und ist auch jetzt noch ganz gesund. Die Wunden waren, abgesehen von einigen Streifstichen, dreieckig, der Form der dreikantigen Lanzenspitze entsprechend.

Der zweite Fall betraf einen Mann vom Holländischen Freikorps, der ebenfalls bei Elandslaagte verwundet worden war. Die Lanze war am Aussenrande der Scapula hineingegangen und vorn an der Innenseite des Humerushalses dicht am Knochen herausgekommen, ohne Gefässe, Nerven und Gelenk zu verletzen. Die ganze Spitze sah vorn heraus, hinten war der Schaft eingedrungen und abgebrochen. Der Verwundete klopfte sich den Lanzenteil mit einem Stein zurück, bis er ihn mit der Hand der gesunden Seite von hinten herausziehen konnte. Die vordere Wunde war dreieckig, die hintere rund und hatte den Durchmesser des Schaftes. Heilung ohne Komplikation mit mässiger Eiterung.

Die Bajonettverletzung betraf einen Engländer, dem sein schwer verwundeter Hintermann bei Dundee im Fallen das Bajonett in die Hinterbacke stiess.

Der Einstich war 1,5 cm lang, 0,6 cm breit, die Spitze hatte Patient an der Innenseite des Oberschenkels entsprechend der Grenze von mittlerem und oberem Drittel deutlich gefühlt, doch war die Haut unverletzt. Starke Blutung, glatte Heilung in 10 Tagen. Die im Anfang sehr heftigen Schmerzen haben allmählich nachgelassen, doch ist Patient nach 6 Monaten noch nicht beschwerdefrei.

Schliesslich möchte ich noch eine gewissermassen hierher gehörige Pfählungsverletzung erwähnen, welche sich ein junger Bur in der Schlacht am Paardeberg dadurch zuzog, dass er über die Schanze in ein aufgestelltes Mausergewehr hineinsprang. Es fand sich links neben der Afteröffnung ein 3 cm langes, 2 cm breites zackiges Loch; dieses führte in einen unregelmässigen, in Höhe der Steissbeinspitze mit dem Rectum kommunicierenden weiten Wundkanal, aus dem sich aller Kot entleerte. Da jede schwere Nebenverletzung fehlte, war der Verlauf nach Spaltung der Weichteilbrücke ein günstiger.

Erklärung der Abbildungen
auf Tafel XIII—XXV.

Fig. 1—29 Mantelgeschoss-Verletzungen.

Fig. 1—10. Femurfrakturen.

Taf. XIII.

Fig. 1. Schrägfraktur durch Mausergeschoss. Engländer, bei Rensburg Siding auf 250 m verwundet. Kleiner Ein- und Ausschuss. Fraktur an der Grenze von mittlerem und oberem Drittel. Knochen gestreift. 1 Monat beobachtet. Verlauf ohne Eiterung. Dieses Bild verdanke ich der Güte des Hrn. Dr. Kingel.

Fig. 2. Subtrochantere Fraktur durch Mausergeschoss. Engländer, bei Paardeberg auf ca. 500 m verwundet. Ein- und Ausschuss klein. Knochen nicht ganz voll getroffen. 1 Monat beobachtet. Glatter Verlauf ohne Eiterung.

Taf. XIV.

Fig. 3. Sehr schwere Splitterfraktur durch Mausergeschoss. Nahschuss 10—15 m. Engländer, bei Paardeberg verwundet. Einschuss klein, 2 Ausschüsse, der grössere 3,5:2 cm. Fraktur etwas unterhalb der Mitte. 9 Tage beobachtet. Keine Eiterung.

Fig. 4. Splitterfraktur durch Lee-Metfordgeschoss. Nahschuss ca. 45 m. Bur, bei Magersfontein verwundet. Einschuss klein, Ausschuss 2,5 : 1,7 cm. Fraktur an der Grenze von mittlerem und unterem Drittel. Keine Eiterung. Nach 2 Monaten konsolidiert.

Taf. XV.

Fig. 5. Splitterfraktur durch Mausergeschoss. Engländer, bei Magersfontein auf ca. 180 m verwundet. Lag 36 Stunden auf dem Schlachtfeld. Kleiner Einschuss, steckengebliebenes Geschoss. Fraktur in der Mitte. Eiterung. Entfernung der deformierten Geschossteile und Splitter. 3 Monate beobachtet. Fast vollständiges Aufhören der Eiterung. Noch nicht konsolidiert.

Eig. 6. Schmetterlingsbruch durch Lee-Metfordgeschoss. Bur, bei Paardeberg auf 500—700 m (?) verwundet. 10 Tage lang ohne Behandlung. Kleiner Einschuss, 2 Ausschüsse, der grössere 2 : 1 cm. Fraktur an der Grenze von mittlerem und unterem Drittel. Bis 1 Monat nach Verletzung beobachtet. Glatter Verlauf ohne Eiterung.

Taf. XVI.

Fig. 7. Splitterbruch durch Mausergeschoss. Engländer, bei Klippdrift auf mittlere Entfernung verwundet. Ein- und Ausschuss klein. Fraktur etwas unterhalb der Mitte. Aneurysma der Femoralis. Bis 4 Wochen nach der Verwundung beobachtet. Glatter Verlauf ohne Eiterung.

Fig. 8. Tiefer gesplitterter Rinnenschuss durch Mausergeschoss. Engländer, bei Paardeberg auf ca. 500 m verwundet. Einschuss klein, Ausschuss 2 : 1,5 cm. Fraktur im oberen Drittel. Bis 15 Tage nach der Verwundung beobachtet. Glatter Verlauf ohne Eiterung.

Taf. XVII.

Fig. 9. Splitterbruch durch Lee-Metfordgeschoss. Grosse Entfernung. Bur, bei Magersfontein verwundet. Kleiner Einschuss, steckengebliebenes Geschoss. Fraktur an der Grenze von mittlerem und oberem Drittel. Verlauf ohne Eiterung. Nach 3 Monaten Pseudarthrose.

Fig. 10. Splitterbruch durch Lee-Metfordgeschoss. Sehr grosse Entfernung. Bur, bei Magersfontein verwundet. Einschuss klein. Steckengebliebenes Geschoss. Fraktur im mittleren Drittel. Extraktion des oberflächlich sitzenden Geschosses. Fast 3 Monate beobachtet. Heilung ohne Eiterung. Erst nach $2^1/_2$ Monaten konsolidiert.

Fig. 11—15. Unterschenkelfrakturen.

Taf. XVIII.

Fig. 11. Splitterbruch der Tibia durch Lee-Metfordgeschoss. Nahschuss 25 m. Skandinavier, bei Magersfontein verwundet. Lag 24 Stunden auf dem Schlachtfeld. Kleiner Einschuss, grosser Ausschuss (5,5 : 2,5 cm) nach aussen von der Crista tibia. Zersplitterung der Metaphyse, die bis in die Epi- und Diaphyse hineinreicht. Eiterung. Entfernung der Splitter. 3 Monate beobachtet. Günstiger Verlauf. (Pat. hatte ausserdem je einen Nahschuss durch Knie und Lunge).

Fig. 12. Schmetterlingsbruch der Fibula durch Lee-Metfordgeschoss. Bur, bei Mafeking auf ca. 400 m verwundet. Ein- und Ausschuss klein. Fraktur an der Grenze von mittlerem und unterem Drittel. Nicht ganz reaktionslos. 2 Monate nach Verletzung beobachtet. Splitter wurden später in Pretoria entfernt.

Fig. 13. Splitterfraktur beider Unterschenkelknochen durch Mausergeschoss. Engländer, am Modderriver auf 500—600 m verwundet. Kleiner Einschuss, 2 Ausschüsse, von denen der grössere 2 : 0,5 cm. Fraktur unterhalb der Mitte. Glatter Verlauf ohne Eiterung. Verzögerte Konsolidation. 3 Monate nach der Verwundung Refraktur der konsolidierten Fraktur bei einem Fall.

Fig. 14. Splitterfraktur beider Unterschenkelknochen durch Mausergeschoss. Engländer, bei Paardeberg auf 500—600 m verwundet. Kleiner Einschuss, mittelgrosser Ausschuss 3 : 2 cm. Fraktur im unteren Drittel. Bis 6 Tage nach Verwundung beobachtet. Nach dem Transport leicht inficiert, nach einigen Tagen Ruhe wieder reaktionslos.

Fig. 15. Splitterfraktur an der Grenze von oberer Tibia- und Fibulaepiphyse durch Mausergeschoss. Nahschuss. Kaffer, am Rietriver verwundet. Kleiner Einschuss, grosser Ausschuss 5 : 4 cm. Trichterförmiger Schusskanal in der Tibia mit ausgedehnter Splitterung. Fraktur unterhalb des Fibulaköpfchens. Nur einige Tage beobachtet. Keine Eiterung.

Fig. 16—21. Humerusfrakturen.

Taf. XIX.

Fig. 16. Querfraktur des Humerus durch Lee-Metfordgeschoss. Bur, bei Paardeberg auf 250—300 m (?) verwundet. Kleiner Einschuss, steckengebliebenes Geschoss, von Kamerad herausgeschnitten. Fraktur in der Mitte. Knochen scheint gestreift. Radialislähmung. Bis 18 Tage nach der Verwundung beobachtet. Glatter Verlauf ohne Eiterung.

Fig. 17. Leicht gesplitterte Querfraktur des Humerus durch

Mausergeschoss. Engländer, bei Klippdrift auf 800 m verwundet. Ein- und Ausschuss klein. Fraktur an der Grenze von mittlerem und oberem Drittel. 14 Tage beobachtet. Glatter Verlauf ohne Eiterung.

Fig. 18. Splitterfraktur des Humerus durch Lee-Metfordgeschoss. Bur, bei Magersfontein auf ca. 180 m verwundet. Ein- und Ausschuss klein. Fraktur unterhalb der Mitte. Glatter Verlauf ohne Eiterung. In 4 Wochen konsolidiert. (Dasselbe Geschoss hatte Lunge und Niere verletzt.)

Fig. 19. Sehr schwere Splitterfraktur des Humerus durch Lee-Metfordgeschoss. Wahrscheinlich Nahschuss. Bur, bei Paardeberg verwundet. 10 Tage ohne Behandlung. Einschuss klein, Ausschuss 2,0 : 1,5 cm. Fraktur an der Grenze von mittlerem und oberem Drittel. Tod an Sepsis 18 Tage nach der Verwundung. (Gleichzeitig sehr schwere Verletzung des Handgelenks vergl. Fig. 27.)

Taf. XX.

Fig. 20. Schmetterlingsbruch des Humerus durch Mausergeschoss. Engländer, bei Klippdrift auf 600—700 m verwundet. Einschuss klein, Ausschuss 3,5 : 3 cm. Geschoss offenbar abgelenkt. Fraktur an der Grenze von mittlerem und oberem Drittel. Bis 9 Tage nach der Verwundung beobachtet. Glatter Verlauf ohne Eiterung.

Fig. 21. Splitterfraktur des Humerus durch Mausergeschoss. Fernschuss. Engländer, bei Klippdrift verwundet. Kleiner Ein- und Ausschuss. Fraktur in der Mitte. Grosse Splitter. Bis 9 Tage nach der Verwundung beobachtet. Glatter Verlauf ohne Eiterung.

Fig. 22—24. Vorderarmfrakturen.

Fig. 22. Splitterfraktur des Radius durch Mausergeschoss. Engländer, am Rietfluss auf 800—900 m verwundet. Kleiner Ein- und Ausschuss. Fraktur 4 Querfinger oberhalb des Handgelenks. 5 Tage nach der Verwundung beobachtet. Glatter Verlauf ohne Eiterung.

Fig. 23. Gesplitterte Schrägfraktur der Ulna durch Mausergeschoss. Nahschuss. Engländer, bei Colesberg auf 15 bis 20 m verwundet. Markstückgrosser, trichterförmiger Einschuss, schlitzförmiger, 4 cm langer Ausschuss. Ulnarislähmung. Fraktur handbreit unterhalb des Olecranons. Knochen offenbar gestreift. 1 Monat nach der Verwundung konsolidiert. Glatte Heilung ohne Eiterung. Ulnarislähmung grossenteils zurückgegangen. (Dieses Bild verdanke ich Hrn. Dr. Kingel.)

Fig. 24. Schmetterlingsbruch der Ulna durch Lee-Metford-

geschoss. Bur, bei Paardeberg auf ca. 300 m verwundet, 10 Tage ohne Behandlung. Einschuss klein, Ausschuss 2,0:1,5. Fraktur an der Grenze von mittlerem und unterem Drittel. Glatte Heilung ohne Eiterung. Nach 3 Wochen konsolidiert.

Fig. 25—28. Frakturen der Hand.

Taf. XXI.

Fig. 25. Schrägbruch des III. Metacarpus bei Mauserschuss aus nächster Nähe. Bur verwundete sich durch Unvorsichtigkeit. Einschuss in der Hohlhand 1,5:2,5 cm. Sehr grosser Ausschuss auf dem Dorsum 9:5 cm. Fraktur oberhalb der Mitte des Metacarpus. Glatte Heilung ohne Eiterung. Focht $1^1/_2$ Monate später wieder.

Fig. 26. Schmetterlingsbruch des III. Metacarpus durch Lee-Metfordgeschoss. Bur, bei Paardeberg auf ca. 180 m während des Urinierens durch Blase und Hand geschossen. Kleiner Ein- und Ausschuss. Fraktur oberhalb der Mitte. 11 Tage beobachtet. Glatter Verlauf beider Wunden ohne Eiterung.

Fig. 27. Gelenkfraktur des II. Metacarpus bei Mauserschuss aus nächster Nähe. Bur verwundete sich durch Unvorsichtigkeit. Kleiner Ein- und Ausschuss. Glatte Heilung ohne Eiterung. Nach 14 Tagen beginnende Beweglichkeit.

Fig. 28. Schwere Zerschmetterung der Handwurzel durch Lee-Metfordgeschoss. Wahrscheinlich Nahschuss. Bur, bei Paardeberg verwundet, 10 Tage ohne Behandlung. Grosser Einschuss auf dem Dorsum entsprechend der Basis des III. Metacarpus. 4:2 cm. Ausschuss, kraterförmiges Loch an Radialseite des Handgelenks. Zermalmung der Basen des II., III., IV. Metacarpus, des Multangulum majus und minus. Vereiterung des Handgelenks. Amputation. Tod an Sepsis 18 Tage nach der Verwundung (vergl. Fig. 18).

Taf. XXII.

Fig. 29. In der Rückenmuskulatur steckengebliebenes Lee-Metfordgeschoss (Aufschläger). Bur, bei Magersfontein auf ca. 400 m durch Aufschläger verwundet. Einschuss 3:1 cm, Ausschuss besteht aus 3 kleineren Löchern, die durch Splitter der Scapula verursacht sind. Geschoss deformiert unter der Haut. Extraktion. Geringe Eiterung, im übrigen glatter Verlauf.

Fig. 30—35. Verletzungen durch Shrapnell-Füllkugeln.

Taf. XXIII.

Fig. 30. Im Schädel steckengebliebene Shrapnell-Kugel. Bur, bei Magersfontein verwundet. Runder Einschuss 4 Querfinger

oberhalb des r. Ohrmuschel-Ansatzes. Hemiplegie. Trepanation. Eröffnung einer grossen Zertrümmerungshöhle und zweier Hirnabscesse. Geschoss nicht zu fühlen, belassen. Teilweiser Rückgang der Hemiplegie. Nach 3 Monaten relative Heilung.

Taf. XXIV.

Fig. 31. Splitterbruch des Humerus mit steckengebliebenen Kugelteilen. Bur, bei Magersfontein durch ein in ca. 100 m Entfernung krepierendes Shrapnell verwundet. Ein- und Ausschuss dem Durchmesser der Kugel entsprechend. Biegungsbruch an der Grenze von mittlerem und unterem Humerusdrittel. Eiterung. Sekundäre Radialislähmung. Erfolglose Verlagerung des Nerven, der in Narbenmassen eingebettet ist. Konsolidation der Fraktur nach 5 Wochen.

Fig. 32. Splitterbruch des Radius. Bur, bei Paardeberg verwundet. Ausser der Fraktur 3 Weichteilschüsse. Ein- und Ausschuss dem Durchmesser der Kugel entsprechend. Biegungsbruch in der Mitte des Radius. Starke Sekretion. Bis 3½ Wochen nach der Verwundung beobachtet. Keine Konsolidation.

Fig. 33. Im Oberschenkel steckengebliebene Kugel. Bur, bei Paardeberg durch ein in ca. 25 m Entfernung krepierendes Shrapnell verwundet. Ausser einem Schuss durch die untere Radiusepiphyse findet sich eine steckengebliebene Kugel im Oberarm, die andere im Oberschenkel. Letztere liegt dicht am intakten Knochen. Bis 4 Wochen nach der Verwundung beobachtet. Glatte Heilung. Kugeln reaktionslos eingeheilt.

Taf. XXV.

Fig. 34. Splitterfraktur des Femur im unteren Drittel. Bur, bei Magersfontein verwundet. Ein- und Ausschuss dem Durchmesser der Kugel entsprechend. Die Splitter sind noch vom Periost zusammengehalten. Eiterung. Das Kniegelenk wird von dem spitzen oberen Fragment angespiesst. Vereiterung des Kniegelenks. Amputatio femoris. Heilung.

Fig. 35. Absprengung des inneren Tibiacondyls durch steckengebliebene Kugel. Bur, bei Klippdrift verwundet. Einschuss rund, 1,5 cm, an der Wade. Kein Ausschuss, Vereiterung des Kniegelenks. Amputatio femoris. Tod an Sepsis, 3 Wochen nach der Verwundung.

Beiträge zur klinischen Chirurgie. XXVIII.

H. Laupp'sche Buchhandlung in Tübingen.

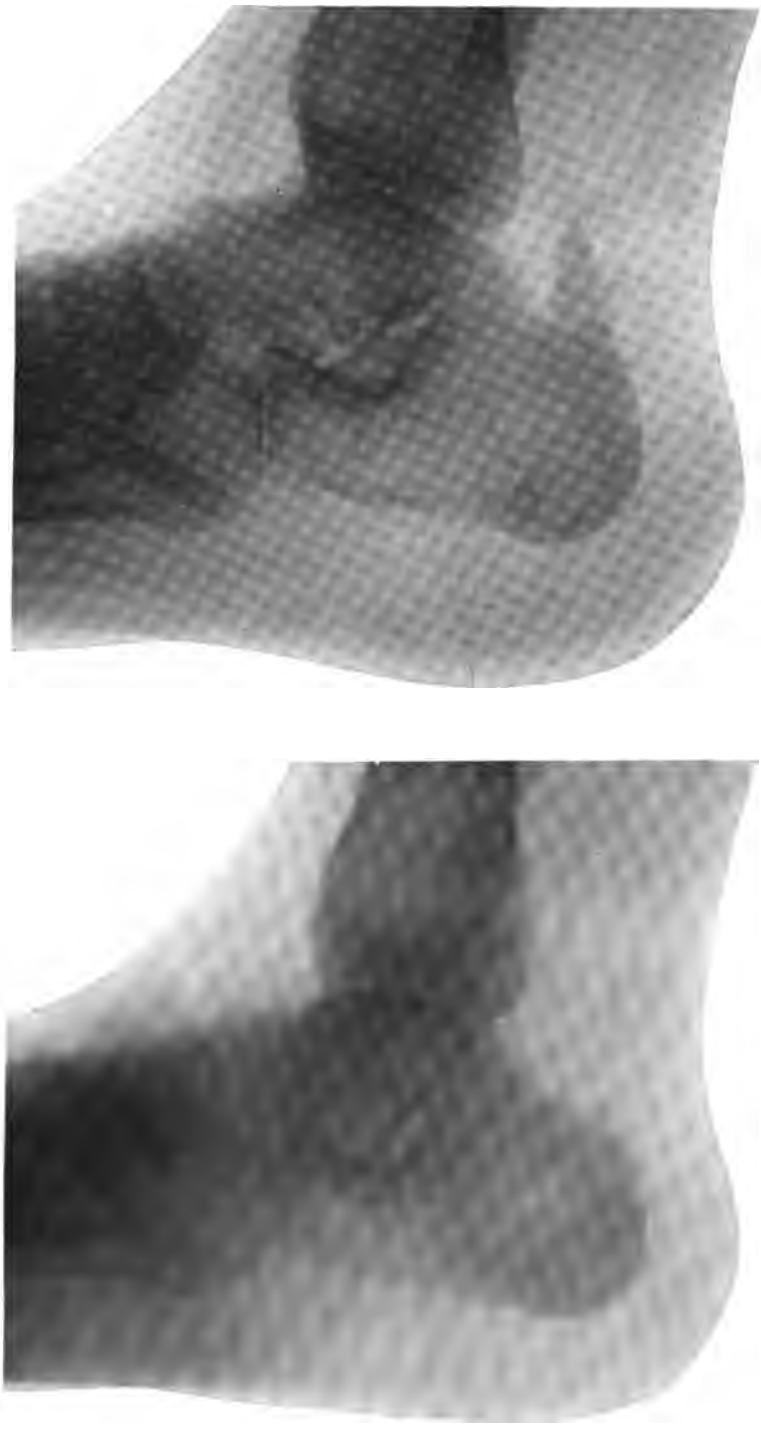

H. Laupp'sche Buchhandlung in Tübingen.

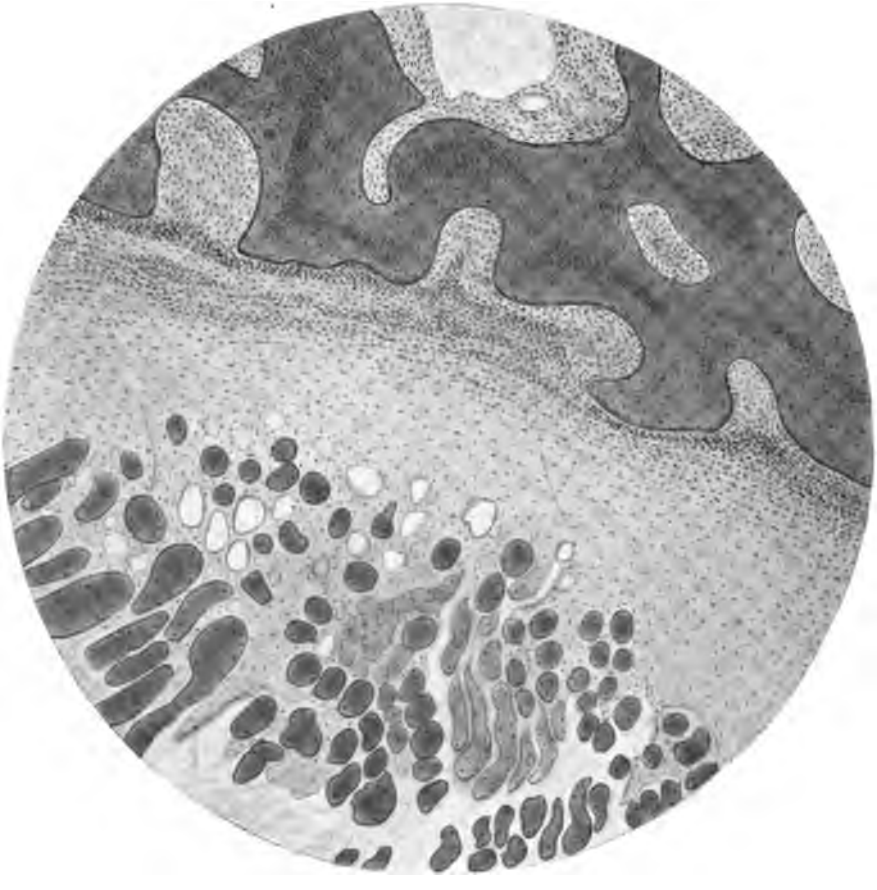

Beiträge zur klinischen Chirurgie. XXVIII.

H. Laupp'sche Buchhandlung in Tübingen.

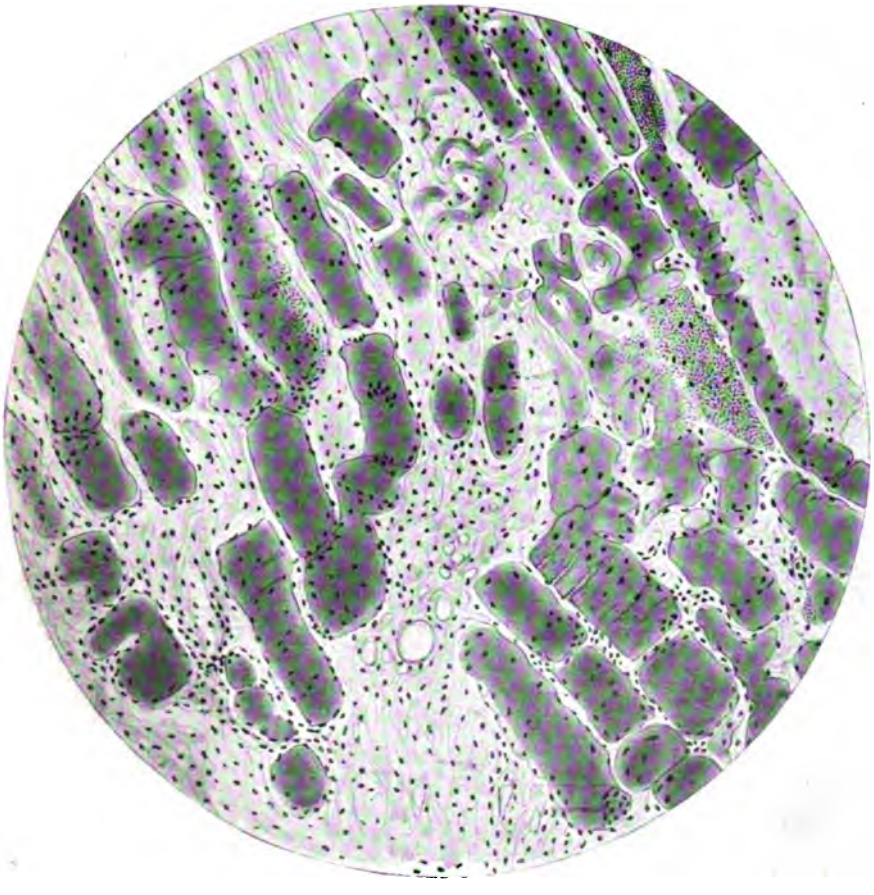

Beiträge zur klinischen Chirurgie. XXVIII.

H. Laupp'sche Buchhandlung in Tübingen.

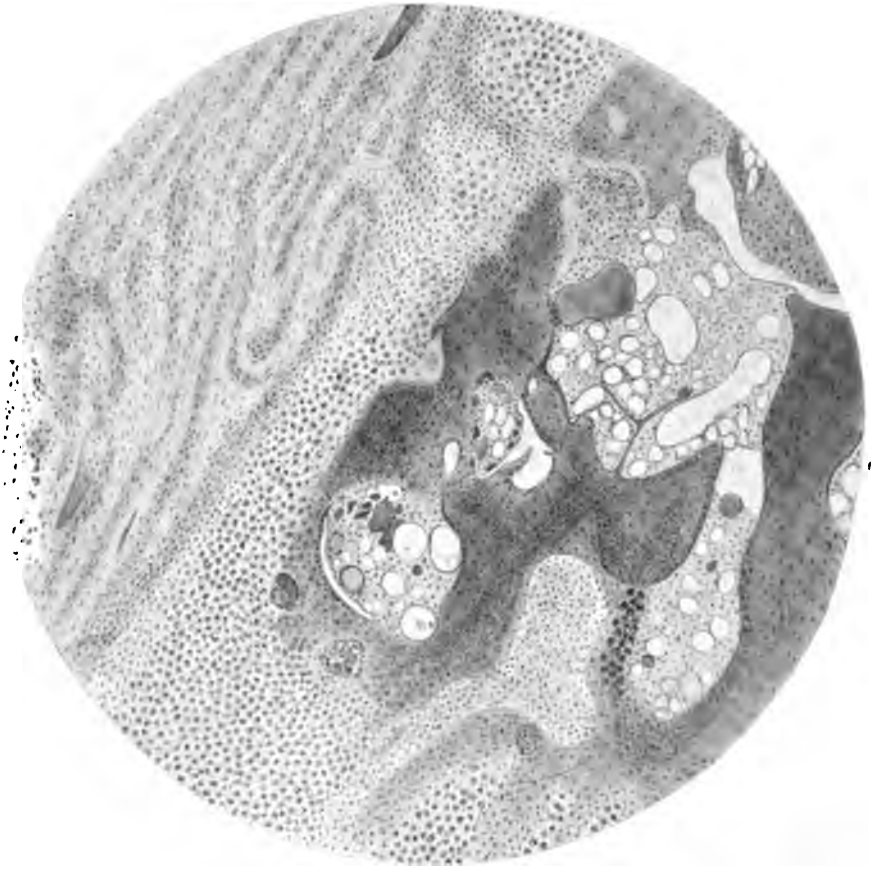

Beiträge zur klinischen Chirurgie. XXVIII.

H. Laupp'sche Buchhandlung in Tübingen.

Beiträge zur klinischen Chirurgie. XXVIII.

H. Laupp'sche Buchhandlung in Tübingen.

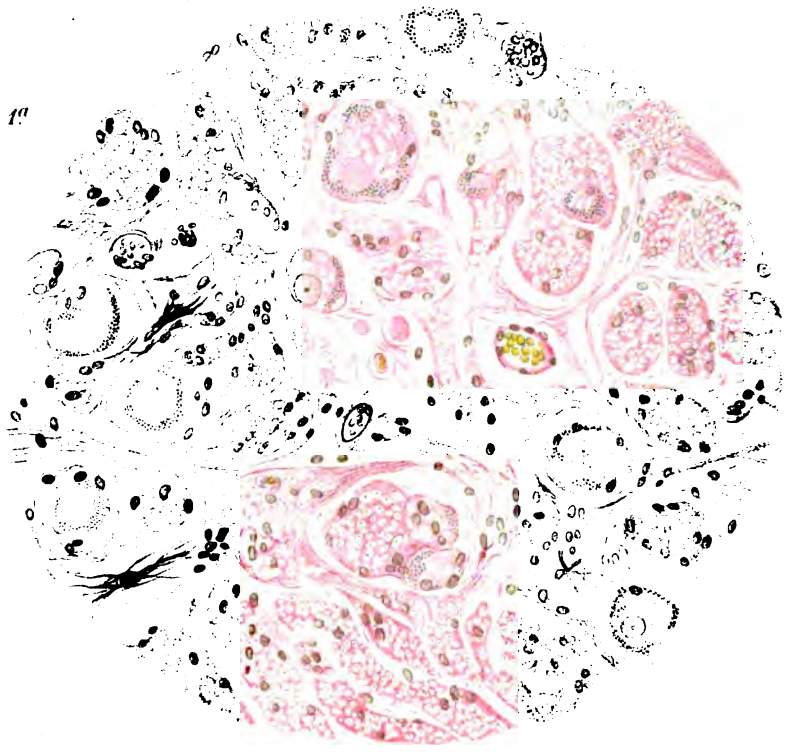
1a

2a

1b

2b

Lith. Anst. v. Werner & Winter, Frankfurt a. M.

1.

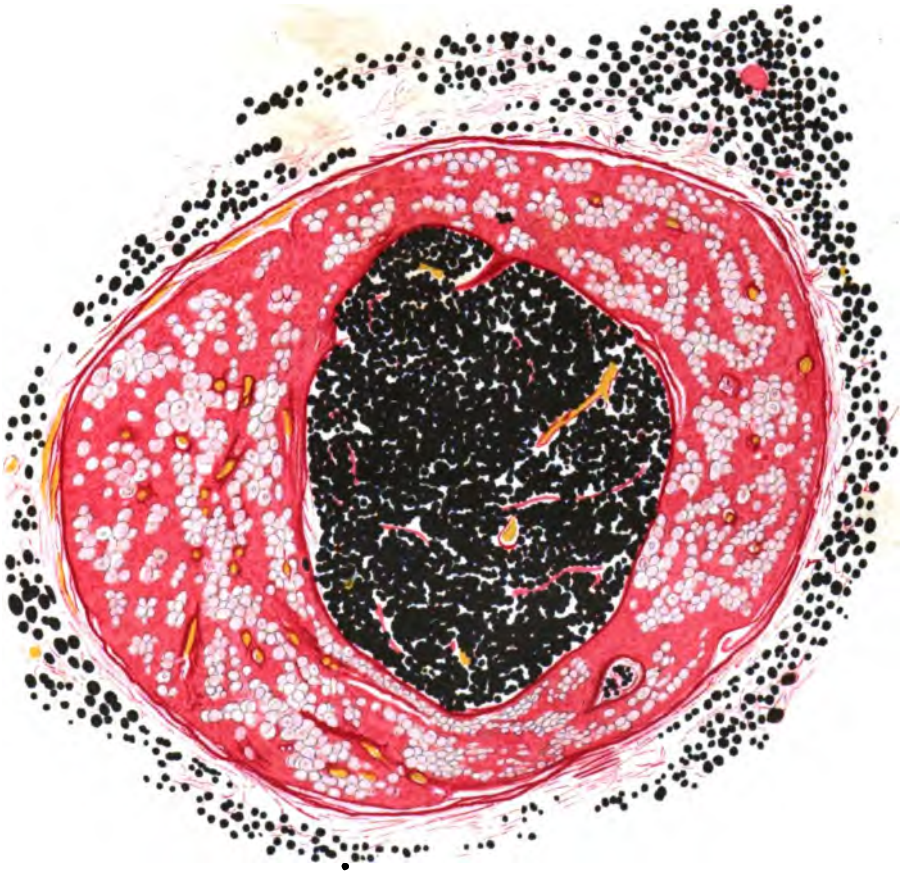

Fig. 1.

Fig. 2.



Fig 3.

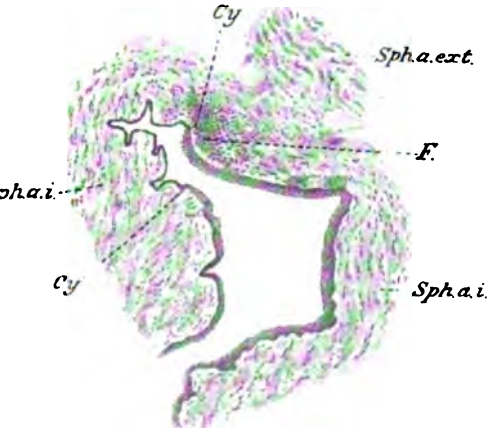

Fig. 4.



H. Laupp'sche Buchhandlung in Tübingen

Fig. 1.

Fig. 2.

Fig. 1.

Fig. 2.

H. Laupp'sche Buchhandlung in Tübingen.

Fig. 3.

Fig. 4.

H. Laupp'sche Buchhandlung in Tübingen.

Fig. 5.

Fig. 6.

H. Laupp'sche Buchhandlung in Tübingen.

Fig. 7.

Fig. 8.

H. Laupp'sche Buchhandlung in Tübingen

Fig. 9.

Fig. 10.

Fig. 11.



Fig. 12.



Fig. 16.

Fig. 18.

Fig. 19.

Fig. 17.

Fig. 1



Fig. 2



Fig. 25.

Fig. 26.

Fig. 27.

Fig. 28.

H. Laupp'sche Buchhandlung in Tübingen.

Fig. 29.

H. Laupp'sche Buchhandlung in Tübingen.

Fig. 30.

H. Laupp'sche Buchhandlung in Tübingen.

Fig. 31.

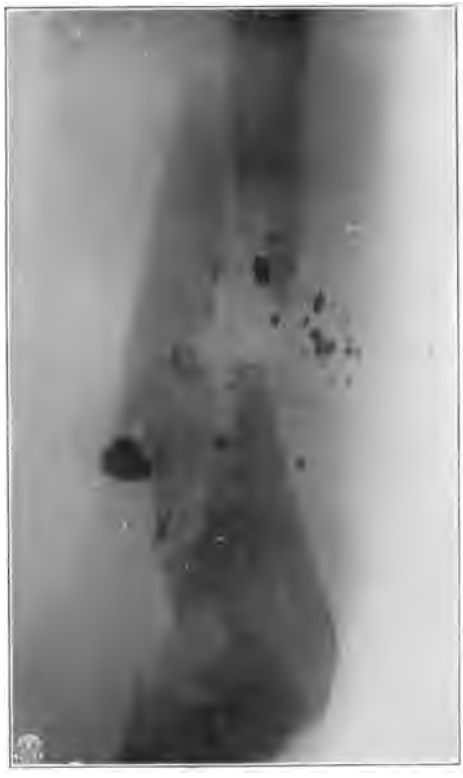

Fig. 32.

Fig. 33.

H. Laupp'sche Buchhandlung in Tübingen

Fig. 34.

Fig. 35.

DATE DUE SLIP

UNIVERSITY OF CALIFORNIA MEDICAL SCHOOL LIBRARY

THIS BOOK IS DUE ON THE LAST DATE
STAMPED BELOW

1m-3,'28

v.28 1900	Beiträge zur klinische Chirugie... hrsg. von Dr. Paul Bruns.	21636

1m-6,'28